

# DENTAL TRIBUNE

The World's Dental Newspaper • Russia

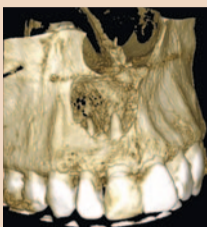


Газета «Dental Tribune Russia» зарегистрирована в Федеральной службе по надзору в сфере связи, информационных технологий и массовых коммуникаций (Роскомнадзор). Номер свидетельства ПИ № ФС 77-79107 от 08.09.2020 г.

РОССИЯ

ОКТАБРЬ–НОЯБРЬ 2020

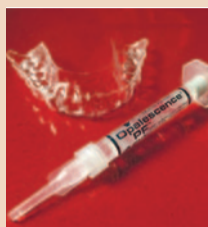№3, ТОМ 1



## Эндодонтия

На чем эндодонтисты основывают свои решения: на интуиции, опыте или результатах конусно-лучевой компьютерной томографии (КЛКТ)?

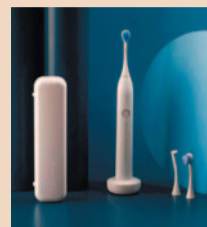▶ с. 8



## Эстетическая стоматология

Терапевтическое отбеливание зубов – процедура, способная придать завершенность результатам ортодонтического лечения, которое преследует как функциональные, так и эстетические цели.

▶ с. 10



## Интервью

По мнению д-ра Жана-Марка Дерсо, профилактикой образования зубного налета часто пренебрегают, однако она является важным фактором успешного ортодонтического лечения.

▶ с. 14

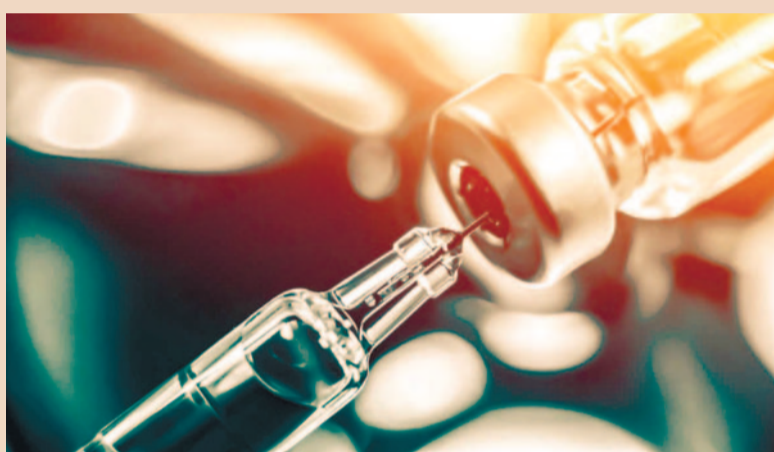## Что на сегодня известно о вакцине от SARS-CoV-2

Ивета Рамонайте,  
Dental Tribune International

ЛЕЙПЦИГ, Германия. Пока разные страны соревнуются в том, кто первым создаст вакцину от SARS-CoV-2, у людей возникают вопросы, требующие ответов. В то время как одни в принципе сомневаются в значимости вакцинирования, другие обеспокоены безопасностью новой вакцины и расходами на ее разработку. Уже объявлено, что стоматологи и гигиенисты стоматологические в числе первых получат прививку от SARS-CoV-2, но что мы о ней знаем, и насколько важно, чтобы работники стоматологии прошли вакцинацию против SARS-CoV-2?

Согласно данным Всемирной организации здравоохранения, вакцинация ежегодно спасает жизни 2–3 млн жителей планеты, защищая их от таких болезней, как дифтерия, столбняк, коклюш, грипп и корь. За долгие годы ученые смогли создать вакцины более чем от 20 смертельных заболеваний, и сегодня прилагают огромные усилия для того, чтобы сделать предотвратимым и COVID-19.

Недавно американские Национальные академии наук, инженерного дела и медицины сообщили, что в настоящее время в разработке находятся около 190 вакцин против SARS-CoV-2, однако неразрешенным остается целый ряд вопросов, связанных с будущим распределением вакцины от SARS-CoV-2. Неясно, когда и в каких количествах она будет поступать, какие формы вакцины будут доступны, насколько она окажется безопасной и эффективной, наконец, кто и как будет заниматься ее распространением. Согласно статье, опубликованной в газете New York Times, первые проверки вакцины на безопасность с участием людей начались в марте; Национальные академии сообщают, что сейчас все вакцины от SARS-CoV-2,



Стоматологи считаются особо ценными работниками здравоохранения и одними из первых получат прививку от SARS-CoV-2, когда она появится. (Иллюстрация: Numstocker/Shutterstock)

создаваемые в США, Европе и Китае, проходят либо доклинические, либо клинические испытания.

### Стоматологи получат прививку от SARS-CoV-2 одними из первых

Национальные академии считают стоматологов и сотрудников стоматологических клиник особо ценными работниками здравоохранения: это означает, что в США они пройдут вакцинацию в первую очередь, как только это станет возможным. Вакцинация направлена на защиту здоровья не только самих работников стоматологии, но и их пациентов.

«Непосредственно контактирующие с населением медицинские и социальные работники подвергаются повышенному риску инфицирования COVID-19 и с большей степенью вероятности могут становиться переносчиками этого заболевания, представляющего особую опасность для ослабленных и уязвимых пациентов больниц и обитателей домов престарелых, – говорится в отчете, опубликованном британским Объединенным комитетом по вакцинации и им-

мунизации. – Кроме того, общепризнано, что вакцинация сотрудников помогает поддерживать работоспособность Национальной службы здравоохранения (NHS) и социаль-

**«Включение стоматологов и персонала стоматологических клиник в число особо ценных работников здравоохранения, которые должны получить доступ к вакцине в первую очередь, позволит сократить частоту возникновения серьезных стоматологических заболеваний, оказывающих заметное влияние на жизнь пациентов, а может быть – и спасти жизни». – ADA**

ного обеспечения. Ввиду этого Комитет считает, что вакцинация работников здравоохранения и социальных служб имеет высокий приоритет».

В открытом письме Комиссии Национальных академий по справедливому распределению вакцины от новой коронавирусной инфекции исполнительный директор Американской стоматологической ассоциации (ADA) доктор Kathleen T. O'Loughlin и предыдущий президент ADA доктор Chad P. Gehani отмечают, что вакцина против SARS-CoV-2 придаст уверенность пациентам, которые все еще отказываются от посещения сто-

матолога, боясь заразиться коронавирусом.

«Зная, что стоматологи и их сотрудники привиты, пациенты будут понимать, что могут без опасений обращаться за стоматологической помощью, – отмечают они, добавляя: – Включение стоматологов и персонала стоматологических клиник в число особо ценных работников здравоохранения, которые должны получить доступ к вакцине в первую очередь, позволит сократить частоту возникновения серьезных стоматологических заболеваний, оказывающих заметное влияние на жизнь пациентов, а может быть – и спасти жизни».

До сих пор неизвестно, какие риски могут быть связаны с вакциной. Американская стоматологическая ассоциация отмечает, что пока непонятно, обяжут ли работников здравоохранения делать прививку от SARS-CoV-2. Стоматологи, гигиенисты и ассистенты стоматологов должны будут

безопасной и эффективной, сначала она будет в дефиците. Учитывая это, Комиссия Национальных академий по справедливому распределению вакцины от новой коронавирусной инфекции опубликовала «Руководящие принципы справедливого распределения вакцины от COVID-19», которые должны помочь экспертам при принятии решений.

Рассматривая этот вопрос, Национальные академии отмечают, что «хотя вакцинация является важным элементом борьбы с пандемией, такие меры, как социальное дистанцирование, тестирование, отслеживание контактов и ношение масок, будут необходимы и впредь, особенно на ранних этапах вакцинации».

Касательно расходов, связанных с вакцинацией в США, Центры по контролю и профилактике заболеваний высказались следующим образом: «Федеральные власти стремятся сделать вакцину бесплатной или доступной для населения. Дозы вакцины, закупленные на деньги налогоплательщиков, будут предоставляться гражданам США бесплатно. Однако учреждения, которые будут осуществлять вакцинацию, получают право взимать плату за саму процедуру. Большинство государственных и частных страховых компаний согласно покрывать ее стоимость, так что вакцинируемые не понесут расходов. Кроме того, лица без медицинской страховки смогут бесплатно получить вакцину от COVID-19».

В Великобритании вакцина будет распределяться преимущественно через NHS, а такие страны, как Австралия, намерены предоставлять ее населению бесплатно. Цена одной дозы вакцины, заявленная разными производителями, в число которых входят компании Moderna и AstraZeneca, на сегодня варьируется от 3 долл. США (2,5 евро) до 30 долл. США и более (25 евро и более). [\[1\]](#)

## Исследование показывает, что учителя играют важную роль в формировании у детей здоровых пищевых привычек

Брендан Дэй,  
Dental Tribune International

СИДНЕЙ, Австралия. То, что многие привычки ребенка складываются под влиянием учителей, не подлежит сомнению. Новое исследование австралийских ученых подтверждает, что «уроки питания», проводимые квалифицированными педагогами,

способны оказывать положительное воздействие на пищевые привычки детей.

Исследователи из Сиднейского университета и Университета Маккуори провели обзор 34 релевантных научных статей, посвященных эффективности программ обучения рациональному питанию в начальной школе, и установили, что наиболее за-

метным результатом такого просвещения является снижение потребляемых детьми калорий. Кроме того, было отмечено положительное влияние этих программ на потребление овощей и фруктов, а также на общую эрудицию детей в вопросах питания.

→ [\[1\]](#) стр. 2



Недавнее исследование показало, что правильная разъяснительная работа может помочь детям употреблять в пищу больше овощей и фруктов. (Иллюстрация: Robert Kneschke/Shutterstock)

← DT стр. 1

Согласно австралийским ученым, предыдущие исследования показали, что эффективность подобных просветительских программ зависит от нескольких факторов, наиболее значимыми из которых являются

продолжительность программы и участие в ней других членов семьи. «Думаю, можно сказать, что привлечение родителей – ключевой фактор успеха программы, направленной на обучение детей рациональному питанию», – отметил доктор Waupе Cotton, руководитель кафедры педагогического образования факультета

гуманитарных наук Сиднейского университета и соавтор исследования, в интервью Dental Tribune International (DTI).

Как недавно сообщалось в DTI, в настоящее время стоматологическое здоровье австралийских детей является предметом серьезного беспокойства, поскольку у половины из них

кариес развивается уже в возрасте 6 лет. Кроме того, по данным Австралийского статистического бюро, в 2017–2018 гг. лишь 6% детей потребляли овощи и фрукты в рекомендуемых количествах.

Исследование «The effect of teacher-delivered nutrition education programs on elementary-aged students: An up-

dated systematic review and meta-analysis» («Влияние реализуемых учителями программ обучения рациональному питанию на детей младшего школьного возраста: обновленный систематический обзор и метаанализ») опубликовано в декабрьском выпуске *Preventive Medicine Reports* за текущий год. DT

## Восстановление эстетики и функций фронтальной группы зубов

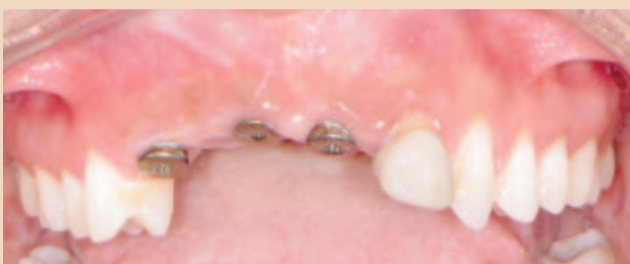

Рис. 1. Исходная клиническая картина, вид с ретрактором.

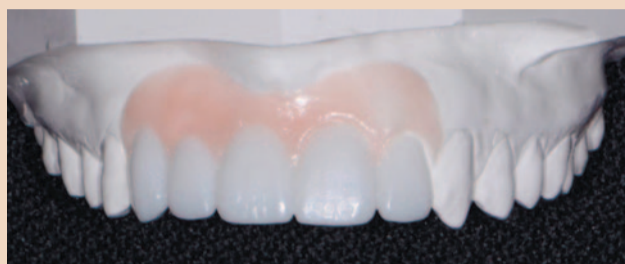

Рис. 2. Диагностическая восковая модель.

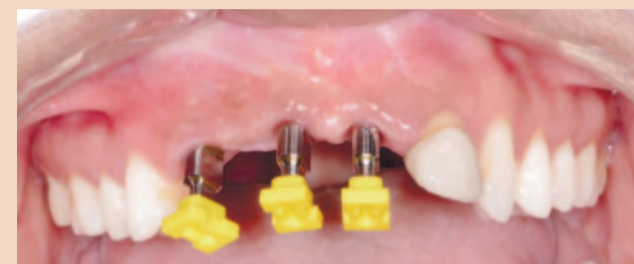

Рис. 3. Слепочные штифты.

Сегодня все большее число пациентов заявляют о желании иметь «голливудскую улыбку». При улучшении внешнего вида зубов фронтальной группы, будь то с помощью требующих минимального препарирования керамических виниров или же циркониевых коронок, необходимо помнить о трех основных вещах: эстетике, симметрии и функции. Совокупный учет этих трех аспектов позволяет правильно выбрать размер, форму и расположение реставраций. Не менее важна и эстетика десен: розовые десны с правильным контуром – неотъемлемый атрибут красивой улыбки.

Руководствуясь этими принципами, можно успешно восстановить эсте-

тику и функции зубов фронтальной группы. В настоящей статье представлен клинический случай, демонстрирующий значимость «обратного планирования» (на основе предполагаемых эстетических и функциональных результатов) при замещении утраченных фронтальных зубов верхней челюсти имплантатами.

### Клинический случай

Пациентка 36 лет обратилась в нашу клинику в связи с недовольством внешним видом своей улыбки (рис. 1). Несколько лет назад она попала в автомобильную аварию, результатом которой стала утрата зубов 13–11 и 21, а также перелом зуба 22.

Тогда зуб 22 был подвергнут эндодонтическому лечению и восстановлен с помощью культевой вкладки и коронки, утраченные зубы – замещены частичным съемным протезом.

Примерно за два года до первичного обращения в нашу клинику другой стоматолог установил три имплантата в области зубов 13, 11 и 21 с целью создания несъемной ортопедической конструкции. Ему, однако, не удалось изготовить для пациентки временный несъемный протез с удовлетворительными эстетическими и функциональными характеристиками, что и привело ее в нашу клинику.

Сделали несколько цифровых фотографий, изготовили диагностические модели, зарегистрировали центральное соотношение челюстей и получили необходимые рентгенограммы. С помощью томографа CS 8100 (Carestream Dental) провели конусно-лучевую компьютерную томографию, чтобы оценить состояние кости вокруг имплантатов; при клиническом осмотре отметили хорошую кератинизацию мягких тканей вокруг них. Зуб 22, однако, несколько выступал вперед, а край коронки обнажился вследствие рецессии десны. Рентгенограмма показала наличие поражения в периапикальной области этого зуба.

Проблему обсудили с пациенткой: в ходе дискуссии учли такие аспекты, как расположение зуба 22, наличие коронки и неудачные результаты эндодонтического лечения. В конце концов, лаборатории поручили создать диагностическую восковую модель, демонстрирующую результаты протезирования в случае удаления зуба 22. Подразумевалось создание частичного несъемного протеза на пять единиц, от зуба 13 до зуба 22, с опорой на три имплантата и с двумя промежуточными частями. Работу поручили компании DenMat Lab, обладающей большим опытом в создании решений для замещения зубов в эстетически значимой области.

### Планирование

Чтобы разработать план лечения, получили полные оттиски зубных рядов (Silginat, Kettenbach) и передали их в лабораторию. С учетом наличия дефекта альвеолярного гребня в лаборатории необходимо было смоделировать частичный несъемный протез с десневой маской, которая впоследствии должна была быть изготовлена из розового фарфора (протез класса FP-3 по Carl Misch). Такая ортопедическая конструкция с опорой на имплантаты позволяет эффективно восстановить функции, эстетику, поддержку губы и произношение [1],

т.е. достичь всех желаемых результатов протезирования.

Изучив диагностическую восковую модель (рис. 2), пациентка пришла в восторг и немедленно дала согласие на предложенный вариант лечения.

Получив оттиск на уровне имплантатов Narrow CrossFit (3,3 мм, BLT, Straumann; рис. 3 и 4), техники исключили зуб 22 из виртуальной модели, по CAD/CAM-методу изготовили индивидуализированные абатменты (для имплантатов в области зубов 13, 11 и 21), а затем – временную несъемную ортопедическую конструкцию на пять единиц из полиметилметакрилата (ПММА). Этот протез (класса FP-1 по Misch) должен был позволить оценить эстетику будущей ортопедической конструкции и при необходимости улучшить ее [2].

### Подготовительный этап

Когда абатменты и временный протез доставили из лаборатории, пациентку пригласили в клинику. Перед началом процедуры ввели анестезию (ксилокаин 1:10000).

Сняли с имплантатов формователи десны и установили индивидуализированные абатменты с анодированным покрытием из золота. В соответствии с инструкцией изготовителя абатменты были установлены с торком 25 Нсм (рис. 5). Винтовые отверстия закрыли тефлоновой лентой. Важно отметить, что абатменты были смоделированы таким образом, чтобы их границы с вестибулярной стороны располагались на 0,5 мм ниже свободной десны для маскировки металла имплантатов.

Затем с помощью щипцов Physics Forceps (GoldenDent; рис. 6) удалили зуб 22. Удаление выполнили чрезвычайно осторожно, чтобы не повредить окружающие ткани (рис. 7). С помощью кюреты (Hartzell, DenMat) лунку очистили от грануляционной ткани и заполнили ее аллопластическим материалом (OsteoGen, Implants), обеспе-

чив его плотный контакт с костными стенками (рис. 8). Временную реставрацию из ПММА (рис. 9) зафиксировали на временный цемент (E.T.C. Easy Temporary Cement, Parkell), объяснили пациентке, как ухаживать за ней в течение трехмесячного периода заживления (рис. 10).

Через три месяца традиционным методом, применяемым при создании коронок и мостовидных протезов, получили оттиск всего зубного ряда верхней челюсти из поливинилсилоксана (Panasil, Kettenbach) для изготовления окончательной ортопедической конструкции. Этот оттиск вместе с данными об окклюзии и моделью нижней челюсти передали в лабораторию, сопроводив инструкциями по изготовлению частичного несъемного протеза из циркония LumiZir (DenMat Lab), отличающегося хорошей эстетикой и прочностью [3–5]. Материал LumiZir, из которого фрезеруют коронки полного контура, обладает наибольшей прочностью и полупрозрачностью среди всех циркониевых материалов, представленных на рынке; его предельная прочность на изгиб составляет более 1150 МПа. Благодаря этим характе-

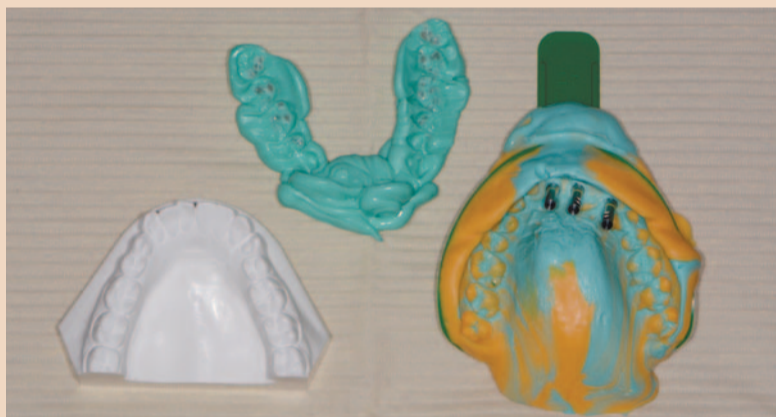

Рис. 4. Оттиски, регистрация окклюзии.

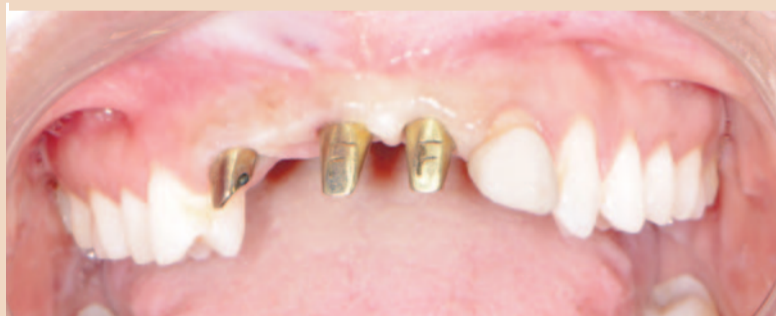

Рис. 5. Абатменты, изготовленные по CAD/CAM-методу.

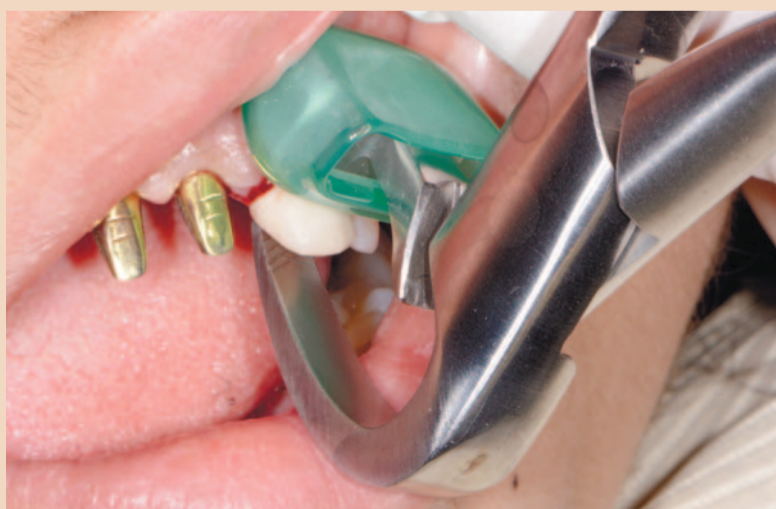

Рис. 6. Щипцы Physics Forceps.

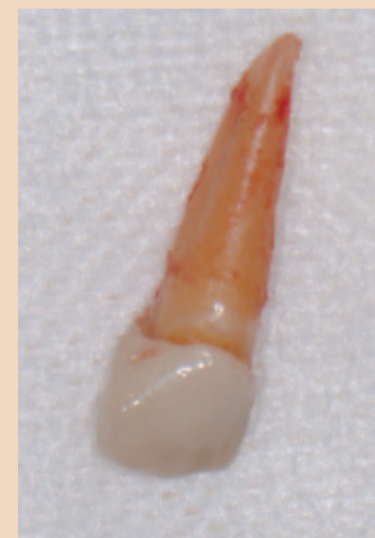

Рис. 7. Удаленный зуб.

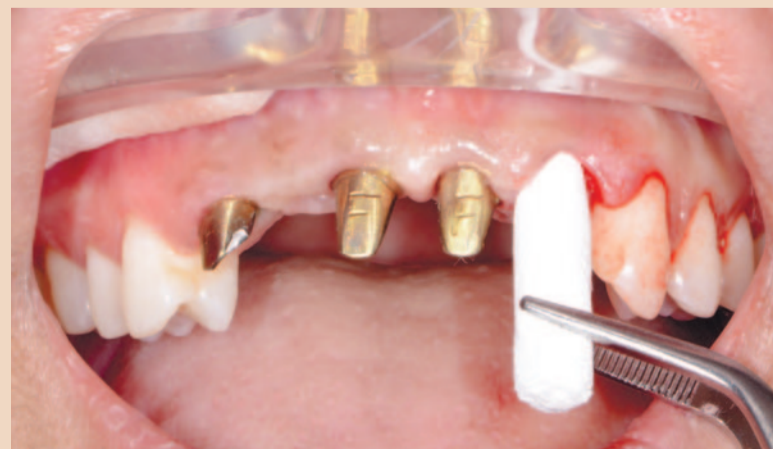

Рис. 8. Консервация лунки.

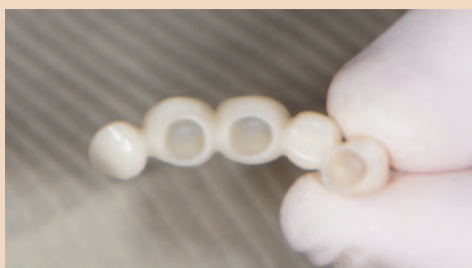

Рис. 9. Временная реставрация.

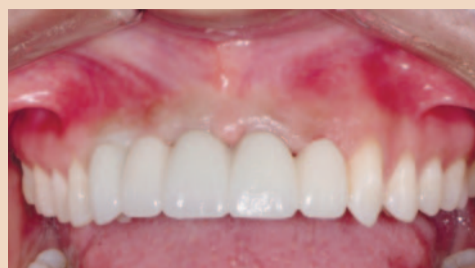

Рис. 10. Временная реставрация в полости рта пациентки.

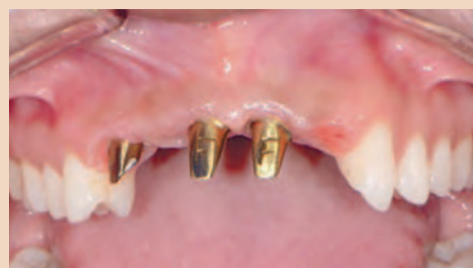

Рис. 11. Клиническая картина после заживления лунки.

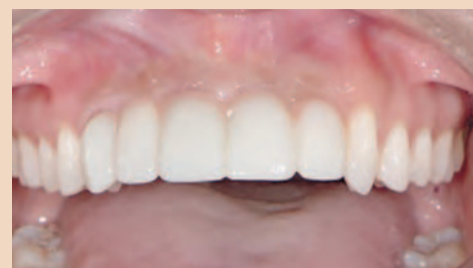

Рис. 12. Клиническая картина после лечения, вид с ретрактором.

ристикам циркония LumiZir изготовленные из него реставрации отличаются долговечностью и естественным видом.

#### Лабораторный этап

Изучив цифровые снимки и диагностическую восковую модель, а также узнав мнение пациентки, решили изготовить окончательную реставрацию класса FP-3, т.е. в соответствии с первоначальным планом. В этом случае десневая маска должна была замаскировать дефекты десны и межзубные амбразуры, придав ортопедической конструкции более естественный вид.

Лаборатория DenMat Lab специализируется на создании ортопедических решений для эстетически значимой зоны. Использование самого современного CAD/CAM-оборудования и работа высококвалифицированных техников, тесно сотрудничающих с лечащим врачом на каждом этапе моделирования и изготовления ортопедической конструкции, позволяет лаборатории создавать точные, функциональные и эстетичные реставрации даже в самых сложных случаях.

#### Фиксация на цемент

Временный протез сняли с помощью пневматического коронкоснимателя (Dent Copr). Остатки цемента удалили с абатментов (рис. 11) и провели примерку окончательной реставрации, чтобы проверить ее посадку, функциональность и эстетику.

Пациентке продемонстрировали сначала вид протеза с губным ретрактором, затем – общий вид. Пациентка одобрила результат, после чего протез зафиксировали на имплантатах с помощью цемента Infinity SE (DenMat; рис. 12).

#### Вывод

В подобных случаях важно рассматривать улыбку в целом: это позволяет создать функциональную ортопедическую конструкцию, органично вписывающуюся в зубной ряд. Начинать нужно с восковой модели, которая необходима для планирова-

ния лечения и обсуждения предполагаемых результатов с пациентом. Задача стоматолога – выслушать пациента, понять его потребности и, используя собственный опыт и знания,

предложить ему оптимальное решение проблемы. **DF**

**Благодарности:** автор хотел бы выразить особую признательность Randy Berry

и коллективу техников лаборатории DenMat Lab в г. Ломпок (Калифорния, США).

**От редакции:** эта статья была опубликована в журнале CAD/CAM – interna-

tional magazine of digital dentistry. Vol. 10, №4/2019.

Список литературы можно получить в издательстве.

Реклама

Москва, Россия  
26-28.04.2021



**ДЕНТАЛ  
САЛОН**

49-Й МОСКОВСКИЙ  
МЕЖДУНАРОДНЫЙ  
СТОМАТОЛОГИЧЕСКИЙ  
ФОРУМ И ВЫСТАВКА

Крокус Экспо,  
павильон 2, залы 6, 7, 8

[dental-expo.com](http://dental-expo.com)



**КРУПНЕЙШАЯ ВЫСТАВКА, ПЛОЩАДКА ОБУЧЕНИЯ И НЕТВОРКИНГА**

Организатор:

**DENTALEXPO®**

+7 499 707 23 07 | [info@dental-expo.com](mailto:info@dental-expo.com)

Стратегический партнер:



Стоматологическая  
Ассоциация  
России (СТАР)

#### Информация об авторе



**Доктор Эра Назарян (Ara Nazarian)** владеет частной клиникой в г. Трой (Мичиган, США), специализирующейся на комплексном лечении. Он является участником Международного конгресса имплантологов и основателем и ведущим клиницистом Стоматологической академии «Ascend». Доктор А. Nazarian читает лекции и проводит практические семинары по эстетическим материалам, трансплантации и имплантологии в США, Европе, Новой Зеландии и Австралии.

## Стратегии лечения сильно искривленных корневых каналов

Анатомия системы корневых каналов отличается невероятной сложностью и разнообразием. В ходе лечения эндодонтистам постоянно приходится преодолевать трудности, связанные с количеством, расположением и изгибом корневых каналов, а также с наличием дополнительных каналов. В настоящей статье представлены клинические случаи, демонстрирующие возможность достижения успешных результатов даже при самой неблагоприятной анатомии.

Цель препарирования заключается в удалении всей витальной и некротической пульпарной ткани, инфицированного дентина стенок канала и – в случае повторного лечения – инородных предметов (обломков инструментов) и пломбировочного материала. Правильное препарирование создает предпосылки для эффективной медикаментозной обработки и полного пломбирования каналов. Еще в 1974 г. Herbert Schilder сформулировал основной принцип препарирования корневых каналов, который, по сути, остался неизменным до настоящего времени: это последовательное формирование конического пространства от полости доступа до апекса при сохранении исходной формы канала и минимально возможного диаметра апикального отверстия [1].

Соблюсти этот принцип при наличии в канале изгибов – особенно сильных или двойных, в форме буквы S, – бывает чрезвычайно сложно. Существенным фактором является не только угол изгиба: выбор инструментов во многом определяется длиной участка канала после изгиба. Чем

сложнее анатомия корневого канала, тем выше риск формирования уступа на его стенке, перфорации или поломки инструмента.

### Планирование лечения

Получить исходную информацию позволяет рентгенограмма, или – при сложной анатомии, характерной для жевательных зубов – конусно-лучевая компьютерная томография, с помощью которой можно оценить изгиб и взаимное расположение корневых каналов [2]. Эта информация чрезвычайно важна в контексте планирования лечения, поскольку дает клиницисту возможность заранее выбрать стратегию и определить, какие инструменты он будет использовать. Например, препарировать очень узкие и сильно искривленные каналы следует с помощью более тонких файлов или же инструментов меньшей конусности, поскольку даже очень гибкие никель-титановые инструменты по мере увеличения их диаметра становятся значительно жестче, в результате чего возникает риск транспортировки канала или даже его перфорации. Каждый клинический случай требует индивидуального подхода: необходимо, с одной стороны, удалить инфицированную ткань, а с другой – избежать удаления чрезмерных объемов дентина.

При лечении витальных зубов препарирование может быть более «щадящим», чем в случае некроза пульпы или повторного эндодонтического вмешательства, поскольку требуется удалить меньше дентина. В конечном счете, разумеется, размер канала определяется диаметром его апикального сужения. Так как при наличии сильных изгибов измерить апекс далеко не всегда представляется возможным, клиницисту необходимо особенно внимательно следить за тактильной обратной связью в ходе препарирования. Для адекватной медикаментозной обработки и последующего пломбирования изогнутый канал необхо-

димо вручную расширить до размера 30.04, а лучше – до размера 30.06 или 35.06 (больше требуется редко, в случае очень сильно изогнутых каналов); сделать это можно с помощью техники step-back.

### Рекомендации по препарированию

Огромное значение, особенно в случае искривленных каналов, имеют форма и размер полости доступа: необходимо обеспечить максимально прямой доступ к системе корневых каналов, иначе уже в самом начале лечения можно столкнуться с такими трудностями, преодолеть которые можно будет только ценой огромных усилий.

В первую очередь канал следует пройти ручным файлом размера 6, 8 или 10 по ISO; при необходимости нужно расширить коронковую треть с помощью расширителя устья или бора Gates-Glidden. Вне зависимости от того, какую систему инструментов использует клиницист, формирование «ковровой дорожки» является обязательным этапом процедуры препарирования, во многом определяющим ее успех. В частности, при лечении сильно изогнутых корневых каналов использовать с этой целью машинные никель-титановые файлы не только безопаснее, но и удобнее, нежели ручные инструменты. Правильно сформированная «ковровая дорожка» значительно снижает риск возникновения ятрогенных проблем при последующем препарировании канала с помощью машинных никель-титановых файлов [3].

Область слияния каналов представляет собой частный случай изгиба, зачастую довольно сильного. Ввиду этого имеет смысл (например, в случае присутствия двух каналов в мезиальном корне первого моляра нижней челюсти) сначала полностью препарировать один канал на рабочую длину. Обычно этим каналом бывает мези-

ально-язычный канал. Чтобы найти область слияния, в отпрепарированный канал вводят гуттаперчевый штифт, а в подлежащий препарированию канал – К-файл. Отметка от кончика файла на гуттаперчевом штифте показывает, на какую длину следует препарировать второй канал. Данный метод позволяет избежать избыточной нагрузки на инструменты, а также удаления чрезмерного объема дентина. Наконец, нельзя забывать об ирригации: она необходима, поскольку механическая обработка позволяет лишь частично очистить стенки корневых каналов.

### Клинический случай 1: некроз пульпы в S-образном канале

В ноябре 2013 г. пациент 46 лет обратился в нашу клинику за неотложной помощью в связи с острой болью в области зуба 25. Зуб был восстановлен с помощью керамической вкладки и не реагировал на холод при положительной перкуссии и чувствительности к давлению. На исходной рентгенограмме были выявлены признаки апикального периодонтита (рис. 1). Диагностировали некроз пульпы, связанный с предшествующим препарированием зуба под реставрацию. Керамическую вкладку удалили, восстановили коронковую часть композитом методом build-up, отпрепарировали полость доступа; в процессе началось гноеотечение из устьев каналов. Определили рабочую длину, после чего провели первичную обработку каналов с помощью К-файлов (из-за дефицита времени каналы расширили только до размера 8 по ISO), чередуя препарирование с медикаментозной обработкой подогретым 6% раствором гипохлорита натрия (NaOCl). В каналы внесли пасту Ледермикс; ввиду малого диаметра каналов использование гипохлорита кальция не представлялось возможным.

Эндодонтическое лечение было продолжено примерно через 6 нед: введя анестезию и изолировав зуб 25 с помощью коффердама, под микроскопом сформировали доступ (рис. 2). Подготовили «ковровую дорожку», применив сначала ручные С+–файлы размера 6 и 8 по ISO (Dentsply Maillefer), а затем – машинные файлы PathFile размера 13, 16 и 19 (Dentsply Maillefer). На тот момент более гибкие инструменты HyFlex Glidepath (COLTENE) еще не были представлены на рынке. Увеличенное изображение однократно использованного файла PathFile наглядно показывает, какому напряжению подвергается совершенно новый машинный никель-титановый инструмент при препарировании S-образного канала (рис. 3). Пластичная деформация файла четко указывает на то, что он выдержал нагрузку буквально чудом. Вероятность же поломки инструмента в столь сильно искривленном канале более чем реальна.

Подтвердив рабочую длину с помощью рентгенограммы, каналы препарировали с помощью никель-титано-

вых файлов HyFlex SM (с памятью формы; COLTENE; рис. 4 и 5). Последовательно использовали инструменты следующих размеров: 15.04, 20.04, 20.06, 25.04, 25.06, 30.04 и 30.06. Регулярную медикаментозную обработку каналов после каждого введения файла выполняли с помощью теплого 6% раствора NaOCl.

Измерив диаметр апикального сужения, провели заключительное препарирование с помощью ручных никель-титановых файлов Kerr размером от 35 до 60 по ISO (с шагом 0,5 мм); для безопасности препарирование осуществляли по методу step-back. Таким образом, апикальной трети каналов придали конусность 10%. Хотя использование файла HyFlex SM 35.06 было возможным, от него отказались, поскольку, несмотря на гибкость этих инструментов, файл такого размера мог оказаться слишком жестким для препарирования S-образных каналов. Заключительную медикаментозную обработку провели с помощью ЭДТА (17%) и NaOCl (6%); растворы активировали ультразвуком.

Припасовав мастер-штифт, каналы запломбировали путем вертикальной конденсации разогретой гуттаперчи (по модифицированному методу Schilder; рис. 6–8). Установили стекловолоконный штифт, зуб восстановили с помощью композитного материала (рис. 9). Контрольные рентгенограммы, сделанные через год и 4,5 года, демонстрируют полное заживление обширной области остеолита (рис. 10 и 11).

### Клинический случай 2: открытый пульпит зуба 37

В октябре 2013 г. пациент 46 лет обратился в нашу клинику для лечения зуба 37. Зуб был восстановлен с помощью частичной золотой коронки, демонстрировавшей нарушение краевой герметизации (рис. 12). После введения местной анестезии коронку и культевую вкладку удалили. Сразу под вкладкой обнаружили отверстие, ведущее в пульпарную камеру (рис. 13). Диагностировали открытый пульпит. Прежде всего, изолировав зуб с помощью коффердама, восстановили коронковую часть композитом методом build-up. Вскрыли пульпарную камеру, удалили коронковую пульпу (рис. 14). Поскольку пациент не располагал временем, внесли пасту Ледермакс, чтобы купировать боль, после чего установили временную композитную пломбу.

Лечение корневых каналов провели за одно посещение, в декабре того же года. Под местной анестезией удалили пасту и подтвердили проходимость каналов с помощью С+–файлов размера 6, 8 и 10 по ISO (в эндодонтическом наконечнике). Рентгенограмма, сделанная для подтверждения рабочей длины, показала, что апикальные трети каналов мезиального корня имеют сильный изгиб (рис. 15). Для формирования «ковровой дорожки» использовали инструменты PathFile размера 13, 16 и 19, после чего каналы расширили с помощью ручных файлов ProTaper S1 и S2 (Dentsply Maillefer), которые предварительно согнули с помощью инструмента Endo-Bender (Kerr). Машинное препарирование осуществили с помощью файлов HyFlex SM.

В данном случае инструменты использовали в такой последовательности: 15.04, 20.04, 20.06, 25.06, 30.04, 30.06 и 35.06. Их чередовали с предварительно согнутыми ручными инструментами ProTaper размера от F1 до F3, с помощью которых расширяли каналы, чтобы затем препарировать их машинными файлами HyFlex соответствующего размера, поскольку без

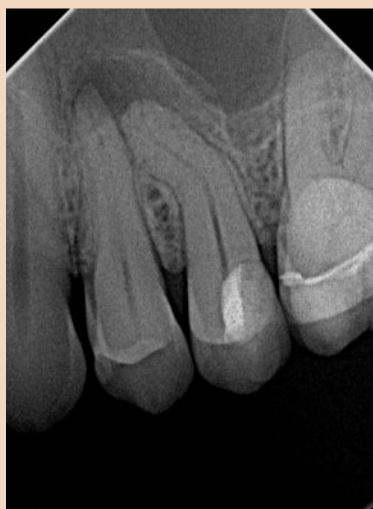

Рис. 1. Исходная рентгенограмма зуба 25.

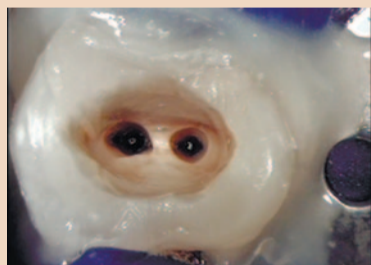

Рис. 2. Вскрытие пульпарной камеры.



Рис. 3. Состояние файла PathFile после использования.

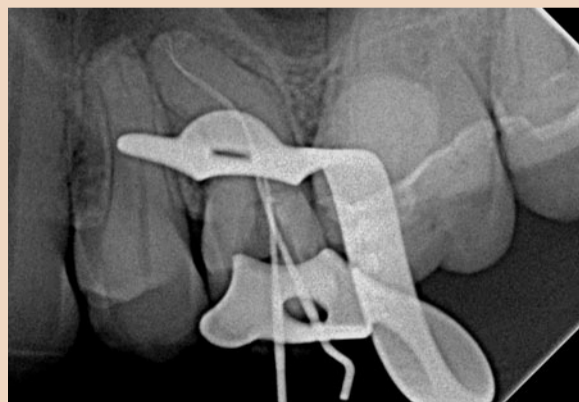

Рис. 4. Рентгенологическое подтверждение рабочей длины.




Рис. 5. Файлы HyFlex SM в последовательности их использования.

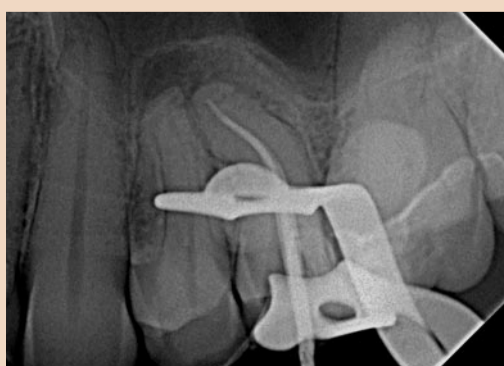

Рис. 6. Припасовка мастер-штифта.

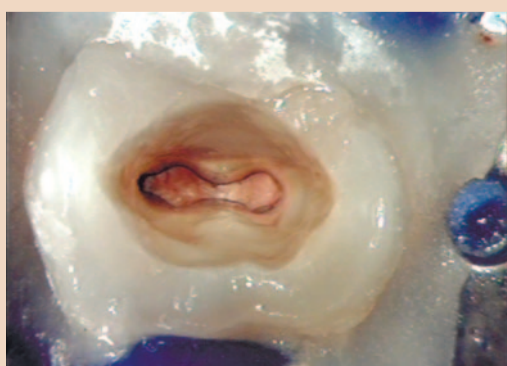


Рис. 7 и 8. Пломбирование корневых каналов и контрольная послеоперационная рентгенограмма зуба 25.

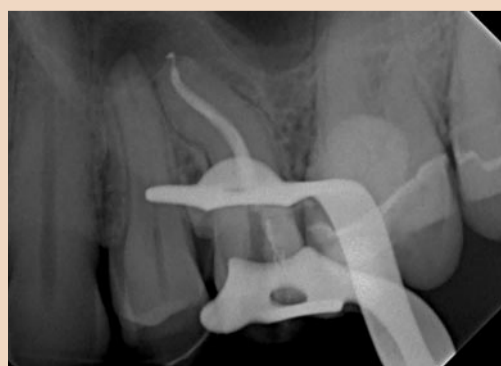


Рис. 9. Контрольная рентгенограмма после реставрации.

# ЭКСПРЕСС ТЕРАПИЯ БОЛИ

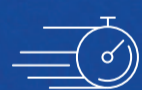

ОДОБРЕНО  
СТОМАТОЛОГИЧЕСКОЙ  
АССОЦИАЦИЕЙ РОССИИ



## КЕТОРОЛ® ЭКСПРЕСС

Кеторолак 10 мг. Таблетки, диспергируемые в полости рта.



Таблетки быстро растворяются  
во рту за несколько секунд<sup>1</sup>



Применяется при сильной боли<sup>1</sup>



КЕТОРОЛ ЭКСПРЕСС – победитель  
в национальной премии «Товар года-2020»,  
в номинации Нестероидный  
Противовоспалительный Препарат

<sup>1</sup> Инструкция по медицинскому применению препарата Кеторол® Экспресс. Государственный реестр лекарственных средств, дата обращения 01.06.2020.

Dr.Reddy's

РЕКЛАМНЫЕ МАТЕРИАЛЫ ДЛЯ МЕДИЦИНСКИХ РАБОТНИКОВ

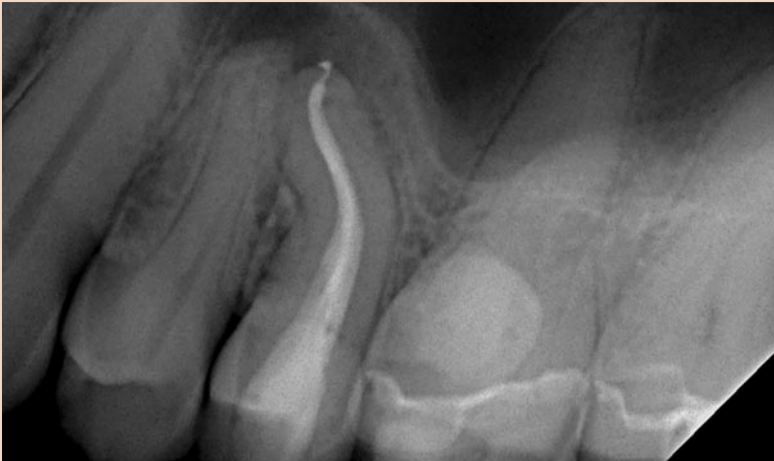

Рис. 9–11. Рентгенограмма со стекловолоконным штифтом и контрольные рентгенограммы, сделанные, соответственно, через 1 и 4,5 года.

← DT стр. 4

этого движение машинных файлов в изогнутых каналах мезиального корня прекращалось под действием

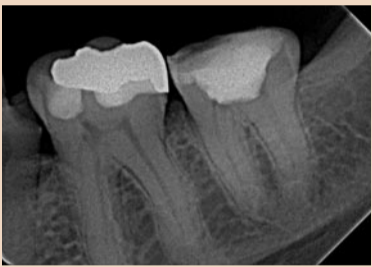

Рис. 12. Исходная рентгенограмма зуба 37.

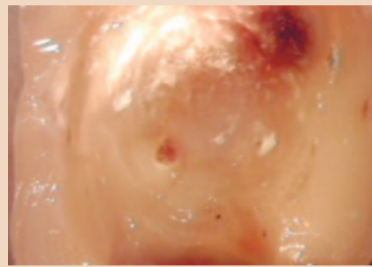


Рис. 13. Обнаженная пульпа.

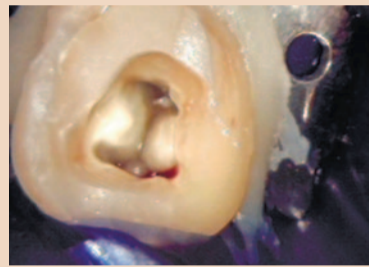

Рис. 14. Удаление коронковой пульпы.

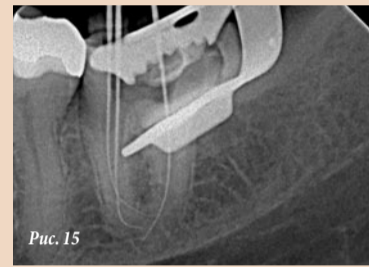


Рис. 15 и 16. Рентгенологическое подтверждение рабочей длины и контроль припасовки мастер-штифта.

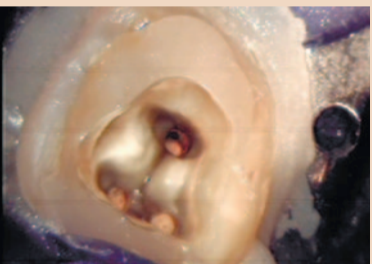


Рис. 17 и 18. Пломбирование корневых каналов и контрольная послеоперационная рентгенограмма зуба 37.

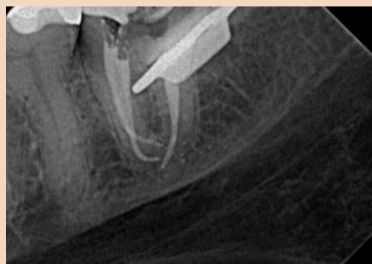

Рис. 19–21. Рентгенограмма со стекловолоконным штифтом и контрольные рентгенограммы, сделанные, соответственно, через 1 и 4,5 года.

ограничителя скорости эндодонтического двигателя. Препарирование сопровождалось обильной медикаментозной обработкой с помощью теплового 6% раствора NaOCl. При заключительной ирригации с помощью 17% раствора ЭДТА и NaOCl растворы активировали ультразвуком 3 раза по 20 с. Припасовав мастер-штифт, каналы запломбировали путем вертикальной конденсации разогретой гуттаперчи (по модифицированному методу Schilder; рис. 16–18). Установили стекловолоконный штифт, зуб 37 восстановили с помощью компо-

### Обсуждение

Эти клинические случаи показывают, что даже сильно искривленные каналы можно предсказуемо и безопасно препарировать с помощью гибких инструментов, например файлов HyFlex SM [4]. За прошедшее время появился ряд других полезных инструментов этой марки размера 15.01, 15.02 и 20.02, а также файл HyFlex EDM размера 10.05, которые превосходят инструменты предыдущего поколения с точки зрения свойств материалов и, соответственно, обеспечивают большую

безопасность в сложных клинических случаях (рис. 22 и 23) [5]. Кроме того, рассмотренные в настоящей статье примеры говорят о том, что для минимизации риска поломки таких ин-

если можно так сказать, материалоемкими, учитывая, что инструменты приходится утилизировать после каждого вмешательства. Такой подход к лечению каналов сложной формы

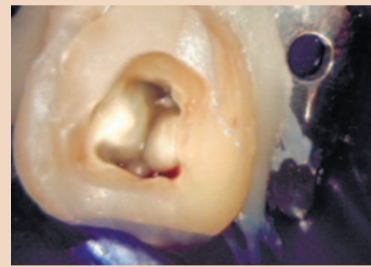

Рис. 22 и 23. Файлы HyFlex Glidepath и HyFlex EDM 10.05 Glidepath.

струментов и для безопасного препарирования сильно искривленных каналов машинные файлы не только можно, но порой и нужно использовать в сочетании с ручными. Понятно, что подобные процедуры являются,

требует определенных затрат, однако обеспечивает максимальную безопасность, значительно снижая риск не только поломки инструментов в канале, но и перекрестного заражения.

### Вывод

Сделанные через несколько лет контрольные рентгенограммы подтверждают, что современные инструменты позволяют безопасно и предсказуемо препарировать системы корневых каналов даже очень сложной анатомии. Для пациента это означает возможность сохранить естественные зубы на долгие годы. DT

**От редакции:** эта статья была опубликована в журнале roots – international magazine of endodontics. Vol. 14, №4/2018. Список литературы можно получить у автора.

### Контактная информация



**Доктор Бернард Бенгс (Bernard Bengs)** – эндодонтист, сертифицированный Немецким обществом эндодонтии и травматологии. Германия

Voxstrale 1, 10785 Berlin, Germany (Германия)  
dr.bengs@gmx.de

## Новое исследование может ускорить развитие регенеративной стоматологии

### Dental Tribune International

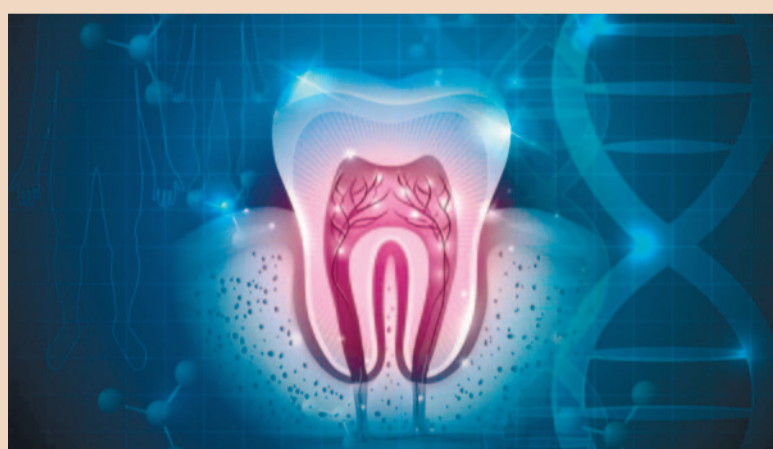**СТОКГОЛЬМ, Швеция.** Чтобы иметь возможность воссоздавать естественные зубы, необходимо знать, из каких клеток они состоят и как растут. Исследователи из Каролинского института в Стокгольме изучили клеточный состав растущих и не растущих зубов мыши и человека. Ученые полагают, что новые данные о составе и формировании зубов могут помочь развитию регенеративной стоматологии и лечению гиперестезии.

Хотя основные типы клеток зубов давно выявлены, весь спектр денальных и стволовых клеток, участвующих в формировании зуба, а также особенности их дифференциации и взаимодействия пока что малоизучены. Зубы формируются в результате сложного процесса: мягкие ткани, соединительная ткань, нервы, кровеносные сосуды и три разных типа твердых тканей образуют единую функциональную анатомическую структуру.

В отличие от людей, у которых формирование зубов завершается до наступления взрослого возраста, у мышей и многих других животных зубы растут на протяжении всей жизни. Запас стволовых клеток резцов мышей постоянно обновляется и служит для восстановления стачивающихся тканей зубов, что делает этих грызунов удобными для изучения выработки стволовых клеток, клеточной дифференциации и индуцируемой повреждением регенерации тканей.

### Картирование клеточных популяций

С помощью секвенирования РНК одиночной клетки и генетической трассировки исследователи изучили характеристики растущих резцов мышей, сравнив их со свойствами не растущих моляров этих животных и оценив, в какой степени данная модель соответствует характеру роста зубов человека. Благодаря этому ученые из Каролинского университета совместно с коллегами из Венского



Исследователи идентифицировали и описали все стволовые и дифференцированные клетки зубов человека. (Иллюстрация: Tefi/Shutterstock)

университета (Австрия) и Гарвардского университета (США) смогли выявить и описать все клеточные популяции зубов мыши, а также растущих и уже полностью сформировавшихся зубов человека.

«Нам удалось расшифровать пути дифференциации одонтобластов,

которые превращаются в дентин [...] и амелобласты, в свою очередь формирующие эмаль», – говорят в пресс-релизе ведущий автор исследования доктор Игорь Адамейко, старший научный сотрудник кафедры физиологии и фармакологии Каролинского института, и доктор Kaj Fried, стар-

ший преподаватель кафедры нейробиологии Каролинского института. По их словам, они также обнаружили новые типы клеток и клеточные слои, которые могут играть определенную роль в развитии гиперестезии.

Кроме того, результаты этого исследования могут помочь понять сложные аспекты работы иммунной системы и формирования зубной эмали. «Мы надеемся и верим, что наша работа может стать фундаментом новых направлений в стоматологии. В частности, полученные нами результаты могут ускорить развитие регенеративной стоматологии», – отмечают авторы исследования.

Исследование «Dental cell type atlas reveals stem and differentiated cell types in mouse and human teeth» («Атлас типов денальных клеток: типы стволовых и дифференцированных клеток зубов мыши и человека») было опубликовано 23 сентября 2020 г. на сайте Nature Communications. DT

## Пародонтологический статус может косвенно влиять на тяжесть COVID-19

Брендан Дэй,  
Dental Tribune International

ЛОС-АНДЖЕЛЕС, США. На сегодня связь между пародонитом и системными заболеваниями, например заболеваниями сердечно-сосудистой системы, можно считать установленной. Новый обзор показывает, что нелеченый пародонит может быть опосредованно связан с тяжестью осложнений COVID-19, что еще раз подчеркивает значимость стоматологического здоровья, особенно в столь сложные времена.

Согласно обзору, недавнее исследование ученых из Мюнхена позволило установить, что повышенный уровень провоспалительного цитокина интерлейкина-6 (ИЛ-6) являлся мощным прогностическим фактором респираторной недостаточности, требующей искусственной вентиляции легких, у пациентов, госпитализи-

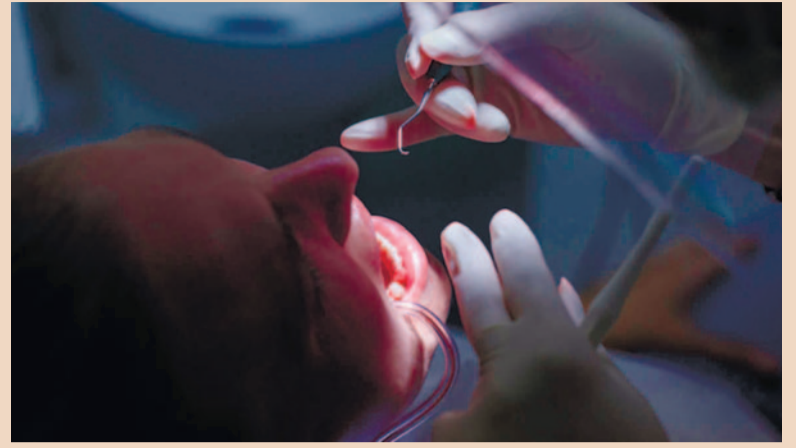рованных с COVID-19. Нелеченый пародонит зачастую приводит к повышению уровня этого провоспалительного цитокина. По словам доктора Shervin Molayem, пародонтолога из Лос-Анджелеса и соавтора исследования, ввиду этого «не будет преувеличением сказать, что пародонит может увеличивать риск респираторных осложнений у пациентов с COVID-19». «И наоборот, снижение уровня ИЛ-6 потенциально может уменьшать риск возникновения подобных осложнений», – добавляет доктор Sh. Molayem.

«Имеющаяся в нашем распоряжении литература показывает, что в случае пациентов с пародонитом простое снятие зубных отложений и сглаживание поверхности корня позволяет снизить уровень ИЛ-6 в среднем на 3 пг/мл», – сказал доктор Sh. Molayem в беседе с Dental Tribune International.

### Надлежащая гигиена полости рта ведет к уменьшению осложнений

Как уже сообщалось в DTI, исследование, опубликованное в *British Dental Journal*, демонстрирует значимость тщательной гигиены полости рта при инфицировании SARS-CoV-2, поскольку надлежащий уход за зубами и деснами может снижать бактериальную нагрузку в полости рта и уменьшать связанный с ней риск бактериальной суперинфекции. У пациентов с тяжелым течением COVID-19 наблюдается повышенный уровень воспалительных маркеров и бактериальной нагрузки, вследствие чего авторы исследования приходят к заключению, что плохая гигиена полости рта может быть фактором риска осложнений COVID-19.

По мнению доктора Sh. Molayem, стоматологи, при условии соблюдения всех необходимых мер инфекцион-



Новый обзор показывает, что пациенты с пародонитом могут подвергаться повышенному риску развития респираторных осложнений в связи с COVID-19. (Иллюстрация: zlikovec/Shutterstock)

ного контроля, должны побуждать пациентов продолжать пародонтологическое и другое специализированное лечение.

«Хотя очевидно, что полость рта – это часть нашего тела, и ее микрофлора может оказывать негативное влияние на другие органы человека, люди, откладывающие стоматологическое лечение, явно недооценивают эту связь», – отметил доктор Sh. Molayem. Он также добавил, что серологический тест позволяет просто и бы-

стро измерить уровень ИЛ-6 у пациента.

Обзор «The mouth–COVID connection: IL-6 levels in periodontal disease – potential role in COVID-19-related respiratory complications» («Связь между COVID и полостью рта: уровень ИЛ-6 при пародоните и его возможная роль в развитии респираторных осложнений COVID») был опубликован в октябрьском выпуске *Journal of the California Dental Association*. [\[1\]](#)

## Микрофлора языка может служить индикатором состояния сердца

Dental Tribune International

ГУАНЧЖОУ, КИТАЙ/СОФИЯ-АНТИПОЛИС, Франция. Связь между стоматологическим и общим здоровьем продолжает быть предметом интереса ученых, работающих в самых разных областях медицины. Новое исследование, представленное на научной платформе Европейского кардиологического общества HFA Discoveries, показало, что микроорганизмы, обитающие на языке, могут использоваться в качестве индикаторов при скрининге, диагностике и мониторинге пациентов с сердечной недостаточностью. Исследователи рекомендуют продолжить изучение механизмов, обуславливающих эту связь.

Предыдущее исследование продемонстрировало, что микрофлора языка позволяет выявлять пациентов с раком поджелудочной железы. Авторы этого исследования предложили



Новое исследование показывает, что состав и объем микрофлоры языка, равно как и преобладающие в ней виды, у здоровых людей и пациентов с сердечной недостаточностью различаются. (Фото: BLACKDAY/Shutterstock)

использовать состав микрофлоры в качестве раннего маркера данного заболевания; поскольку некоторые бактерии связаны с иммунитетом, ученые

выдвинули предположение, что дисбаланс микрофлоры может провоцировать воспаление и болезнь. Воспалительный процесс и иммунная реак-

ция играют определенную роль и в развитии сердечной недостаточности.

«Язык пациента с хронической сердечной недостаточностью выглядит совершенно иначе, чем язык здорового человека, – объясняет доктор Tianhui Yuan, автор кардиологического исследования и врач Первой больницы Университета китайской медицины в Гуанчжоу. – В норме язык имеет бледно-розовый цвет и покрыт белесым налетом. У пациентов с сердечной недостаточностью цвет языка становится более ярким, а налет делается желтым, причем их вид меняется по мере прогрессирования заболевания».

Доктор T. Yuan добавляет: «Необходимы дополнительные исследования, однако полученные нами результаты заставляют предположить, что микрофлора языка, образцы которой легко можно получить, способна помочь при широкомасштабном скрининге,

диагностике и долговременном наблюдении за пациентами с сердечной недостаточностью. Механизм взаимосвязи микроорганизмов налета на языке и работы сердца заслуживает дальнейшего изучения».

К исследованию, посвященному составу микрофлоры языка при наличии и отсутствии хронической сердечной недостаточности, были привлечены 42 пациента с данным заболеванием и 28 здоровых человек. Образцы микрофлоры брали утром, до завтрака и чистки зубов, и подвергали генетическому секвенированию для идентификации бактерий.

Исследователи обнаружили, что в то время как налет на языке пациентов с сердечной недостаточностью и здоровых людей, соответственно, содержал одни и те же типы микроорганизмов, его бактериальный состав в этих двух группах никак не пересекался. [\[1\]](#)

## Исследование показывает, что 15% стоматологов Великобритании могли переболеть COVID-19

Брендан Дэй,  
Dental Tribune International

БИРМИНГЕМ, Великобритания. По всей стране растет число случаев SARS-CoV-2, и все больше регионов вводят строгие карантинные меры. Хотя всеобщий режим самоизоляции был отменен еще в июне, продолжающиеся поступать данные свидетельствуют о чрезвычайно широком распространении SARS-CoV-2 в период первой волны пандемии. Так, ученые из Бирмингемского университета установили, что к моменту окончания всеобщего карантина антитела к SARS-CoV-2 имели 15% стоматологов.

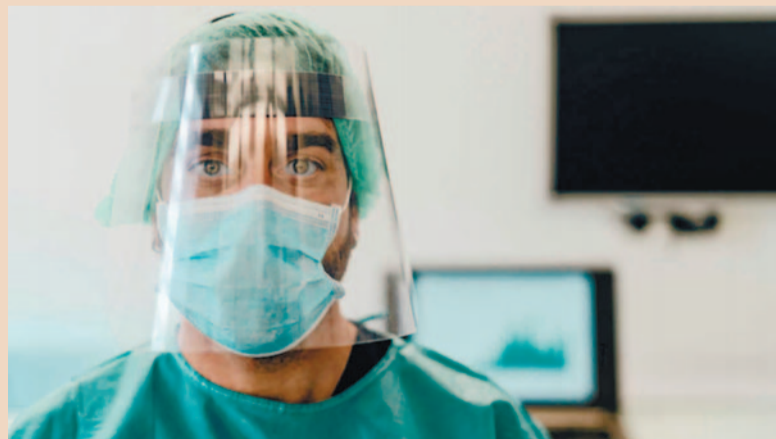Профессор Iain Chapple, один из самых уважаемых ученых-стоматологов мира, в настоящее время ведет продольное исследование, посвященное оценке уровня антител к SARS-CoV-2 в образцах слюны, взятых у 1530 стоматологов-хирургов, медицинских сестер, гигиенистов стоматологических, стоматологов общей практики и работников регистратур стоматологических кли-

ник центральных графств Великобритании. Антитела к SARS-CoV-2 были выявлены примерно в 230 случаях.

Поскольку исследование продолжается, профессор Chapple не смог предоставить Dental Tribune International дополнительные данные. Тем не менее, он подтвердил, что все участники исследования будут протестированы как минимум еще один раз в январе 2021 г. «Так мы сможем проследить, что происходит с уровнем антител, и заново оценить степень риска после возвращения персонала клиник к работе в новых условиях – с использованием более надежных средств индивидуальной защиты и при соблюдении более строгих протоколов инфекционного контроля», – отметил он.

### Каково значение антител к SARS-CoV-2?

Как объяснил доктор David Denning, профессор Манчестерского университета, специалист по инфекционным заболеваниям и главный медицинский консультант DenScreen, в



Согласно исследованию ученых из Бирмингемского университета, в 15% образцов слюны, взятых у стоматологов центральных графств Великобритании, выявлены антитела к SARS-CoV-2. (Иллюстрация: AlessandroBiacchioli/Shutterstock)

недавнем интервью Dental Tribune International, положительный тест на антитела к SARS-CoV-2 означает, что «человек не только почти наверняка переболел COVID-19, но и не заразен». Тем не менее, пока неясно, как долго сохраняются эти антитела и в какой степени они защищают чело-

века от повторного заражения.

Недавно назначенный председатель Главного исполнительного комитета Британской стоматологической ассоциации доктор Eddie Crouch, сам ранее в этом году заразившийся SARS-CoV-2, убедительно просит стоматологов Великобритании, имеющих

антитела к этому вирусу, подумать о донорстве плазмы. Сейчас Национальная служба здравоохранения (NHS) проводит клинические исследования эффективности переливания плазмы, содержащей антитела к SARS-CoV-2, пациентам с ослабленной или угнетенной иммунной системой.

«В обозримом будущем COVID-19 останется с нами, – отмечает доктор Crouch в пресс-релизе. – Как работник здравоохранения я надеюсь, что мое личное невезение может помочь отчаянно нуждающимся пациентам».

«Стоматологи и их сотрудники делали все, чтобы продолжать оказывать неотложную стоматологическую помощь во время пандемии, и стараются вернуться к нормальной работе. Те из них, кто имеет антитела к SARS-CoV-2, сегодня могут спасти не только чьи-то зубы, но и чьи-то жизни», – добавляет он.

«Надеюсь, что мои коллеги проявят желание и готовность сделать это дополнительное усилие ради блага других людей», – пишет доктор Crouch. [\[1\]](#)

## Апикальные поражения: лечить или не лечить?

### Введение

На чем эндодонтисты основывают свои решения: на интуиции, опыте или результатах конусно-лучевой компьютерной томографии (КЛКТ)? Представленный ниже клинический случай наглядно демонстрирует, что наличие апикального поражения не обязательно означает, что зуб необходимо удалить. С помощью гибких никель-титановых (NiTi) файлов можно успешно препарировать даже сильно искривленные каналы со сложной анатомией, добываясь долговременного успеха.

Доказательная база по клинической стоматологии при всей своей обширности характеризуется довольно низким качеством. В результате многие врачи полагаются на собственный опыт. Как показывают обсуждения в профессиональных сообществах различных социальных сетей, тактика лечения в самых про-

[1] и другими эпидемиологами, показывают, что при наличии апикального поражения размером до 1 см удаление зубов производится в 22% случаев. Если размер поражения превышает 1 см, удаление становится еще более привлекательным вариантом и выполняется в 50% случаев. Это может показаться логичным, однако стоматологи, принимавшие участие в опросах, не имели никакого представления о гистологическом характере поражения (являлось ли оно истинной кистой, псевдокистой или же гранулемой), поскольку их решения основывались исключительно на изучении рентгенограмм. При этом NiTi, например, считает, что рентгенограммы не позволяют отличить кистозное поражение от не кистозного, а в отсутствие последующего наблюдения невозможно сказать, заживает поражение или же, наоборот, увеличивается [2].

Вмешательство всегда должно считаться наиболее предпочтительным вариантом [5]. На этом этапе наличие апикального периодонтита и размер поражения не стоит учитывать при выборе стратегии лечения.

### Размер имеет значение?

В целом, согласно литературе, чем крупнее поражение, тем менее благоприятными для заживления являются условия. Причина этого проста: обычно поражению требуется какое-то время, чтобы вырасти до определенного размера. Чем более зрелой становится биопленка, тем большее разнообразие бактерий наблюдается в ней, и тем более она препятствует достижению предсказуемых результатов лечения [6]. Хотя подобный расчет несколько умозритель, и для подтверждения его правдивости необходимы дополни-

### Клинический случай: хронический апикальный абсцесс у педиатрического пациента

Пациент 10 лет был направлен в нашу клинику для эндодонтического лечения правого моляра нижней челюсти. При осмотре с вестибулярной стороны зуба 46 выявили свищевой ход. Лечащий врач пациента написал, что ввиду обширности области, пораженной апикальным периодонтитом, вероятность успеха эндодонтического вмешательства мала, и может потребоваться удаление зуба. Тем не менее и мальчик, и его родители хотели попытаться сохранить зуб.

По результатам клинического и рентгенологического обследования диагностировали некроз пульпы и хронический апикальный абсцесс (рис. 3 и 4). Зондирование свищевого хода показало, что он ведет к вер-

систему выбрали ввиду высокой гибкости входящих в нее инструментов, которая компенсировала труднодоступность слегка изогнутых мезиальных каналов, связанную с неспособностью пациента в силу возраста открывать рот так же широко, как взрослые пациенты. Кроме того, для надлежащего расширения апикальной части канала требуется лишь несколько таких файлов, которые превосходят центруются в канале, позволяя сохранить его исходную анатомию.

Химическое очищение и дезинфекцию провели с помощью гипохлорита натрия (5,25%), который активировали ультразвуком для акустической кавитации раствора. В каналы внесли пасту на основе гидроксида кальция, закрыли тефлоновой лентой и восстановили зуб с помощью композитного материала во избежание коронкового микроподтекания.

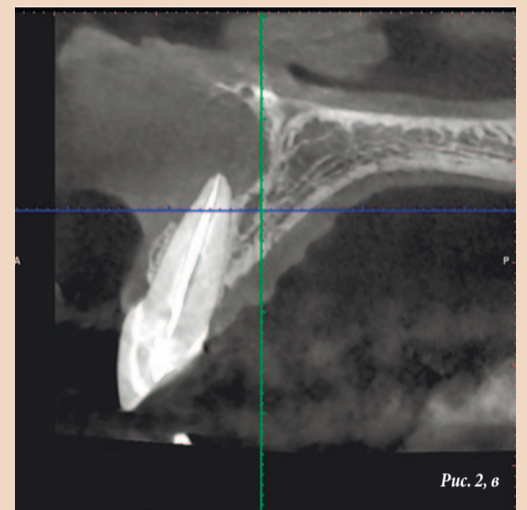
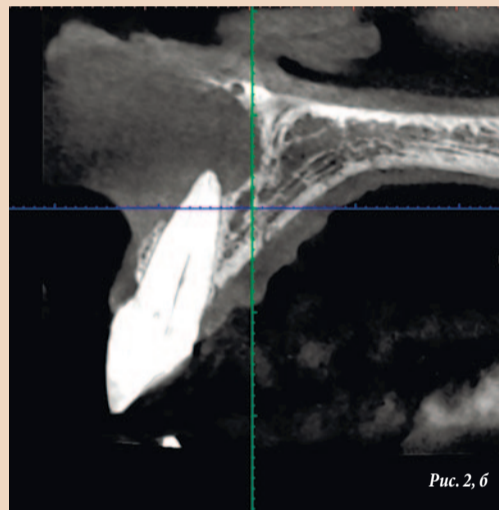
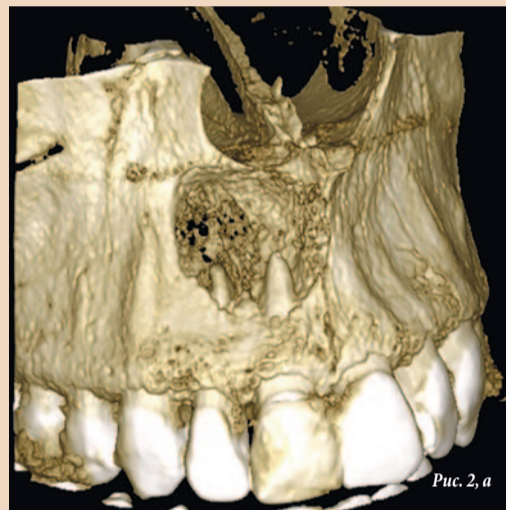
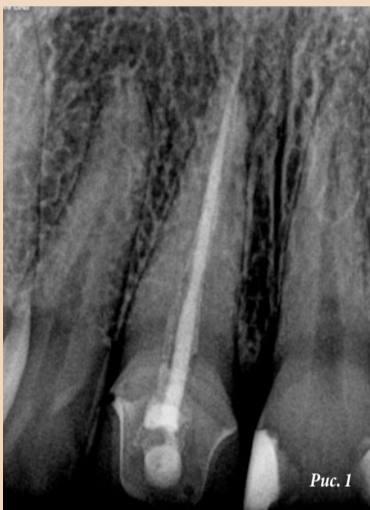
Рис. 1 и 2, а–в. Рентгенограмма эндодонтически леченого зуба 11 и чувствительного к холоду зуба 12 в сравнении с КЛКТ, где прекрасно виден обширный костный дефект в области верхушки корня (изображения получены с разницей в два дня).

стых клинических случаях может варьироваться, причем прогноз все равно будет благоприятным. Не являются исключением и эндодонтические вмешательства. Исследование, проведенное недавно Гентским университетом (Бельгия), показало, что стоматологи зачастую принимают решения «с оглядкой» на свою специализацию. Так, в случае рецидивирующего или хронического бессимптомного апикального поражения эндодонтист скорее прибегнет к повторному лечению корневых каналов или апиэктомии, нежели к удалению зуба и его замещению имплантатом и коронкой (как вариант, к простому наблюдению) – в отличие от ортопеда или хирурга, которые поступят наоборот. На деле же решение должно исходить скорее от пациента, которого необходимо проинформировать обо всех вариантах лечения, связанных с ними преимуществами и рисками, а также долговечности результатов. Далее на примере клинического случая будет рассмотрен вопрос о том, нужно ли лечить апикальные поражения, и если да, то на какой стадии.

### Варианты эндодонтического лечения

Актуальные данные, полученные учеными из Гентского университета

Более того, очевидно, что ограничения, присущие традиционной двухмерной рентгенографии, сказываются и на диагностике, и на планировании лечения [3]. Группа Wu и соавт. продемонстрировала, что во многих случаях, когда рентгенограмма показывает нормальное состояние периапикальных тканей или же их заживление, КЛКТ или гистология выявляет апикальный периодонтит [3]. Эти данные заставляют признать, что даже самый распространенный на сегодня способ визуализации внутренних тканей может подвести клинициста, не будучи дополнен другими исследованиями (рис. 1 и 2, а–в).

Хотя КЛКТ позволяет более точно выявлять и оценивать размер поражений в области апекса, мы, к сожалению, не располагаем литературой, которая обосновывала бы применение этой технологии в качестве стандартного инструмента диагностики периапикальных поражений [4]. Morigis и соавт. пришли к выводу, что в тех случаях, когда лечение корневых каналов необходимо, зуб может быть восстановлен с помощью прямой или непрямой реставрации, а периодонт (длительное время) находится в хорошем или контролируемом состоянии, эндодонтическое

исследования [7], в целом можно говорить о том, что с каждым миллиметром прироста рентгенологически определяемого размера поражения вероятность успеха снижается на 14% (по сравнению с ситуацией, когда апикальное поражение вообще отсутствует). Особенно наглядно негативную корреляцию между размером поражения и возможностью его заживления демонстрируют результаты эндодонтических микрохирургических вмешательств [8], но это вовсе не означает, что после первичного эндодонтического лечения всегда требуются более радикальные, хирургические процедуры.

В контексте традиционной эндодонтии поражение размером 2 мм и более (на рентгенограмме) считается фактором риска повторного вмешательства после первичного лечения; при этом, однако, надо учитывать, что определяемый стоматологом размер поражения в известной степени зависит от угла, под которым сделана рентгенограмма, и ее качества [9].

Более крупные очаги разрежения чаще оказываются кистами, но, как уже было сказано, определить гистологический характер поражения по рентгенограмме не представляется возможным [2]. Кроме того, поражения большего размера имеют тенденцию «прорастать» в окружающие анатомические структуры, что, в свою очередь, создает неблагоприятные условия для эндодонтического (хирургического) лечения, поскольку увеличивает риск повреждения этих структур (верхнечелюстных и носовых пазух, канала нижнечелюстного нерва) в ходе процедуры. Это не значит, что лечение невозможно, однако оно становится менее предсказуемым и в большей степени требует вмешательства специалиста.

Поскольку определить характер апикального поражения такого размера по рентгенограмме невозможно, приняли решение о проведении эндодонтического лечения, хотя то обстоятельство, что область фуркации корней можно было зондировать, делало ситуацию менее предсказуемой. Выбор стратегии также основывался на том, что лечение корневых каналов обещало быть гораздо менее сложным, нежели удаление зуба с последующей коррекцией окклюзии и ортопедической реабилитацией.

Лечение провели за два посещения. В первое изолировали зуб с помощью коффердама и удалили все кариозные ткани, применив для этого модульную систему никель-титановых файлов (HyFlex EDM) швейцарской компании COLTENE (рис. 5). После расширения коронковой трети каналов их препарировали до размера 40/04 с помощью тех же файлов HyFlex EDM. Данную

### Препарирование с помощью гибких файлов до размера 60/02

Во второе посещение свищевой ход все еще присутствовал, однако зондировать область фуркации корней было почти невозможно. Отечность практически прошла (рис. 6). Зуб снова изолировали с помощью коффердама, оба мезиальных канала препарировали финишными файлами HyFlex EDM до размера 50/03. Дистальный канал препарировали до размера 60/02. Выполнили химическое очищение каналов с помощью гипохлорита натрия, после чего промыли их раствором лимонной кислоты 40%. После просушивания каналов отметили отсутствие подтекания в них гноя, который также не выделялся и из свищевого хода. В оба мезиальных канала внесли биокерамический силер. В дистальном канале сформировали апикальную пробку из минерал-

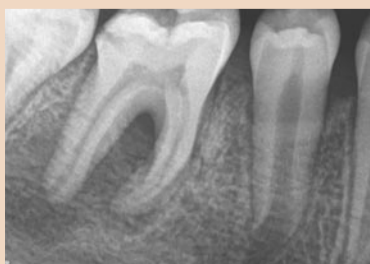

Рис. 3. Исходная рентгенограмма зуба 46: апикальным периодонтитом поражена обширная область, включая фуркацию корней.

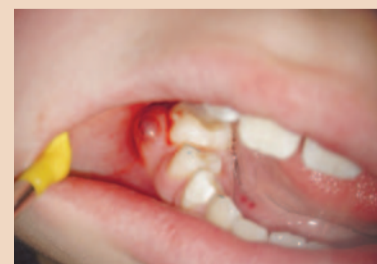

Рис. 4. Клиническая картина: отечность слизистой с вестибулярной стороны зуба 46, свищевой ход, кровоточивость и гноетечение после зондирования.



Рис. 5, а–в. Система финишных файлов HyFlex EDM.



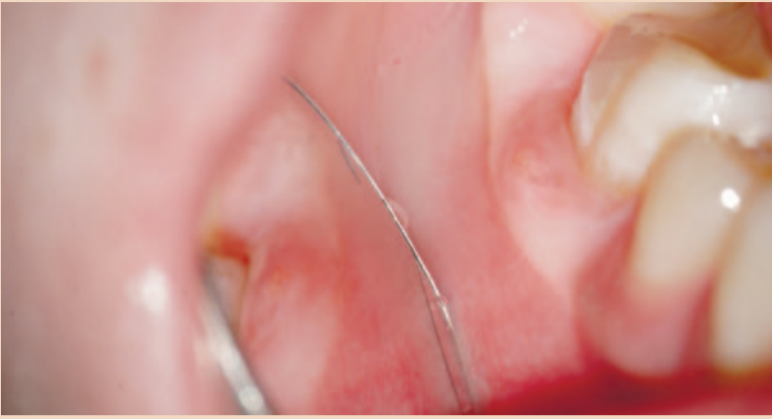

Рис. 6. Частичное заживление свищевой хода, осмотр при повторном посещении.

триоксид-агрегата. Дистально-щечные бугры восстановили с помощью композита. После того как зуб 47 займет свое окончательное положение, может потребоваться усовершенствование этой реставрации (рис. 7).

Через три месяца провели контрольный осмотр, чтобы проверить, как идет заживление свищевой хода. Целостность слизистой оболочки десны была восстановлена, какие-либо следы свищевой хода отсутствовали. Зондирование области фуркации корней с вестибулярной сто-

роны было невозможным, рентгенограмма показала практически полное заживление (рис. 8 и 9).

Любой стоматолог, не являющийся эндодонтистом, тяготеющим к лечению корневых каналов и стремящимся к сохранению каждого зуба, скорее всего, предпочел бы удалить зуб, поскольку:

- Лечащий врач сомневался в успехе эндодонтического лечения.
- Рентгенограмма показала, что обширная область поражена апикальным периодонтитом.

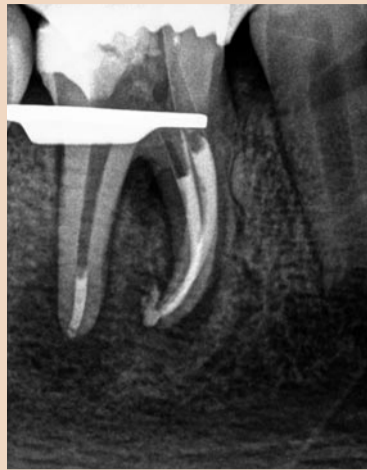

Рис. 7. Контрольная рентгенограмма, сделанная после пломбирования каналов, перед окончательным восстановлением зубов.

- Свищевой ход не закрылся после первичного лечения и использования пасты на основе гидроксида кальция.
- Ситуация не внушала уверенности, поскольку область фуркации корней зондировалась.
- Пациенты этого возраста не всегда четко соблюдают инструкции стоматолога, и их лечение порой требует дополнительных усилий.

### Рентгенологические признаки успеха

Представленный в настоящей статье клинический случай показывает, что, с учетом результатов вышеупомянутых исследований, пристрастность и субъективность не должны мешать стоматологам прибегать к лечению корневых каналов при наличии крупных апикальных поражений. Если пациент дает инфор-

мированное согласие и имеет правильную мотивацию, эндодонтическое лечение всегда должно считаться предпочтительным. В данном случае решение оказалось правильным.

Хотя обычные рентгенограммы не всегда позволяют оценить размер и динамику апикального поражения, и только КЛКТ может являться надежным средством диагностики апикального периодонтита, нельзя забывать, что в отсутствие клинических проявлений ни та, ни другая технология визуализации не позволяет отличить фиброзную ткань от очага инфекции в области верхушки корня. И это приводит нас к закономерному вопросу: следует ли всегда искать рентгенологические признаки успешных результатов лечения или же достаточно того, что зуб сохранен и бессимптомен?

### Вывод

Использование нескольких методов визуализации помогает эндодонтистам ставить верные диагнозы и выбирать правильное лечение в неоднозначных клинических ситуациях. С помощью современных, предварительно согнутых никель-титановых файлов можно эффективно препарировать сильно искривленные корневые каналы при наличии апикальных поражений и свищевых ходов. Это позволяет сохранить даже те зубы, которые в принципе подлежат удалению или лечение которых представляет определенную сложность. DT

### Благодарности

Автор хотел бы особо поблагодарить группу James' Online Community for Dental Sciences в Facebook.

От редакции: эта статья была опубликована в журнале roots – international magazine of endodontics. Vol. 14, №3/2018. Список литературы можно получить у автора.

### Контактная информация



**Доктор Кристоф Вербанк (Christophe Verbanck)** получил степень магистра стоматологии в 2009 г. в Гентском университете, где после этого прошел трехлетнюю программу специализации по эндодонтии. С 2014 г. он вместе с двумя коллегами владел эндодонтической клиникой в г. Хасселт (Бельгия). В январе 2016 г. доктор Verbanck вместе с супругой открыл собственную стоматологическую клинику Lovendo в Ловендегеме (Бельгия). Он регулярно проводит занятия по эндодонтии для стоматологов общей практики и ведет семинары, посвященные методам эндодонтического лечения.

Grote Baan 90, 9920 Lovendegem, Belgium (Бельгия)  
tandarts@lovento.be  
www.lovento.be

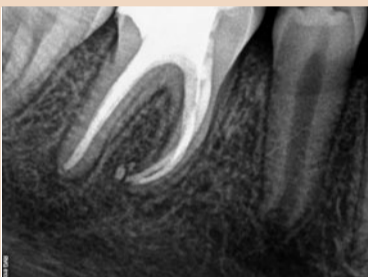



Рис. 8. Контрольная рентгенограмма, сделанная через 3 мес, демонстрирует практически полное заживление.

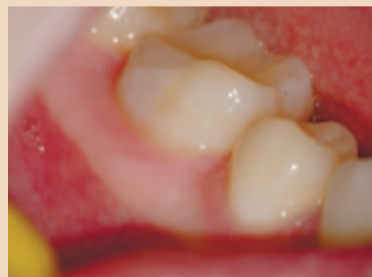

Рис. 9. Полное заживление слизистой оболочки десны и отсутствие отека через 3 мес после лечения.

Реклама



Dental Tribune International

The World's Dental Marketplace

www.dental-tribune.com

dti] Dental Tribune International

## Отбеливание зубов в ортодонтии: последний штрих

Терапевтическое отбеливание зубов – процедура, способная придать завершенность результатам ортодонтического лечения, которое преследует как функциональные, так и эстетические цели: в задачи ортодонта входит не только восстановление жевательной и глотательной функций, дыхания и фонетики, но и гармонизация лица и улыбки пациента. При решении последней задачи учитывается целый ряд факторов, например расположение, цвет и форма зубов, а также губ. Все эти параметры важны, однако наиболее заметной характеристикой улыбки является оттенок зубов. Можно скорректировать окклюзию, закрыть диастему и даже улучшить форму губ с помощью филлеров, но если зубы останутся желтыми, улыбка красивой не станет. Терапевтическое отбеливание зубов позволяет восстановить их естественную красоту за счет удаления органических загрязнений, и эту процедуру не нужно путать с косметическим отбеливанием. В контексте ортодонтии она обладает множеством преимуществ: легко выполняется, не требует обезболивания и не наносит зубам непоправимого ущерба. Ко всем этапам работы можно привлечь ассистента. Процедура подходит большинству пациентов. Не требуя существенных материальных и временных затрат, она при должном старании позволяет получить необходимые результаты. Наконец, что важнее всего для пациентов, терапевтическое отбеливание зубов совершенно безболезненно.

### Как это работает?

Цвет эмали может измениться в результате курения, употребления определенных продуктов или, например, травмы зуба. Процедура осветления зубов подразумевает нанесение отбеливающего средства – перекиси водорода, перекиси карбамида или пербората натрия. Последнего вещества следует избегать, поскольку оно токсично для репродуктивной системы человека, тогда как первые два эффективны и безопасны. Разница между ними состоит в том, что перекись водорода является действующим веществом, а перекись карбамида представляет собой производное соединение, разлагающееся до перекиси водорода, выделение которой происходит медленно и постепенно. Это выгодно в тех случаях, когда необходимо мягкое, поступательное отбеливание зубов. Что касается дозировок, то указываемые изготовителями проценты отражают концентрацию действующего вещества: 1% перекиси водорода эквивалентен 3% перекиси карбамида. В Европе для отбеливания витальных зубов разрешено использовать средства, содержащие максимум 6% перекиси водорода или 18% перекиси карбамида.

Какими показаниями к терапевтическому отбеливанию зубов?

Основным показанием к процедуре является наличие внутренних или внешних дисколоритов. Первые, как правило, так или иначе связаны с повреждением пульпы (в результате травмы, эндодонтического лечения, облитерации корневых каналов). Внешние дисколориты появляются вследствие употребления табака, возрастных процессов и физиологических изменений. Именно к последней категории относятся те изменения цвета зубов, которые возникают в ходе ортодонтического лечения. Таким образом, отбеливание зубов прекрасно дополняет коррекцию окклюзии, делая ее результаты более впечат-

ляющими. Видя разницу, т.е. не только более ровные, но и более белые зубы, пациент может забыть, каким долгим было ортодонтическое лечение, ведь отбеливание зубов занимает всего несколько дней. Ортодонт также оказывается в выигрыше, поскольку приобретает репутацию врача, способного не только восстановить нормальные функции зубных рядов, но и значительно (причем безболезненно) улучшить эстетические результаты лечения.

### Процедура отбеливания

Представленные в настоящей статье клинические случаи демонстрируют разные методы отбеливания. В первом случае пациентка, проходившая коррекцию окклюзии с помощью лингвального ортодонтического аппарата (рис. 1), хотела также отбелить зубы. Наиболее подходящим было отбеливание в клинике. Перед началом процедуры необходимо обеспечить защиту мягких тканей: десен, языка и губ (рис. 2). Средство наносят на вестибулярные поверхности зубов (рис. 3) и обновляют каждые 15–20 мин. Хорошие результаты (рис. 4) можно получить с помощью мягкого и эффективного средства, содержащего 6% перекиси водорода (Opalescence Office, Ultradent Products; рис. 5). Перекись водорода выбрали с учетом того, что она действует сразу. Максимальная разрешенная концентрация перекиси водорода, 6%, достаточно велика, чтобы разница была заметна, и достаточно низка, чтобы избежать временной гиперчувствительности зубов к термическому воздействию.

Отбеливание на дому подразумевает использование кап, заполняемых отбеливающим гелем. Такие капсы могут изготавливаться индивидуально или быть стандартными.

В первом случае получают оттиски обоих зубных рядов, создают по ним гипсовые модели. Методом горячего формования изготавливают индивидуальные капсы для отбеливания (рис. 6). При следующем посещении ортодонта пациент получает капсы, отбеливающий гель и инструкции: отбеливание проводят в течение одной-двух недель, ежедневно надевая капсы на 60–120 мин (рис. 7). Для самостоятельного отбеливания подходит средство, содержащее 10 или 16% перекиси карбамида (Opalescence PF, Ultradent Products; рис. 8), поскольку из такого геля перекись водорода выделяется постепенно. Выбор концентрации зависит от конкретного клинического случая. Юным пациентам и пациентам, ранее страдавшим повышенной чувствительностью зубов к теплу и холоду, следует использовать гель с 10% перекиси карбамида. Другим пациентам или бывшим курильщикам подходит гель с 16% перекиси карбамида. Если стоматолог не хочет или не имеет возможности заниматься изготовлением индивидуальных капс, он может воспользоваться готовым набором для отбеливания на дому (Opalescence Go, Ultradent Products; рис. 9). В этом случае пациент при первом посещении получает комплект уже заполненных гелем капс, которые затем может использовать около 10 дней, надевая капсы на 60–90 мин (рис. 10 и 11). Этот метод дает прекрасные результаты, позволяя и пациенту, и ортоденту сэкономить время.

### Затраты и расценки

Набор Opalescence Office для отбеливания в клинике стоит около 90 евро. В него входят два шприца с количеством отбеливающего средства, достаточным для двух процедур. Если в

клинике имеется оборудование для горячего формования, то себестоимость пары индивидуальных капс составит 2 евро (имеется в виду стоимость материала). В противном случае стоматологу придется заплатить лаборатории за их изготовление порядка 50 евро. Набор Opalescence PF с перекисью карбамида (10 или 16%) для отбеливания на дому стоит около 60 евро. Набор готовых капс, уже заполненных гелем для отбеливания зубов, обойдется в 70 евро.

Продолжительность процедуры отбеливания в клинике составляет 1 ч. Стоматологу не нужно все время находиться рядом с пациентом: достаточно лишь нанести гель и оставить его на зубах на необходимое время. В случае изготовления индивидуальных капс требуется два посещения (для получения оттисков и выдачи пациенту готового набора), но они в совокупности занимают менее 15 мин. При использовании стандартного набора капс количество посещений сокращается до одного, а необходимые инструкции пациенту может дать и ассистент стоматолога. Опыт нашей клиники говорит о том, что индивидуальные, хорошо подогнанные капсы эффективно препятствуют проникновению слюны в отбеливающее средство и всегда позволяют получить оптимальные результаты.

Стоимость отбеливания для пациентов зависит от финансовой стратегии клиники. Отбеливание может проводиться бесплатно – в качестве «подарка» после длительного/дорогостоящего ортодонтического лечения или же как компенсация за неоптимальные результаты последнего. Получая процедуру «в дар», пациент чувствует себя в привилегированном положении. В остальных случаях стоимость отбеливания рассчитывают, исходя из

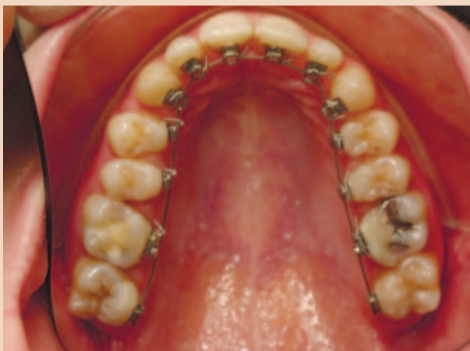

Рис. 1. Коррекция окклюзии с помощью лингвального ортодонтического аппарата.

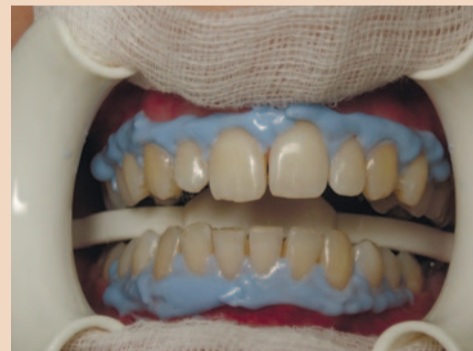

Рис. 2. Защита мягких тканей при отбеливании зубов в клинике.

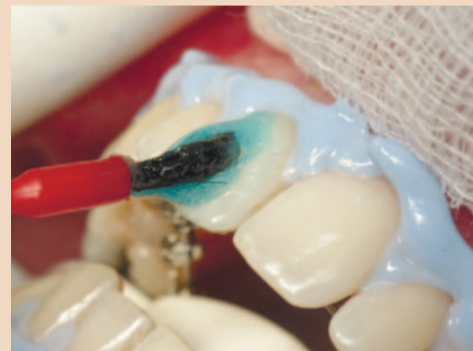

Рис. 3. Нанесение отбеливающего геля на вестибулярные поверхности зубов.

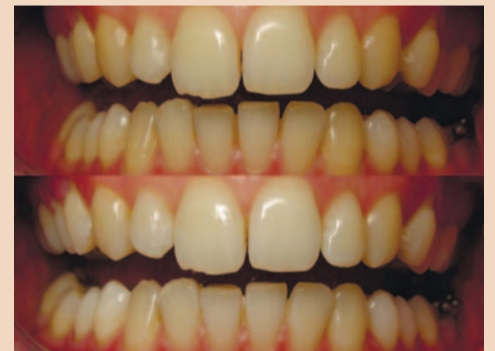


Рис. 4. Клиническая картина до и после отбеливания зубов пациентки, проходившей лечение с использованием лингвального аппарата.



Рис. 5. Набор Opalescence Office для отбеливания зубов в клинике.

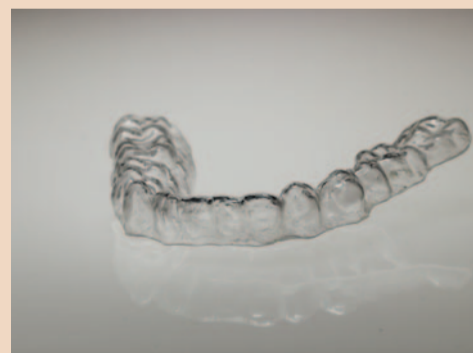

Рис. 6. Индивидуально изготовленные капсы.

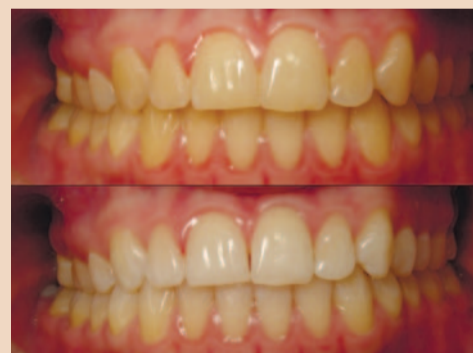

Рис. 7. Клиническая картина до и после отбеливания зубов на дому с использованием индивидуально изготовленных капс.

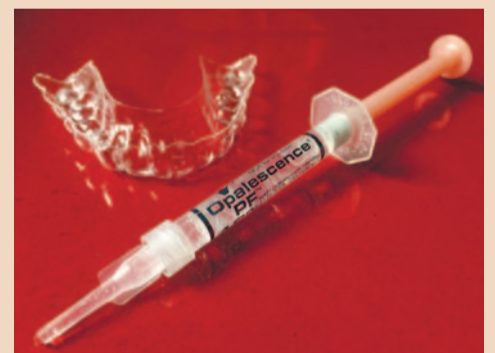

Рис. 8. Набор Opalescence PF для отбеливания зубов на дому.




Рис. 9. Набор Opalescence Go для отбеливания зубов на дому.

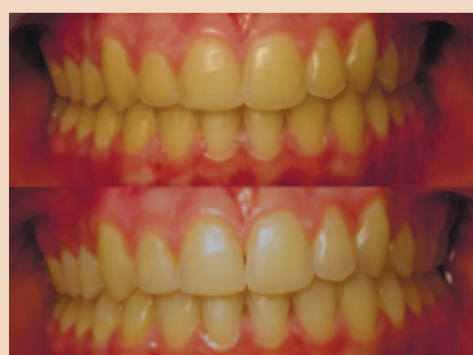

Рис. 10. Клиническая картина до и после отбеливания зубов с помощью стандартных капс.

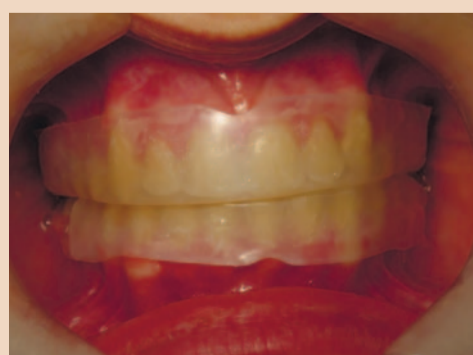

Рис. 11. Стандартные, предварительно наполненные гелем капсы на зубах пациента.

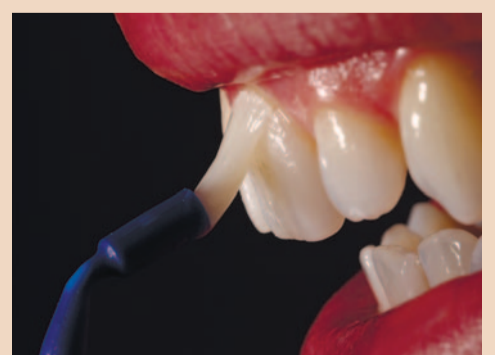

Рис. 12. Лак ProFluorid для лечения гиперестезии.



Рис. 13. Препарат Remin Pro для использования на дому.



Рис. 14. Препарат Remin Pro Forte для использования на дому.

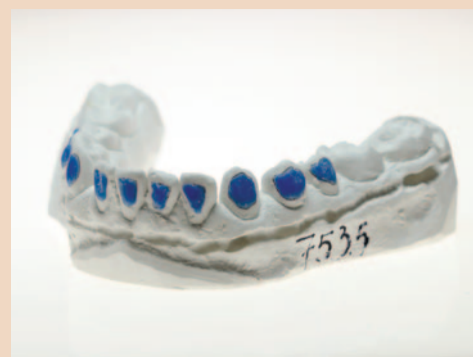

Рис. 15. Гипсовая модель: акрил нанесен на вестибулярные поверхности зубов для формирования резервуаров внутри капты.



Рис. 16. Лак Bifluorid 10 для профессионального фторирования зубов.

почасовых затрат на процедуру. Немаловажную роль в определении стоимости процедуры играют и расценки клиник-конкурентов. В среднем за отбеливание в клинике пациенты платят 700 евро, за отбеливание на дому с использованием индивидуально изготовленных кап – 400 евро, а за самостоятельное отбеливание с помощью набора Opalescence Go – 200 евро.

#### Советы и рекомендации

Выше уже было сказано, что в результате отбеливания может развиться гиперчувствительность зубов к термическим раздражителям. Это осложнение является предотвратимым, и здесь у клинициста есть широкий выбор: сегодня на рынке представлено множество подходящих средств. Опыт нашей клиники показывает, что, например, лак ProFluorid (VOCO; рис. 12) обеспечивает стабильные результаты. Этот лак, наносимый на поверхность зубов, обладает десенсибилизирующим действием и прекрасно подходит для использования в контексте отбеливания зубов. Также рекомендуется выдавать пациентам набор средств для профилактики гиперестезии (Remin Pro или Remin Pro Forte, VOCO; рис. 13 и 14).

В качестве кап для отбеливания на дому можно использовать ортодонтические элайнеры. Их единственным недостатком является вероятность выдавливания отбеливающего средства при надевании элайнера на зубы и, следовательно, риск попадания геля на десны. С этой точки зрения индивидуально изготовленные капшы представляют собой наиболее оптимальное решение: их конструкция препятствует экструзии геля. Кроме того, следует внимательно изучать инструкции изготовителя и формировать капшы в строгом соответствии с этими инструкциями. Для этого, собственно, нужно лишь добавить некоторое количество акрила на вестибулярные поверхности зубов гипсовой модели (рис. 15). В результате образуются своеобразные резервуары для геля, объем которых и будет подсказывать пациенту, сколько средства нужно внести в капшу, чтобы при ее размещении на зубах гель не выдавливался наружу.

В ходе отбеливания пациенту следует воздерживаться от курения и употребления напитков, способных окрашивать зубы, например чая и кофе. После отбеливания зубов рекомендуется провести их фторирование. В набор для фторирования (Bifluorid 10, VOCO; рис. 16) входят блистеры с разовыми дозами фторлака для нанесения на вестибулярные поверхности зубов. Этот лак защищает зубы от загрязнения и обеспечивает долговременный эффект отбеливания.

#### Что говорит закон?

В Европе для витального отбеливания зубов можно использовать средства, содержащие не более 6% перекиси водорода (18% перекиси карбамида). Такая концентрация действующего вещества позволяет заметно осветлить зубы, но не отбелить их до «голливудской улыбки». Поскольку перекись водорода и перекись карбамида яв-

ляются эффективными средствами, в использовании пербората натрия нет необходимости, однако это вещество

не запрещено к применению в Европе. Кроме того, европейское законодательство позволяет помощнику стоматолога

участвовать в процессе: он может делать фотографии, регистрировать цвет зубов до и после отбеливания,

→ DT стр. 12

Реклама

## DENTALEXPO®

### Календарь выставок 2020/2021

РОСТОВ-НА-ДОНУ

4-6 НОЯБРЯ 2020

Современная стоматология. Дентал-Экспо Ростов

САМАРА

11-13 НОЯБРЯ 2020

Дентал-Экспо Самара

ЕКАТЕРИНБУРГ

2-4 ДЕКАБРЯ 2020

Дентал-Экспо Екатеринбург

МОСКВА

ФЕВРАЛЬ 2021

Дентал-Ревю

КРАСНОЯРСК

17-19 ФЕВРАЛЯ 2021

Дентал-Экспо Красноярск

ВОЛГОГРАД

23-25 МАРТА 2021

Дентал-Экспо Волгоград

БИШКЕК

30 МАРТА-1 АПРЕЛЯ 2021

Дентал-Экспо Кыргызстан

МОСКВА

26-29 АПРЕЛЯ 2021

Дентал Салон 2021

САНКТ-ПЕТЕРБУРГ

12-14 МАЯ 2021

Стоматология Санкт-Петербург

АЛМАТЫ

26-28 МАЯ 2021

Kazdentexpo

ВОРОНЕЖ

7-8 ИЮНЯ 2021

Стоматологический форум Черноземья

МОСКВА

20-23 СЕНТЯБРЯ 2021

Дентал-Экспо 2021

УФА

6-8 ОКТЯБРЯ 2021

Дентал-Экспо Уфа

ВОЛГОГРАД

12-14 ОКТЯБРЯ 2021

Волга Дентал Саммит

САНКТ-ПЕТЕРБУРГ

ОКТЯБРЬ 2021

Дентал-Экспо Санкт-Петербург

Московские выставки: Анна Исаева, [mos@dental-expo.com](mailto:mos@dental-expo.com), +7 499 707 23 07

Региональные выставки: Татьяна Фролова, [region@dental-expo.com](mailto:region@dental-expo.com), +7 499 707 23 07

← DT стр. 11

готовить каппы и даже давать пациентам инструкции. Все эти операции легко освоить. Ортодонт лучше справиться с местным законодательством, чтобы выяснить, имеет ли его ассистент право делать оттиски и наносить гель на зубы пациентов. Так или иначе, ответственность за диагноз, выбор лечения и последствия вмешательства все равно лежат на клиницисте.

**Вывод**

Терапевтическое отбеливание зубов дополняет ортодонтическое лечение:

это последний штрих, который делает результаты еще более заметными для пациента. Процедура отбеливания проста и не требует специальных навыков, достаточно лишь строго придерживаться протокола. Включение такой процедуры в перечень оказываемых клиникой услуг может способствовать ее процветанию, сотрудники (ассистенты специалистов) начинают чувствовать себя более востребованными, сравнительные фотографии, сделанные до и после лечения, привлекают повышенное внимание потенциальных пациентов.

В конечном счете в выигрыше оказываются все. DT

**Заявление о конфликте интересов и благодарности**

Автор заявляет об отсутствии конфликта интересов и выражает благодарность доктору Shiraz Khan за вычитку текста статьи и дружескую поддержку.

От редакции: эта статья была опубликована в журнале ortho – international magazine of orthodontics. Vol. 3, №2/2018.

**Контактная информация**



Доктор Ясин Харичане (Yassine Harichane) является выпускником Парижского университета Декарта (Франция), где он получил степень магистра; его кандидатская диссертация была посвящена стволовым клеткам пульпы. Он владеет частной клиникой в Канаде. Связаться с доктором Y. Harichane можно по электронной почте: yassine.harichane@gmail.com

**Удаление зубов: что еще нужно знать?**

За долгие годы развития стоматологии процесс принятия решения об удалении зуба претерпел значительные изменения. На смену принципу устранения источника инфекции пришла концепция сохранения кости и регенерации лунки. Сегодня, благодаря появлению современных препаратов и сотрудничеству представителей разных медицинских специальностей, процедура удаления зуба может считаться полностью безопасной для пациента [1], а совершенствование методов лечения и реставрации поз-

тами. Последние, как показывает практика, оценивают квалификацию своего стоматолога почти исключительно по тому, какую боль им пришлось испытать при введении анестезии, во время процедуры и после нее.

В контексте вышесказанного становится очевидно, что стоматологам необходимо использовать топические анестетики, чтобы сделать введение анестезии максимально безболезненным, а саму инъекцию осуществлять с правильным давлением во избежание чрезмерного растяжения ткани

других анестетиков. Благодаря более высокой жирорастворимости он прекрасно подходит для использования в стоматологии, а повышенное связывание белка позволяет ему действовать дольше лидокаина. Будучи одновременно амидом и эфиром, артикаин начинает разлагаться сразу, как только попадает в кровоток: высокая скорость метаболизма артикаина делает его более безопасным. Артикаин обладает самой низкой системной токсичностью, и поэтому может применяться даже во время беременности.

Лидокаин относится к числу наиболее широко применяемых анестетиков наряду с некоторыми другими препаратами, демонстрирующими сходную эффективность: друг от друга они отличаются показателями фармакокинетики.

В случае длительных процедур самым логичным выбором является бупивакаин: он оказывает продолжительное анестезирующее действие на мягкие ткани, хотя, согласно ряду исследований, инъекция этого препарата также наиболее болезненна [3–6].

Следует помнить, что сосудосуживающее вещество зачастую необходимо не только для лучшего контроля кровоточивости, но – прежде всего – для противодействия сосудорасширяющему эффекту, присущему всем местным анестетикам. Недостаточное количество сосудосуживающего средства и, соответственно, отсутствие гемостаза могут превратить простое удаление зуба в сложную процедуру. И наоборот, высокая доза вазоконстриктора (с анестетиком) при неправильном использовании (например, в рамках внутрисвязочной анестезии) способна привести к серьезным осложнениям, например синдрому су-

хой лунки, который может развиваться вследствие чрезмерного сужения сосудов.

**Удаление зуба и работа с постэкстракционной лункой**

После адекватного обезболивания операционного участка можно удалить зуб или корень. Очевидно, что последующие манипуляции с постэкстракционной лункой обуславливаются общим планом дальнейшего лечения.

После удаления зуба размеры и эстетика области вокруг лунки существенно меняются. Понятно, что ввиду этого процедура удаления (если она не является экстренной) должна быть «привязана» к плану ортопедической реабилитации.

Зубы удаляют по самым разным причинам. В директиве Итальянского общества хирургической стоматологии и имплантологии приведен следующий перечень показаний к удалению зубов:

- активный кариозный процесс, приведший к разрушению обширной части клинической коронки, включая области у границы десны, что делает зуб не подлежащим восстановлению;
- необратимые поражения верхушек корней;
- тяжелый пародонтит с необратимой утратой кости альвеолярного гребня;
- перелом корня;
- ортодонтическое лечение;
- неправильное прорезывание третьих моляров;
- лечение очагов инфекции у пациентов, нуждающихся в радиационной терапии;

- пациенты с иммунодепрессией;
- пациенты, которым предстоит лечение с применением бисфосфонатов или антикоагулянтов последнего поколения;
- ретинированные зубы, не сменившиеся вовремя молочные зубы.

После удаления зуба стоматолог может:

1. Немедленно провести регенерацию лунки.
2. Выполнить отсроченную регенерацию лунки.
3. Ничего не делать с лункой.

Мероприятия по консервации альвеолярного гребня после удаления зуба помогают сохранить объем кости и мягких тканей, что упрощает последующую ортопедическую реабилитацию. Научная литература по данному вопросу четко показывает, что после любого удаления зуба происходит реструктуризация кости, ведущая к уменьшению ее объема и изменению качества: это влияет на результаты замещения зуба, особенно в эстетически значимой зоне, которая при удалении зуба претерпевает значительные визуальные изменения [7, 8]. Следует помнить, что одновременно с зубом удаляется и его периодонт, а вместе с ним – плотная сосудистая сетка. Поступление крови и лимфы необходимо для обновления клеток мягких тканей десны и самой периодонтальной связки, а также – пусть и в меньшей степени – для питания окружающей костной ткани. Еще одним фактором, влияющим на резорбцию кости, является метод удаления зуба: так, при отслоении слизисто-надкостничного лоскута кровоснабжение компактной пластинки прерывается, что запускает процесс ремоделирования пораженного участка.

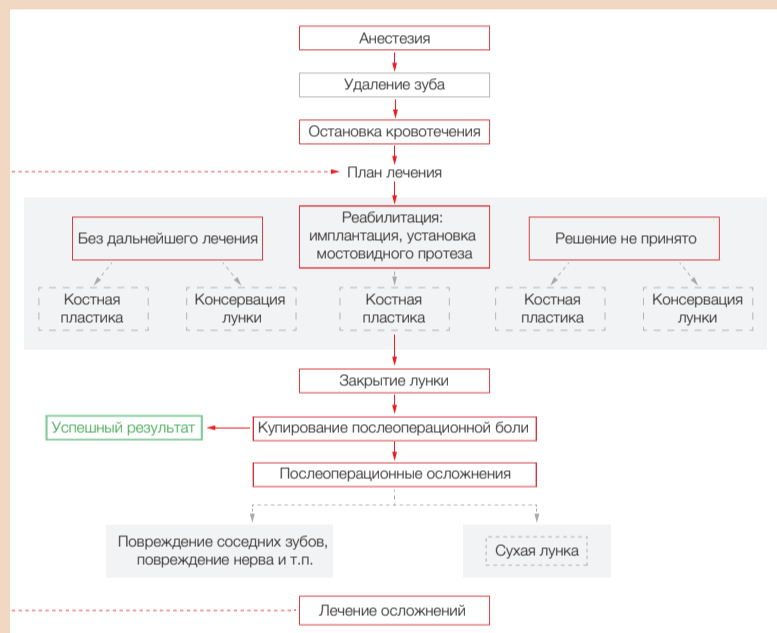


Рис. 1. «Дерево» решений при удалении зуба.

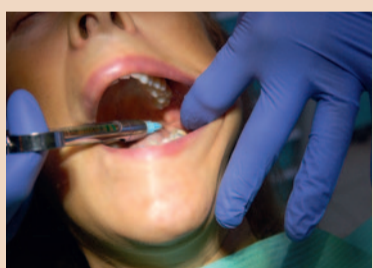

Рис. 2. Анестезия нижнего альвеолярного нерва.

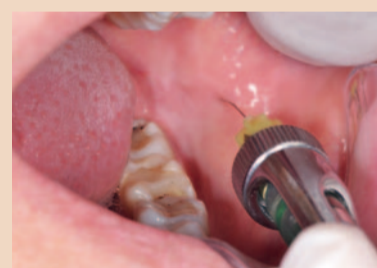

Рис. 3. Анестезия щечного нерва.

воляют избегать ее до последнего, отдавая предпочтение стратегии сохранения естественных зубных рядов.

Тем не менее в определенных ситуациях удаление зуба становится неизбежным. Как же стоматологу следует действовать в подобном случае? Какой схемой принятия решений он должен руководствоваться? Значимость данного вмешательства, которое должен уметь выполнять врач любой специализации, а особенно – стоматолог-терапевт, зачастую недооценивается: между тем его влияние на стоматологический статус пациента в настоящем и в будущем огромно (рис. 1).

**Анестезия**

Анестезия является первым этапом любого стоматологического лечения. Этот этап, которому стоматологи часто не придают особого значения, играет важнейшую роль – и не только по медицинским соображениям – в выстраивании отношений с пациен-

(что само по себе вызывает боль) и на анатомически верном участке (рис. 2 и 3). Кроме того, раствор рекомендуется вводить со скоростью 1 мл в минуту, в то время как более 84% стоматологов вводят 1,8 мл жидкости за 20 с или менее [2]. Подбирать анестетик следует с учетом продолжительности предстоящей процедуры, учитывая содержание в нем сосудосуживающего вещества и общее состояние пациента.

Итак, при выборе анестетика необходимо учитывать время его абсорбции и запланированной процедуры, чтобы обеспечить адекватное обезболивание не только в процессе удаления зуба, но и в период непосредственно после этого.

Артикаин является одним из самых новых анестетиков и наиболее часто используемым в Европе препаратом для местной анестезии. Его водородный показатель близок к физиологическому диапазону pH, поэтому артикаин начинает действовать быстрее

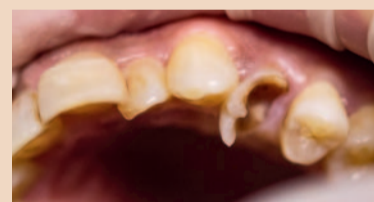

Рис. 4. Клинический случай 1: перелом зуба 24.

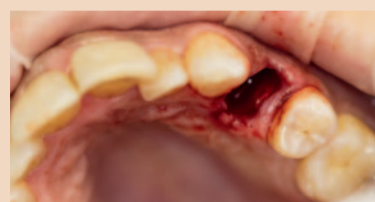

Рис. 5. Удаление зуба 24.

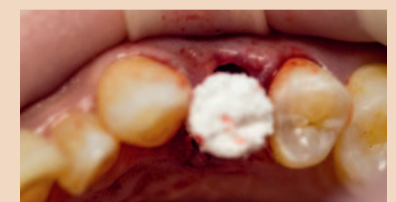

Рис. 6. Внесение биоматериала (R.T.R. Cone, Septodont) в постэкстракционную лунку.

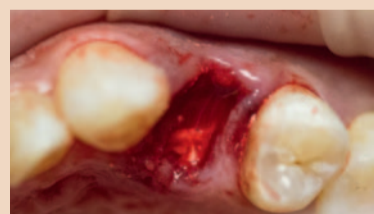

Рис. 7. Биоматериал в лунке.

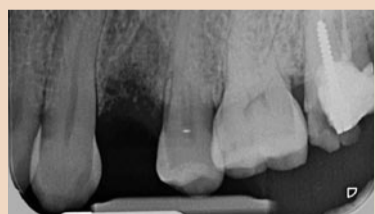

Рис. 8. Послеоперационная рентгенограмма с биоматериалом в лунке.

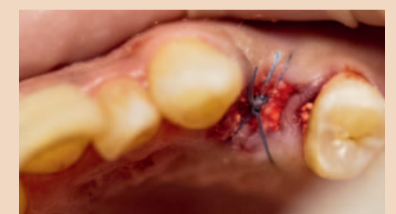

Рис. 9. Ушитая рана.

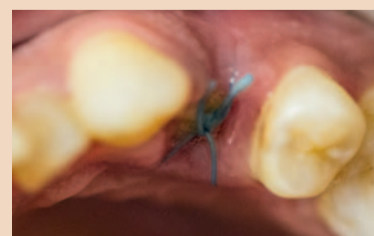

Рис. 10. Клиническая картина через 6 дней.

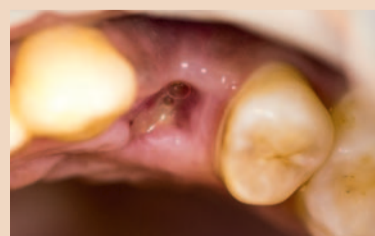

Рис. 11. Снятие швов через 6 дней.

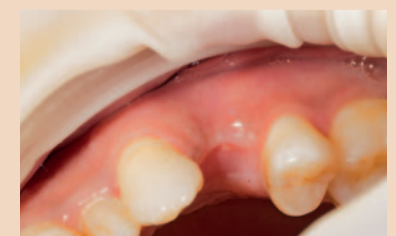

Рис. 12. Клиническая картина двумя неделями позже: хорошее заживление, рассасывание биоматериала.

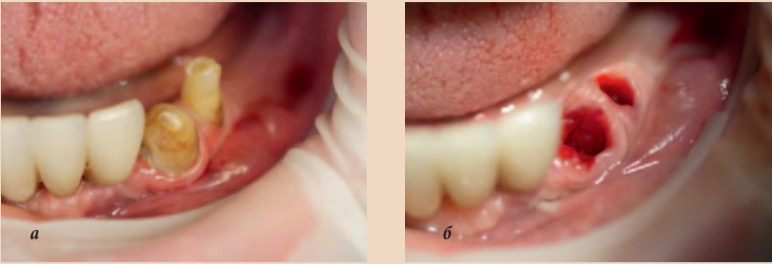


Рис. 13, а, б. Клинический случай 2: зубы 33 и 34 были успешно удалены.

Необходимо подчеркнуть, что альвеолярный гребень тесно связан с зубами и в отсутствие последних подвержен серьезным трансформациям. Многочисленные исследования показали, что наибольшее сокращение объема кости наблюдается в первые три месяца после удаления; в течение года этот процесс продолжается, но менее выраженно.

Так, за первые шесть месяцев ширина альвеолярного гребня уменьшается на 3,8 мм, а высота – на 1,24 мм, что соответствует смещению профиля альвеолярного гребня на две трети относительно исходного положения [7–13].

Анализ корреляции позволил определить, что толщина вестибулярной компактной пластинки менее 1 мм является критическим фактором, связанным с резорбцией кости. У пациентов с тонкой компактной пластинкой наблюдается значительная резорбция, и в среднем утрата кости составляет 7,5 мм, тогда как у обладателей толстой компактной пластинки этот усредненный показатель равен 1,0 мм.

### Преимущества использования костнопластического материала

Исследования с привлечением пациентов, нуждавшихся в удалении зубов, показали, что заполнение лунки биоматериалом сразу после удаления зуба приводит (по сравнению с результатами контрольных групп, где постэкстракционные лунки не подвергались никаким дополнительным манипуляциям) к значительному ослаблению процесса ремоделирования и сохранению объема кости после заживления, что обосновывает концепцию сохранения альвеолярного гребня [7–14].

Ряд гистологических исследований образцов костной ткани, полученных на участках, где использовались различные виды биоматериалов [15, 16], продемонстрировал, что бета-три-

кальцийфосфат относится к числу многих полностью рассасывающихся синтетических материалов, следы которых не обнаруживаются ни в одном образце уже через год после их применения. Кроме того, на участках, обработанных с помощью бета-трикальцийфосфата, результаты были на 6–23% лучше по сравнению с лунками, в которых был оставлен просто кровяной ступок (рис. 4–12) [13].

Недавний систематический обзор, проведенный Ten Heggeler и соавт., показал, что заполнение постэкстракционных лунок биоматериалом приводит к сохранению объема кости альвеолярного гребня в процессе заживления [17]. Также следует отметить, что лунки, заполненные только фибриновой губкой, не демонстрируют сколь-либо значительных улучшений.

Таким образом, данный метод консервации лунки доказал свою эффективность с точки зрения минимизации резорбции кости и сохранения ее объема для последующей имплантологической реабилитации [18, 19].

В некоторых случаях, когда сразу после удаления не планируется проводить никаких регенеративных или имплантологических процедур, может быть необходимо обеспечить надлежащий гемостаз и ушить рану, чтобы облегчить пациенту послеоперационный период и снизить риск инфицирования лунки или ее сухости. Важно контролировать гемостаз, однако не менее важно, чтобы к окончанию процедуры удаления зуба лунка продолжала кровоточить. При недостаточной кровоточивости необходимо освежить лунку для формирования кровяного ступка. Отсутствие спонтанного кровотечения может предшествовать развитию симптома сухой лунки.

### Контроль кровоточивости и коллагеновые губки

Согласно литературе, осложнения после удаления зуба связаны с несколькими факторами, включая возраст и пол пациента, прием им тех или

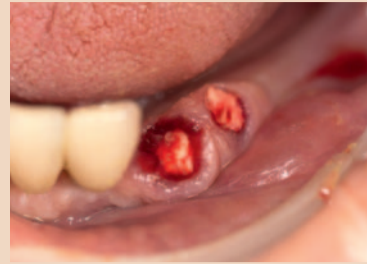

Рис. 14. В постэкстракционные лунки ввели коллагеновые губки (Hemocoollagene, Septodont).

иных препаратов, месторасположение зуба, курение, плохую гигиену полости рта и квалификацию стоматолога. Ряд исследований заставляет предположить, что использование местных противомикробных, антифибринолитических и противовоспалительных средств позволяет минимизировать вероятность развития осложнений.

Одним из наиболее распространенных осложнений является чрезмерная и неконтролируемая кровоточивость лунки, способная привести к серьезным последствиям. Соответственно, перед удалением зуба необходимо выяснить, принимает ли пациент антикоагулянты и антиагрегганты препараты. Порядок действий при лечении таких пациентов хорошо знаком всем стоматологам, хотя риск кровотечения никогда нельзя исключить [20].

Кроме того, известно, что для минимизации риска осложнений за счет контроля кровоточивости, защиты раны и стабилизации кровяного ступка полезно, помимо такой очевидной меры, как наложение шва, использовать коллагеновую губку. В лунке губка под воздействием коллагеназы и пептидазы рассасывается в течение 10–14 дней [21]. Губки и другие подобные материалы следует вносить в лунку с осторожностью, избегая чрезмерной компрессии тканей, которая может спровоцировать ишемию и осложнить реваскуляризацию (рис. 13, а, б и 14).

### Осложнения после удаления зубов

Хотя удаление зуба в большинстве случаев считается относительно простой операцией, не стоит недооценивать вероятность интра- или послеоперационных осложнений, причиной которых могут стать и действия стоматолога, и системные заболевания пациента, препятствующие нормальному заживлению.

К числу не самых серьезных, но наиболее неприятных осложнений, возникающих после удаления зубов,

относится синдром сухой лунки. Сухость лунки наблюдается у очень небольшого (1–5) процента пациентов и преимущественно после удаления моляров. Это осложнение развивается вследствие воспаления кости альвеолярного гребня, вызванного фибринолитическим процессом, причиной которого становится бактериальное загрязнение: оно, в свою очередь, может быть вызвано рядом факторов, например, плохой гигиеной полости рта, внутрисвязочным введением анестетика или сосудосуживающего средства, ежедневным приемом пероральных противозачаточных средств.

При синдроме сухой лунки пациенты часто жалуются на постоянную мучительную боль, которую невозможно купировать с помощью анальгетиков; симптомы достигают пика интенсивности на 4–5-й день после удаления зуба.

Отечность лунки всегда сопровождается отеком региональных лимфатических узлов и гиперестезией кожных покровов, а также галитозом, связанным с появлением гноя.

Десна вокруг сухой лунки также демонстрирует отечность, слизистая оболочка гладкая и блестящая. В тяжелых случаях в лунке образуется белый или сероватый гной.

Исследование, проведенное Poveda-Roda и соавт., показало, что при синдроме сухой лунки в 43–96% случаев наблюдается присутствие зеленящих стрептококков, которые очень опасны, особенно для пациентов с бактериальным эндокардитом или эндокардитом на фоне иммуносупрессии [22].

Распространенным методом профилактики этой проблемы, особенно в случае пациентов с заболеваниями, способными затруднять нормальное заживление, является ушивание раны или внесение в постэкстракционную лунку активных веществ для уменьшения риска послеоперационного инфицирования. Данные литературы недвусмысленно говорят о том, что любой хирургической процедуре в обязательном порядке должна предшествовать дезинфекция операционного поля и инструментов. При необходимости для обеззараживания полости рта можно использовать раствор хлоргексидина 0,2% [23].

Syrjänen и Syrjänen описывают применение малой дозы альвеожила, который благодаря присутствию в нем волокон растения *Cibotium barometz* (Pengahawar) оказывает успокаивающее воздействие на ткани сухой лунки [24].

Уже в XIX в. эти волокна применяли в качестве кровоостанавливающего средства, обладающего умеренным эффектом [25]. Также после тщательного юретажа лунки рекомендуется в течение недели использовать губки с глюконатом хлоргексидина [26].

### Вывод

Удаление зуба всегда считалось простой, неопасной и малотравматичной процедурой. Тем не менее она имеет большую значимость как с точки зрения пациента, так и с точки зрения клинической перспективы. Вне зависимости от специализации стоматолога его долг – тщательно планировать такое вмешательство, чтобы избежать возможных рисков и обеспечить максимальную благоприятные условия для последующей реабилитации. Сегодня пациенты ждут от врачей и заслуживают именно такого отношения. **III**

От редакции: эта статья была опубликована в журнале *implants – international magazine of oral implantology*. Vol. 19, №4/2018.

### Литература



### Контактная информация



Мауро Лабанка  
(Prof. Mauro Labanca)  
Studio Professor Mauro Labanca  
Corso Magenta, 32  
20123 Milano, Italy (Италия)  
mauro@maurolabanca.com

Эрнесто Амоссо  
(Dr. Ernesto Amosso),  
Джузеппе Гальванья  
(Dr. Giuseppe Galvagna),  
Луиджи Ф. Роделла  
(Prof. Luigi F. Rodella)  
Италия

## FDA меняет свою позицию по амальгаме

Джереми Бут  
*Dental Tribune International*

УАЙТ-ОУК, Мэриленд, США. Американское управление по надзору за качеством пищевых продуктов и медикаментов (FDA) обновило свое руководство по использованию амальгамы в стоматологии. В сентябре Управление заявило, что установки пломб из амальгамы следует по возможности избегать при лечении некоторых категорий пациентов, например беременных женщин, планирующих зачатие, детей и лиц с определенными неврологическими заболеваниями.

До сих пор амальгама широко использовалась стоматологами США, хотя в ряде округов установка амальгамовых пломб пациентам, относящимся к тем или иным группам, уже прекращена или даже запрещена. Вплоть до недавнего времени FDA считало амальгамовые пломбы безопасными для лиц старше 6 лет.

В сентябрьском заявлении разъясняется новая позиция FDA,

согласно которой стоматологическая амальгама может представлять более серьезную опасность для здоровья некоторых людей, ввиду чего рекомендуется «по возможности» отказаться от ее использования при лечении определенных категорий пациентов.

Речь идет о таких группах пациентов, как:

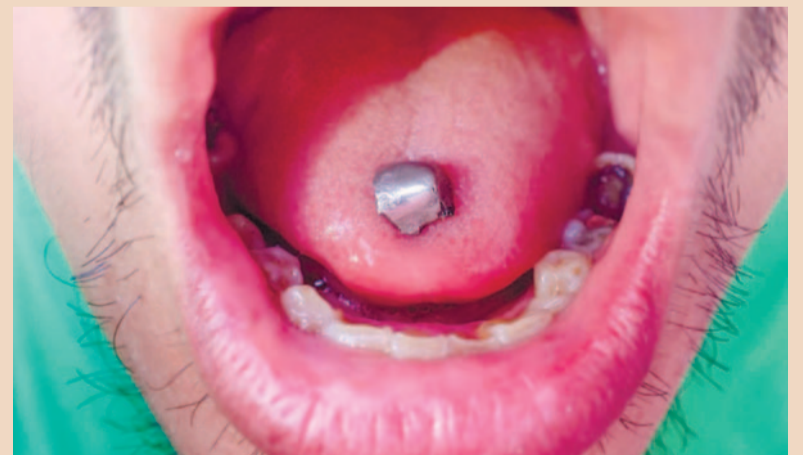- беременные женщины;
- женщины, планирующие зачатие;
- кормящие женщины;
- дети, особенно младше 6 лет;
- люди, страдающие такими неврологическими заболеваниями, как рассеянный склероз, болезнь Альцгеймера и болезнь Паркинсона;
- пациенты с почечной недостаточностью;
- лица с повышенной чувствительностью (аллергией) к ртути или другим компонентам стоматологической амальгамы.

Как отмечает издание *Multiple Sclerosis News Today*, Управление не запретило использование амальгамы и не

рекомендовало отказаться от нее, а лишь обновило свое руководство и выпустило новую информационную брошюру по вопросам установки и удаления амальгамовых пломб. FDA не рекомендует удалять или заменять состоятельные амальгамовые пломбы.

В брошюре говорится, что «результаты исследований с привлечением пациентов, которым были установлены амальгамовые пломбы, не позволяют однозначно утверждать, что стоматологическая амальгама наносит вред здоровью всех людей».

Международное медицинское и стоматологическое сообщество настаивает на существовании доказательства причинно-следственной связи между использованием амальгамовых пломб и распространенностью таких неврологических заболеваний, как рассеянный склероз. Международная академия стоматологии и токсикологии обобщила результаты исследований, посвященных воздействию ртути и частоте возникновения рассеянного склероза: с этим документом и дру-



Применение амальгамы для реставрации зубов в США может сократиться после рекомендации FDA избегать ее использования при лечении определенных групп пациентов. (Иллюстрация: Pradit.Ph/Shutterstock)

гими источниками можно ознакомиться на сайте Академии.

Согласно опубликованному в мае сообщению *Dental Tribune International*, в 2018 г. в США на изготовление стоматологической амальгамы ушло

9287 фунтов (4212 кг) ртути. По данным американского Агентства по защите окружающей среды, это составляет 46,8% всей ртути, использованной в стране для производства различных товаров в том году. **III**

## Интервью: «Ортодонт должен смотреть на пациента глазами пародонтолога»



Правильное удаление налета эффективной щеткой для атравматичной чистки – это основной фактор профилактики рецессии десны и осложнений со стороны пародонта во время ортодонтического лечения. (Фото: Jean-Marc Dersot)

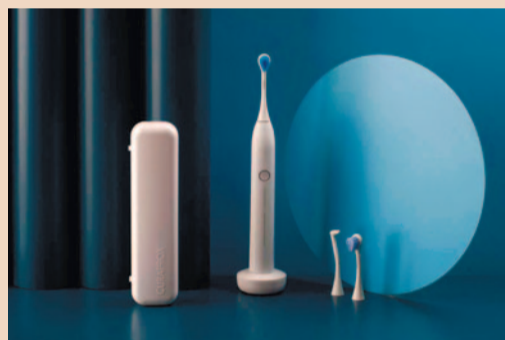### Бу Кураден

По мнению д-ра Жана-Марка Дерсо (Jean-Marc Dersot), профилактикой образования зубного налета часто пренебрегают, однако она является важным фактором успешного ортодонтического лечения. В прошлом д-р Дерсо занимал пост президента Société Française de Parodontologie et d'Implantologie Orale (Французского общества пародонтологии и имплантологии). Любимая тема д-ра Дерсо – взаимосвязь между пародонтологией и имплантологией, он публиковал множество работ в качестве редактора и исследователя. «Чтобы избежать осложнений в процессе лечения, ортодонтам следует уделить внимание защите тканей пародонта», – подчеркивает Dersot.

### Доктор Дерсо, какие проблемы чаще всего возникают во время ортодонтического лечения?

На протяжении нескольких десятилетий ортодонты и пародонтологи твердили, что ортодонтическое лечение не оказывает вредного воздействия на здоровый пародонт. Однако результаты тщательного анализа данных литературы ставят под сомнение это утверждение и говорят о том, что даже при оптимальном состоянии пародонта некоторые негативные последствия лечения имеют место. Согласно обзору, 12 исследований, из них 11 нерандомизированных, выявили рецессию десны глубиной

0,03 мм, утрату 0,13 мм костной ткани и десневые карманы глубиной не менее 0,23 мм. Выводы очевидны: нет надежных доказательств пользы ортодонтического лечения для здоровья пародонта, и нужно быть готовыми хотя бы к небольшим осложнениям.



Удаление зубного налета во время ортодонтического лечения – основной способ избежать осложнений. Hydrosonic Pro – великолепный пример звуковой зубной щетки, способной эффективно и мягко очистить зубы и десны от налета. (Фото: Curaden)

### Как ортодонт избежать худших проблем?

Чтобы свести к минимуму негативное воздействие ортодонтического лечения на пародонт, ортодонтам необходимо уметь определять, кому из пациентов можно сразу предложить ортодонтическое лечение, а кому сначала требуется пародонтологическая помощь. Прежде чем начать лечение, ортодонт должен посмотреть на пациента глазами пародонтолога.

Во-первых, каждый ортодонт должен уметь распознавать восемь при-

знаков пародонтита, таких как кровоточивость десен, боль, чувствительность, абсцессы, нагноение, рецессия десны, подвижность и миграция зубов, задержка пищевых остатков и зловонное дыхание.

Во-вторых, ортодонт должны быть известны шесть факторов риска развития пародонтита: пародонтит у родственников, реакция на стресс, табакокурение, восприимчивость к инфекциям, частичная или полная резистентность к кариесу и перенесенный острый некротизирующий язвенный гингивит.

Чтобы избежать осложнений, в случае обнаружения любого из указанных признаков или факторов риска ортодонт следует сначала направить пациента к пародонтологу, и лишь потом начинать лечение. Ортодонтам очень важно учитывать проблемы с пародонтом, огромным подспорьем может быть наличие в клинике гигиениста.



Небольшая изогнутая щетка отлично очищает пространство между брекетами. (Фото: Curaden)

### А что насчет рецессии десны?

У рецессии десны может быть множество причин, но одна из них не вызывает сомнений: костные дефекты в виде дегисценции и фенестрации. Некоторые современные исследования костей черепа говорят о том, что дегисценция и возникающие из-за нее рецессии являются физиологичными.

Костные дефекты в процессе лечения также могут стать проблемой. Одна из тенденций в современной ортодонтии – никаких удалений. Это также значит, что есть ограничения по

щечному наклону зубов. Если часть корня оказалась вне щечного коридора, это значит, что ортодонт создал условия для развития рецессии десны, даже если десна находится на нормальном уровне.

Подавляющее большинство рецессий возникает в области передних зубов и средней линии нижней че-

родонтологического лечения или стабилизировать его, а также уменьшить вредное воздействие ортодонтического лечения на пародонт.

Отдельным вызовом для ортодонта в процессе лечения как взрослых, так и детей становится необходимость изменить поведение пациента, заставив его контролировать

### «Здоровый пародонт – обязательное условие для начала ортодонтического лечения»

люсти, где кость очень тонкая. Я могу предположить, что иногда очень сложно контролировать наклон передних зубов нижней челюсти и положение корней зубов внутри коридора.

### А причем здесь контроль зубного налета?

Понимаете, здоровый пародонт – обязательное условие для начала ортодонтического лечения. Прежде всего,

зубной налет и улучшив его навыки чистки зубов. Воспаление из-за зубного налета при наличии дегисценции приводит к рецессии десны. Кроме того, слишком интенсивная чистка может создать микроповреждения, способные привести к рецессии. Поэтому удаление налета эффективной щеткой для атравматичной чистки – это основной фактор успешного ортодонтического лечения.



Hydrosonic Pro прекрасно подходит для чистки элайнеров, брекет-систем и имплантов, но не подходит для чистки мостовидных протезов (Фото: Curaden)

благодаря тканям пародонта, в особенности периодонтальной связки, ортодонт имеет возможность двигать зубы. Однако воспаление десен в сочетании с высокой степенью гиперплазии, потерей зубодесневого прикрепления, костными дефектами и резорбцией корней зубов может привести к ухудшению костной поддержки. Основным фактор профилактики подобных проблем и минимизации побочных эффектов – контроль зубного налета. Он позволяет избежать воспаления десен после па-

### Какие щетки стоматологам лучше рекомендовать пациентам?

Несъемные ортодонтические аппараты способствуют накоплению зубного налета и затрудняют чистку. К настоящему моменту получено достаточно доказательств эффективности звуковых зубных щеток и их превосходства над обычными щетками. Звуковые щетки особенно эффективно и мягко очищают зубы и десны, не травмируя их. Небольшая маневренная головка необходима, чтобы убрать налет из пространства между брекетами. [D](#)

## Смесь оксида цинка и прополиса демонстрирует многообещающие результаты

### Dental Tribune International

АНДХРА ПРАДЕШ, Индия. Ключевой успех экстирпации пульпы зависит от эффективности уничтожения бактерий в корневом канале. Ученые провели эксперимент с новой смесью, состоявшей из прополиса, известного своими антибактериальными и противовоспалительными свойствами, и порошка оксида цинка, применяемого для пломбирования временных зубов.

Исследователи оценили и сравнили эффективность смеси оксида цинка с прополисом и цинк-оксид-эвгенольного цемента при пломбировании корневого канала девитализированных временных моляров. Сорок временных моляров у детей 4–8 лет, нуждавшихся в экстирпации пульпы, рандомизированно разделили на две группы: в одной для пломбирования использовали экспериментальную смесь, в другой (контрольной) – традиционный материал (цинк-оксид-

эвгенол). Все зубы после пульпэктомии и пломбирования каналов были восстановлены с помощью коронок из нержавеющей стали, контрольные осмотры и рентгенологические обследования проводили через 6, 12 и 24 мес после лечения.

Общая доля успешных результатов экстирпации пульпы в экспериментальной и контрольной группе составила соответственно 95 и 70%. При первом контрольном осмотре участников экспериментальной группы этот показатель равнялся 100%, а через 12 и 24 мес – 95%, тогда как в группе цинк-оксид-эвгенола он через 6 и 12 мес был равен 80% и спустя 24 мес сократился до 70%.

В интервью Dental Tribune International автор исследования доктор Kakarla Sri Roja Ramya с факультета детской и профилактической стоматологии Стоматологической школы Вишну в провинции Андхра Прадеш объяснила, зачем было проведено это исследование: «Прополис обла-

дает антибактериальными и противовоспалительными свойствами, которые необходимо иметь материалу для пломбирования корневого канала временных зубов, и это натолкнуло нас на идею исследования. Цинк-оксид-эвгенол успешно и давно применяется в стоматологии, однако у эвгенола есть ряд недостатков». К последним относятся низкая прочность, слабая сопротивляемость абразии и высокая растворимость.

Доктор Roja Ramya добавила, что результаты исследования согласуются с ожиданиями ученых. Тем не менее для перепроверки и подтверждения этих результатов необходимы дальнейшие клинические испытания новой смеси материалов.

Исследование «In vivo evaluation of zinc oxide-propololis mixture as root canal filling material in the primary molars: A 24-month follow-up randomized controlled trial» («Оценка in vivo смеси оксида цинка и прополиса в качестве ма-

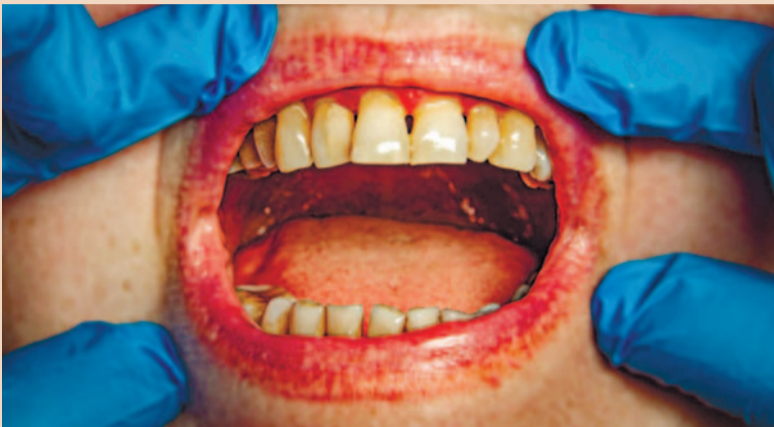

Считается, что прополис – вырабатываемое пчелами клейкое вещество – борется с инфекциями, заживляет раны и обладает множеством других полезных свойств. В сочетании с оксидом цинка прополис продемонстрировал хорошие клинические результаты, которые позволяют рассматривать его в качестве альтернативного средства для пломбирования корневого канала временных зубов. (Фото: Auhustsinovich/Shutterstock)

териала для пломбирования корневого канала временных моляров: рандомизированное контролируемое исследование с периодом наблюдения

24 мес») опубликовано в выпуске *Journal of Indian Society of Pedodontics and Preventive Dentistry* за апрель-июнь 2020 г. [D](#)

## Исследователи утверждают: пародонтит способен удвоить риск развития когнитивных нарушений



Недавно ученые предположили, что существует связь между тяжелыми формами пародонтита и легкими когнитивными нарушениями или деменцией у пожилых. (Фото: Kuttelvaserova Stuchelova/Shutterstock)

By Dental Tribune International

МИННЕАПОЛИС, США: Ученые часто отмечают связь некоторых форм заболеваний пародонта с другими воспалительными заболеваниями. Новое исследование показало, что плохое состояние полости рта также может влиять на функцию мозга. Было установлено, что пародонтит, особенно в запущенной форме, может увеличивать риск легких когнитивных нарушений и деменции в более позднем возрасте.

Как утверждают в Центрах контроля и профилактики заболеваний (Centers for Disease Control and Prevention), примерно у 64,7 млн американцев старше 30 лет, т.е. в возрастной группе, которая составляет половину населения страны, выявлен пародонтит. Это заболевание часто связывают с артритом, диабетом, онкологическими и сердечно-сосудистыми заболеваниями. Ранее в этом году газета Dental Tribune International писала об исследовании, показавшем, что пародонтит может быть вызван паразитом *Entamoeba gingivalis*, который питается клетками десневой ткани, разрушая ее.

В настоящем исследовании ученые обследовали 8275 участников проекта «Риск атеросклероза в сообществах» (Atherosclerosis Risk in Communities), средний возраст которых составил 63 года. В начале исследования ни у кого из участников не было деменции. Всех испытуемых проверили на наличие легких когнитивных нарушений и деменции, затем они прошли полное пародонтологическое обследование, которое включало определение глубины зубодесневых карманов, кровоточивости и рецессий. После этого участников разделили на группы по тяжести заболевания пародонта и числу утраченных зубов (или зубов, замененных имплантатами).

В начале исследования 22% участников были здоровы, у 12% был легкий пародонтит, у 12% наблюдали тяжелое воспаление пародонта, а у 8% отмечали потерю некоторых зубов. У 12% испытуемых присутствовали изменения пародонта в области моляров, у 11% имела место потеря многих зубов, у 6% был тяжелый пародонтит, а у 20% зубов не было вообще. В конце исследования ученым удалось обследовать 4559 из 8275 участников, наблюдение за которыми продолжалось в среднем около 18 лет.

«Мы следили за здоровьем зубов участников на протяжении 20 лет и обнаружили, что у людей, имевших

наиболее тяжелые заболевания десен в начале исследования, в конце исследования вдвое чаще фиксировали легкие когнитивные нарушения или деменцию», – сообщил в пресс-релизе соавтор исследования д-р Райан Т. Диммер (Ryan T. Demmer), доцент кафедры эпидемиологии и общественного здравоохранения Школы общественного здравоохранения Университета Миннесоты в Миннеаполисе (University of Minnesota School of Public Health). «Однако есть и хорошая новость – люди с минимальным числом утраченных зубов и легкими заболеваниями десен были склонны к расстройствам мышления и деменции не больше, чем люди со здоровыми зубами», – добавил он.

Было установлено, что в целом почти у пятой части участников, т.е. у 1569 человек, во время исследования развилась деменция. Из них 14% имели здоровые десны и полный набор зубов, у 18% был легкий пародонтит, у 22% был тяжелый пародонтит, а 23% имели адентию.

У беззубых участников легкие когнитивные нарушения и деменция развивались вдвое чаще, чем у участников со здоровыми деснами и полным набором зубов. При этом у испытуемых с умеренным или тяжелым пародонтитом и несколькими оставшимися зубами риск развития когнитивных нарушений был на 20% выше, чем у здоровых людей. Оценка риска была проведена с учетом иных факторов, способных повлиять на развитие деменции, в том числе диабета, высокого уровня холестерина и курения.

«Хорошая гигиена полости рта – это проверенный способ сохранить здоровье зубов и десен в течение всей жизни. Наше исследование не доказывает, что заболевания полости рта вызывают деменцию, оно лишь выявило взаимосвязь между ними. Чтобы изучить связь между микрофлорой рта и деменцией, а также понять, может ли лечение заболеваний десен предотвратить деменцию, необходимы дальнейшие исследования», – отметил Диммер.

Ученые предупредили: поскольку средний возраст отобранных для исследования участников составлял 63 года, когнитивные нарушения могли развиться у них до пародонтита и потери зубов.

Статья «Periodontal disease and incident dementia: The Atherosclerosis Risk in Communities Study (ARIC)» [Заболевания пародонта и деменция: проект «Риск атеросклероза в сообществах» (ARIC)] опубликована на сайте *Neurology* 29 июля 2020 г. [📄](#)

### Выходные данные

ММА «МедиаМедика»  
Адрес: 115054, Москва, Жуков проезд, 19  
Почтовый адрес: 127055, Москва, а/я 37  
Телефон/факс: +7 (495) 926-29-83  
Сайт: con-med.ru  
E-mail: media@con-med.ru

Газета «Dental Tribune Russia» зарегистрирована в Федеральной службе по надзору в сфере связи, информационных технологий и массовых коммуникаций (Роскомнадзор).  
Номер свидетельства ПИ № ФС 77-79107 от 08.09.2020 г.  
Общий тираж 15 тыс. экз.  
Учредитель: ИП Скоробогат Т.Л.  
Издатель: ООО «ММА МедиаМедика»  
Адрес типографии: 107023, Москва, Электровзаводская, 21

Авторские права на материал издательской группы Dental Tribune International GmbH, воспроизведенный или переведенный и опубликованный в настоящем выпуске, охраняются издательской группой Dental Tribune International GmbH. На публикацию материалов такого рода необходимо получить разрешение Dental Tribune International GmbH. Торговая марка *Dental Tribune* принадлежит издательской группе Dental Tribune International GmbH.

Все права защищены. ©2020 Dental Tribune International GmbH. Любое полное или частичное воспроизведение на каком бы то ни было языке без предварительного письменного разрешения Dental Tribune International GmbH категорически запрещено.

Издательская группа Dental Tribune International GmbH делает все от нее зависящее для того, чтобы публиковать точную клиническую информацию и правильные сведения о новых изделиях, однако не берет на себя ответственность за достоверность заявлений производителей или типографские ошибки. Издательская группа также не несет ответственности за названия товаров, заявления или утверждения, содержащиеся в материалах рекламодателей. Мнения авторов публикаций могут не совпадать с позицией издательской группы Dental Tribune International GmbH.

Советник по управлению и развитию: Т.Л. Скоробогат  
Научный редактор: Д.А. Катаев  
По вопросам рекламы: А.М. Каграмаян  
Телефон: +7 (495) 926-29-83  
Дизайн и верстка: Э.А. Шадзевский

International headquarters  
Publisher and Chief Executive Officer: Torsten R. Oemus  
Chief Content Officer: Claudia Duschek

Dental Tribune International GmbH  
Holbeinstr. 29, 04229 Leipzig, Germany  
Tel.: +49 341 48 474 302 | Fax: +49 341 48 474 173  
General requests: info@dental-tribune.com  
Sales requests: mediasales@dental-tribune.com  
www.dental-tribune.com

Material from Dental Tribune International GmbH that has been reprinted or translated and reprinted in this issue is copyrighted by Dental Tribune International GmbH. Such material must be published with the permission of Dental Tribune International GmbH. *Dental Tribune* is a trademark of Dental Tribune International GmbH.

All rights reserved. ©2020 Dental Tribune International GmbH. Reproduction in any manner in any language, in whole or in part, without the prior written permission of Dental Tribune International GmbH is expressly prohibited.

Dental Tribune International GmbH makes every effort to report clinical information and manufacturers' product news accurately but cannot assume responsibility for the validity of product claims or for typographical errors. The publisher also does not assume responsibility for product names, claims or statements made by advertisers. Opinions expressed by authors are their own and may not reflect those of Dental Tribune International GmbH.

## Каннабиноиды борются с зубным налетом столь же эффективно, как и ополаскиватель с хлоргексидином: исследование

Джереми Бут  
Dental Tribune International

АНТВЕРПЕН, Бельгия. Отраслевое исследование показало, что ополаскиватели для полости рта, содержащие каннабидиол (КБД) и каннабигерол (КБГ), по эффективности не уступают ополаскивателю с хлоргексидином 0,2% и превосходят два ополаскивателя безрецептурного отпуска, полностью подавляя культуру бактерий, полученные из образцов зубного налета. По словам авторов исследования, средства с каннабиноидами являются более безопасной и натуральной альтернативой спирто- и/или фторидсодержащим ополаскивателям для полости рта.

Такие каннабиноиды, как КБД и КБГ, представляют собой натуральные фитохимические соединения, вырабатываемые коноплей; они обладают противомикробным и антибактериальным действием. Сегодня эти не психоактивные производные конопли все чаще используются при производстве безрецептурных препаратов, включая средства для ухода за полостью рта.

Исследователи из CannBite, антверпенской компании, разрабатывающей такие средства, провели лабораторный тест ополаскивателей с КБД и КБГ, проверив их эффективность в отношении всех культивируемых бактерий, выделенных из образцов зубного налета, которые были взяты у 72 взрослых людей. Для сравнения ученые использовали хлоргексидина биглюконат 0,2% и два популярных ополаскивателя безрецептурного отпуска: один с эфирными маслами и спиртом (продукт А), второй – с фторидом и без спирта (продукт В).

В целом по сравнению с хлоргексидином 0,2% средства с каннабиноидами продемонстрировали сходную



Авторы исследования *in vitro*, посвященного эффективности ополаскивателей с каннабиноидами, говорят, что необходимо также изучить влияние этих средств на цвет зубов и стоматологическое здоровье в целом. (Иллюстрация: ElRoi/Shutterstock)

или даже большую антибактериальную эффективность. И хлоргексидин, и ополаскиватели на основе каннабиноидов были эффективны в отношении всех протестированных образцов. Продукт А продемонстрировал лишь пограничное противомикробное действие с зоной ингибирования 7–8 мм, причем в случае лишь 9 образцов. Что касается продукта В, то его антибактериальное действие было нулевым во всех случаях.

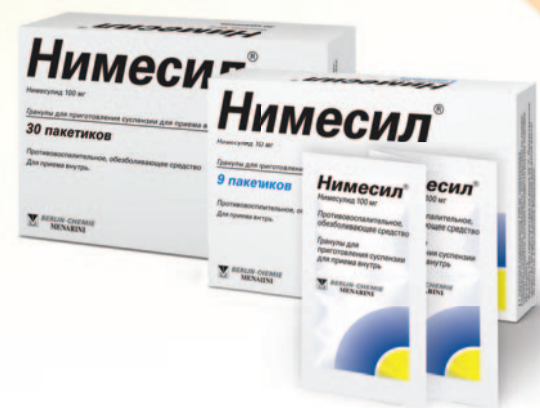Согласно исследованию, средний размер зоны ингибирования был равен 18,1 мм при использовании средства с КБД, 17,7 мм – в случае ополаскивателя с КБГ, 16,8 мм – для хлоргексидина, 0,1 мм и 0,0 мм при использовании соответственно продукта А и продукта В.

Значимых различий между средствами с КБД и КБГ обнаружено не было. «Насколько нам известно, это первое сообщение о столь эффективных ополаскивателях с натуральными ключевыми ингредиентами, включая каннабиноиды, не содержащих ни фторида, ни спирта», – пишут авторы исследования.

Было продемонстрировано, что синтетические каннабиноиды могут регулировать рост биопленки, вмешиваясь в работу сигнального каскада аутоиндуктора-2 (AI-2), отвечающего за чувство кворума у бактерий; авторы исследования считают, что в сочетании с противомикробным действием каннабиноидов это делает их пригодными для включения в состав средств для гигиены полости рта. Авторы также указывают, что хлоргексидин способен вызвать изменение цвета зубов, ввиду чего ополаскиватели на основе каннабиноидов могут представлять собой привлекательную альтернативу этому антисептику.

Исследование «Cannabinoids infused mouthwash products are as effective as chlorhexidine on inhibition of total-culturable bacterial content in dental plaque samples» («Ополаскиватели для полости рта с каннабиноидами не уступают хлоргексидину в эффективности подавления всех культивируемых бактерий, выделенных из зубного налета») опубликовано 23 июня 2020 г. в издании *Journal of Cannabis Research*. [📄](#)

# нимесулид Нимесил®



## Обоснованный подход к лечению боли в стоматологии<sup>1</sup>

- 🎯 Гранулированная форма\* – более быстрый результат<sup>2, \*\*</sup>
- 🎯 Выраженное противовоспалительное и обезболивающее действие<sup>3,4</sup>
- 🎯 Низкий риск развития кровотечений из верхних отделов ЖКТ<sup>5</sup>
- 🎯 Подавляет энзимы, разрушающие хрящевую ткань<sup>6,7</sup>

1. Levirini J. Clin Drug invest 2008; 28(10): 657-668 2. Alessandrini A, Ballarin E, Bastianon A, Migliavacca, C. Clin Ther 1986; 118(3):177-82. 3. K.D. Rainsford, Inflammofarmacology 14 (2006): 120-137 4. Bianchi M., Broggini M., Drugs 2003, 63 Suppl. 1:37-46 5. Castellaque J., Pharmacoepidemiology and Drug Safety, 2012 DOI: 10.1002/pds.3385 6. Barracchini, A. et al., J. Pharm. Pharmacol., 50, 1417-1423, 1998 (in vitro) 7. Pelletier JP et al., Drugs. 1993; 46 Suppl 1:34-9 (in vitro) \* гранулы для приготовления суспензии для приема внутрь \*\* по сравнению с таблетированной формой

**Сокращенная информация по применению препарата Нимесил®. Показания к применению:** острая боль (боль в спине, пояснице; болевой синдром в костно-мышечной системе, включая ушибы, растяжения связок и вывихи суставов; тендиниты, бурситы; зубная боль); симптоматическое лечение остеоартроза (остеоартрита) с болевым синдромом; первичная альгодисменорея. Препарат предназначен для симптоматической терапии, уменьшения боли и воспаления на момент использования; нимесулид рекомендуется для терапии в качестве препарата второй линии. **Противопоказания:** гиперчувствительность к нимесулиду или другим компонентам препарата; гиперергические реакции в анамнезе, связанные с применением ацетилсалициловой кислоты или других НПВП, в том числе, нимесулида; полное или неполное сочетание бронхиальной астмы, рецидивирующего полипоза носа или околоносовых пазух с непереносимостью ацетилсалициловой кислоты и других НПВП (в т.ч. в анамнезе); гепатотоксические реакции на нимесулид в анамнезе; одновременное применение с другими лекарственными препаратами с потенциальной гепатотоксичностью; болезнь Крона, язвенный колит в фазе обострения; период после проведения АКШ; лихорадочный синдром при простуде и ОРВИ; подозрение на острую хирургическую патологию; язвенная болезнь желудка или двенадцатиперстной кишки в фазе обострения; эрозивно-язвенное поражение желудочно-кишечного тракта; перфорации или желудочно-кишечные кровотечения в анамнезе; цереброваскулярные кровотечения в анамнезе или другие заболевания, сопровождающиеся повышенной кровоточивостью; тяжелые нарушения свертывания крови; тяжелая сердечная недостаточность; тяжелая почечная недостаточность (клиренс креатинина < 30 мл/мин), подтвержденная гиперкалиемия; печеночная недостаточность или любое активное заболевание печени; детский возраст до 12 лет; беременность и период грудного вскармливания; алкоголизм, наркотическая зависимость; наследственная непереносимость фруктозы, дефицит сахаразы-изомалязы и синдром мальабсорбции глюкозы-галактозы. **С осторожностью:** артериальная гипертензия, сахарный диабет, компенсированная сердечная недостаточность, ИБС, цереброваскулярные заболевания, дислипидемия/гиперлипидемия, заболевания периферических артерий, геморрагический диатез, курение, клиренс креатинина 30-60 мл/мин; язвенное поражение ЖКТ в анамнезе; инфекция, вызванная H. pylori в анамнезе; пожилой возраст; длительное предшествующее применение НПВП; тяжелые соматические заболевания. Одновременное применение со следующими препаратами: антикоагулянты, антиагреганты, пероральные глюкокортикостероиды, селективные ингибиторы обратного захвата серотонина. **Побочное действие:** наиболее часто встречающиеся побочные эффекты - диарея, тошнота, рвота, повышение активности «печеночных» ферментов.

Отпускается по рецепту. Информация для специалистов здравоохранения. Подробная информация содержится в инструкции по медицинскому применению препарата Нимесил® П N011439/01-070515 с изменениями от 28.08.17 и 05.06.18. RU\_NIM-01-2019-v1-press. Одобрено 06.03.2019 Срок использования до 06.03.2021