

# DENTAL TRIBUNE

The World's Dental Newspaper • Russia

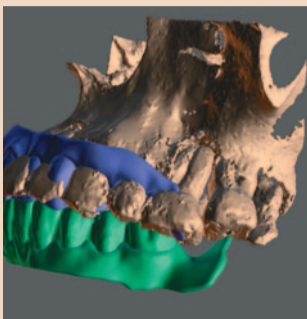


Газета «Dental Tribune Russia» зарегистрирована в Федеральной службе по надзору в сфере связи, информационных технологий и массовых коммуникаций (Роскомнадзор). Номер свидетельства ПИ № ФС 77-79107 от 08.09.2020 г.

РОССИЯ

Ноябрь–декабрь 2021

№9, ТОМ 2



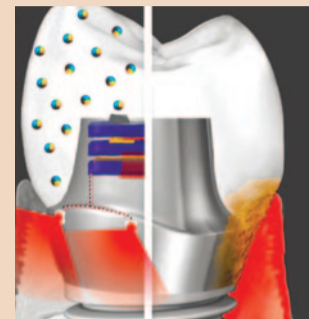
## Имплантология

Аспекты имплантологической и ортопедической реабилитации всей полости рта  
Имплантологическая реабилитация всего зубного ряда предполагает тщательную диагностику и составление плана лечения с учетом оценки анатомии пациента. ▶ с. 6



## Эндодонтия

Как стоматологической клинике работать с отзывами  
Отзывы напрямую влияют на популярность, а значит, и доход клиники: они могут как повысить доверие к ней с точки зрения поисковых систем и потенциальных пациентов, убедить человека записаться на прием, так и нанести удар по репутации. ▶ с. 10



## Новости

Ведется разработка высокотехнологичного имплантата с антибактериальными и фототерапевтическими свойствами

▶ с. 15

## DS World 2021: НОВЫЕ ТЕХНОЛОГИИ, НОВЫЕ ТОВАРЫ, НОВЫЕ ПАРТНЕРСТВА



Выставка DS World 2021 не оставила равнодушными посетителей, интересующихся эндодонтией, имплантологией или вопросами влияния стоматологии на окружающую среду. (Иллюстрация: Dentsply Sirona)

скими трудностями, преодолеть которые можно лишь совместными усилиями, – пишет г-н Casey в пресс-релизе. – Как лидер стоматологической индустрии, компания Dentsply Sirona должна делать все возможное и невозможное для создания более устойчивого будущего, привлекая к борьбе за него не только своих сотрудников, но и покупателей, партнеров и конкурентов».

Еще одним важным событием стало объявление о подписании пятилетнего договора о партнерстве со Smile Train, некоммерческой благотворительной организацией, занимающейся хирургическим лечением детей с расщеплением губы и неба. Цель нового партнерства – улучшение стоматологического здоровья населения всего мира и обеспечение лучшего будущего для детей с этими патологиями и их семей. Компания Dentsply Sirona также сообщила о том, что пожертвовала на нужды Smile Train 5 млн долларов США (4,3 млн евро).

«Наше партнерство поможет детям из разных уголков света получить доступ к необходимому лечению, даст им шанс на счастливую здоровую жизнь. Сосредоточившись на повышении стандартов лечения, бесплатном распространении инновационных технологий и подготовке мест-

### Ивета Рамонайте, Dental Tribune International

ЛАС-ВЕГАС, США: с 23 по 25 сентября работники стоматологии имели возможность познакомиться с передовыми технологиями и последними инновациями на прошедшей в Лас-Вегасе международной выставке Dentsply Sirona (DS) World. Как и ожидалось, мероприятие привлекло внимание тысяч реальных и виртуальных гостей, которые смогли узнать последние новости, увидеть новые товары и принять участие в информативных занятиях по повышению квалификации.

Впервые в своей истории выставка DS World носила гибридный характер: из конференц-центра Caesars Forum в Лас-Вегасе велись прямые Интернет-трансляции, которые также можно было посмотреть в записи. Ежедневно по завершении насыщенной образовательной программы гости выставки могли насладиться музыкальными и юмористическими шоу.

Всего для участия в выставке зарегистрировалось 7000 человек, которым было предложено свыше 150 ч клинического образовательного контента, включая доклады более сотни экспертов со всех концов света. В пят-

ницу, 24 сентября, участники выставки могли посмотреть транслируемую в Интернете пресс-конференцию с участием г-на Don Casey, исполнительного директора Dentsply Sirona, доктора Terri Dolan, вице-президента и главного клинициста компании, а также ведущих докладчиков мероприятия, докторов Dan Butterman, John West и Shivi Gupta. В ходе конференции доктор Gupta и Butterman рассказали о цифровых рабочих процессах в терапевтической стоматологии и имплантологии, доктор West осветил новые решения в эндодонтии, а доктор Dolan коснулся вопросов экологии.

Говоря о достижениях этого года, г-н Casey напомнил аудитории, что Dentsply Sirona является первым изготовителем имплантатов, полностью перешедшим «на цифру», и что Dentsply Sirona видит будущее как цифровую эру. Он отметил, что за год компания усовершенствовала многие свои программы и сегодня «представляет новые товары», полностью соответствующие миссии Dentsply Sirona – трансформировать стоматологию и предлагать стоматологам инновационные решения.

### Ключевые моменты

Во время выставки компания объявила о выходе на рынок передовой имплантологической системы DS



Выставочный зал DS World 2021. (Фото: Dentsply Sirona)

PrimeTaper и новейшего эндодонтического файла ProTaper Ultimate, который пополнит линейку инструментов ProTaper, а также о модернизации имплантологического направления Dentsply Sirona, предлагающего теперь три «фирменных» рабочих процесса. Кроме того, компания выпустила отчет об устойчивом развитии и определила экологические цели на ближайшие годы. Социальная и экологическая ответственность была одной из главных тем мероприятия, и компания Dentsply Sirona анонсировала создание на своем корпоративном сайте нового раздела, посвященного этому вопросу.

«Мир столкнулся с экологическими, социальными и экономиче-

ских кадров, мы также надеемся изменить жизнь людей в целом и сделать современную качественную коррекцию расщепления губы и неба более доступной не только для нынешнего, но и для будущих поколений», – отметил в пресс-релизе г-н Jorge Gomez, финансовый директор компании Dentsply Sirona и руководитель ее программы устойчивого развития «Beyond».

Разумеется, при проведении выставки соблюдались все общегосударственные и местные требования к обеспечению безопасности, и посетители, находившиеся в помещениях конференц-центра, должны были все время носить маски. [DT](#)



Участники пресс-конференции DS World (слева направо): г-н Don Casey, доктор Dan Butterman, доктор John West, доктор Shivi Gupta, доктор Terri Dolan и г-жа Marion Par-Weixlberger. (Фото: Dentsply Sirona)

## Клиническое применение минерал триоксид агрегата В ЭНДОДОНТИИ

Силеры на основе биокерамики – это керамические материалы медицинского и стоматологического назначения [1]. К ним относятся алюмооксидная керамика, циркониевая керамика, биоактивное стекло, стеклокерамика, гидроксиапатит и фосфаты кальция [2]. Биокерамические силеры делятся на две группы: силеры на основе силиката кальция и силеры на основе фосфата кальция. Кроме того, в зависимости от характера взаимодействия силеров с окружающими живыми тканями они подразделяются на биологически активные и биологически инертные.

В свою очередь силеры на основе силиката кальция могут содержать или не содержать минерал триоксид агрегат (МТА). МТА – это биологически активный материал, первоначально применявшийся для изоляции внутриканального пространства (закрытия перфораций). Он способствует остеогенезу и заживлению, позволяя успешно проводить лечение, которое раньше не представлялось возможным (рис. 1–4) [3]. Исходная формула МТА включала силикат, оксид висмута, трикальциевый алюминат, дигидрат сульфата кальция (гипс) и алюмоферрит кальция; материал имел серый цвет. Белый МТА состоит из трехкальциевого силиката, двухкальциевого силиката, оксида висмута, трехкальциевого алюмината, оксида кальция, оксида алюминия и диоксида кремния. Перед использованием порошок МТА необходимо смешать с дистиллированной водой. Первичное отверждение материала происходит за 8–70 мин, окончательное – за 40–320 мин. Столь продолжительное время отверждения является одним из главных недостатков МТА [4].

Материал отличается рядом интересных свойств: например, он обладает превосходной биологической совместимостью и сохраняет герметизирующую способность даже в присутствии влаги. Гидрофильный по своей природе МТА демонстрирует хорошую краевую адаптацию и выраженные антибактериальные свойства (благодаря высокому водородному показателю, равному 12,5), стимулирует формирование цемента, прикрепление остеобластов и регенерацию кости. Герметизирующие, минерализующие, дентиногенные и остеогенные свойства МТА делают его материалом выбора при самых разных процедурах, например, прямом покрытии пульпы, герметизации верхушек корней, апексегенезе и апексификации незрелых зубов с некрозом пульпы, пломбировании корневых каналов, лечении горизонтальных переломов корней, внутренней и внешней резорбции, закрытии перфораций [5].

Данные литературы свидетельствуют о хороших результатах закрытия перфораций с помощью МТА по сравнению с другими материалами, применяемыми для этих целей, например амальгамой, цинк-оксид-эвгенольными цементами, гидроксидом кальция, композитами и стеклоиономерными цементами [6]. Установлено, что на результатах лечения негативно сказываются такие факторы, как недостаточная опытность стоматолога, установка внутриканального штифта, присутствие дополнительных поражений и контакт области перфорации со средой полости рта, а также женский пол пациента [7, 8]. Расположение перфорации и качество окончательной реставрации оказывают значительное влияние на результаты

лечения; размер перфорации более 3 мм и ее локализация в средней или апикальной трети корня являются значимыми прогностическими факторами рецидива или прогрессирования воспаления [7].

При апикэктомии выбор пломбировочного материала для герметизации верхушки корня может значительно повлиять на результаты лечения. Долгое время самым популярным материалом оставалась амальгама, однако было продемонстрировано, что ее применение связано с повышением уровня содержания ртути в крови в течение одной недели после процедуры [8]. Кроме того, качество герметизации с помощью амальгамы не является достаточным для обеспечения долгосрочных положительных результатов апикэктомии. С момента появления МТА применение этого материала при резекции верхушки корня стало золотым стандартом; МТА обеспечивает превосходную герметизацию, оказывает на твердые ткани индуктивное и кондуктивное воздействие, позволяет добиться успешных результатов в долгосрочной перспективе [9]. Согласно данным литературы, по сравнению с такими материалами, как SuperEBA (Keystone Industries), амальгама, Intermediate Restorative Material (Dentsply Sirona), композит на основе 4-МЕТА/ММА-ТБВ и термопластифицируемая гуттаперча, МТА обеспечивает сопоставимые и даже лучшие результаты с точки зрения регенерации периапикальных тканей [10, 11].

Превосходная биологическая совместимость МТА делает его материалом выбора при пломбировании апексов крупных корневых каналов, а

также при апексификации/апексегенезе незрелых зубов с некрозом пульпы. В рамках последней процедуры контакт МТА с периапикальной областью способствует формированию твердых тканей, что повышает вероятность сохранения зуба в долгосрочной перспективе (рис. 5) [11, 12]. Применяется МТА и при лечении витальной пульпы, например в контексте ревакуляризации незрелых зубов или для прямого покрытия пульпы; МТА заменил собой гидроксид кальция, обладающий лучшими характеристиками и имея меньше побочных эффектов (рис. 6) [13, 14].

Оценке применения других биоактивных эндодонтических цементов в качестве материалов для покрытия пульпы был посвящен ряд исследований с краткосрочным периодом наблюдения, но для точного сравнения этих цементов и МТА нужны дополнительные и более продолжительные эксперименты: помимо самого материала, на результаты прямого покрытия пульпы могут влиять и иные факторы, которые необходимо учесть в дальнейшей работе [14].

Согласно данным литературы, МТА имеет ряд недостатков, связанных с его составом. Исследования показали, что присутствие в составе МТА оксида висмута (в качестве рентгенопрозрачного вещества) может приводить к изменению цвета зубов как в силу того, что оксид висмута восстанавливается до металла, имеющего темный цвет и окрашивающего зубы, так и в силу окисления висмута при контакте с сильным окислителем (т. е., гипохлоритом натрия), в результате чего образуется карбонат висмута, который под воздействием света дает черный осадок [8].

Поскольку риск появления дисколоритов считается основным недостатком использования классического МТА для лечения витальной пульпы и закрытия перфораций (рис. 7), были разработаны альтернативные биоактивные цементы сходного назначения, отверждавшиеся за более короткое время (рис. 8) [14]. Некоторые из них также меняли цвет при контакте с гипохлоритом натрия. Другие, содержавшие трехкальциевый силикат, двухкальциевый силикат, трикальциевый алюминат, оксид кальция и вольфрамат в качестве глушителя (например, PD MTA White, Produits Dentaires), были избавлены от этого недостатка, сохранив при этом все биологические и химические свойства МТА.

Одной из главных проблем применения МТА при лечении витальных зубов является контроль кровоточивости. Ряд исследований показал, что контакт с кровью усиливает изменение цвета материалов на основе силиката кальция; портландцемент, не содержащий оксид висмута, также меняет цвет при взаимодействии с кровью [8]. Это может объясняться тем, что неотвержденный МТА имеет пористую структуру, впитывающую кровь, и после гемодиализа эритроцитов, проникших в материал, наблюдается изменение цвета как самого цемента, так и зуба. Еще одной причиной изменения цвета зуба, запломбированного МТА, может быть процесс окисления и включения металла в состав отвержденного материала: контакт с кровью провоцирует высвобождение двухвалентных ионов железа ( $Fe^{2+}$ ), содержащихся в центре порфиринового кольца, за счет естественной реакции окисления-восстановления, в результате которой образуется  $Fe^{3+}$ , темно-коричневое вещество, способствующее изменению цвета материала и зуба. Кроме того, причиной таких изменений может являться и проникновение крови в структуру зуба, т. е., присутствие молекул гемоглобина или гематина в дентинных канальцах [5]. С этой точки зрения быстро отверждающийся МТА дает существенные преимущества, поскольку ограничивает абсорбцию жидкостей и крови, тем самым предотвращая изменение цвета зубов и обеспечивая эстетичные результаты. Так, отверждение белого МТА начинается уже через 10 мин и завершается через 15 мин. В процессе применения материал не дает усадки, а после отверждения – сохраняет объем, что позволяет добиться длительной герметизации. Кроме того, благодаря быстрому отверждению белого МТА у клиницистов появилась возможность восстанавливать зуб в рамках того же посещения, что значительно повышает эффективность работы стоматологической клиники.

Производители предложили еще несколько биоактивных эндодонтических материалов, содержащих в качестве рентгеноконтрастного вещества  $ZrO_2$  соединение, которое должно было обеспечить стабильность цвета. Согласно данным литературы, неко-

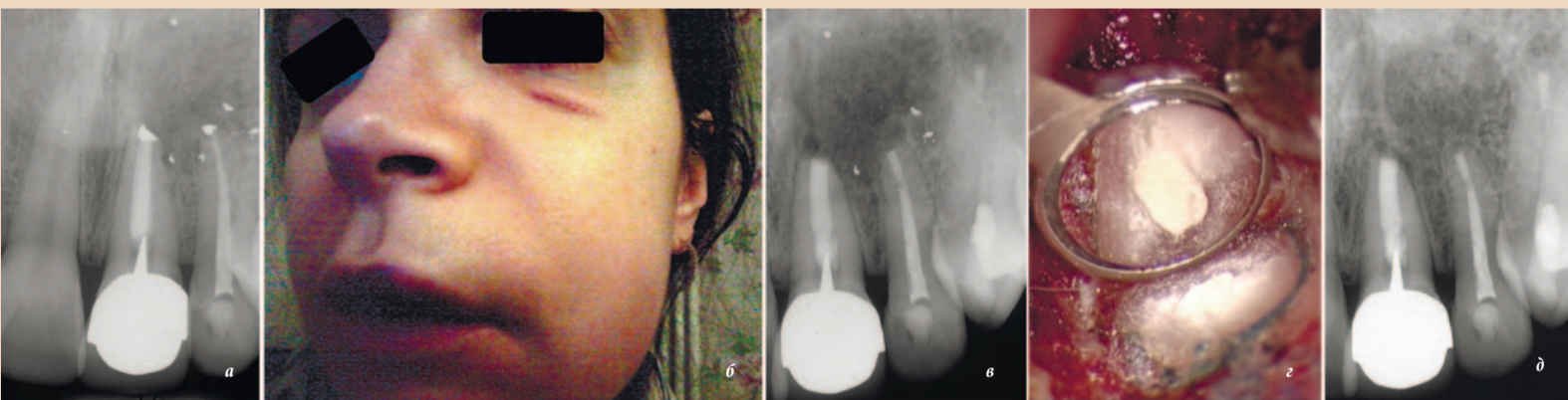

Рис. 1, а–д. Рентгенограмма, демонстрирующая результаты лечения с применением амальгамы (а). Фотография пациента после хирургического вмешательства (б). Рентгенограмма, сделанная после ретроградного пломбирования с помощью белого МТА (в). Корневой канал латерального резца, запломбированный МТА (г). Рентгенограмма, сделанная при контрольном осмотре через два года после лечения (д)

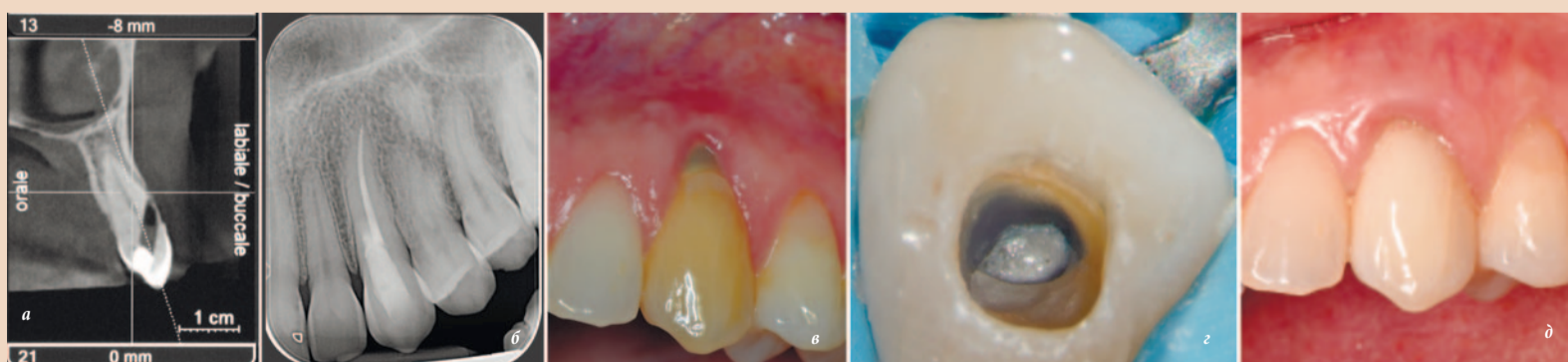


Рис. 2, а–д. КЛКТ: перфорация с вестибулярной стороны левого клыка верхней челюсти (а). Послеоперационная рентгенограмма: перфорацию закрыли с помощью обычного белого МТА (б). Очевидное изменение цвета зуба (в и г). Клиническая картина после отбеливания (д)



Рис. 3. Материал PD MTA White после замешивания

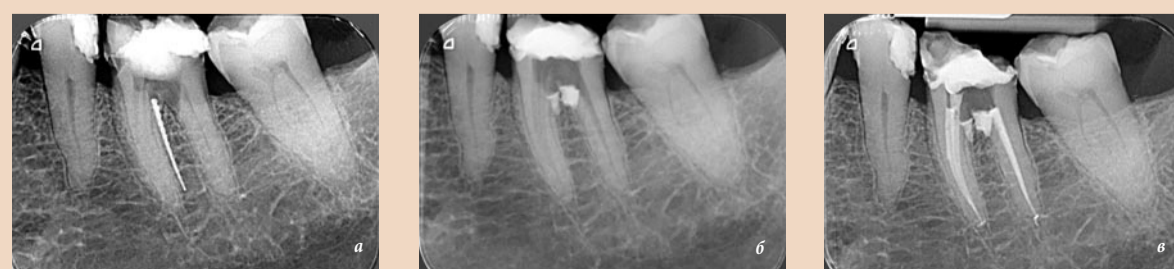


Рис. 4, а–г. Исходная рентгенограмма: обломок файла в области бифуркации корней и две перфорации на дне пульпарной камеры (а). Перфорации закрыли с помощью МТА (б). Послеоперационная рентгенограмма (в). Рентгенограмма, сделанная при контрольном осмотре через два года после лечения (г)

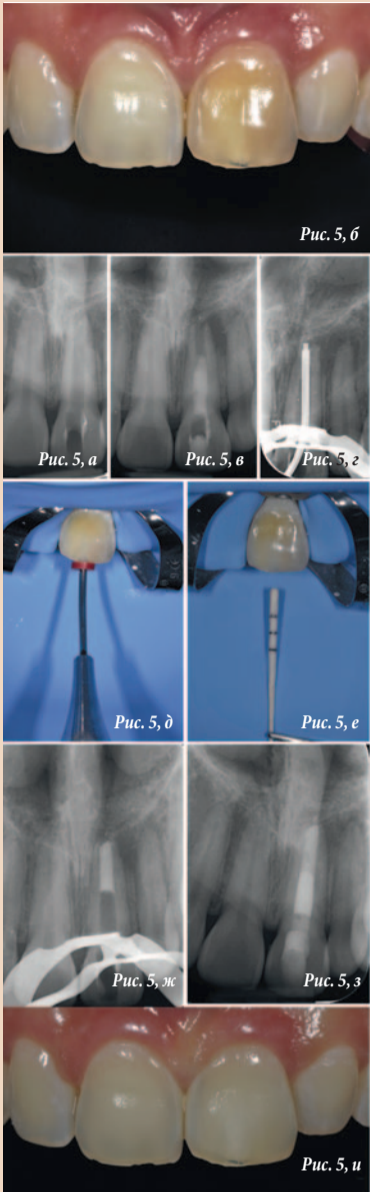


Рис. 5, а–и. Исходная рентгенограмма центрального левого резца верхней челюсти с открытым апексом (а). Клиническая картина (б). В канал внесли гидроксид кальция (в). Припосовка наконечника MAP System (г). Внесение PD MTA White (д). Материал уплотнили с помощью влажного бумажного штифта (е). MTA в апикальной трети канала (ж). Заключительная рентгенограмма, сделанная после пломбирования канала розогретой гуттаперчей и установки композитной реставрации (з). Клиническая картина после отбеливания (и)

торые из этих материалов продемонстрировали многообещающие результаты [15], прежде всего в контексте лечения витальной пульпы, поскольку стимулировали отложение цемента при пломбировании верхушек корней [16], тогда как применение других оказалось связано с повышенным риском воспаления периапикальных тканей по сравнению с результатами использования MTA [17]. Тем не менее, число исследований, посвященных сравнению этих материалов и MTA, по-прежнему ограничено, а гистологической оценке биоактивных эндодонтических цементов было уделено совсем мало внимания. К недостаткам этих исследований относятся малый период наблюдения, отсутствие контрольных групп, большое количество исключенных образцов, пломбирование верхушек корней интактных зубов со здоровой пульпой и без признаков периапикальных поражений, препарирование верхушек корней без очищения и пломбирования корневых каналов, резекция и препарирование верхушек корней без обработки внутрикорневого пространства [8, 16]. Для точного и объективного сравнения характеристик этих материалов необходимы дополнительные, более тщательно спланированные исследования.

Данные литературы свидетельствуют и о других недостатках MTA, например, о сложности работы с ним [18]. Здесь необходимо отметить, что если следовать инструкции изготовителя, правильно замешать MTA не составляет труда. Достаточно высыпать одну порцию материала на стекло и поместить рядом одну каплю дистилли-

рованной воды. Соединять порошок и воду нужно постепенно, добавляя жидкость в порошок. Равномерное замешивание в течение 30 с позволяет получить массу кремообразной консистенции. Затем важно точно внести полученную смесь, что действительно может оказаться сложной задачей без специального шпателя. На рынке представлено несколько таких инструментов. Они имеют разные размеры, предназначены для внесения разных объемов MTA на разных участках корня и обеспечивают быстрое, эффективное и точное размещение материала. Направ MTA на такой шпатель, нужно согнуть его кончик и внести материал на нужный участок.

Набор инструментов MAP System (Produits Dentaires) – это специальный носитель универсального назначения, дополненный наконечниками разного размера и формы, изготовленными из различных материалов. Как правило, стальные наконечники с тройным изгибом применяются при хирургических эндодонтических вмешательствах, поскольку они улучшают обзор и облегчают ретроградное пломбирование. Классические наконечники с одним изгибом предназначены для ортоградного первичного или повторного пломбирования, прямого покрытия пульпы, пломбирования корневых каналов при апексогенезе и ревазуляризации, для герме-

тизации верхушек корней незрелых зубов после резекции, а также для закрытия перфораций. Преимуществом MAP System является возможность использования никель-титановых наконечников, которые могут применяться при ортоградном пломбировании и хирургическом лечении и обеспечивают точное внесение материала, поскольку легко сгибаются так, как это необходимо (рис. 9). После стерилизации инструменты приобретают исходную форму (рис. 10).

При использовании носителя важно не допускать отверждения MTA внутри аппликатора; инструмент практически невозможно очистить от отвержденного материала.

Очищение наконечника (желательно с помощью специальных инструментов) сразу после экструзии MTA позволяет поддерживать его в рабочем состоянии.

Количество вносимого MTA зависит от конкретной процедуры, но в целом не рекомендуется полностью пломбировать канал этим материалом, поскольку его удаление из канала после отверждения сопряжено со значительными трудностями. Строгое соблюдение протокола и использование специальных инструментов помогает достигать превосходных результатов при первичном и повторном

→ DT стр. 4

Реклама

Москва, Россия  
25-28.04.2022



## ДЕНТАЛ САЛОН

51-Й МОСКОВСКИЙ  
МЕЖДУНАРОДНЫЙ  
СТОМАТОЛОГИЧЕСКИЙ  
ФОРУМ И ВЫСТАВКА

Крокус Экспо,  
павильон 2, залы 7, 8

[dental-expo.com](http://dental-expo.com)



КРУПНЕЙШАЯ ВЫСТАВКА, ПЛОЩАДКА ОБУЧЕНИЯ И НЕТВОРКИНГА

Организатор:

**DENTALEXPO®**

+7 499 707 23 07 | [info@dental-expo.com](mailto:info@dental-expo.com)

Стратегический партнер:



Стоматологическая  
Ассоциация  
России (СТАР)

[dentalexporussia](https://www.instagram.com/dentalexporussia)

[dentalexpo.russia](https://www.facebook.com/dentalexpo.russia)

[vk.com/dentalexpomoscow](https://vk.com/dentalexpomoscow)

[t.me/dentalexporussia](https://t.me/dentalexporussia)

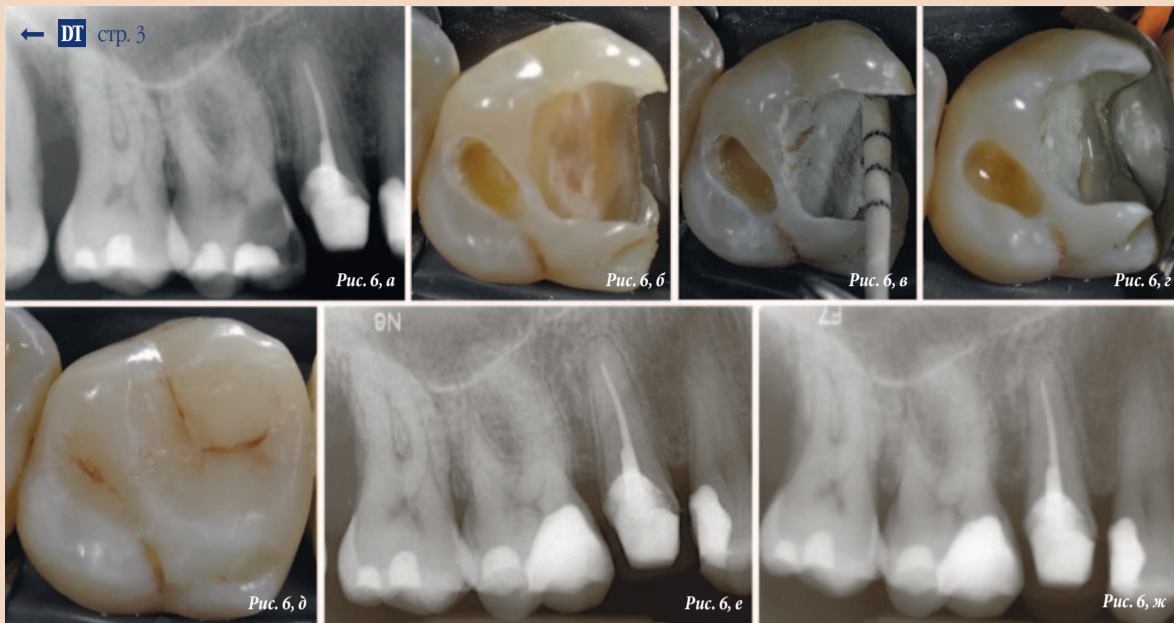


Рис. 6, а–ж. Исходная рентгенограмма первого правого моляра верхней челюсти: глубокий кариес, распространившийся на пульпу (а). Обнаженная пульпа (б). Покрытие пульпы материалом PD MTA White (в). После отверждения MTA зуб восстановили в рамках того же посещения стоматолога (г). Клинический аспект восстановления (д). Послеоперационная рентгенограмма (е). Рентгенограмма, сделанная при контрольном осмотре через год после лечения (ж)

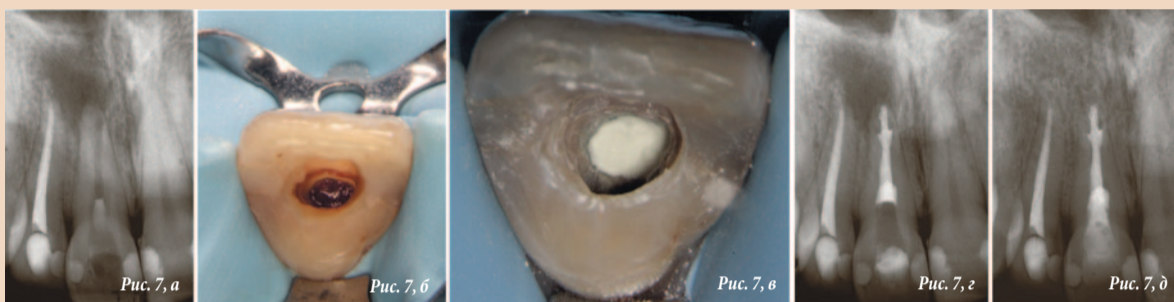


Рис. 7, а–д. Исходная рентгенограмма правого центрального резца верхней челюсти: перфорация в средней трети корня с вестибулярной стороны (а). Часть пульпарной камеры заполнена грануляционной тканью (б). Грануляционную ткань удалили, перфорацию закрыли с помощью MTA (в). Послеоперационная рентгенограмма (г). Рентгенограмма, сделанная при контрольном осмотре через три года после лечения (д)



Рис. 8. Модифицированный состав нового материала PD MTA White позволяет избежать изменения цвета зуба

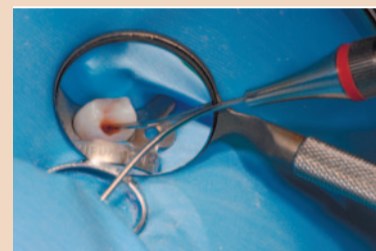

Рис. 9. Чтобы облегчить внесение материала, иглу с памятью формы можно предварительно согнуть




Рис. 10. После стерилизации игла приобретает исходную форму

#### Информация об авторах

**Доктор Арнальдо Кастеллуччи (Arnaldo Castellucci)** специализируется на эндодонтическом лечении с 1980 г. Благодаря обширному опыту клинической работы, который он получил на кафедре эндодонтии, а затем – под руководством профессора Herbert Schilder, – на кафедре постдипломного стоматологического образования Бостонского университета (в настоящее время – факультет стоматологических наук им. Генри М. Голдмана), доктор Castellucci имел возможность вести интенсивную преподавательскую деятельность, а также выступать с докладами на национальных и международных конгрессах, что сделало его одним из наиболее часто цитируемых эндодонтистов мира. Доктор Castellucci занимается лечением эндодонтических заболеваний с использованием новейших материалов, методов и технологий. Кроме того, учебная среда, которую доктор Castellucci создал в своей клинике за долгие годы работы, позволяет ему успешно передавать свой опыт молодым эндодонтистам, для которых он организует и лично проводит практические курсы.

**Доктор Маттео Папалеони (Matteo Papaleoni)** окончил Университет Флоренции в 2004 г., в 2006 г. получил степень магистра эндодонтии и терапевтической стоматологии в Университете Сиены. С 2008 г. он работал с доктором Castellucci, занимаясь, в частности, эстетической стоматологией и специализируясь на минимально инвазивном восстановлении зубов. В настоящее время он ведет ежегодный курс доктора Castellucci по восстановлению эндодонтически леченных зубов. Доктор Papaleoni является соавтором ряда научных публикаций и членом Итальянского эндодонтического общества.

**Доктор Франческа Черутти (Francesca Cerutti)** окончила Университет Брешии в 2007 г., в 2013 г. там же защитила кандидатскую диссертацию по материаловедению, в 2016 г. получила степень магистра эстетической медицины. Она сотрудничает с профессором Dino Re и работает в Миланском университете, где ведет клинические исследования, с 2018 г. является внештатным преподавателем этого высшего учебного заведения. Доктор Cerutti опубликовала несколько статей в рецензируемых журналах и стала соавтором учебника по терапевтической стоматологии и эндодонтии. Она выступала на национальных и международных конгрессах с докладами по восстановлению эндодонтически леченных зубов и эстетической реабилитации. Доктор Cerutti является рецензентом таких международных научных изданий, как Journal of Adhesive Dentistry, European Journal of Paediatric Dentistry и Biomaterials, а также членом Итальянского эндодонтического общества. С 2008 по 2011 г. доктор Cerutti была редактором-координатором журнала Giornale Italiano di Endodonzia. Она является участницей профессионального сообщества Style Italiano Endodontics с «серебряным» статусом.

эндодонтическом лечении с применением MTA в качестве пломбировочного материала. **DT**

**От редакции:** список литературы можно получить в издательстве. Статья была опубликована в журнале roots\_international magazine of endodontics, Vol. 15, №4/2019.

## Компания Henry Schein объявляет о намерении к 2050 г. достичь нулевого баланса выбросов углекислого газа

### Dental Tribune International

МЕЛВИЛЛ, Нью-Йорк, США: глобальное потепление по праву стало главной повесткой дня 26-й Конференции ООН об изменении климата, состоявшейся в Глазго (Великобритания). Двадцать пятого октября ведущая стоматологическая компания Henry Schein объявила о том, что присоединяется к плану организации Science Based Targets initiative (SBTi) «Business Ambition for 1.5°C» и берет на себя обязательство выработать научно-обоснованную долгосрочную стратегию постепенного снижения объемов выбросов углекислого газа в атмосферу для достижения их нулевого баланса к 2050 г.

Как уже отмечалось в публикации Dental Tribune International, изменение климата может повлечь негативные последствия для здоровья населения, включая и ухудшение его стоматологического статуса, которое будет обусловлено, среди прочего, низким ка-



Стоматологическая компания Henry Schein подписала план действий по предотвращению изменения климата «Business Ambition for 1.5°C». (Иллюстрация: metamorworks/Shutterstock)

чеством воздуха, дефицитом пищи и воды, стихийными бедствиями. Компания «Business Ambition for 1.5°C» направлена на то, чтобы побудить коммерческие организации взять инициативу в свои руки и поставить

перед собой задачу сокращения выбросов парниковых газов, снизив их объем наполовину к 2030 г. и достигнув нулевого углеродного баланса к 2050 г. По данным SBTi, на сегодня к плану действий по предотвращению

изменения климата присоединилось 965 компаний, совокупная рыночная стоимость которых превышает 13 трлн долл. США. И хотя среди них есть и ряд медицинских фирм, компания Henry Schein стала первым представителем стоматологической индустрии в этом списке.

«Изменение климата является в наше время наиболее значимым аспектом проблемы устойчивого развития», – говорит в пресс-релизе компании Henry Schein г-н Stanley M. Bergman, ее исполнительный директор и председатель правления.

«Ставя свою подпись под инициативой «Business Ambition for 1.5°C», компания Henry Schein присоединяется к глобальному сообществу ведущих корпораций, чтобы улучшить наш подход к измерению, мониторингу и раскрытию объемов выбросов углекислого газа и других влияющих на окружающую сферу факторов. Сегодня мы сосредоточены на том, чтобы определить исходные показа-

тели наших распределительных и транспортных нагрузок на ключевых рынках Северной Америки, Европы и Австралии, что позволит нам заложить фундамент на научно-обоснованной стратегии в соответствии с концепцией SBTi», – продолжает он.


«Переход к углеродно-нейтральной экономике неизбежен, – считает г-н Alberto Carrillo Pineda, управляющий SBTi. – Сотни компаний уже идут по этому пути, ставя перед собой амбициозную задачу сдержать глобальное повышение температуры на уровне 1,5 °C. Чтобы не упустить свой шанс и сохранить нашу планету пригодной для жизни, прислушавшись к мнению климатологов и отказавшись от использования углеводородов, мы должны привлечь еще большее число предпринимателей». **DT**

Дополнительную информацию о SBTi и кампании «Business Ambition for 1.5°C» можно найти на сайте SBTi.

## Помогаем пациентам, клиникам и врачам

Интервью с основателем стоматологического портала 32top Евгением Бабенко

Это интервью о том, чем полезен 32top.ru, как стоматологам и клиникам стоматологии привлекать больше пациентов, стоит ли отвечать на негативные отзывы, сколько времени и денег необходимо тратить на продвижение в Интернете, что вредит репутации стоматолога.



**Здравствуйте, Евгений! Расскажите, пожалуйста, о себе и своей компании 32top.**

– Здравствуйте! 32top.ru появился как агрегатор стоматологии в 2008 г. С тех пор мы постоянно росли, нас копируют конкуренты, клиники стоматологии грозил судами за негативные отзывы, но мы идем своим курсом – помогаем пациентам быстрее подобрать стоматологию или доктора и записаться на прием. Сейчас для этого есть данные по 44 000 стоматологов, 20 000 клиник стоматологии, 90 000 отзывов. У нас одна из самых больших баз данных по стоматологии.

Мы развиваем сервисы для удобства врачей: личный кабинет, каталог обучающих мероприятий, скоро будет агрегатор материалов и оборудования с отзывами, медицинская информационная система.

**Почему пациенты пользуются 32top?**

– У нас есть почти все клиники стоматологии из 103 городов России. Поиск на 32top.ru узко специализирован в отличие от общемедицинских агрегаторов. Можно воспользоваться фильтрами для удобного поиска: специальность врача, цены, тип страхования, округ/метро и др. Мы собираем расценки для всех услуг по стоматологии, акции, примеры работ докторов, дипломы и сертификаты.

На 32top.ru есть народный рейтинг по стоматологии, который формируется на основании положительных и

отрицательных отзывов пациентов и отображается на карточке клиники.

Кроме того, мы проводим ежегодный всероссийский рейтинг по объективным данным более чем из 80 критериев, в результате которого определяем лучшие клиники стоматологии в каждом городе. Кстати, до 30 ноября принимаем заявки от клиник для формирования рейтинга на следующий год.

**Расскажите подробнее про рейтинг. Чем он полезен? Как сравниваете клиники стоматологии? Зачем клиникам участвовать?**

– Рейтинг 32top формируем из российских частных клиник стоматологии, подавших заявку на участие. Мы уже 13 лет работаем со стоматологическими



ческими клиниками и формируем рейтинги, основанные на объективных данных. Методология оценки состоит более чем из 80 критериев, в которые входят: общая информация о клинике, уровень сервиса, квалификация врачей, наличие современного оборудования, количество оказываемых услуг и др.

Благодаря рейтингу клиники могут зарекомендовать себя на год вперед. Его результаты будут действовать в течение года и останутся на сайте 32top.ru навсегда.

Кроме того, рейтинги помогают клиникам повышать свою узнаваемость, так как результаты будут доступны всем пользователям, желающим найти стоматологические клиники, также мы продвигаем рейтинг на городских новостных ресурсах, чтобы его увидели еще больше людей.

Ну и к тому же клиники получают привилегии на 32top.ru. Результат рейтинга будет отмечен на странице клиники, врача, а также в общем списке клиник стоматологии, т. е., практически во всех местах на сайте.

**Какие советы Вы можете дать стоматологам для привлечения пациентов?**

– Расскажу про привлечение пациентов через наш портал, ведь на нем сейчас около 600 000 пациентов ежемесячно. Самое важное – указать все услуги, чтобы клиника или врач показывались во всех списках. Затем заполнить цены, потому что они выводятся в списках, а карточка становится больше и заметнее. Далее необходимо заполнить все остальные данные: фотографии, данные о врачах, акции, дипломы и т.д.

На нашем сайте такой алгоритм – чем больше данных о клинике, тем она выше в списках. Подчеркну важность интегрировать расписание работы врачей с 32top, в таком случае клиники выводятся вверху и получают наиболее целевые заявки.

Кроме того, сейчас важно рекламировать себя в Instagram или других соцсетях, прогревать пациентов с помощью публикаций результатов, процесса работы, отзывов, полезной и экспертной информации. Также необходимо уделить внимание сайту клиники: эффективно те, что с объемным контентом и фотографиями до/после.

**На что в первую очередь ориентируется пациент, возможно, на стоимость услуг, возраст врача, вид и расположение клиники, наличие исключительно положительных отзывов или на что-то иное?**

– Мы изучаем исследования, проводим собственные и регулярно в процессе работы собираем обратную связь от пациентов о том, как они выбирают врача.

Пациентов можно поделить на три группы:

- 1) нужно качественно и не важно, какая цена и где находится клиника;
- 2) нужно дешево и не сильно важно расположение;
- 3) нужно ближе к дому/работе.

Показатели качества, с точки зрения пациента, незнакомого с клиникой, это отзывы о клинике и врачах, фотографии интерьера, из которых можно косвенно оценить чистоту, красоту, размер помещения и оборудования. Самые теплые звонки в клиники, когда спрашивают имя конкретного врача по рекомендации или по опубликованным работам. Поэтому личный бренд для врача важен. Клиники, расположенные в центральных и густонаселенных районах, получают больше всех новых пациентов по сравнению с другими клиниками на 32top.

**Как правильно реагировать врачу-стоматологу на негативный отзыв? И стоит ли вообще вступать в диалог с недовольным пациентом? Как это сделать грамотно?**

– Мы рекомендуем на каждый адекватный отзыв отвечать. Ответ должен быть с позиции желания исправить ситуацию, разобраться и предложить пациенту помощь. В крайнем случае объяснить, почему такое произошло. Рекомендуем отвечать на отзывы там, где они оставлены, чтобы потенциальные пациенты видели, как вы работаете с мнением клиентов.

**С чего посоветуете начать молодому доктору, у которого еще нет своей базы пациентов?**

– Работать на базе стоматологии и зарабатывать положительные отзывы о себе. Кроме того, важно развивать личный бренд в соцсетях, регулярно повышать квалификацию и пополнять портфолио.

**Сколько времени и финансов современному врач-стоматологу должен уделять на продвижение своего имени в Интернете? И насколько в будущем оправдаются его старания?**

– Я думаю, что продвижением своего имени в Интернете необходимо заниматься каждый день. В случае нехватки времени можно обратиться к профессионалам, которые занимаются развитием личного бренда. По финансам сложно сказать, да и через какой срок «выстрелит», точно никто не скажет. Зависит от качества контента, активности самого врача и других характеристик.

**Что может абсолютно точно навредить репутации доктора? Каких действий нельзя совершать, чтобы не упасть в глазах будущих пациентов? (Можно рассказать про накрутку положительных отзывов.)**

– Нужно быть totally честными, работать на совесть и тогда не будет таких ситуаций. Кроме того, важно не переоценивать свои навыки и знания.

Важно быстро реагировать на возникающие проблемы и решать их. Например, если врач опаздывает или задерживается с другим пациентом, администратор обязательно должен предупредить, что врач не успевает к началу приема. Если ожидание длится дольше 15 минут, будет правильно, если сам доктор выйдет к пациенту,

извинится и объяснит причину задержки.

**Насколько высоко Вы оцениваете влияние вашего ресурса 32top на рынок стоматологических услуг?**

– На данный момент влияние не сильно большое, но это дает нам хорошую зону для роста. У нас еще очень много работы, нужно охватить намного больше аудитории для стоматологии. И у нас есть план для быстрого роста.

**Есть ли в планах продвижение своего дела в других странах?**

– Да, сейчас мы активно продвигаем сайт в Казахстане. Также запустили в Беларуси и Украине. Готовим открытие в других странах, где еще нет подобных качественных сервисов, там мы сможем принести максимум пользы людям.

**Могли бы Вы сформулировать для наших читателей, каким должен быть идеальный стоматолог, опираясь на ваш опыт и отзывы ваших пользователей?**

– Новое здесь сложно сказать. Агрегируя данные из отзывов, пациентам нравится, когда врач:

- 1) приветствует доброй улыбкой, показывает свое уважение к пациенту;
- 2) не опаздывает на прием;
- 3) рассказывает, что будет делать, и объясняет, зачем это;
- 4) предлагает разные варианты лечения;
- 5) оказывает результативное лечение. Пожалуй, это самое важное;
- 6) быстро выполняет манипуляции;
- 7) показывает свою искреннюю заинтересованность и заботу о здоровье пациента;
- 8) не отвлекается во время лечения, а полностью сосредоточен на пациенте;
- 9) в сложных случаях сам звонит пациенту после лечения;
- 10) многое знает, а значит, много обучается. **DT**

Статья



## Статус-кво робототехники в стоматологии: систематический обзор

Dental Tribune International

**АМСТЕРДАМ, Нидерланды:** роботизированные технологии давно перестали быть фантастикой, превратившись в неотъемлемую часть повседневной жизни. Ученые решили выяснить, как обстоят дела с робототехникой в стоматологии, чтобы предоставить в распоряжение клиницистов и исследователей всеобъемлющий и наглядный обзор инцидентов такого рода во всех областях нашей профессии.

Чтобы подготовить такой обзор, исследователи из Амстердамского университета и Технологического универ-

ситета в Делфте, Нидерланды, отобрали статьи, опубликованные с января 1985 по октябрь 2020 г. и посвященные использованию робототехники в любой области стоматологии. Из обзора были исключены публикации сугубо исследовательского характера и работы, связанные с применением роботизированных устройств в челюстно-лицевой хирургии. Таким образом, всего в обзор вошло 94 статьи.

В целом анализ показал, что большинство изысканий в этой области было ограничено ситуациями, когда необходимо избежать участия пациента, например, при обучении и мани-

пуляциях с различными стоматологическими изделиями, в том числе ортодонтической проволокой. Хотя первые статьи о робототехнике в стоматологии начали появляться около 20 лет назад, и предложения касались всех областей стоматологической помощи, случаи практической реализации таких проектов весьма немногочисленны. И это довольно неожиданно, поскольку роботы особенно эффективно работают там, где доступ затруднен или ограничен, и позволяют получать точные, надежные и воспроизводимые результаты.

→ DT стр. 6



В отличие от общей медицины в стоматологии робототехника пока еще применяется не слишком широко. (Иллюстрация: graphicwithart/Shutterstock)

← DT стр. 5

Хорошо известным стоматологическим роботом является Yomi компании Neocis. Это роботизированный хирургический аппарат стал первым и пока единственным устройством такого рода, одобренным FDA для при-

менения в имплантологии. В беседе с Dental Tribune International г-н Alon Mozes, исполнительный директор и сооснователь компании Neocis, объяснил, что, например, в отсутствие достаточного клинического опыта у имплантолога использование роботизированной системы дает очевидные преимущества.

Авторы обзора пришли к выводу о явном недостатке строгих научных доказательств успешного применения и рентабельности имеющихся в продаже роботизированных систем в стоматологии. Ввиду этого они рекомендуют провести и опубликовать хорошо спланированное исследование в поддержку использования этих

инновационных устройств в контексте различной стоматологической помощи населению. Авторы выражают уверенность в том, что роботы принесут стоматологам пользу, и настоятельно советуют работникам стоматологии руководствоваться доказательным подходом при внедрении новых роботизированных технологий.

Исследование «Robot technology in dentistry, part two of a systematic review: An overview of initiatives» («Robotотехника в стоматологии, систематический обзор, часть вторая: обзор проектов») было опубликовано в выпуске журнала Dental Materials за август 2021 г. DT

## Аспекты имплантологической и ортопедической реабилитации всей полости рта

### С использованием протокола полностью направленной имплантации

#### Введение

Имплантологическая реабилитация всего зубного ряда предполагает тщательную диагностику и составление плана лечения с учетом оценки анатомии пациента, имеющихся у него стоматологических заболеваний, окклюзии, объема мягких тканей, поддержки губ и общей эстетики улыбки, а также предполагаемых результатов [1]. Для максимального успеха такой реабилитации можно использовать схему принятия решений, основанную на хорошо зарекомендовавших себя протоколах хирургического и ортопедического лечения. Технологии заметно улучшают диагностику, планирование лечения и коммуникацию между специалистами и пациентами. Трехмерная визуализация с помощью современной аппаратуры конуснолучевой компьютерной томографии (КЛКТ) является фундаментом для всех последующих этапов работы (рис. 1) [2, 3].

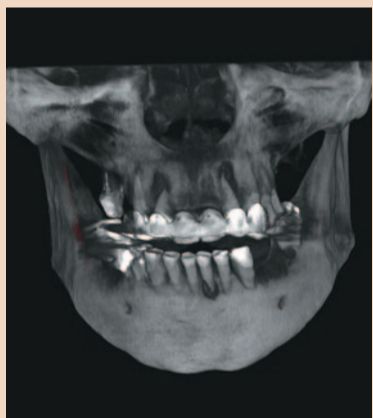


Рис. 1. Трехмерные изображения, получаемые с помощью современной аппаратуры для КЛКТ, играют важную роль в диагностике и планировании лечения

планирования имплантологического вмешательства диагностическую информацию, представленную в виде разноразмерных срезов, включая поперечные, коронарные, сагиттальные и осевые, а также в виде трехмерных моделей. Это позволяет определить участки установки имплантатов и точное расположение последних на всех вышеперечисленных изображениях, поскольку ни один угол обзора сам по себе не дает всей необходимой для достижения успеха информации (рис. 4, а). Виртуальное позиционирование имплантата на поперечном срезе – лишь первый этап моделирования, позволяющий оценить толщину и плотность вестибулярной и небной компактных пластинок, а также качество губчатой кости для того, чтобы определить, возможна ли установка имплантата, длина и диаметр которого соответствуют размерам лунки, на выбранном участке в границах так называемого костного треугольника

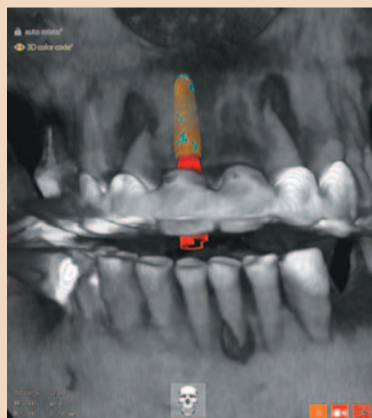

Рис. 2. Такие интерактивные программы для планирования лечения, как R2GATE, помогают клиницистам выявлять участки, подходящие для установки имплантатов, и осуществлять реалистичное моделирование имплантации

(рис. 4, б и в) [6]. Кроме того, виртуальное моделирование имплантации играет важную роль и в оптимизации предполагаемых результатов ортопедического этапа лечения, позволяя заранее определить расположение искусственных зубов и способ фиксации супраструктуры на имплантатах. По мнению авторов, наиболее эффективным приемом является виртуальное проецирование осей абатментов от коронковой части имплантатов через окклюзионное поле (линии желтого цвета на рис. 4, а и б). Хирургический шаблон может опираться на зубы, кость или слизистую оболочку. Шаблон необходимо максимально стабилизировать, чтобы обеспечить его полную неподвижность во время установки имплантатов; планирование способа фиксации шаблона (например, с помощью анкерных пинов) – важный, однако часто упускаемый из виду аспект подготовительного этапа. Пины следует позиционировать так, чтобы избежать повреждения жизненно важных структур челюсти и одновременно обеспечить максимальную фиксацию шаблона с вестибулярной и оральной стороны. Для этого

пины обычно пропускают через обе компактные пластинки, стараясь не располагать их вблизи участков имплантации (рис. 5, а и б).

Точность диагностики заметно повышается при использовании традиционных аналоговых или же цифровых моделей. В первом случае получают классический оттиск зубов и мягких тканей пациента. Затем по этому оттиску изготавливают гипсовую модель, которую можно отсканировать для анализа с помощью программы трехмерной визуализации. Альтернативным способом получения оттиска является использование внутриротного сканера для создания файла в формате STL; цифровые оттиски верхней и нижней челюстей можно совместить как друг с другом, так и с данными КЛКТ (рис. 6, а и б) [7].

Зачастую для точного понимания того, каких конечных результатов требуется достичь, нужны портретные фотографии пациента, снимки его улыбки и внутриротные снимки с ретрактором (в настоящей статье не представлены). Путем сегментации модели поверхности костных структур может быть воссоздана по данным DICOM, отражающим в том числе и плотность кости (рис. 7, а). Во многих случаях точной реконструкции препятствуют искажения, вызванные рассеиванием излучения из-за уже имеющихся у пациента металлокерамических реставраций. Такие артефакты мешают точно оценить анатомию; для уменьшения искажений рекомендуется проводить КЛКТ-сканирование при разомкнутых челюстях. Поскольку сегментация зачастую занимает очень много времени, эту важную для подготовки к установке имплантатов операцию можно поручить сторонней специализированной компании, например, 3D Diagnostix. Современные программы обеспечивают чрезвычайно точное совмещение файлов STL и данных DICOM (рис. 7, б). В завершение можно создать диагностическую восковую модель или виртуальную модель будущей супраструктуры, которая при совмещении с трехмерной реконструкцией данных DICOM позволяет скорректировать положение имплантатов в соответствии с предполагаемыми окончательными результатами ортопедической реабилитации (рис. 8, а–в) [8]. Окончательный план лечения зачастую требует удаления некоторого объема кости челюсти для более правильной установки имплантатов и создания пространства для протеза [9].

Инновационный подход к установке имплантатов называется полностью направленной имплантацией и предусматривает фиксацию на челюсти пациента металлического каркаса, который затем задает положение всех остальных вспомогательных элементов (CHROME GuidedSMILE, ROE Dental Laboratory). Этот каркас позиционируют в полости рта с помощью капы из полимерного материала, кото-

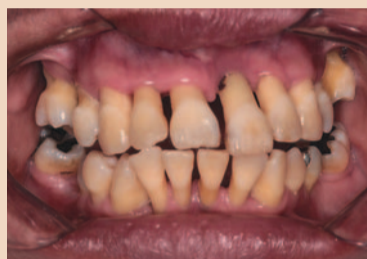

Рис. 3. Клиническая картина: подвижность зубов верхней и нижней челюсти, нарушение окклюзии и утрата кости

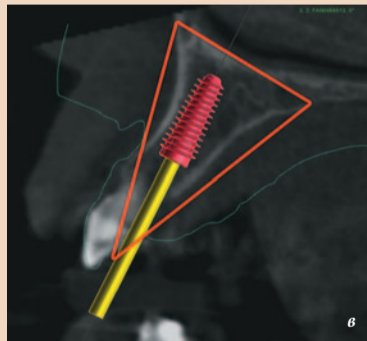
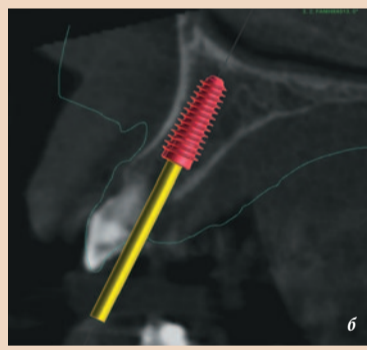
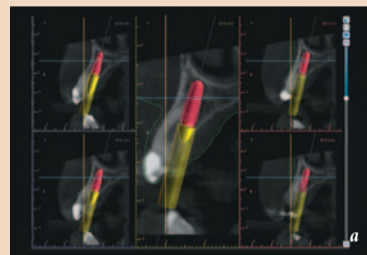


Рис. 4, а–в. После выявления пригодных для имплантации участков провели позиционирование виртуальных моделей имплантатов на поперечных срезах (а). В ходе диагностики визуализировали вестибулярную и оральную компактные пластинки, оценили качество губчатой кости (б). Имплантат нужной длины и подходящего диаметра позиционировали в пределах лунки и в границах так называемого костного треугольника (в)

рая служит направляющей для пинов, после отслоения слизисто-надкостничного лоскута с вестибулярной стороны (рис. 9). Перед установкой капы на зубы каркас надежно крепится к ней с помощью замков-фиксаторов (рис. 10, а). Индивидуально изготавливаемая капа обеспечивает точное позиционирование металлического каркаса. Проверить правильность посадки капы на зубах позволяет визуальный контроль, для проведения которого в полимерном материале предусмотрены специальные отверстия. В данном клиническом случае металлический каркас зафиксировали с помощью четырех пинов (рис. 10, б).

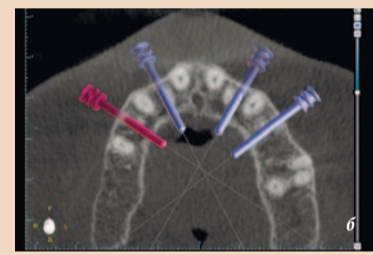
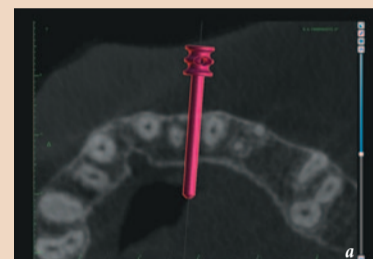


Рис. 5, а и б. Расположение пинов моделировали таким образом, чтобы не повредить важные анатомические структуры и задействовать плотную кость обеих компактных пластинок для максимальной фиксации шаблона. Также важно было разместить пины вне пределов участков остеотомии

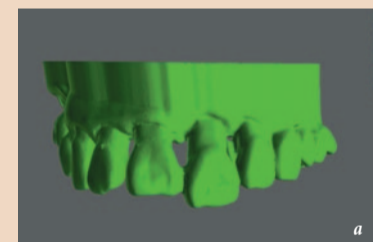


Рис. 6, а и б. Гипсовую модель оцифровали с помощью настольного сканера (а). Данные в формате STL совместили со сканом зубов-антагонистов и данными КЛКТ в формате DICOM (б)

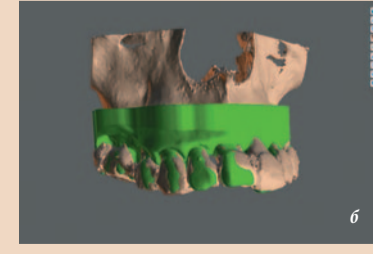
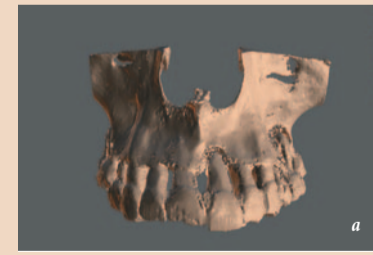


Рис. 7, а и б. Путем сегментации по данным DICOM была воссоздана модель поверхности костей пациента (а). Современные программы обеспечивают чрезвычайно точное совмещение данных STL и DICOM (б)

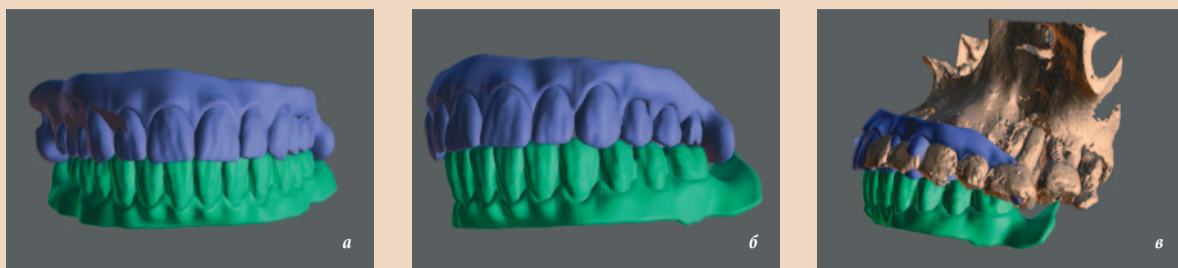


Рис. 8, а-в. На заключительном этапе процесса планирования виртуальную модель будущего протеза наложили на трехмерную визуализацию данных DICOM, чтобы обеспечить полное соответствие расположения имплантатов предполагаемой ортопедической конструкции

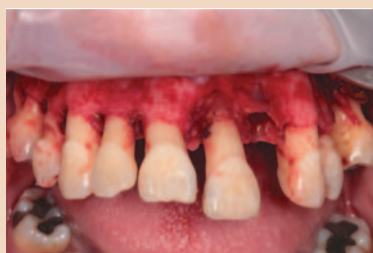

Рис. 9. Отслоение слизисто-надкостничного лоскута с вестибулярной стороны создает условия для надежной фиксации пинов

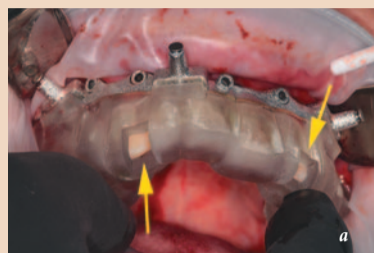
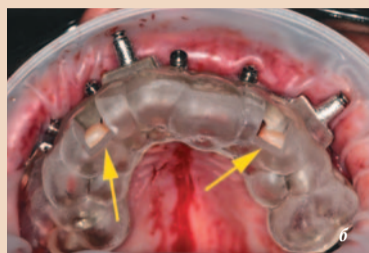


Рис. 10, а и б. Металлический каркас прикрепил с помощью замков-фиксаторов к прозрачной капю, после чего разместили последнюю на зубах пациента (а). Проверить правильность посадки капю на зубах позволяет визуальный контроль, для проведения которого в полимерном материале предусмотрены специальные отверстия. В данном клиническом случае металлический каркас зафиксировали с помощью четырех пинов (б)

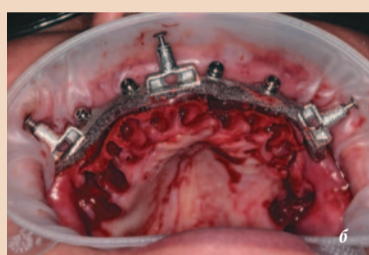


Как уже было отмечено, предварительное виртуальное позиционирование пинов имеет не меньшее значение, чем позиционирование самих имплантатов – необходимо убедиться, что пины устанавливаются в кость высокой плотности, и зачастую для надежной фиксации пинов задействуют не только вестибулярную, но и оральную компактную пластинку.

После закрепления металлического каркаса на кости челюсти полимерную капю сняли, чтобы осторожно удалить зубы верхней челюсти (рис. 11, а). Постэкстракционные лунки оставили открытыми (рис. 11, б). Необходимо отметить, что в данном клиническом случае металлический каркас был изготовлен так, чтобы между

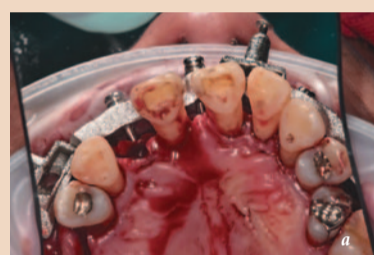

Рис. 11, а и б. После фиксации металлического каркаса прозрачную капю сняли, чтобы осторожно удалить зубы верхней челюсти (а). Постэкстракционные лунки оставили открытыми (б)



ним и костью челюсти имелся зазор. Ортопедическая реабилитация всего зубного ряда нередко требует создания пространства для супраструктуры за счет уменьшения высоты альвеолярного гребня с помощью ма-

шинных боров, пьезоэлектрических инструментов или реципрокной пилы (рис. 12, а). Новая высота кости была определена после тщательной оценки участков установки имплантатов и размеров предполагаемой ортопеди-

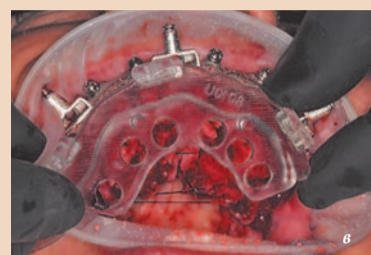
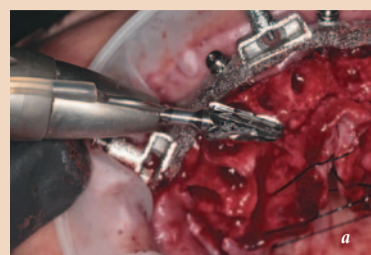


Рис. 12, а-в. С помощью машинных инструментов (круглых и зазубренных конических боров, MEISINGER USA) уменьшили высоту альвеолярного гребня (а), чтобы обеспечить пространство для будущей супраструктуры (б). Прозрачный шаблон, пассивная посадка которого на замках-фиксаторах подтверждает правильность уровня кости (в)

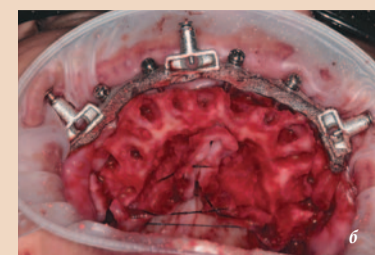


Рис. 13. В набор R2GATE входят сверла, предназначенные для полностью направленной установки имплантатов без использования дополнительных ключей

ческой конструкции (рис. 12, б). При удалении кости верхняя кромка металлического каркаса служила своеобразным ориентиром (по методу Ganz [9]).

Прозрачный шаблон выполняет сразу несколько функций. С его помощью проверяют правильность выравнивания кости альвеолярного гребня: если высота кости уменьшена недостаточно, пассивная посадка шаблона невозможна. Выступающие участки костной ткани, прижатые к шаблону, сразу становятся хорошо видны (рис. 12, в).

Полностью направленная имплантация позволяет точно препарировать ложе имплантатов как с использованием интегрированных направляю-

щих гильз или отдельных ключей, соответствующих диаметрам сверл, так и без них. Инновационная конструкция данного шаблона дает возможность отказаться от использования дополнительных ключей и, тем самым, значительно упростить протокол препарирования. В набор R2GATE входят сверла, диаметры которых соответствуют диаметрам направляющих гильз в полимерном или металлическом шаблоне (рис. 13). Широкий хвостовик инструмента плотно входит в направляющую гильзу, обеспечивая точность угла и глубины препарирования. Ложе имплантата постепенно

→ DT стр. 8

Реклама



WE CONNECT THE DENTAL WORLD

Media | CME | Marketplace



www.dental-tribune.com



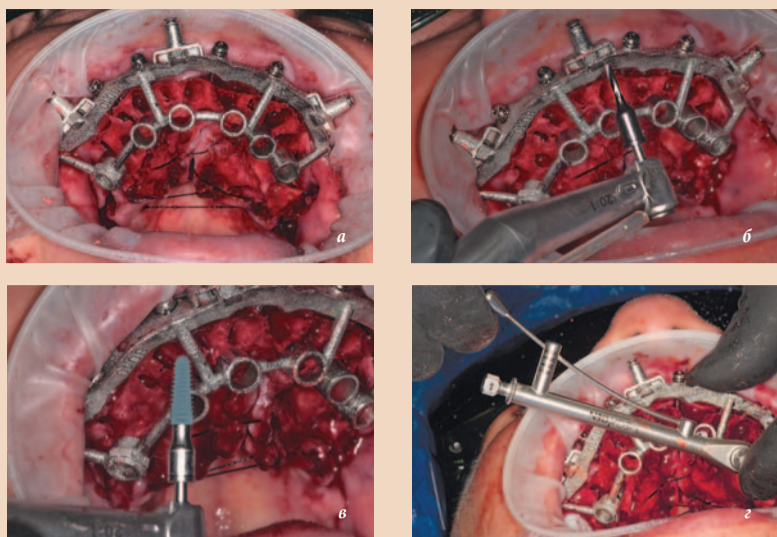


Рис. 14, а–г. Металлический шаблон закрепили на каркасе с помощью замков-фиксаторов (а). Ложа имплантатов тщательно препарировали с помощью инструментов R2GATE, широкий хвостовик которых плотно входит в направляющую гильзу, обеспечивая точность угла и глубины препарирования (б). Каждый имплантат AnyRidge (integrated dental systems) устанавливали с рекомендованной скоростью и торком (в). С помощью наконечника, а затем вручную шесть имплантатов AnyRidge установили на нужную глубину (г)

← ДТ стр. 7

расширяют и углубляют вплоть до достижения необходимых параметров. В данном клиническом случае использовали металлический шаблон, который закрепили на каркасе с помощью замков-фиксаторов (рис. 14, а). Каждое ложе тщательно препарировали с помощью инструментов R2GATE, соблюдая рекомендованную скорость вращения сверл (рис. 14, б). Предлагаемый протокол подразумевает точное препарирование и точную установку имплантатов. Если имплантаты устанавливаются без использования шаблона, такой способ можно назвать частично направленной имплантацией (согласно классификации Ganz-Rinaldi [10]). При этом могут возникать значительные погрешности.

Полностью направленная имплантация предполагает установку имплантатов с помощью того же шаблона, который применяется для препарирования. При этом нужно использовать специальный имплантовод, который плотно входит в направляющую гильзу шаблона. Каждый имплантат устанавливали с необходимой скоростью вращения и торком (рис. 14, в). Максимальная стабильность имплантата обуславливается в том числе и его конструкцией. С помощью наконечника, а затем вручную шесть имплантатов AnyRidge (integrated dental systems) установили на нужную глубину (рис. 14, г). Стабильность каждого из них проверили путем резонансно-частотного анализа (Mega ISQ, integrated dental systems) и определили, что она достаточна для немедленной нагрузки имплантатов.

Перед установкой винтовых абатментов на металлическом каркасе снова зафиксировали прозрачный

шаблон. Высота манжет и угол наклона многокомпонентных абатментов определяются заранее, на этапе планирования лечения. Прозрачный шаблон обеспечивает точную установку таких абатментов. На имплантаты в области фронтальных зубов установили прямые многокомпонентные абатменты AnyRidge, предназначенные для винтовой фиксации протеза, имплантаты в области жевательных зубов дополнили многокомпонентными абатментами с углом наклона 30°. Прозрачный шаблон служит и для позиционирования временного протеза с помощью полимерных ориентиров (рис. 15, а). Дистальные имплантаты слева и справа должны быть развернуты так, чтобы обеспечить точную посадку временного протеза с винтовой фиксацией на наклонных абатментах (рис. 15, б). Титановые направляющие для винтов зафиксировали на временном протезе с помощью самоотверждающейся акриловой смолы (Quick Up, VOCO), предварительно снабдив каждую такую титановую гильзу овальным «амортизатором» из коффердама, предназначенным для защиты мягких тканей от контакта с металлом. Альтернативный метод предусматривает фиксацию протеза непосредственно на металлическом каркасе (рис. 15, в). После отверждения акрила ортопедическую конструкцию проверили на наличие зазоров, устранили их и отполировали протез. Костные дефекты заполнили аллогенным материалом из смеси компактного и губчатого костного вещества (Maxxeus Dental, Community Tissue Services), покрыли его несколькими слоями богатого тромбоцитами фибрина и наложили швы вокруг абатментов. Установили временный протез, потребовавший лишь минимальной коррекции ок-

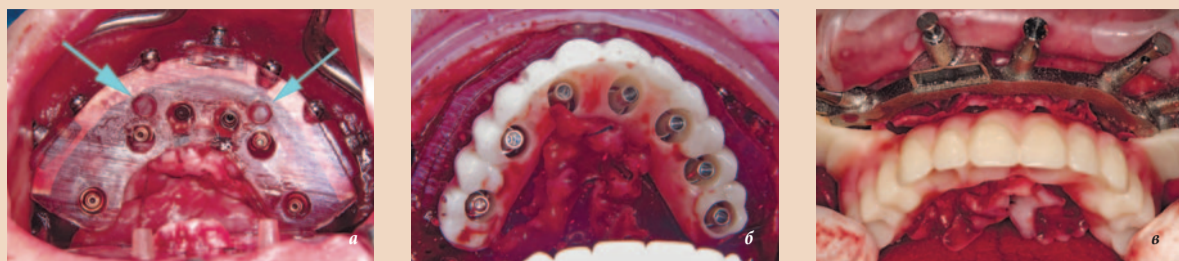

Рис. 15, а–в. Прозрачный шаблон служит как для установки многокомпонентных абатментов, так и для позиционирования временного протеза с помощью полимерных ориентиров, которые показаны голубыми стрелками (а). Дистальные имплантаты слева и справа должны быть развернуты так, чтобы обеспечить точную посадку временного протеза с винтовой фиксацией на наклонных абатментах (б). Альтернативный метод предусматривает фиксацию протеза непосредственно на металлическом каркасе (в)

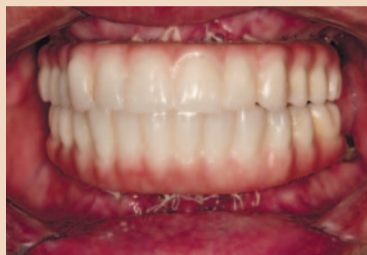

Рис. 16. Временные протезы верхней и нижней челюсти, установленные в рамках одного посещения стоматолога, требовали лишь незначительной подгонки (ROE Dental Laboratory)

клюзии (рис. 16). Имплантологическая и ортопедическая реабилитация всей нижней челюсти пациента была проведена в рамках того же посещения стоматолога (ROE Dental Laboratory).

### Заключительные комментарии

Трехмерная визуализация и интерактивное программное обеспечение для планирования лечения существенно расширили возможности стоматологов в плане диагностики и реабилитации с использованием сразу нескольких имплантатов [11, 12]. Развитие этих технологий привело к усовершенствованию протоколов направленной имплантации при частичной и полной адентии. Хотя хирургические шаблоны используются вот уже почти двадцать лет, основной упор до недавнего времени делался на точности установки имплантатов. КЛКТ позволяет планировать имплантацию с учетом анатомии челюсти и качества кости. Развитие направленной имплантации привело к появлению шаблонов для уменьшения высоты альвеолярного гребня, синус-лифтинга и взятия костных трансплантатов. Такие программы, как R2GATE и Blue Sky Plan, дают возможность моделировать размещение имплантатов, исходя из особенностей предполагаемой ортопедической конструкции. Тем не менее, слабым звеном подобных имплантологических вмешательств является точное позиционирование протеза на момент самой операции. Совмещение моделей и трехмерных данных в формате DICOM обеспечивает высокую точность планирования реабилитации: имплантаты устанавливаются

предсказуемо и в точном соответствии с задачами ортопедического этапа, что критически важно в контексте немедленной установки полного протеза.


Представленный в настоящей статье клинический случай иллюстрирует применение многокомпонентной системы, состоявшей из каркаса, фиксируемого к кости, и двух последовательно монтируемых шаблонов – для точной установки имплантатов, абатментов и временного протеза. Такая конструкция значительно облегчает одномоментную установку имплантатов с их немедленной нагрузкой. Для

оценки предложенного метода полностью направленной имплантации и долгосрочных результатов его применения в контексте реабилитации всего зубного ряда необходимы дальнейшие исследования. ДТ


**От редакции:** список литературы можно получить в издательстве. Статья была впервые опубликована в сентябрьском выпуске *Dentistry Today* за 2019 г. и с разрешения этого издания перепечатана после редактуры в журнале *CAD/CAM – international magazine of digital dentistry* Vol. 10, №4/2019.

**Раскрытие информации:** авторы сообщают об отсутствии конфликта интересов.

### Контактная информация



**Доктор Скотт Ганц (Scott Ganz)** – дипломированный челюстно-лицевой хирург и ортопед, специализирующийся на имплантологической и ортопедической реабилитации, соавтор 15 учебников по имплантологии. Он является членом Академии остеointegrации и Международного конгресса имплантологов (ICOI), представителем США в Обществе цифровой стоматологии и президентом американского отделения этого общества, а также соруководителем программы повышения квалификации имплантологов *Advanced Implant Education (AIE)*. Доктор Ganz входит в преподавательский состав стоматологического факультета Ратгерского университета и владеет частной клиникой в г. Форт Ли (Нью-Джерси, США). Связаться с ним можно по электронной почте: [drganz@drganz.com](mailto:drganz@drganz.com).



**Доктор Айзек Тавил (Isaac Tawil)** получил диплом стоматолога в Стоматологическом колледже Университета Нью-Йорка и степень магистра биологии – в Университете Лонг-Айленда. Он является членом ICOI и Академии передовой имплантологии, дипломантом Международной академии имплантологии и соруководителем программы AIE. За свои достижения он удостоился награды Академии передовой имплантологии, а также получил Президентскую награду за волонтерскую работу в Гондурасе, Мексике, Доминиканской республике, Китае и Перу. Доктор Tawil читает лекции по установке имплантатов с применением новейших технологий и проводит демонстрации и практические занятия в стране и за рубежом. Он владеет частной стоматологической клиникой широкого профиля, где занимается имплантологическим лечением. Связаться с ним можно по электронной почте: [tawildental@gmail.com](mailto:tawildental@gmail.com).

## Установка имплантата под аутогипнозом: «Выключить боль было легко»

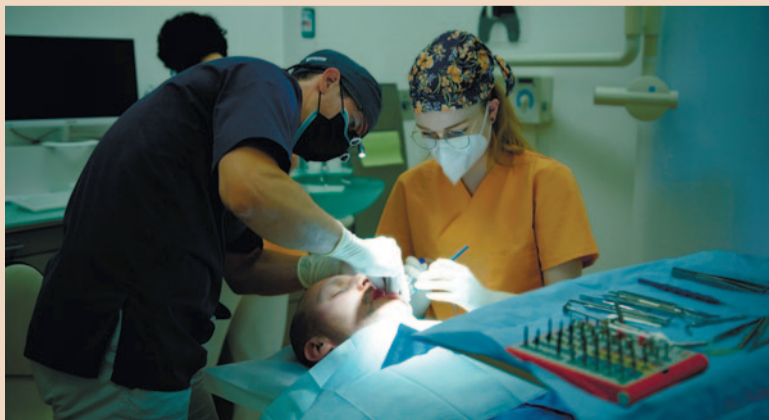**Франциска Байер,  
Dental Tribune International**

**ЛЕЙПЦИГ, Германия:** телом – в клинике, душой – в горах. Именно так, под аутогипнозом, пациент успешно перенес установку имплантата безо всякой анестезии и остался очень доволен результатами, не испытав во время процедуры практически никакой боли. Такая операция была проведена впервые в истории.

Все началось с того, что Tomas Schröck, частнопрактикующий гипнотерапевт из Лейпцига, спросил своего стоматолога доктора Nico Lindemann,

совладельца лейпцигской клиники «Die Zahnärzte im Roßbachpalais», не согласится ли тот помочь ему в проведении эксперимента над собой и установить имплантат под аутогипнозом, без применения анальгетиков и анестезии.

«Хотя я был знаком с гипнозом, идея передать вопросы обезболивания в ведение самого пациента показалась мне несколько спорной. С одной стороны, я полагал, что аутогипноз срабатывает, с другой – сомневался, можно ли полностью положиться на этот метод, чтобы гарантированно провести процедуру имплантации в точном соответствии с планом лече-



Доктор Nico Lindemann (слева) и его пациент Tomas Schröck (в центре), находившийся во время операции под аутогипнозом. (Фото: Tomas Schröck)

ния», – сказал доктор Lindemann в беседе с *Dental Tribune International*.

На вопрос, что побудило его к такому эксперименту, г-н Schröck ответил, что прежде всего хотел привлечь внимание общественности к возможностям гипноза. Самогипноз может помочь пациентам, испытывающим страх перед лечением или страдающим непереносимостью анестетиков. Кроме того, будучи гипнотерапевтом, г-н Schröck хотел опробовать на себе те приемы и методики, которым он годами обучает своих пациентов.



# Family matters.



PERUMAMA



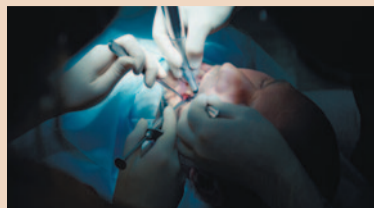www.denco.pro  
8 (800) 333-72-80  
7 (812) 241-72-88



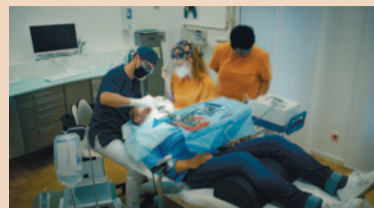Г-н Tomas Schröck начал обрабатывать технику аутогипноза за шесть недель до процедуры. (Фото: Tomas Schröck)



Перед операцией г-н Schröck проверил свое ощущение боли с помощью сосудистого зажима. (Фото: Tomas Schröck)



На нижней челюсти пациента установили один имплантат. (Фото: Tomas Schröck)



Во время процедуры врачи внимательно следили за языком тела и жестами пациента. (Фото: Tomas Schröck)

← DT стр. 8

«Во время самовнушения человек одновременно играет роли гипнотизера и гипнотизируемого, давая самому себе соответствующие установки. На первый взгляд, здесь есть некое противоречие. Оно, однако, легко устраняется, стоит лишь понять, как работает гипноз», – объяснил г-н Schröck. Предполагается, что каждый человек входит в состояние транса по нескольку раз на день, зачастую даже не осознавая этого. В качестве примера г-н Schröck привел долгую и монотонную поездку на машине, когда мы незаметно погружаемся в свои мысли, благодаря чему время в пути проходит как будто быстрее. Так же летят часы и при занятиях любимым хобби. Именно в подобные моменты, когда многое делается автоматически, подсознательно, мы входим в «повседневный транс». Способность дости-

гать такого состояния можно использовать для самогипноза. Человек учится погружаться в определенные воспоминания или вызывать в воображении конкретные образы до тех пор, пока это не начинает срабатывать почти автоматически, при минимальном участии сознания.

Для процедуры имплантации г-н Schröck выбрал воспоминание о том, как однажды босиком переходил ледяную горную речку. «Мой выбор был обусловлен двумя обстоятельствами. Во-первых, ноги находятся на максимальном удалении от полости рта, то есть, операционного участка, а во-вторых, это воспоминание для меня тесно связано с ощущением эйфории, которое совершенно исключает одновременное присутствие чувства страха или боли», – объяснил он.

Г-н Schröck добавил: «Искусство аутогипноза заключается в сознатель-

ной саморегуляции на одном уровне для получения бессознательного опыта на другом. Это значит, что при самогипнозе вы не отключаетесь и не переходите в полностью пассивное состояние, а контролируете ситуацию. Как только я начинал слишком ясно осознавать, что происходит в моей полости рта, я сразу же снова концентрировал внимание на воспоминаниях о горной реке». В результате такой работы с сознанием пациент во время операции испытывал лишь незначительную боль.

### Контроль кровоточивости и мониторинг жестов

«Перед операцией мы с коллегами слегка нервничали», – вспоминает доктор Lindemann. Однако поскольку все варианты развития события во время процедуры – например, что делать, если пациент вдруг почувствует сильную боль, – были подробно об-

суждены еще на этапе подготовки к имплантации, после начала процедуры врачи быстро успокоились. На вопрос, как стоматологи поддерживали пациента во время установки имплантата, доктор Lindemann ответил: «Мы постарались создать очень спокойную, расслабленную атмосферу. Кроме того, мы заранее договорились о сигналах, которые г-н Schröck будет подавать, если почувствует боль или необходимость в перерыве, чтобы вновь погрузиться в транс».

В ходе установки имплантата, минимальной аугментации кости нижней челюсти и ушивания раны врачам пришлось особенно внимательно следить за кровоточивостью, которая по своему характеру отличалась от кровоточивости при использовании анестезии, оказывающей сосудосуживающее действие.

### Вопрос доверия

Хотя пациент был уверен в успехе эксперимента, некоторые сомнения у него все-таки имелись. При подготовке к операции он неоднократно задавался вопросом, удастся ли ему сохранить концентрацию в течение всей процедуры. «Я очень доволен результатами. По факту я даже слегка удивлен тем, как быстро пролетело время и как легко было выключить боль», – делится впечатлениями г-н Schröck.

Единственное, что ему не удалось – это уменьшить кровоточивость относительно того уровня, который обычно наблюдается в отсутствие анестезии. «Существует достаточно много исследований и клинических случаев, показывающих, что это возможно. К сожалению, в ходе операции я просто забыл сфокусироваться на данном вопросе». Тем не менее, г-н Schröck планирует уделить внимание этому аспекту на следующем этапе имплантологического лечения, когда стоматолог будет снимать винт-заглушку.

По словам доктора Lindemann, взаимное доверие пациента и операционной бригады позволили последней полностью сосредоточиться на процедуре. «Я очень благодарен своим коллегам и нашему пациенту, который доверился мне», – говорит он. DT

## Как стоматологической клинике работать с отзывами

Отзывы напрямую влияют на популярность, а значит, и доход клиники: они могут как повысить доверие к ней с точки зрения поисковых систем и потенциальных пациентов, убедить человека записаться на прием, так и нанести удар по репутации. В этом материале мы рассмотрим, как правильно собирать отклики, где их размещать, а также как работать с негативной обратной связью.

### Для чего стоматологической клинике нужны отзывы

**1. Повышение конверсии.** Свежие отклики с подробной информацией высоко ценятся пользователями Интернета и помогают им принять решение при выборе клиники. Если последний отзыв оставили полгода назад или он малоинформативен, ценность его будет низкой.

Примеры малоинформативных откликов: «Нормально», «Отличная клиника, все понравилось», а также слишком хвалебные тексты, которые, предположительно, написаны самими сотрудниками.

**2. Формирование репутации.** В медицине репутация – самое ценное, а в цифровую эпоху она создается большей частью на основе отзывов. Не стоит недооценивать этот инструмент: даже один подробный и обоснованный отрицательный отзыв может привести к потере потенциальных пациентов. Однако удалять негативные отклики не стоит, с ними нужно правильно работать: как именно – расскажем далее.

**3. Повышение позиций сайта** в поисковой выдаче. Поисковые системы используют разные факторы ранжирования, один из них – наличие отзывов. Учитывают как отклики на самом сайте, так и на сторонних ресурсах.

**4. Возможность улучшаться и развиваться.** Отзывы – реальное отражение того, как видят вашу клинику пациенты. Негативная обратная связь помогает выявить и устранить недочеты, положительная – оценить динамику развития и поощрить сотрудников.

### Способы получения отзывов от пациентов

Как мы уже говорили, недостоверные отклики снижают уровень доверия к клинике. Признаки ниже свидетельствуют о том, что отзыв, скорее всего, заказной:

- написание сложных ФИО врачей без ошибок;
- нет подробностей о ходе процедуры и болезни;
- отзыв чрезмерно хвалит доктора и клинику, но не дает доказательств и оснований.

Реальные отклики всегда более правдоподобны, но далеко не все пациенты привыкли их оставлять. Разберем способы получения отзывов в онлайн и офлайн режиме.

### Формы обратной связи

Каждый желающий должен иметь возможность оставить отклик непосредственно на сайте клиники. Сделайте форму обратной связи заметной и удобной, чтобы ее не пришлось долго искать. Чтобы минимизировать количество отрицательных откликов, на интернет-ресурсе клиники создайте кнопку «Связаться с руководством» или «Написать руководству» – недовольный пациент скорее воспользуется ею для скорейшего решения своего вопроса, чем просто напишет в общую ветку.

### Сайты-агрегаторы

Возможность оставить отклик стоит предоставить и на сайтах-агрегаторах вроде 32top. К отзывам на агрегаторах доверие даже выше, поскольку они проходят модерацию.

### QR-код

Поскольку почти все люди пользуются смартфоном, это самый про-

стой способ получить отзыв. Оставить его может попросить врач сразу после лечения, а еще QR-код со ссылкой, ведущей на страницу отзывов, стоит разместить на визитке специалиста и стенде на ресепшн. Это удобнее, чем прописывать ссылку от руки, а значит, вероятность того, что пациент все же оставит отзыв, выше.

### Социальные сети

Социальные сети – эффективный инструмент для получения отзывов. В профиле каждой площадки укажите ссылки на сайт или другие страницы, где вам важно получить отклики, и мотивируйте подписчиков их оставить. Например, можно устраивать конкурсы с призами за лучший комментарий, обсуждения, гивэвей с выполнением определенных условий (подписать, оставить комментарий). Социальные сети очень эффективны для сбора откликов, но нужно разбираться в инструментари и особенностях каждой площадки – лучше доверьте это SMM-менеджеру.

### Заполнение анкеты

Иногда простые способы работают наиболее эффективно. Предложите каждому пациенту после окончания лечения заполнить бумажную анкету. Написанный от руки отклик можно затем самостоятельно повесить на сайте, подписав его именем пациента. Чтобы мотивировать людей оставлять отзывы, стоит проводить акции – дарить за отклик скидку или депозит на следующую процедуру. За более сложный видеотзыв можно предложить приятный подарок – например, средство по уходу за зубами.

### Рассылка sms-сообщений

Если пациент уже вышел из клиники и не заполнил анкету, ему можно отправить sms-сообщение с просьбой оставить отзыв и ссылкой на стра-



Фото: wavebreakmedia\_micro, freepik

ницу обратной связи. Если администратор понял, что пациент остался недоволен сервисом, лучше сделать выбор в пользу ссылки на связь с руководством.

### Мессенджеры

Вероятность получить отклик после сообщения в мессенджере достаточно высока, ведь человек может написать его прямо там, без необходимости переходить по ссылкам. Полученный текст можно опубликовать в социальных сетях или на сайте в виде скриншота.



Фото: katemangostar, freepik

### Где размещать отзывы

Отзывы должны быть на всех площадках, на которых клиника представлена в Интернете.

• **Собственный сайт.** Если отзыв написан на конкретного доктора, его

стоит привязать к персональной странице этого специалиста на сайте, а если на клинику – в общем разделе обратной связи.

• **Социальные сети.** Чтобы отклик выглядел максимально достоверным, можно поставить ссылку на профиль пациента в социальной сети. Также отклики можно использовать для оформления готовых кейсов с фотографиями «до-после» (их должен собирать врач).

• **Порталы-агрегаторы и справочники.** Агрегаторы и справочные площадки сейчас очень популярны, поскольку позволяют человеку сравнить несколько позиций и выбрать лучший вариант по разным критериям. Там же посетители могут оставлять отзывы, причем они, как правило, проходят верификацию пользователя и модерацию. Сами агрегаторы тоже часто занимаются сбором откликов. В поисковой выдаче агрегаторы стоят выше сайтов клиник, поэтому для продвижения своей стоматологии имеет смысл максимально заполнить информационную карточку и собирать отзывы именно там. Бесплатно добавить карточку своей клиники можно и в справочники.



Фото: rawpixel.com, freepik

### Какие отзывы наиболее полезные и ценные

Человек, который ищет отзывы, хочет получить максимальную информативность и достоверность. На первом месте по ценности находятся видеотзывы, поскольку они отображают полную картину лечения, показывают реальность пациента и его впечатлений. Не обязательно покупать дорогостоящее оборудование и заказывать монтаж – можно снять отклик и на обычный современный смартфон или фотоаппарат.

#### Вот несколько правил видеосъемки:

- используйте штатив;
- используйте микрофон-петличку или микрофон от наушников;
- используйте намерный свет или обычную лампу (разместить справа или слева на уровне лица пациента);
- если выбрать помещение с рассеянным дневным светом, то можно обойтись без дополнительного.

Отзывы с фото очень ценятся, особенно если они показывают состояние "до-после" или хотя бы только результат работы. Для сравнения, текстовый отклик: "Была на профчистке, просто в восторге от белизны зубов!" малоинформативен по сравнению с фото улыбки реального человека. Лучше всего, когда достоверные фотографии подкрепляются еще и описанием своих впечатлений.

Текстовые отзывы, конечно, ценятся, но только если они информативные и достоверные. Желательно, чтобы человек написал о конкретной услуге, которую он получил, о враче, а также клинике в целом. Если хотите получить развернутый и достоверный отзыв, самостоятельно подготовьте несколько вопросов:

- С какой проблемой вы обратились в клинику?
- Почему обратились именно сюда?
- Что было сделано?
- Каким был результат?
- Что понравилось?
- Вы бы порекомендовали клинику? Почему?

Вопросы стоит использовать и как план для видеотзыва, чтобы речь не была сбивчивой.

#### Работа с отзывами и ответы на них

Реагировать на замечания необходимо – это элементарное уважение, ведь человек потратил время, чтобы написать впечатление о вашей компании. Кроме того, работа с отзывами показывает, что мнение пациентов ценится и учитывается. За хорошие отклики достаточно поблагодарить – лучше, если это будет не универсальная форма благодарности, идентичная для всех пользователей, а искренний персональный текст, пусть и короткий. Если такой возможности нет, подготовьте несколько шаблонных фраз-благодарностей и чередуйте их.

Важный вопрос – что делать с негативом? Сразу скажем, полное отсут-

ствие нейтральных и умеренно критичных отзывов выглядит странно. Важно взять отклик в работу и показать, что проблема была улажена.

#### Алгоритм работы с негативными отзывами:

- 1) **Удалить или нет?** Удалять можно только 3 типа замечаний: нарушающие правила публикации на конкретной площадке, неинформативные (сперва нужно сделать попытку связаться с автором и уточнить суть его претензий) и решенные (после согласия автора отзыва).

2) **Отреагировать.** На конструктивный негативный отклик реагировать обязательно, иначе будет казаться, что клиника не дорожит своей репутацией. Свяжитесь с клиентом лично или в ветке отзыва, принесите ему извинения и предложите вариант компенсации – например, скидку или бесплатную услугу.

- 3) **Закрывать отзыв.** Закрывать – не обязательно удалять. Можно написать под отзывом что-то вроде: "Проблема урегулирована с пациентом". Если отклик очень критичный или написан в резких тонах, попросите у автора разрешения его удалить после урегулирования.

Отзывы – главный инструмент работы с репутацией клиники, поэтому ими нельзя пренебрегать. Собирать отзывы можно на сайте, в социальных сетях, а также с помощью смс-сообщений, мессенджеров и телефонных звонков, размещать их стоит на всех площадках, где представлена клиника. Больше всего ценятся отзывы с видео и фото. [И](#)

#### Информация

Материал подготовлен редакцией портала 32top. Уже 13 лет 32top собирает и систематизирует информацию о стоматологических клиниках России, формирует рейтинги клиник и докторов на основе 80 критериев, а также предлагает различные варианты обучения для стоматологов.

#### Ссылка



Реклама

# РАСПИСАНИЕ ВЫСТАВОК

# ДЕНТАЛЕКСПО®

...

2022

МАРТ-ДЕКАБРЬ

КРАСНОЯРСК

2-4 МАРТА

Дентал-Экспо Красноярск

ВОЛГОГРАД

16-18 МАРТА

Дентал-Экспо Волгоград

УФА

30 МАРТА - 1 АПРЕЛЯ

Дентал-Экспо Уфа

БИШКЕК

4-6 АПРЕЛЯ

Дентал-Экспо Кыргызстан

САНКТ-ПЕТЕРБУРГ

5-7 АПРЕЛЯ

Стоматология Санкт-Петербург

МОСКВА

25-28 АПРЕЛЯ

Дентал Салон 2022

АЛМАТЫ

31 МАЯ - 2 ИЮНЯ

Kazdentexpo

МОСКВА

26-29 СЕНТЯБРЯ

Дентал-Экспо 2021

ВОЛГОГРАД

12-14 ОКТЯБРЯ

Волга Дентал Саммит

АЛМАТЫ

12-14 ОКТЯБРЯ

CADEX

САНКТ-ПЕТЕРБУРГ

ОКТЯБРЬ

Дентал-Экспо Санкт-Петербург

САМАРА

9-11 НОЯБРЯ

Дентал-Экспо Самара

РОСТОВ-НА-ДОНУ

НОЯБРЬ

Современная стоматология. Дентал-Экспо Ростов

ЕКАТЕРИНБУРГ

ДЕКАБРЬ

Дентал-Экспо Екатеринбург

...

## Интервью: пародонтит и периимплантит в имплантологии



Доктор Inga Boehncke – член Немецкой ассоциации имплантологов. (Фото: Inga Boehncke)

**Франциска Байер,  
Dental Tribune International**

Периимплантит остается одной из самых серьезных проблем, с которыми сталкиваются стоматологи. Согласно исследованиям, распространенность этого заболевания в ближайшие годы продолжит расти. Редакция Dental Tribune International побеседовала с имплантологом доктором Ингой Бунке, работающей в немецком Бремене с 2009 г., об особенностях имплантологической реабилитации при наличии пародонтита, хирургических и консервативных методах лечения периимплантита и перспективах совершенствования подходов к борьбе с этой патологией.

**Доктор Boehncke, в чем особая сложность имплантологической реабилитации пациентов с пародонтитом?**

Прежде всего, как и в прочих случаях, необходимо оценить состояние пародонта и индивидуальные риски пациента. Однако тип и тяжесть пародонтита заметно влияют на стратегию дальнейших действий. Каков характер имеющегося у пациента заболевания? Достаточно ли стабильно состояние пародонта? Курит ли пациент? Страдает ли он диабетом? Кроме того, при пародонтите важно контролировать уровень гемоглобина  $A_{1c}$ : обычно содержание гликированного гемоглобина в крови измеряют каждые три месяца, и он не должен превышать 6,5–7,0%.

Следует учитывать и полиморфизм генов интерлейкинов, особенно при наличии у пациента сразу нескольких из вышеперечисленных факторов риска, поскольку примерно 10% людей демонстрируют повышенную реакцию, т.е., воспалительный процесс у них протекает заметно острее.

Наконец, решающую роль играет дисциплинированность пациента, его готовность поддерживать высокий уровень гигиены полости рта и с учащенными, зависящими от индивидуального профиля рисков, интервалами посещать гигиениста для профессионального очищения зубов и, соответственно, контроля аккумуляции биопленки.

Если состояние пародонта стабильно – кровоточивости нет, а глубина зондирования не превышает 5 мм, – мы перед имплантацией проводим трехкратное 30-секундное ополаскивание полости рта раствором хлоргексидина 0,2%, с помощью скребка удаляем видимые отложения с языка и при необходимости дополнительно обрабатываем его хлоргексидином. Кроме того, пациентам с пародонтитом мы рекомендуем за 2–3 дня до установки имплантатов посетить нашего гигиениста и назначаем им прием витаминов С и  $K_2$ . Также мы определяем уровень витамина  $D_3$  и в случае дефицита восполняем его.

В ходе наблюдения мы тщательно следим за тем, чтобы зубной налет регулярно и эффективно удалялся. После операции пациентам рекомендуется дважды в день в течение 1 мин

ополаскивать полость рта раствором хлоргексидина 0,2% или наносить на хирургическую рану гель на основе хлоргексидина. Затем составляется индивидуальный график контрольных осмотров, частота которых зависит от профиля риска и дисциплинированности пациента. Во время этих осмотров мы уделяем особое внимание таким проблемам, как аккумуляция биопленки и кровоточивость при зондировании.

Кроме того, мы используем созданный компанией Bioscientia биомаркер активной матричной металлопротеиназы-8 (аММР-8), ко-

**«Выбор консервативного или хирургического подхода к лечению периимплантита зависит главным образом от тяжести заболевания и характеристик поверхности имплантата»**

торый свидетельствует об активности коллагеназы и, следовательно, деструктивных процессах. Это позволяет выявить воспалительное повреждение ткани на раннем этапе, до того как появятся его клинические признаки. Уровень аММР-8, измеренный через две-четыре недели после установки ортопедической конструкции, считается исходным. Спустя год проводится повторное тестирование на аММР-8.

Сегодня имплантаты демонстрируют высокую выживаемость, при этом периимплантит является одним из наиболее распространенных осложнений имплантологической реабилитации. Согласно опросу 2019 г., проведенному Европейской ассоциацией остеointеграции, эксперты считают, что распространенность периимплантита в ближайшие годы будет лишь расти. Как стоматология может справиться с этой проблемой?

Распространенность периимплантного мукозита, отчасти схожего с гингивитом и представляющего собой воспалительное заболевание мягких тканей, составляет порядка 43%. В свою очередь периимплантит, связанный с воспалительной резорбцией кости и в этом смысле сравнимый с пародонтитом, поражает около 22% пациентов. На мой взгляд, краеугольным камнем эффективного послеоперационного ухода является раннее выявление признаков воспалительного процесса и своевременное лечение воспалений. Чтобы захватить воспалительные изменения на самом раннем этапе, необходимо регулярно оценивать кровоточивость при зондировании. Можно использовать и уже

**«Я предвижу появление новых носителей для местных антибиотиков и натуральных средств»**

упоминавшиеся биомаркеры деструктивных процессов; они также помогают объяснять пациентам суть лечения.

Кроме того, пациенты с имплантатами должны быть включены в особую программу ухода за полостью рта, подразумевающую регулярное удаление бактериального зубного налета и раннюю диагностику воспалений.

Недавние исследования показали, что мезиальное или дистальное шинирование имплантатов, а также установка на них слишком крупных реставраций связаны с повышенным риском периимплантита. И это понятно: проблематичность удаления налета ведет к его аккумуляции.

При моделировании будущей супраструктуры обязательно нужно учитывать такие аспекты, как удобство ее очищения и адекватность контакта с мягкими тканями – только так можно создать предпосылки для эффективного (и, что немаловажно, безболезненного) ухода за зубами и имплантатами. Неплотное прилегание тонкой слизистой зачастую ведет к дискомфорту при чистке, а также к более быстрому образованию пародонтальных карманов и, соответственно, аккумуляции бактериального налета. Чтобы увеличить толщину и прочность периимплантных тканей, мы часто используем материал NovoMatrix компании Camlog.

**Периимплантит можно лечить хирургически, консервативно или же используя сочетание этих**

**методов. Однако стандартизированного протокола лечения не существует. Как же оказать пациенту максимально эффективную помощь?**

Выбор консервативного или хирургического подхода к лечению периимплантита зависит главным образом от тяжести заболевания и характеристик поверхности имплантата. Необходимо определить, присутствуют ли на поверхности имплантата шероховатости, есть ли обнаженные участки резьбы. Первым шагом является устранение механических факторов риска: наличие каких бы то ни было выступающих элементов способствует аккумуляции био-

пленки. Протезы следует снять. Вне зависимости от подхода к лечению главная задача заключается в очищении и обеззараживании. Удаление микробной биопленки и, следовательно, уменьшение бактериальной колонизации достигается за счет использования ручных инструментов, ультразвуковых наконечников и пескоструйной обработки с применением глицинового порошка. Кроме того, в процессе такого очищения мы многократно проводим промывание раствором перекиси водорода 3% и хлоргексидином.

В качестве вспомогательной меры можно использовать топическую антибиотикотерапию. Для борьбы с кровоточивостью и уменьшения глубины карманов мы применяем препарат Ligosan Slow Release компании Kulzer.

Если костный дефект труднодоступен, мы прибегаем к хирургическому вмешательству: отслоив лоскут, как при открытом кюретаже, можно обеспечить лучший обзор области резорбции и доступ к ней. Очищение таких участков с помощью специализированных никельтитановых инструментов, а также порошка глицина сопровождается многократным промыванием области дефекта раствором перекиси водорода 3% и хлоргексидином.

Успех регенеративных процедур при воспалительной резорбции кости напрямую зависит от морфологии дефекта. Вероятность успешного закрытия небольших чашеобразных внутрикостных дефектов выше, нежели аугментации значительных областей резорбции с обнажением резьбы имплантата. В последнем случае резьбу шлифуют, а поверхность высту-

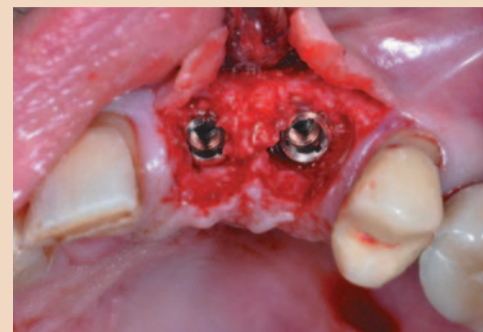
пающей части имплантата максимально сглаживают, чтобы предотвратить повторную бактериальную колонизацию.

Существуют и комбинированные дефекты, при которых для регенерации кости мы используем аутогенную костную стружку в сочетании с костнозамещающим материалом, закрывая их коллагеновой мембраной. Главная цель заключается в том, чтобы обеспечить поддержку мягких тканей, толщина которых зачастую увеличивается благодаря процессу рубцевания.

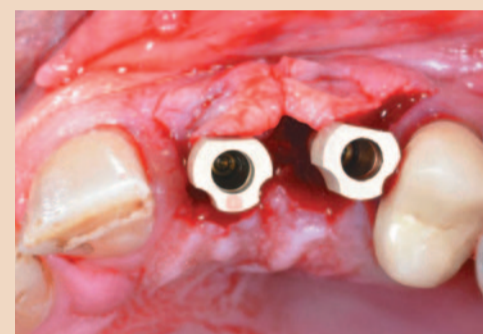
**Как, по Вашему мнению, будут развиваться методы профилактики и лечения периимплантита?**

Необходимо сделать особый упор на послеоперационные контрольные осмотры и гигиенические процедуры, интервалы времени между которыми должны быть очень небольшими – такой подход позволяет выявлять патологию на ранних стадиях. В настоящее время обсуждается возможность применения иммуномодулирующей терапии. Так, экстракт клюквы, имеющий противовоспалительный эффект и воздействующий на разрушающие ткани макрофаги, при топическом нанесении может напрямую уменьшать выраженность воспалительной реакции.

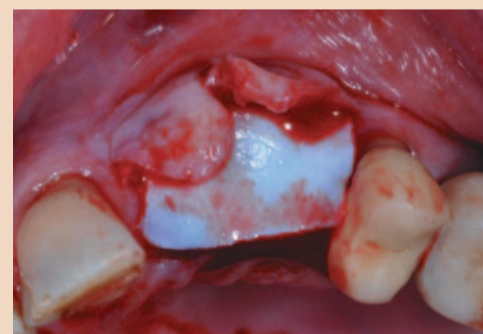
Кроме того, я предвижу появление новых носителей для местных антибиотиков или вышеупомянутых натуральных средств. Речь может



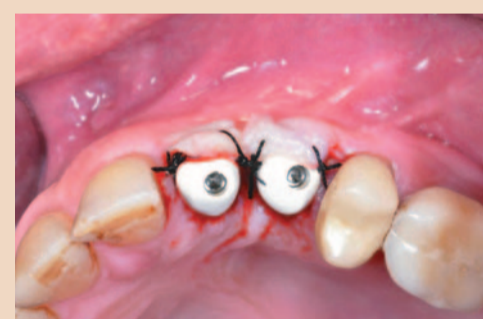Мягкие ткани вокруг имплантатов были укреплены для предотвращения периимплантита. (Фото: Inga Boehncke)



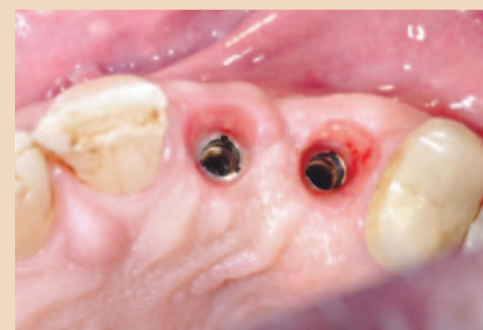Скан-маркеры для промежуточного сканирования с целью изготовления новых формирователей десны Camlog из ПЭЭК. (Фото: Inga Boehncke)



Укрепление мягких тканей с помощью бесщеточного дермального матрикса NovoMatrix. (Фото: Inga Boehncke)



Формирователи десны из ПЭЭК, Camlog. (Фото: Inga Boehncke)



Идеальная форма, высота и толщина мягких тканей вокруг имплантатов. (Фото: Inga Boehncke)

идти и о модификации поверхности имплантатов, придании ей противомикробных свойств или способности ингибировать биопленку. Тем не менее, думается, что при любом подходе к лечению периимплантита важнее всего заниматься просвещением пациентов и мотивировать их регулярно посещать гигиениста, а также тщательно ухаживать за своей полостью рта. В конце концов, лучшее лечение – это профилактика. ■

## «Ваше мнение, коллега»: система чтения рентгенограмм с помощью искусственного интеллекта разрешена к применению в Австралии и Новой Зеландии

Джереми Бут,  
Dental Tribune International

ЛОС-АНДЖЕЛЕС, США: регулирующие органы системы здравоохранения Новой Зеландии и Австралии выдали регистрационное свидетельство программе Second Opinion, инструменту на базе искусственного интеллекта (ИИ), созданному в помощь рентгенологам. Second Opinion – флагманская разработка компании Pearl, специализирующейся на стоматологических технологиях: по ее мнению, эта программа будет способствовать повышению качества помощи, оказываемой пациентам двух стран.

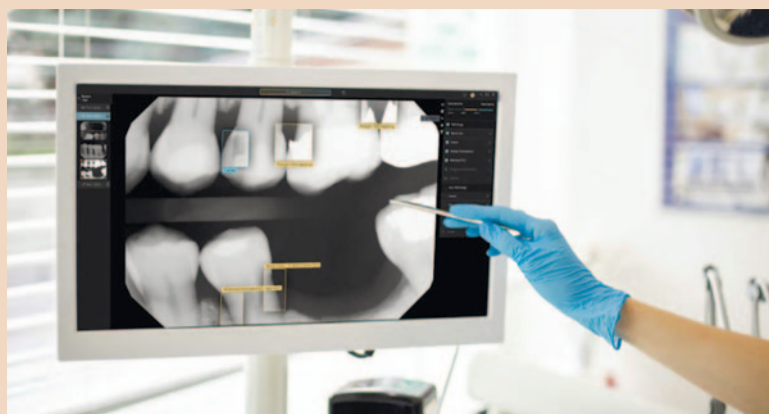Ранее в этом году программа Second Opinion получила европейскую маркировку CE, а в октябре была разрешена Управлением по надзору за оборотом лекарственных средств и изделий медицинского назначения Австралии и Управлением по надзору за безопасностью применения лекарственных средств и медицинского оборудования Новой Зеландии к использованию в стоматологической рентгенологии в качестве вспомогательного инструмента.

**«Наша технология Second Opinion позволяет стоматологам более уверенно выполнять свою работу, принимать больше пациентов и оказывать им более качественную помощь, исходя из их реальных потребностей»** – Ophir Tanz, исполнительный директор компании Pearl

Компания Pearl позиционирует Second Opinion как платформу машинного зрения, способную различать на стоматологических рентгенограммах ряд патологий, реставрации и анатомические особенности пациентов. В своем пресс-релизе компания объясняет, что Second Opinion использует машинное распознавание образов для выделения участков, представляющих потенциальный интерес, и при интерпретации рентгенограмм играет роль своего рода второй пары глаз. Система помогает «стоматологам основывать свои клинические решения на максимально точных диагностических данных и выводит их коммуникацию с пациентами на новый уровень», – говорится в пресс-релизе.

По мнению представителей компании, технология принесет пользу и пациентам. «Вскоре жители Австралии и Новой Зеландии получат возможность при посещении клиники познакомиться с ИИ и оценить его эффективность в контексте диагностики и планирования лечения, – пишет в сообщении для печати исполнительный директор и основатель компании Pearl г-н Ophir Tanz. – Наша технология Second Opinion позволяет стоматологам более уверенно выполнять свою работу, принимать больше пациентов и оказывать им более качественную помощь, исходя из их реальных потребностей».

В ходе сентябрьской выставки IDS система Second Opinion экспонировалась на стенде компании. Тогда г-н Tanz



Компания Pearl, ведущий разработчик систем на базе искусственного интеллекта для стоматологии, объявила, что ее платформа машинного зрения Second Opinion скоро будет доступна для большинства стоматологических клиник Австралии и Океании. (Иллюстрация: Pearl)

сказал: «Как только стоматологи и пациенты опробуют Second Opinion, они поймут, почему мы так убеждены в том, что ИИ способен произвести в стоматологии настоящую революцию».

Компания Pearl говорит, что технология уже вскоре будет доступна стоматологам Австралии и Новой Зеландии; стоматологические клиники этих двух стран могут зарегистрироваться для участия в бета-тестировании программы.

Выданные властями разрешения, считает компания Pearl, являются свидетельством все более широкого признания роли ИИ в стоматологии. **DT**

Реклама

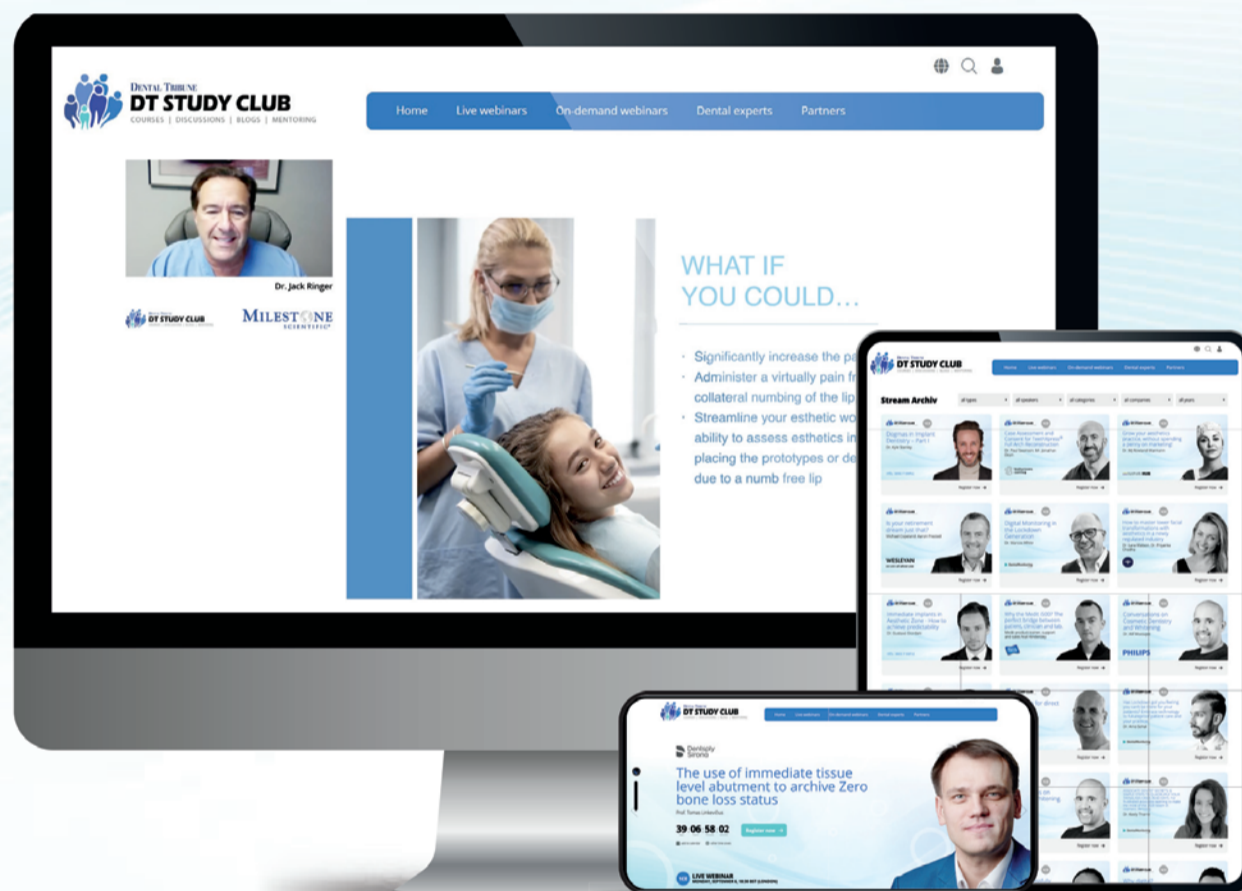
## REGISTER FOR FREE

DT Study Club – e-learning community



### DT STUDY CLUB

CE COURSES | DISCUSSIONS | MENTORING | SYMPOSIUM



## Dentistry's largest online education community

webinars / live operations / online CE events / CE credits



www.dtstudyclub.com



@DTStudyClub

ADA CERP® Continuing Education Recognition Program



Tribune Group

dti | Dental Tribune International

Tribune Group is an ADA CERP Recognized Provider. ADA CERP is a service of the American Dental Association to assist dental professionals in identifying quality providers of continuing dental education. ADA CERP does not approve or endorse individual courses or instructors, nor does it imply acceptance of credit hours by boards of dentistry. This continuing education activity has been planned and implemented in accordance with the standards of the ADA Continuing Education Recognition Program (ADA CERP) through joint efforts between Tribune Group and Dental Tribune Int. GmbH.

## Хороший, плохой, никакой: исследователи оценили потребительские товары для гигиены полости рта

Джереми Бут,  
Dental Tribune International

**БУФАЛО, Нью-Йорк, США:** помогают ли межзубные ершики предотвратить пародонтит, а пищевые добавки и пробиотики – укрепить здоровье пародонта? Ученые из Университета штата Нью-Йорк в Буффало совершили погружение в бездонный океан потребительских товаров для гигиены полости рта, чтобы отделить правду от вымысла и помочь стоматологам и пациентам найти наиболее эффективные методы профилактики пародонтита.

Исследователи выполнили всеобъемлющий обзор литературы, посвященной пародонтиту и его первичной профилактике, преследуя цель выявить и резюмировать действенные пути профилактики этого заболевания. Они обнаружили, что лишь немногие из самостоятельно применяемых мер доказанно обеспечивают лучшую защиту от гингивита и пародонтита, чем ежедневное использование обычной зубной щетки.

Доктор Frank Scannapieco, научный руководитель исследования, заслуженный профессор и преподаватель биологии полости рта на стоматологическом факультете Университета штата Нью-Йорк в Буффало, отмечает в университетском пресс-релизе, что доказательная база эффективности большинства товаров для гигиены полости рта явно недостаточна.

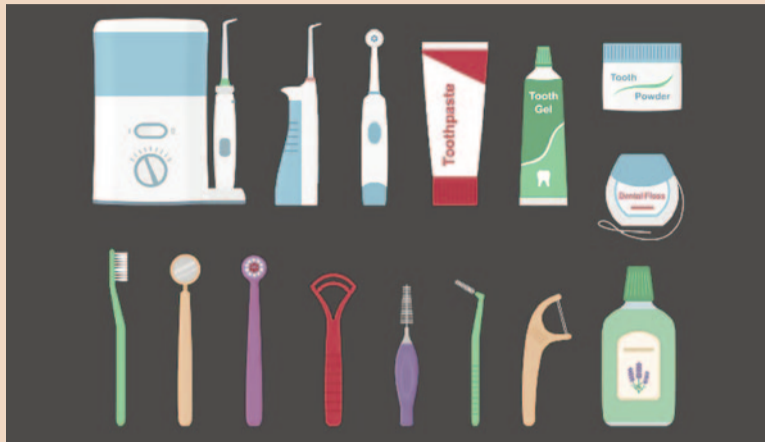### Какие средства доказанно предупреждают развитие пародонтита?

Доктор Scannapieco считает использование зубной щетки фундаментом ежедневной гигиены полости рта и надежным методом контроля зубного налета. Исследование показало, что межзубные ершики и ирригаторы уменьшают проявления гингивита эффективнее других инструментов для очищения межзубных промежутков: их следует регулярно использовать в сочетании с зубной щеткой. Эффективность ополаскивателей на основе глюконата хлоргексидина, хлорида цетилпиридиния и эфирных масел (например, ополаскивателя Listerine) как средств профилактики аккумуляции зубного налета и гингивита также научно подтверждена.

Кроме того, зубочистки помогают следить за здоровьем мягких тканей, поскольку пациенты могут использовать их для выявления признаков заболевания, осторожно зондируя зубочисткой десны, говорит доктор Scannapieco.

### Недостаточная доказанность эффективности электрических щеток, зубной нити и пищевых добавок

Исследователи установили, что электрические зубные щетки удаляли зубной налет и ослабляли проявления гингивита ничуть не лучше, чем тради-



Американские исследователи считают, что эффективность большинства потребительских товаров для гигиены полости рта имеет недостаточную доказательную базу. (Иллюстрация: alazur/Shutterstock)

**«Хотя имеется недостаточно исследований, посвященных эффективности зубных щеток и зубной нити по отдельности друг от друга, оба эти инструмента все же необходимы для поддержания чистоты зубов и десен», – доктор Frank Scannapieco, стоматологический факультет Университета штата Нью-Йорк в Буффало**

ционные мануальные щетки, и что в литературе содержится мало доказательств пользы зубной нити. Тем не менее, в пресс-релизе доктор Scannapieco прокомментировал эти результаты следующим образом: «Хотя имеется недостаточно исследований, посвященных эффективности зубных щеток и зубной нити по отдельности друг от друга, оба эти инструмента все же необходимы для поддержания чистоты зубов и десен. Зубная нить особенно

пригодится пациентам с тесно поставленными зубами, поскольку она позволяет удалить налет с аппроксимальных поверхностей, что очевидно снижает риск развития на них кариеса».

Исследователи обнаружили мало подтверждений того, что ополаскиватели на основе масла чайного дерева, зеленого чая, перекиси водорода, фторида олова, бензоата натрия, гексетидина или дельмопинола эффективно борются с гингивитом.

Также они выявили лишь незначительное число научных доказательств благотворного влияния пробиотиков и пищевых добавок на здоровье пародонта.

Как пишут исследователи, зубные пасты и ополаскиватели для полости рта, содержащие триклозан, эффективно сокращали объемы зубного налета и ослабляли проявления гингивита. Однако, говорится в пресс-релизе, использование данного вещества было связано с развитием нарушений репродуктивной функции и различных видов онкологических заболеваний.

Ведущий автор исследования доктор Eva Volman, штатный сотрудник Института стоматологического здоровья им. Истмана при Университете Рочестера, штат Нью-Йорк, отмечает, что результатами исследования могут воспользоваться как потребители, так и стоматологи: «Надеюсь, что собранные в этой работе значимые доказательства дадут всестороннее представление об эффективности различных товаров для гигиены полости рта и будут чрезвычайно интересны и работникам стоматологии, и пациентам», – говорит она. **DT**

Исследование «Proven primary prevention strategies for plaque-induced periodontal disease – an umbrella review» («Апробированные стратегии первичной профилактики заболеваний пародонта, вызванных аккумуляцией зубного налета: зонтичное исследование») было опубликовано в номере Journal of the International Academy of Periodontology за октябрь 2021 г.

## Профессиональные риски стоматологов Норвегии: новое исследование

Брендан Дэй,  
Dental Tribune International

**ОСЛО, Норвегия:** растущая доступность вакцин в развитых странах заметно снизила опасность заражения стоматологов SARS-CoV-2 на работе. Ранее, однако, считалось, что представители стоматологии и других профессий, подразумевающих тесные контакты с людьми, подвергаются относительно высокому риску развития COVID-19. Норвежские исследователи решили проверить, так ли это, сравнив уровни профессиональных рисков в различных сферах деятельности во время двух волн пандемии в 2020 г.

Исследование было проведено учеными из Норвежского института здравоохранения, которые использовали данные реестра готовности к чрезвычайным ситуациям по COVID-19, чтобы составить обзор положения дел во всей норвежской популяции с 26 февраля по 18 декабря 2020 г. Отдельные профессиональные группы – работники здравоохранения (включая стоматологов), преподаватели, продавцы розничных магазинов, работники индустрии туризма и отдыха, выездного ресторанного обслуживания, развлечений и красоты – были отобраны для исследования по критерию вероятности прямых и тесных контактов с другими людьми.

Ученые определили и затем сравнили общее число подтвержденных случаев COVID-19 на 1000 работников для двух волн пандемии COVID-19 в Норвегии – с 26 февраля по 17 июля и с 18 июля по 18 декабря. В общей сложности были проанализированы данные чуть более 3,5 млн

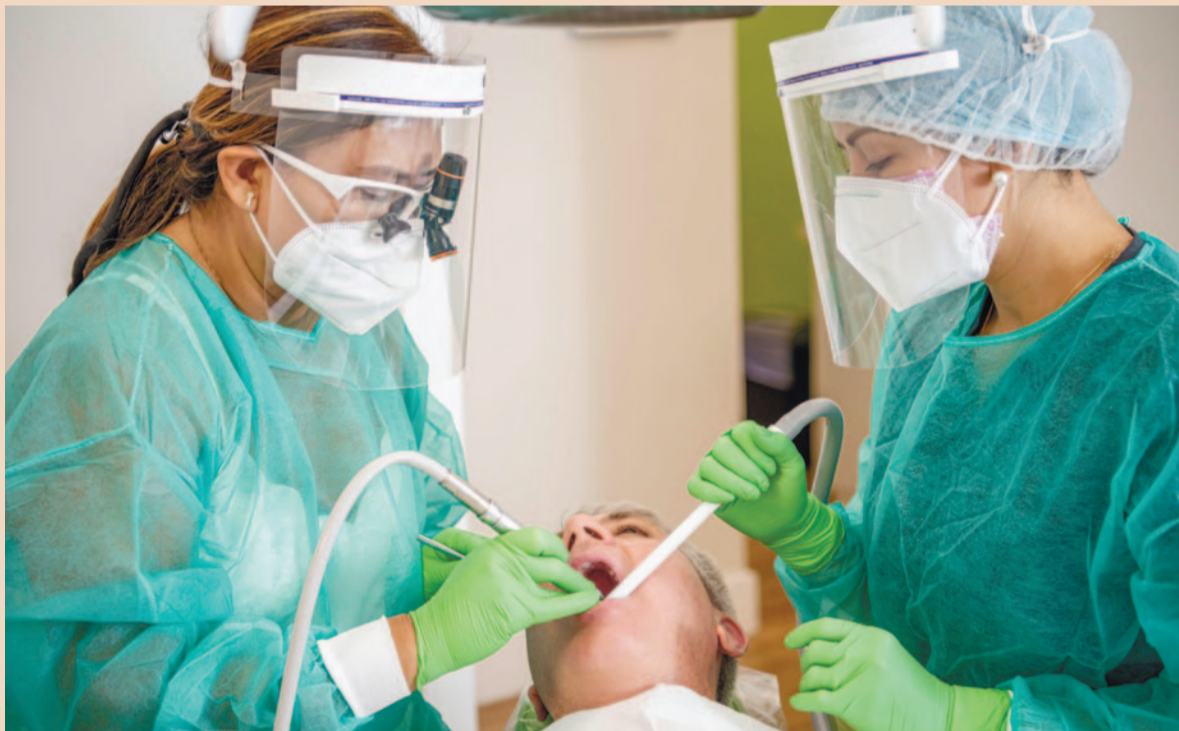жителей Норвегии трудоспособного возраста. По состоянию на 18 декабря 2020 г. COVID-19 был выявлен у 30 003 (0,8%) человек, из которых 1550 (5,2%) нуждались в госпитализации.

«При сравнении полученных нами результатов с данными по другим странам необходимо учитывать, что в Норвегии COVID-19 распространялся относительно медленно», – пишут авторы.

Согласно результатам исследования, в ходе первой волны стоматологи, врачи, медицинские сестры и другие работники здравоохранения подвергались в 2–3,5 раза более высокому риску развития COVID-19, чем все остальные норвежцы трудоспособного возраста. Однако во время второй волны вероятность положительного теста на SARS-CoV-2 у врачей была лишь незначительно более высокой, нежели у представителей других профессий, а что касается стоматологов, они рисковали заразиться коронавирусом не больше среднестатистического работающего норвежца.

Авторы приводят несколько возможных объяснений такого снижения рисков для работников здравоохранения в период второй волны COVID-19. Одно из них может быть связано с изменением критериев тестирования в Норвегии, приведшим к включению в статистику не только тяжелых, но и более легких подтвержденных случаев COVID-19.

«Возможно, однако, что сотрудники медицинских учреждений начали применять более строгие и эффективные меры инфекционного контроля, что позволило большему числу работников здравоохранения (медсестер, стоматологов и врачей) избежать ин-



Во время первой волны COVID-19 стоматологи и другие работники здравоохранения Норвегии подвергались в 2–3,5 раза более высокому риску развития этого заболевания, чем другие норвежцы трудоспособного возраста. (Иллюстрация: Matea Michelangeli/Shutterstock)

фицирования на фоне продолжающейся пандемии», – отмечают авторы.

### Стоматологи могут подвергаться повышенному риску

В рамках похожего исследования, которое было посвящено рискам стоматологов Великобритании, ученые из Бирмингемского университета установили, что в силу тесного контакта с пациентами работники стоматологии в ходе первой волны пандемии подвергались большей опасности развития у них COVID-19. Кроме того, ис-

следователи выяснили, что в крови значительного числа работников стоматологии присутствуют антитела к SARS-CoV-2.

Результаты проведенного в Норвегии исследования заставляют предположить, что стоматологи могут подвергаться более высокому риску развития острой формы COVID-19. Авторы пишут, что, несмотря на небольшое число случаев и существенную неопределенность картины госпитализаций, связанных с новой коронавирусной инфекцией, полученные нами результаты могут указывать на то, что стоматологи

подвергаются повышенному риску развития тяжелой формы этого заболевания, а это влечет за собой небезынтересные новые предположения о влиянии вирусной нагрузки или инфицирующих доз на течение COVID-19.

Исследование «Occupational risk of COVID-19 in the first versus second epidemic wave in Norway, 2020» («Профессиональные риски заражения COVID-19 во время первой и второй волны эпидемии в Норвегии, 2020 г.») было опубликовано 7 октября на сайте журнала Eurosurveillance. **DT**

## Ведется разработка высокотехнологичного имплантата с антибактериальными и фототерапевтическими свойствами

### Dental Tribune International

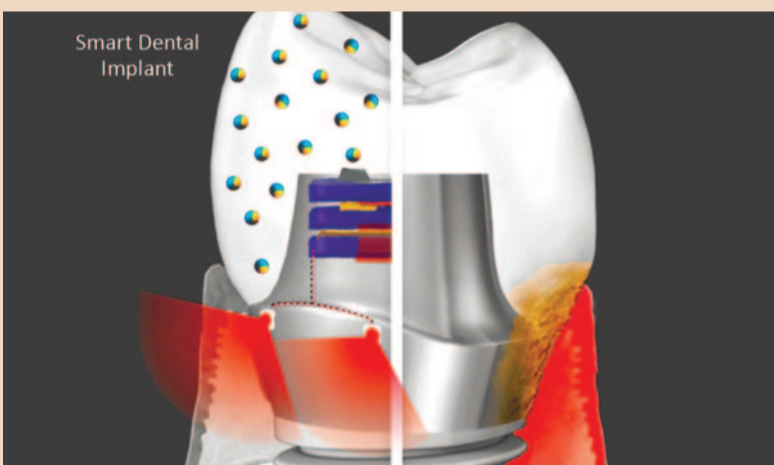
**ФИЛАДЕЛЬФИЯ, США:** чтобы решить проблему утраты имплантатов и устранить связанные с ней дополнительные издержки, исследователи со стоматологического факультета Пенсильванского университета в Филадельфии занялись разработкой инновационного высокотехнологичного имплантата. Конечной целью ученых является создание устройства, которое будет сдерживать размножение бактерий и самостоятельно вырабатывать благотворно влияющее на ткани излучение.

Ученые намерены использовать сразу две инновации: материал с наночастицами, препятствующий бактериальной колонизации, и встроенный источник света для фототерапии, получающий энергию за счет естественных движений челюсти при, например, пережевывании пищи или чистке зубов. Применение этих новшеств не ограничивается стоматологией – они могут быть использованы и при эндопротезировании суставов.

био пленки, причем выраженность этого эффекта прямо зависела от концентрации ВТО.

Как объясняют исследователи, ВТО генерирует особо мощный отрицательный поверхностный заряд, который отталкивает отрицательно заряженные клеточные оболочки бактерий, и, вероятно, что этот эффект сохраняется длительное время. «Нам нужен был материал, способный долго подавлять размножение бактерий на своей поверхности, поскольку угроза бактериальной колонизации носит постоянный характер», – сказал доктор Hwang.

Материал показал устойчивую способность к генерации электроэнергии и при тестировании спустя продолжительное время не демонстрировал выщелачивания. Механическая прочность ВТО оказалась сопоставима с характеристиками других имплантологических материалов. Кроме того, титанат бария не оказывал негативного влияния на ткани десны, так что, по-видимому, его использование не будет иметь нежелательных побочных эффектов.



Благодаря использованию устойчивых к био пленке наночастиц и фототерапевтическому эффекту, обеспечиваемому за счет биомеханических сил, новый высокотехнологичный имплантат будет способствовать улучшению состояния окружающих его мягких тканей. (Иллюстрация: Albert Kim)

Доктор Geelsu Hwang, доцент Университета и один из участников этого исследовательского проекта, объясняет в пресс-релизе: «Фототерапия может благотворно влиять на многие аспекты здоровья. Однако после имплантации фототерапевтического устройства заменить в нем батарею или зарядить аккумулятор уже не получится. Чтобы решить эту проблему, мы используем пьезоэлектрический материал, способный генерировать энергию за счет естественных движений челюстей и вырабатывать световое излучение, которое, как мы установили, может успешно защищать ткани десны от бактерий».

Авторов исследования заинтересовал такой материал, как титанат бария (ВТО), обладающий пьезоэлектрическими свойствами и используемый при изготовлении, например, конденсаторов и транзисторов. Свойства ВТО в качестве противомикробного имплантируемого биоматериала до сих пор, однако, не изучались. Чтобы оценить потенциал титаната бария, исследователи покрыли композитные диски наночастицами ВТО и поместили на них бактерии *Streptococcus mutans*. Результаты эксперимента показали, что материал препятствовал образованию

В ходе дальнейшей работы исследователи планируют усовершенствовать свое изобретение, протестировать другие материалы и, возможно, отказаться от симметричного размещения инновационных компонентов для более эффективной интеграции тканей и ингибирования био пленки. «Мы надеемся создать систему имплантатов и наладить ее коммерческое производство, чтобы нашу разработку можно было использовать в клинической практике», – говорит доктор Hwang.

Настоящему исследованию было посвящено две публикации. Самая свежая, «Bimodal nanocomposite platform with antibiofilm and self-powering functionalities for biomedical applications» («Двухрежимная нанокompозитная платформа биомедицинского назначения с функциями ингибирования био пленки и независимой подзарядки»), была размещена 1 сентября 2021 г. в журнале ACS Applied Materials and Interfaces. Первая статья, «Human oral motion-powered smart dental implant (SDI) for in situ ambulatory photo-biomodulation therapy» («Заряжающийся от движений челюсти высокотехнологичный имплантат (SDI) для амбулаторной фото- и биомодуляционной терапии»), была опубликована 19 августа 2020 г. в журнале Advanced Healthcare Materials. [\[1\]](#)

### Выходные данные

ММА «МедиаМедика»  
Адрес: 115054, Москва, Жуков проезд, 19  
Почтовый адрес: 127055, Москва, а/я 37  
Телефон/факс: +7 (495) 926-29-83  
Сайт: con-med.ru  
E-mail: media@con-med.ru

Газета «Dental Tribune Russia» зарегистрирована в Федеральной службе по надзору в сфере связи, информационных технологий и массовых коммуникаций (Роскомнадзор).  
Номер свидетельства ПИ № ФС 77-79107 от 08.09.2020 г.  
Общий тираж 15 тыс. экз.  
Учредитель: ИП Скоробогат Т.Л.  
Издатель: ООО «ММА МедиаМедика»  
Адрес типографии: 101000, Москва, Хохловский пер., 7-9, стр. 3

Авторские права на материал издательской группы Dental Tribune International GmbH, воспроизведенный или переведенный и опубликованный в настоящем выпуске, охраняются издательской группой Dental Tribune International GmbH. На публикацию материалов такого рода необходимо получить разрешение Dental Tribune International GmbH. Торговая марка *Dental Tribune* принадлежит издательской группе Dental Tribune International GmbH.

Все права защищены. ©2021 Dental Tribune International GmbH. Любое полное или частичное воспроизведение на каком бы то ни было языке без предварительного письменного разрешения Dental Tribune International GmbH категорически запрещено.

Издательская группа Dental Tribune International GmbH делает все от нее зависящее для того, чтобы публиковать точную клиническую информацию и правильные сведения о новых изделиях, однако не берет на себя ответственность за достоверность заявлений производителей или типографские ошибки. Издательская группа также не несет ответственности за названия товаров, заявления или утверждения, содержащиеся в материалах рекламодателей. Мнения авторов публикаций могут не совпадать с позицией издательской группы Dental Tribune International GmbH.

Советник по управлению и развитию:  
Научный редактор:  
По вопросам рекламы:  
Телефон: +7 (495) 926-29-83  
Дизайн и верстка:

Т.Л. Скоробогат  
Д.А. Катаев  
А.М. Каграманян  
Э.А. Шадзевский

International headquarters  
Publisher and Chief Executive Officer  
Chief Content Officer  
Dental Tribune International GmbH  
Holbeinstr. 29, 04229 Leipzig, Germany  
Tel.: +49 341 4847 4302 | Fax: +49 341 4847 4173  
General requests: info@dental-tribune.com  
Sales requests: mediasales@dental-tribune.com  
www.dental-tribune.com

Torsten R. Oemus  
Claudia Duschek

Material from Dental Tribune International GmbH that has been reprinted or translated and reprinted in this issue is copyrighted by Dental Tribune International GmbH. Such material must be published with the permission of Dental Tribune International GmbH. *Dental Tribune* is a trademark of Dental Tribune International GmbH.

All rights reserved. ©2021 Dental Tribune International GmbH. Reproduction in any manner in any language, in whole or in part, without the prior written permission of Dental Tribune International GmbH is expressly prohibited.

Dental Tribune International GmbH makes every effort to report clinical information and manufacturers' product news accurately but cannot assume responsibility for the validity of product claims or for typographical errors. The publisher also does not assume responsibility for product names, claims or statements made by advertisers. Opinions expressed by authors are their own and may not reflect those of Dental Tribune International GmbH.

Реклама

SIGN UP NOW

Dental Tribune e-newsletter



DENTAL TRIBUNE



# The world's dental e-newsletter

news / live event coverage / online education / KOL interviews  
event reviews / product launches / R&D advancements

[www.dental-tribune.com](http://www.dental-tribune.com)



100<sup>th</sup> ANNIVERSARY  
of GC CORPORATION

Hybrid Event

# THE 5<sup>TH</sup> INTERNATIONAL DENTAL SYMPOSIUM

2022.4.16<sup>SAT</sup> ▶ 17<sup>SUN</sup>

[Location] Tokyo International Forum  
Some sessions will be broadcasted online

Changes might occur due  
to COVID-19 pandemic



GC official  
website  
and app



GC Get  
Connected

GC

