

ISSN: 2782-568X (Print)  
ISSN: 2782-5795 (Online)

# КЛИНИЧЕСКИЙ РАЗБОР

В АКУШЕРСТВЕ, ГИНЕКОЛОГИИ  
И РЕПРОДУКТОЛОГИИ

Технологии дистанционного  
мониторинга здоровья  
беременных

Герпетическая этиология  
врожденных пороков лица

Физиотерапия  
эндометриозассоциированной  
боли

Мужская гормональная  
контрацепция

№1–2 2022



портал  
CON-MED.RU



ЭНДОМЕТРИОЗ-  
АССОЦИИРОВАННАЯ  
ТАЗОВАЯ БОЛЬ

ДИСМЕНОРЕЯ  
ПРИ ЭНДОМЕТРИОЗЕ

ВЕРНИ  
ЖИЗНИ  
КРАСКИ

При длительной  
терапии  
эндометриоза\*:

уменьшение  
тазовой боли  
и эндометриоидных  
очагов\*\*

\* Инструкция по медицинскому применению препарата  
Зафрилл. Раздел: Способ применения и дозы  
«Длительность приёма препарата — 6 мес.  
Решение о дальнейшей терапии диеногестом принимается  
врачом в зависимости от клинической картины».

\*\* Инструкция по медицинскому применению препарата  
Зафрилл. Раздел: Фармакологические свойства.

Реклама



ЛП-005969



ГЕДЕОН РИХТЕР  
Здоровье — наша миссия

Зафрилл<sup>®</sup>  
2 мг диеногест

**КЛИНИЧЕСКИЙ РАЗБОР В АКУШЕРСТВЕ,  
ГИНЕКОЛОГИИ И РЕПРОДУКТОЛОГИИ**  
*CLINICAL ANALYSIS IN OBSTETRICS, GYNECOLOGY  
AND REPRODUCTOLOGY*

2022 / Том 2 / №1–2

**ММА «МедиаМедика»**

**Почтовый адрес:** 127055, Москва, а/я 37

**Телефон/факс:** +7 (495) 926-29-83

**Сайт:** con-med.ru

**E-mail:** media@con-med.ru

**Советник по управлению и развитию:**

Т.Л. Скоробогат

**Научный редактор:** Д.В. Волкова

**Менеджер по работе с ключевыми клиентами:**

Н.А. Зуева

nelly@con-med.ru

**Директор по рекламе:**

Н.М. Сулова

**Менеджеры по рекламе**

*Направления*

«Кардиология», «Эндокринология», «Онкология» –

Т.А. Романовская

*Направления*

«Неврология», «Ревматология», «Гинекология» –

С.Ю. Шульгина

**По вопросам рекламы:**

Телефон: +7 (495) 926-29-83

Учредитель: ООО «МЕДИАФОРМАТ»

Журнал зарегистрирован в Федеральной службе по надзору  
в сфере связи, информационных технологий и массовых  
коммуникаций (Роскомнадзор).

Рег. номер: ПИ №ФС 77-81164 от 25.05.2021.

Издатель: ООО «МЕДИАФОРМАТ»

Адрес редакции: 115054, Москва,  
Жуков проезд, д. 19, эт. 2, пом. XI

Адрес типографии:

125130, Москва, ул. Клары Цеткин, д. 28, стр. 2, пом. 6

Периодичность: 4 номера в год.

Общий тираж: 5 тыс. экз.

Авторы, присылающие статьи для публикаций, должны  
быть ознакомлены с инструкциями для авторов  
и публичным авторским договором.  
Информация на сайте con-med.ru

Редакция не несет ответственности за содержание  
рекламных материалов.

В статьях представлена точка зрения авторов, которая  
может не совпадать с мнением редакции журнала.  
Полное или частичное воспроизведение материалов,  
опубликованных в журнале, допускается только  
с письменного разрешения редакции.

Научное производственно-практическое издание  
для профессионалов в области здравоохранения.  
Согласно рекомендациям Роскомнадзора выпуск  
и распространение данного производственно-  
практического издания допускаются без размещения  
знака информационной продукции.

Все права защищены. 2022 г.

Журнал распространяется бесплатно.

**СОДЕРЖАНИЕ**

**CONTENTS**

**АКУШЕРСТВО**

**Клинический случай**

Герпетическая этиология врожденных  
пороков лица

Н.И. Кохно

5

**OBSTETRICS**

**Clinical case**

Herpetic etiology of congenital  
malformations of the face

N.I. Kokhno

5

**Практический опыт**

Гипертензивные расстройства  
при беременности. Технологии  
дистанционного мониторинга  
здоровья пациентов

Н.О. Анкудинов, С.В. Мартиросян,  
И.В. Салимова, А.Ф. Ситников,  
Ф.А. Ситников

11

**Best practice**

Hypertensive disorders  
of pregnancy.  
Remote patient monitoring  
technologies

N.O. Ankudinov, S.V. Martirosyan,  
I.V. Salimova, A.F. Sitnikov,  
F.A. Sitnikov

11

**ГИНЕКОЛОГИЯ**

**Лекция**

Физиотерапия в коррекции боли,  
ассоциированной с эндометриозом

М.Р. Оразов, Е.С. Силантьева

17

**GYNECOLOGY**

**Lecture**

Physical therapy in management  
of pain associated with endometriosis

M.R. Orazov, E.S. Silantjeva

17

**Обзор**

Механизм и биофизические аспекты  
магнито-инфракрасного  
свето-лазерного воздействия

А.К. Исаев

20

**Review**

Mechanism and biophysical  
aspects of magneto-infrared  
laser exposure

A.K. Isaev

20

**Клинический случай**

Полипы эндометрия в постменопаузе.

Клинический разбор

Т.В. Клинышкова, Н.Б. Фролова

28

**Clinical case**

Endometrial polyps in postmenopause.

Clinical analysis

T.V. Klinyshkova, N.B. Frolova

28

**РЕПРОДУКТОЛОГИЯ**

**Материалы конференций**

Ключевые моменты при обследовании  
пациентов с бесплодием

Т.В. Стрижова

32

**REPRODUCTOLOGY**

**Conference proceedings**

Key issues of assessing infertile  
patients

T.V. Strizhova

32

**УРОЛОГИЯ**

**Обзор**

Мужская гормональная контрацепция.  
Современное состояние проблемы

Л.Е. Белый

39

**UROLOGY**

**Review**

Male hormonal contraception.  
The current state of the problem

L.E. Belyi

39

**КЛИНИЧЕСКАЯ ЗАДАЧА  
ДЛЯ САМОКОНТРОЛЯ**

**Клинический случай**

Пациентка 32 лет с сочетанной  
бактериально-вирусной  
инфекцией генитального тракта

И.С. Задорожная, Н.И. Чернова

48

**CLINICAL CASE  
FOR SELF-MONITORING**

**Clinical case**

Patient aged 32 with a combined  
bacterial-viral infection  
of the genital tract

I.S. Zadorozhnaya, N.I. Chernova

48

**МЕДИЦИНСКАЯ БИБЛИОТЕКА**

**Резюме актуальных статей**

Актуальные статьи в профильных  
зарубежных журналах

52

**MED-LIBRARY**

**Abstract**

Relevant articles published  
in the specialized foreign journals

52

---

## РЕДАКЦИОННАЯ КОЛЛЕГИЯ

### **Аль-Шукри Адель Сальманович**

Д-р мед. наук, проф., ФГБОУ ВО «ПСПбГМУ им. акад. И.П. Павлова» (Санкт-Петербург, Россия)

### **Белый Лев Евгеньевич**

Д-р мед. наук, проф., ФГБОУ ВО УлГУ (Ульяновск, Россия)

### **Габидуллина Рушанья Исмагиловна**

Д-р мед. наук, проф., ФГБОУ ВО КГМУ (Казань, Россия)

### **Демидова Татьяна Юльевна**

Д-р мед. наук, проф., ФГАОУ ВО «РНИМУ им. Н.И. Пирогова» (Москва, Россия)

### **Дубровина Светлана Олеговна**

Д-р мед. наук, проф., ФГБОУ ВО РостГМУ (Ростов-на-Дону, Россия)

### **Зефирова Татьяна Петровна**

Д-р мед. наук, проф., ГБОУ ДПО КГМА (Казань, Россия)

### **Клинышкова Татьяна Владимировна**

Д-р мед. наук, проф., ФГБОУ ВО ОмГМУ (Омск, Россия)

### **Колода Юлия Алексеевна**

Канд. мед. наук, доц., ФГБОУ ДПО РМАНПО (Москва, Россия)

### **Компаниец Ольга Геннадьевна**

Канд. мед. наук, доц., ФГБОУ ВО КубГМУ (Краснодар, Россия)

### **Кузнецова Ирина Всеволодовна**

Д-р мед. наук, проф., ФГБУ «НМИЦ АГП им. акад. В.И. Кулакова» (Москва, Россия)

### **Оразов Мекан Рахимбердыевич**

Д-р мед. наук, проф., Медицинский институт ФГАОУ ВО РУДН (Москва, Россия)

### **Пестрикова Татьяна Юрьевна**

Д-р мед. наук, проф., ФГАОУ ВО ДВГМУ (Хабаровск, Россия)

## EDITORIAL BOARD

### **Adel S. Al-Shukri**

D. Sci. (Med.), Prof., Pavlov First Saint Petersburg State Medical University (St. Petersburg, Russia)

### **Lev E. Belyi**

D. Sci. (Med.), Prof., Ulyanovsk State University (Ulyanovsk, Russia)

### **Rushanya I. Gabidullina**

D. Sci. (Med.), Prof., Kazan State Medical University (Kazan, Russia)

### **Tatiana Yu. Demidova**

D. Sci. (Med.), Prof., Pirogov Russian National Research Medical University (Moscow, Russia)

### **Svetlana O. Dubrovina**

D. Sci. (Med.), Prof., Rostov State Medical University (Rostov-on-Don, Russia)

### **Tatiana P. Zefirova**

D. Sci. (Med.), Prof., Kazan State Medical Academy (Kazan, Russia)

### **Tatiana V. Klinyshkova**

D. Sci. (Med.), Prof., Omsk State Medical University (Omsk, Russia)

### **Yulia A. Koloda**

Cand. Sci. (Med.), Assoc. Prof., Russian Medical Academy of Continuous Professional Education (Moscow, Russia)

### **Olga G. Kompaniets**

Cand. Sci. (Med.), Assoc. Prof., Kuban State Medical University (Krasnodar, Russia)

### **Irina V. Kuznetsova**

D. Sci. (Med.), Prof., Kulakov National Medical Research Center for Obstetrics, Gynecology and Perinatology (Moscow, Russia)

### **Mekan R. Orazov**

D. Sci. (Med.), Prof., People's Friendship University of Russia (Moscow, Russia)

### **Tatyana Yu. Pestrikova**

D. Sci. (Med.), Prof., Far Eastern State Medical University (Khabarovsk, Russia)

---

# Герпетическая этиология врожденных пороков лица

Н.И. Кохно✉

Центр репродукции и генетики «Фертимед», Москва, Россия;

Учебный центр «Экспромед», Москва, Россия

✉drkohno@gmail.com

## Аннотация

**Актуальность.** Проявления врожденной герпес-вирусной инфекции (ГВИ) могут быть как локализованными, так и генерализованными. К локализованным проявлениям относят пороки лица с поражением кожи, слизистых оболочек полости рта, глаз.

**Цель.** Изучить клинические случаи врожденной патологии лица у пациенток с манифестацией герпес-вируса в начале I триместра.

**Результаты.** Наблюдение 1. При скрининговом ультразвуковом исследовании (УЗИ) плода 31–32-й недели гестации визуализировался небольшой дефект верхней губы справа. 3D-сканирование подтвердило наличие дефекта в виде «ниши» со стороны верхней губы и борозды над губой. Наблюдение 2. При скрининговом УЗИ в сроке беременности 33–34 нед в области рта плода было выявлено объемное образование размерами 25×27×30 мм, объемом 4 мл. Проведенный сравнительный анализ течения беременности и клинико-лабораторного мониторинга беременных этих случаев для выявления общих признаков показал, что в обоих наблюдениях в ранних сроках беременности у беременных были проявления вирусной инфекции: у 1-й – острая респираторная вирусная инфекция в раннем сроке и вираж ГВИ 1-го типа, у второй – генитальный герпес. Вторым объединяющим эти два случая критерием оказались сроки диагностики патологии. Обеим пациенткам были проведены УЗИ в скрининговые сроки: 11–14, 20–24 и 30–34 нед. И ни у одной не была выявлена эта патология до 29 нед, т.е. в I и II триместре.

**Выводы.** Эти наблюдения диктуют необходимость считать, что беременные с осложненным течением ранних сроков беременности находятся в группе риска не только по невынашиванию и внутриутробному инфицированию, но и формированию опухолей или дефектов кровеносных тканей. Таким образом, представленные данные позволяют утверждать, что пациентки с клиническими проявлениями ГВИ или лабораторным подтверждением виража должны быть направлены на дополнительное УЗИ в III триместре (после 30 нед) для поиска врожденной патологии лицевых структур даже в тех случаях, когда при проведении скрининга II триместра в сроки 19–20 нед не было обнаружено никаких признаков патологии лица плода. Единая для всех случаев дермоида лица и/или изолированных дефектов только мягких тканей верхней губы у плода манифестация в III триместре достоверно демонстрирует, что подобные опухоли не являются случаями пропуска порока врачами ультразвуковой диагностики и могут считаться внутриутробной патологией с отсроченной манифестацией.

**Ключевые слова:** герпес, врожденная патология, беременность.

**Для цитирования:** Кохно Н.И. Герпетическая этиология врожденных пороков лица. Клинический разбор в акушерстве, гинекологии и репродуктологии. 2022; 1–2: 5–10. DOI: 10.47407/kragr2022.2.1-2.000028

## Herpetic etiology of congenital malformations of the face

Nelly I. Kokhno✉

Medical Center of Reproduction and Genetics “Fertimed”, Moscow, Russia;

Education Center “Expromed”, Moscow, Russia

✉drkohno@gmail.com

## Abstract

**Relevance.** The manifestations of congenital herpesvirus infection can be both localized and generalized. Localized manifestations include malformations of the face with lesions of the skin, mucous membranes of the mouth, eyes.

**Aim.** To study clinical cases of congenital facial pathology in patients with the manifestation of herpesvirus at the beginning of the first trimester.

**Results.** Case 1. At screening ultrasound of the fetus at 31–32 weeks of gestation, a small defect of the upper lip on the right was visualized. 3D scanning confirmed the presence of a “niche” defect on the side of the upper lip and a groove above the lip. Case 2. Screening ultrasound in the gestational age of 33–34 weeks in the area of the fetus's mouth revealed a volumetric lesion measuring 25×27×30 mm, with a volume of 4 ml. A comparative analysis of the course of pregnancy and clinical and laboratory monitoring of these cases of pregnant women to identify common signs showed that in both cases in the early stages of pregnancy, pregnant women had manifestations of a viral infection: one had acute respiratory viral infections in the early stages and a turn of herpesvirus infection of type I, the second – genital herpes. The second criterion uniting these two cases was the timing of the diagnosis of pathology. Both patients underwent an ultrasound scan at screening times: 11–14, 20–24 and 30–34 weeks. And none of them had this pathology until 29 weeks, i.e. in the I and II trimester.

**Conclusions.** These observations dictate the need to consider that pregnant women with a complicated course of early pregnancy are not only at risk of miscarriage and intrauterine infection, but also the formation of tumors or defects in integumentary tissues. Therefore, the presented data suggest that patients with clinical manifestations of herpesvirus infection or laboratory confirmation of bend should be sent for additional ultrasound examination in the III trimester (after 30 weeks) to search for congenital pathology of facial structures, even in cases when during screening II trimester in terms of 19–20 weeks, no signs of fetal facial pathology were found. The manifestation in the third trimester, which is the same for all cases of the dermoid of the face and/or isolated defects of only the soft tissues of the upper lip in the fetus, reliably demonstrates that such tumors are not cases of missing a defect by doctors of ultrasound diagnostics and can be considered intrauterine pathology with delayed manifestation.

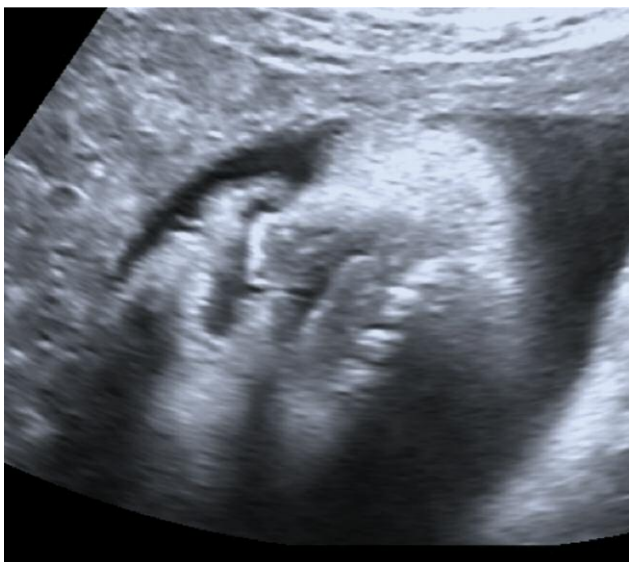**Key words:** herpes, congenital pathology, pregnancy.

**For citation:** Kokhno N.I. Herpetic etiology of congenital malformations of the face. Clinical analysis in obstetrics, gynecology and reproductology. 2022; 1–2: 5–10. DOI: 10.47407/kragr2022.2.1-2.000028

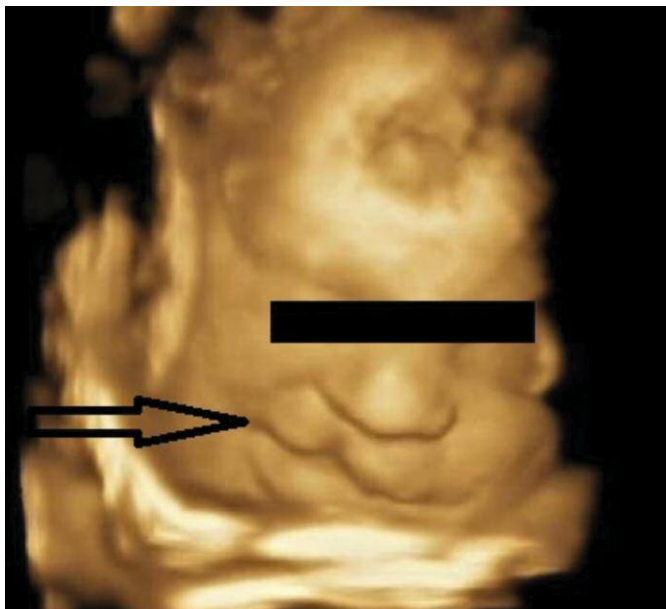### Актуальность

В последние десятилетия частота неонатального герпеса составляет 1 новорожденный на 2,5–15 тыс. родов. В разных странах и на разных континентах эта частота значительно варьирует. Например, в Англии частота врожденной ВПГ-инфекции – 1 случай на 40 тыс. родов, тяжелые проявления инфекции – 1 случай на 200 тыс. живорожденных. В США частота развития неонатального герпеса колеблется от 1:2500 до 1:10 000 живорожденных. Смертность от неонатального герпеса может достигать 50–70%. Только 15% детей в дальнейшем не имеют патологии, однако 15–35% требуют постоянного наблюдения невропатолога [1].

**Рис. 1.** Эхограмма коронарного сканирования носогубного треугольника плода в 31–32 нед с дефектом верхней губы справа. В нижней челюсти четко визуализируются закладки зубов.  
*Fig. 1.* Coronal ultrasound image of the fetal nasolabial triangle at 31–32 weeks showing the upper lip defect on the right. Tooth buds are clearly visible in the mandible.



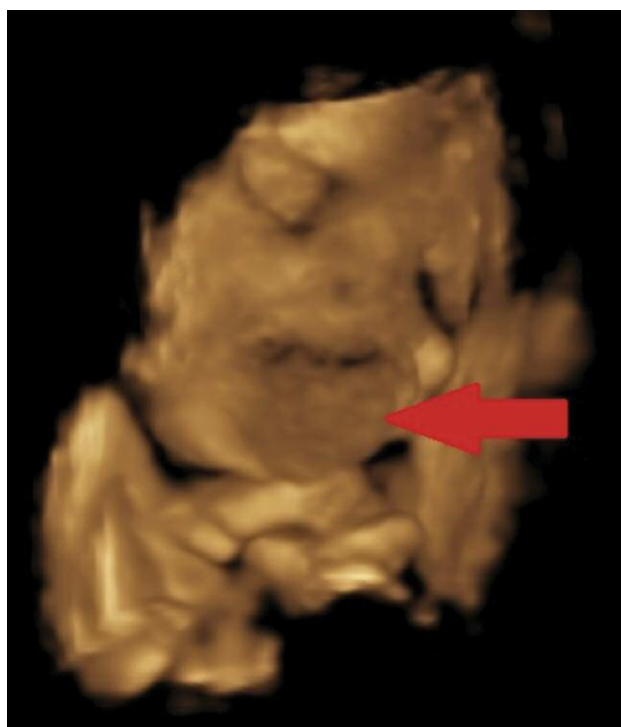
**Рис. 2.** 3D-сканирование лица плода в 31–32 нед с дефектом верхней губы справа.  
*Fig. 2.* 3D imaging of the fetal face at 31–32 weeks showing the upper lip defect on the right.



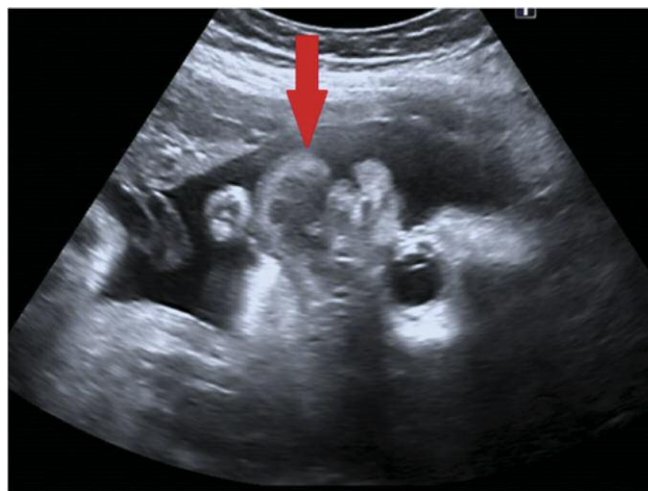Проявления врожденной герпес-вирусной инфекции (ГВИ) могут быть как локализованными, так и генерализованными. К локализованным проявлениям относятся пороки лица с поражением кожи, слизистых оболочек полости рта, глаз.

**Цель** – изучить клинические случаи врожденной патологии лица у пациенток с манифестацией герпес-вируса в начале I триместра.

**Рис. 3.** 3D-сканирование лица плода в 33–34 нед. Во рту плода визуализируется объемное образование, мешающее сомкнуться губам (красная стрелка). Верхняя челюсть без дефектов. Невысокое качество снимка объясняется естественным для этого срока маловодием.  
*Fig. 3.* 3D imaging of the fetal face at 33–34 weeks. There is a mass in the fetal mouth preventing lips from closing (red arrow). No maxillary defects. Poor image quality is due to oligohydramnios, which is normal for this gestational age.



**Рис. 4.** Эхограмма сагиттального сканирования лица плода в 33–34 нед, изо рта которого исходит объемное образование (красная стрелка).  
*Fig. 4.* Sagittal ultrasound image of the fetus at 33–34 weeks showing the mass emerging from the fetal mouth (red arrow).



## Клинические случаи

**Наблюдение 1.** При скрининговом ультразвуковом исследовании (УЗИ) плода 31–32-й недели гестации визуализировался небольшой дефект верхней губы

Рис. 5. Эхограмма коронарного сканирования плода в 33–34 нед через дефект верхней губы и объемное образование (синяя стрелка), исходящее из альвеолярного отростка верхней челюсти, медиальнее расщелины губы (?) (красная стрелка).

Fig. 5. Coronal ultrasound image of the fetus at 33–34 weeks through the upper lip defect and the mass (blue arrow) emerging from the maxillar alveolar process, at the medial side of the cleft lip (?) (red arrow).

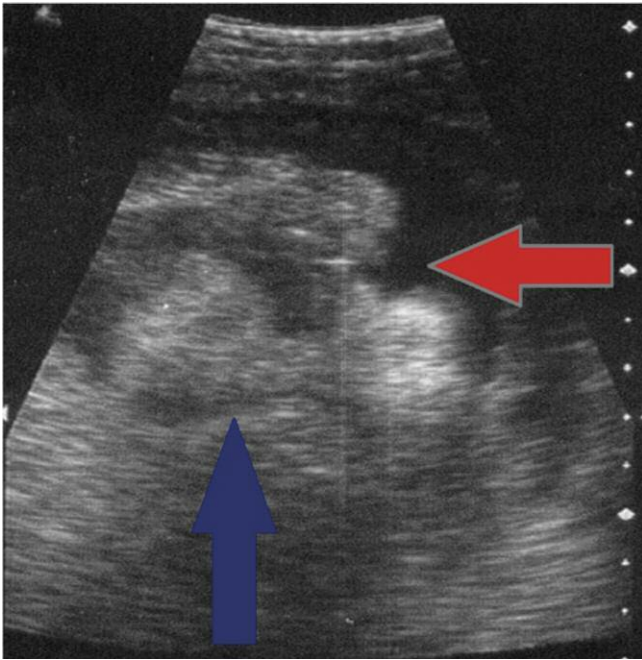
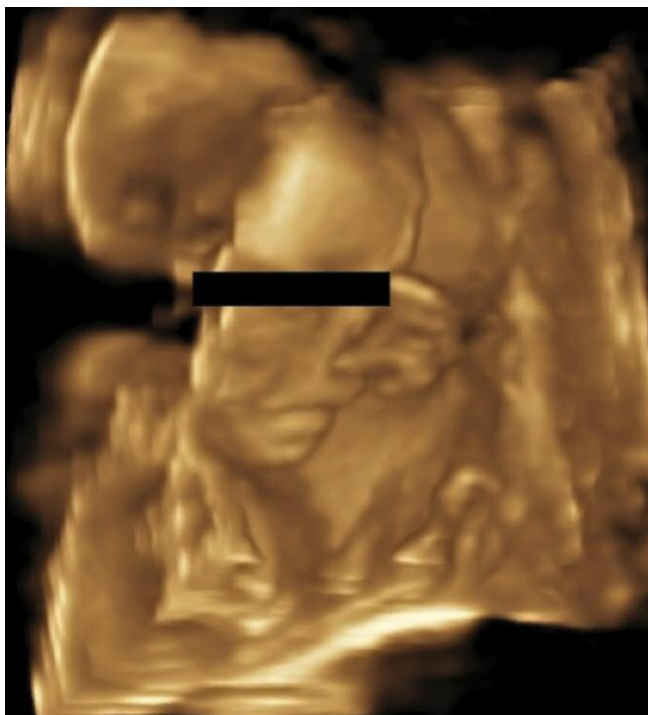

Рис. 6. 3D-сканирование лица плода в 20–21 нед. Хорошо видны закрытый рот плода, целостность верхней губы слева. Плод рукой массирует свой нос.

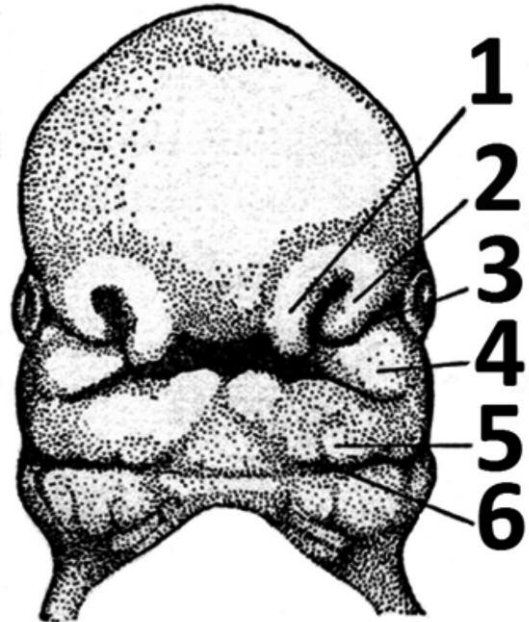
Fig. 6. 3D imaging of the fetal face at 20–21 weeks. The closed mouth of the fetus and the intact upper lip on the left are clearly visible. The fetus is massaging its nose by the hand.



справа (рис. 1). 3D-сканирование подтвердило наличие дефекта в виде «ниши» со стороны верхней губы и борозды над губой (рис. 2). Проводили расширенное УЗИ тканей верхней челюсти и неба – никаких дефектов не обнаружено (рис. 3). Ранее при скрининговых УЗИ, в том числе в 21–22 нед, не выявлено никаких пороков лицевого черепа как при 2D, так и 3D-визуализации.

Рис. 7. Эмбрион 5,5 нед гестации (копчиково-теменной размер – 9 мм) [5].

Fig. 7. Embryo at 5.5 weeks of gestation (crown-rump length 9 mm) [5].

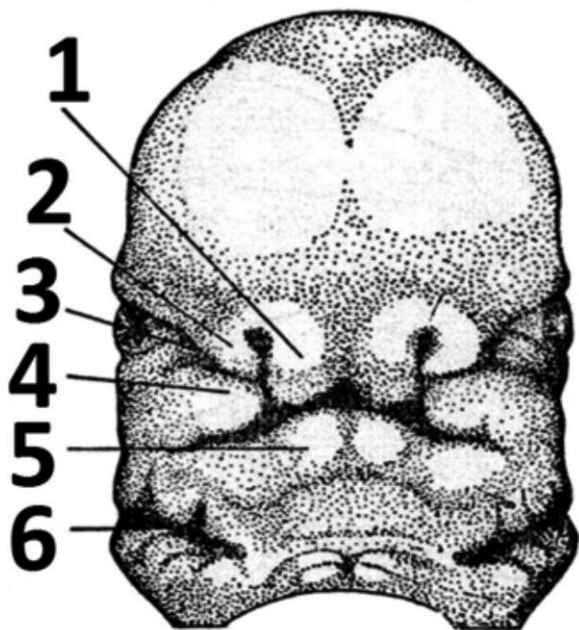


Примечание: 1 – средний носовой отросток; 2 – боковой носовой отросток; 3 – носогубная борозда; 4 – верхнечелюстной отросток; 5 – нижняя челюсть; 6 – гиомандибулярная щель.

При рождении состояние ребенка удовлетворительное, он не испытывал дыхательной недостаточности. В раннем неонатальном периоде выполнена пластическая операция. Оперативное ушивание дефекта было успешным. В неонатальном периоде состояние ребенка удовлетворительное, физический и неврологический статус ребенка соответствовал возрасту. Дальнейшее психомоторное развитие ребенка соответствовало возрастным параметрам.

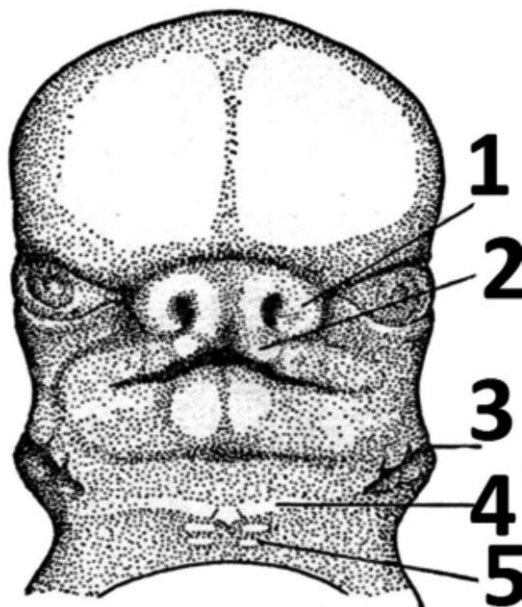
**Наблюдение 2.** При скрининговом УЗИ в сроке беременности 33–34 нед в области рта плода было выявлено объемное образование размерами 25×27×30 мм, объемом 4 мл (рис. 3–5). Опухолевидное образование имело толстые стенки, во внутреннем содержимом – густую, несмещаемую при тракциях ультразвукового датчика и движениях плода взвесь. Опухоль имела ножку, длинный тяж, исходивший из верхней челюсти под левым носовым ходом. Ранее, при скрининговом исследовании в 20–21 нед, данного образования не было (рис. 6). Губы, нижняя челюсть, язык, нос, веки, глазницы, глаза плода имели типичное строение и структуру. Однако на эхограммах ножка опухоли имитировала дефект верхней губы. Для исключения или подтверждения дефекта губы проведено МРТ-исследование. Однако активные движения плода создавали артефакты,

Рис. 8. Эмбрион 6 нед гестации (копчико-теменной размер – 12 мм) [5].  
Fig. 8. Embryo at 6 weeks of gestation (crown-rump length 12 mm) [5].



Примечание: 1 – средний носовой отросток; 2 – боковой носовой отросток; 3 – носогубная борозда; 4 – верхнечелюстной отросток; 5 – нижняя челюсть; 6 – гиомандибулярная щель.

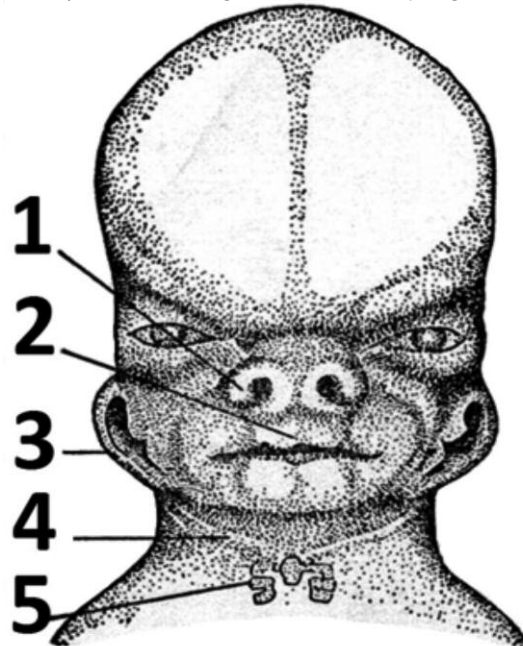
Рис. 9. Эмбрион 7 нед гестации (копчико-теменной размер – 19 мм) [5].  
Fig. 9. Embryo at 7 weeks of gestation (crown-rump length 19 mm) [5].



Примечание: 1 – боковой носовой отросток; 2 – средний носовой отросток; 3 – слуховые бугорки вокруг гиомандибулярной щели; 4 – подъязычная кость; 5 – хрящи гортани.

что не позволило специалистам провести дифференциальную диагностику с эпигнатусом, а также исключить расщелину верхней губы и деформацию альвеолярных отростков. Но подтверждено отсутствие нарушений формирования головного мозга и внутренних органов плода. Ребенок родился без расщелины губы.

Рис. 10. Эмбрион 7,5 нед гестации (копчико-теменной размер – 28 мм) [5].  
Fig. 10. Embryo at 7.5 weeks of gestation (crown-rump length 28 mm) [5].



Примечание: 1 – боковой носовой отросток; 2 – сросшиеся средние носовые отростки (образовался фильтр); 3 – наружное ухо; 4 – подъязычная кость; 5 – хрящи гортани.

При рождении у ребенка не наблюдалось нарушений дыхания, однако естественное кормление новорожденного было невозможно, поэтому было принято решение о срочном оперативном вмешательстве. Компьютерная томография с контрастированием подтвердила наличие образования альвеолярного отростка верхней челюсти.

Оперативно удалена опухоль альвеолярного отростка верхней челюсти слева. В дальнейшем ребенок развивается в соответствии с возрастом.

Проведенный сравнительный анализ течения беременности и клинико-лабораторного мониторинга беременных этих случаев для выявления общих признаков показал, что в обоих наблюдениях в ранних сроках беременности у беременных были проявления вирусной инфекции: у одной – острая респираторная вирусная инфекция в раннем сроке и выраж ГВИ 1-го типа, у второй – генитальный герпес.

Вторым объединяющим эти два случая критерием оказались сроки диагностики патологии. Общим пациентам были проведены УЗИ в скрининговые сроки: 11–14, 20–24 и 30–34 нед. И ни у одной не выявлена эта патология до 29 нед, т.е. в I и II триместре.

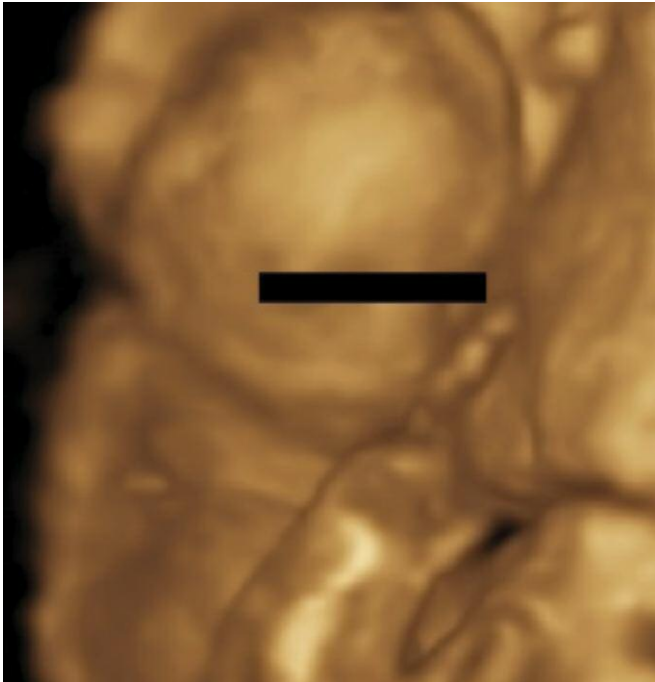
### Обсуждение

На сегодняшний день мировое медицинское научное сообщество определило взаимосвязь внутриутробного инфицирования герпес-вирусами и осложнений беременности (ранних репродуктивных потерь, самопроизвольных выкидышей, преждевременных родов, антенатальной гибели), патологии новорожденных (внутриутробной гипотрофии, развития различных пороков развития мочевыделительной системы, органов брюш-



Рис. 11. 3D-сканирование лица плода в 20–21 нед гестации. Отсутствие дефекта верхней губы.

Fig. 11. 3D imaging of the fetal face at 20–21 weeks of gestation. No upper lip defect.



ной полости, сердца, поражения центральной нервной системы, а также поражения органов зрения и слухового анализатора) [2].

Герпес-вирусы проникают к плоду либо при восходящем инфицировании при локализации герпетических высыпаний на шейке матки, либо гематогенным путем, минуя плацентарный барьер. Считается, что инфицированию способствует транзитная гестационная иммуносупрессия.

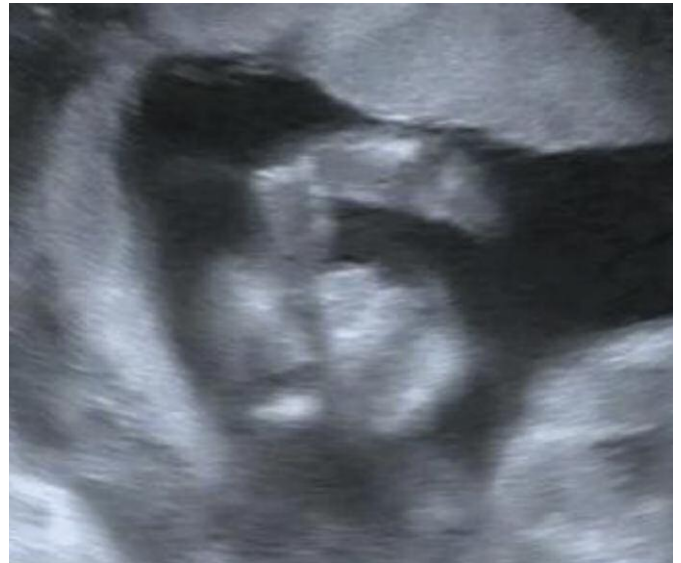Для герпес-вирусов характерны следующие этапы: абсорбция вируса благодаря специфическим рецепторам на клетках хозяина, в последующем происходит пенетрация в клетку эпителия посредством «раздевания» и разрушения вириона для проникновения ДНК вируса в ядро клетки, где происходят транскрипция и репликация ДНК, затем – синтез и сборка вирусных частиц в ядре клетки. После всего этого вирусные частицы освобождаются и начинают циркулировать в организме [2].

Общеизвестно, что герпес-вирус персистирует в нервных ганглиях, однако при рецидиве он «возвращается» в первичные ворота, т.е. в покровные ткани. Повреждение герпес-вирусом кожи и ее производных у эмбриона, возможно, обуславливает развитие врожденных дефектов и опухолей эктодермального происхождения [3].

Тератомы – врожденные опухоли, состоящие из производных трех эмбриональных листков – экто-, эндо- и мезодермы. Опухоли, развившиеся только из эктодермы, носят название дермоидов. Макроскопически эти опухоли имеют разные размеры, гладкую или бугристую поверхность. Гистологически опухоль неоднородна, представлена беловато-серыми тяжами, с одиночной или множественными кистами. Содержимое

Рис. 12. Эхограмма коронарного сканирования лица и носогубного треугольника плода в 20–21 нед. Отсутствие дефекта верхней губы.

Fig. 12. Coronal ultrasound image of the fetal face and nasolabial triangle at 20–21 weeks. No upper lip defect.



кист повторяет секрет производных дермы: серозная прозрачная или мутная желтоватая жидкость, или слизь, или жироподобное содержимое, являющееся либо закладкой подкожно-жировой клетчатки, либо секретом потовых или сальных желез около волосяных фолликулов. В содержимом кист или в стенках такой опухоли могут содержаться фрагменты хряща, костной, зубной ткани, а также волосы. Нередко встречаются структуры периферических нервов, апокринные железы.

Патогенез образования дермоида лица подразумевает патологическое перемещение клеток эктодермы внутрь целома эмбриона, в ткани мезодермы и энтодермы. Проникновению клеток эктодермы внутрь целома зародыша способствует наличие первичных щелей в области головного конца эмбриона.

Лицо эмбриона имеет множество первичных щелей, которые закрываются на самых ранних сроках гестации (рис. 7–10). У эмбриона в 5,5 нед гестации при копчико-теменном размере 9 мм в центральной части будущего лица имеется углубление значительных размеров между носовыми и верхнечелюстными отростками и нижней челюстью. Постепенно за счет роста этих отростков формируются носовая и ротовая полости, однако у эмбриона 6 нед гестации с копчико-теменным размером 12 мм сохраняются первичные щели между ноздрями и ртом в виде двух продольных отверстий. В дальнейшем в 7 нед гестации (копчико-теменной размер – 19 мм) эти щели должны закрыться, а в 7,5 нед гестации (копчико-теменной размер – 28 мм) ткань носогубного треугольника должна окончательно сформироваться.

В процессе внутриутробного развития клетки эктодермы начинают делиться и формируют внутри плода объемное образование, гистологическое строение которого полностью или частично повторяет структурные компоненты покровных тканей плода.

Преимущественная локализация таких образований – в полости носа, на границе хрящевой и костной части

носа, в области глазниц, переносицы, а также в области верхней челюсти в проекции первичных щелей между носовой и ротовой полостью (рис. 11).

Логичное объяснение манифестации опухолей только в III триместре связано со знанием внутриутробного развития производных эктодермы. В покровных тканях плода только после 28-й недели гестации начинается формирование производных дермы: волосяных фолликулов, потовых и сальных желез кожи, пушковых волос. Закладка жировых клеток подкожно-жировой клетчатки туловища и конечностей начинается после 32-й недели гестации, но в области щек и ягодиц – раньше, в конце II триместра. В соответствии с этим процессом отшнуровавшиеся в первичную борозду клетки эктодермы начинают свой прогрессивный рост не ранее конца II триместра. Демонстрируемое на рис. 6, 11 и 12 отсутствие дефекта верхней губы и опухоли у плодов во II триместре, а затем наличие расщелины и объемного образования на рис. 1–5 доказывает, что данные опухоли можно диагностировать только в III триместре. Похожие результаты были получены при ретроспективном анализе 4 случаев пренатальной диагностики дермоидов лица [4].

Предшествующие исследования автора данной публикации показали, что в 4 наблюдениях пренатальной диагностики дермоидов лица во всех случаях у пациенток в I триместре была диагностирована герпетическая инфекция [4].

Первичное повреждение покровных тканей эмбриона, плода может остановиться на стадии пенетрации в эпителий за счет иммунной системы матери. Возможно, этим обусловлена не 100% частота развития нейрпатологии при инфицировании беременной герпетической инфекцией или вираже герпес-вируса во время беременности. Собственные исследования не выявили 100% корреляции между уровнем иммуноглобулинов G и M к вирусу герпеса 1 и 2-го типа у беременных и патологией плода и новорожденного, ассоциированной с ГВИ. Однако даже незначительного повреждения в ранних сроках, видимо, достаточно для развития врожденного порока лица.

## Литература / References

1. Клинические рекомендации Российской ассоциации специалистов перинатальной медицины (РАСПМ) [проект] по диагностике, лечению и профилактике врожденной инфекции, вызванной вирусами простого герпеса. 2021. [www.raspm.ru](http://www.raspm.ru) [Klinicheskie rekomendatsii Rossiiskoi assotsiatsii spetsialistov perinatal'noi meditsiny (RASPM) [proekt] po diagnostike, lecheniiu i profilaktike vrozhdennoi infektsii, vyzvannoi virusami prostogo gerpesa. 2021. [www.raspm.ru](http://www.raspm.ru) (in Russian).]
2. Кусельман А.И., Соловьева И.Л., Черданцев А.П. Герпесвирусные инфекции у детей: руководство для врачей. Ульяновск: УлГУ, 2017. [Kuselman A.I., Solovieva I.L., Cherdantsev A.P. Herpesvirus infections in children: a guide for physicians. Ulyanovsk: UlGU, 2017 (in Russian).]
3. Филатова Т.Г. Герпесвирусная инфекция: учеб. пособие для студентов 5–6-го курсов (специальности 060101 «Лечебное дело», 060103 «Педиатрия»). Петрозаводск: ПетрГУ, 2014. [Filatova T.G. Herpesvirus infection: textbook. manual for 5th-6th year students (specialty 060101 "Medicine", 060103 "Pediatrics"). Petrozavodsk: PetrGU, 2014 (in Russian).]
4. Кохно Н.И., Кохно Ю.В. Врожденные дермоидные кисты лица. Вестн. Национального медико-хирургического Центра им. Н.И. Пирогова. 2018; 13 (1): 164–8. [Kokhno N.I., Kokhno Yu.V. Vrozhdennyye dermoidnye kisty litsa. Vestn. Natsional'nogo mediko-khirurgicheskogo Tsentra im. N.I. Pirogova. 2018; 13 (1): 164–8 (in Russian).]
5. Patten B.M. Human embryology. 1953.

Противоположный процесс, т.е. недостаточное развитие кожных покровов и производных эктодермы в области дефекта, способствует визуализации дефектов мягких тканей верхней губы и над нею в области носогубного треугольника. В I и II триместре покровные ткани очень тонкие и незначительные дефекты формирования кожи и ее производных не фиксируются при ультразвуковом сканировании на современных аппаратах, даже экспертного уровня. А вот когда подкожно-жировая клетчатка, волосяные, потовые и сальные железы начинают свое развитие и приобретают объем, участки с дефектом закладки производных кожи, которые не смогут утолщаться, будут визуализироваться при УЗИ.

Эти наблюдения диктуют необходимость считать, что беременные с осложненным течением ранних сроков беременности находятся не только в группе риска по невынашиванию и внутриутробному инфицированию, но и формированию опухолей или дефектов покровных тканей.

## Выводы

Таким образом, представленные данные позволяют утверждать, что пациентки с клиническими проявлениями ГВИ или лабораторным подтверждением виража должны быть направлены на дополнительное УЗИ в III триместре (после 30 нед) для поиска врожденной патологии лицевых структур, даже в тех случаях, когда при проведении скрининга II триместра в сроки 19–20 нед не было обнаружено никаких признаков патологии лица плода.

Единая для всех случаев дермоида лица и/или изолированных дефектов только мягких тканей верхней губы у плода манифестация в III триместре достоверно демонстрирует, что подобные опухоли не являются случаями пропуска порока врачами ультразвуковой диагностики и могут считаться внутриутробной патологией с отсроченной манифестацией.

**Конфликт интересов.** Автор заявляет об отсутствии конфликта интересов.

**Conflict of interests.** The author declares that there is not conflict of interests.

## ИНФОРМАЦИЯ ОБ АВТОРЕ / INFORMATION ABOUT THE AUTHOR

**Кохно Нелли Идрисовна** – канд. мед. наук, доц., Медицинский центр репродукции и генетики «Фертимед», Учебный центр «Экспромед». E-mail: drkohno@gmail.com  
**Nelly I. Kokhno** – Cand. Sci. (Med.), Medical Center of Reproduction and Genetics “Fertimed”, Education Center “Expromed”. E-mail: drkohno@gmail.com

Статья поступила в редакцию / The article received: 30.03.2022

Статья принята к печати / The article approved for publication: 14.04.2022

# Гипертензивные расстройства при беременности. Технологии дистанционного мониторинга здоровья пациентов

Н.О. Анкудинов<sup>✉1</sup>, С.В. Мартиросян<sup>1</sup>, И.В. Салимова<sup>1</sup>, А.Ф. Ситников<sup>2</sup>, Ф.А. Ситников<sup>2</sup>

<sup>1</sup>ГБУЗ СО «Екатеринбургский клинический перинатальный центр», Екатеринбург, Россия;

<sup>2</sup>ООО «Инкордмед», Екатеринбург, Россия

✉79221588789@ya.ru

## Аннотация

В статье представлено практическое применение телемедицинских информационных технологий, которые позволили учреждениям родовспоможения Свердловской области осуществлять дистанционное наблюдение за состоянием здоровья пациенток при ведении беременности с артериальной гипертензией и в группе риска по преэклампсии.

**Ключевые слова:** информационные технологии, телемедицина, дистанционный мониторинг здоровья, здравоохранение, родовспоможение, направление, маршрутизация, личный кабинет беременной, преэклампсия, артериальная гипертензия, электронный дневник самоконтроля здоровья.

**Для цитирования:** Анкудинов Н.О., Мартиросян С.В., Салимова И.В., Ситников А.Ф., Ситников Ф.А. Гипертензивные расстройства при беременности. Технологии дистанционного мониторинга здоровья пациентов. Клинический разбор в акушерстве, гинекологии и репродуктологии. 2022; 1–2: 11–16. DOI: 10.47407/kragr2022.2.1-2.000029

## Hypertensive disorders of pregnancy. Remote patient monitoring technologies

Nikolay O. Ankudinov<sup>✉1</sup>, Sergey V. Martirosyan<sup>1</sup>, Irina V. Salimova<sup>1</sup>, Alexey F. Sitnikov<sup>2</sup>, Fedor A. Sitnikov<sup>2</sup>

<sup>1</sup>Yekaterinburg Clinical Perinatal Center, Yekaterinburg, Russia;

<sup>2</sup>Incordmed LLC, Yekaterinburg, Russia

✉79221588789@ya.ru

## Abstract

The article presents the practical application of telemedicine information technologies that have allowed maternity institutions of the Sverdlovsk region to carry out remote monitoring the health of patients during pregnancy with hypertension and at risk for preeclampsia.

**Key words:** information technologies, telemedicine, remote health monitoring, healthcare, maternity care, referral, routing, pregnant woman's personal account, preeclampsia, arterial hypertension, electronic diary of self-monitoring of health.

**For citation:** Ankudinov N.O., Martirosyan S.V., Salimova I.V., Sitnikov A.F., Sitnikov F.A. Hypertensive disorders of pregnancy. Remote patient monitoring technologies. Clinical analysis in obstetrics, gynecology and reproductology. 2022; 1–2: 11–16. DOI: 10.47407/kragr2022.2.1.000029

## Актуальность

Гипертензивные расстройства во время беременности возникают в 5–10% наблюдений, являются одной из ведущих причин материнской смертности и в 20–25% случаев – причиной перинатальной смертности. Особое место при этом занимает преэклампсия, частота которой во время беременности составляет 2–8%. 10–15% всех случаев материнской смертности связаны с преэклампсией или эклампсией, что составляет в мире по меньшей мере 70 тыс. смертей в год<sup>1</sup>. Раннее начало преэклампсии (с дебютом до 34 нед беременности) является основным фактором, приводящим к материнской и перинатальной смертности<sup>1</sup>.

Частота артериальной гипертензии (АГ) среди беременных в Российской Федерации на 1 тыс. родов в 2018 г. составила 46,9, умеренной преэклампсии – 27,4, тяжелой преэклампсии – 8,4 и эклампсии – 0,12. По данным

Минздрава России, гипертензивные осложнения беременности занимают 4-е место в списке причин материнской смертности в течение последнего десятилетия<sup>1</sup>. Кроме того, они являются причиной тяжелой заболеваемости, инвалидизации матерей и их детей.

Вместе с тем при надлежащем междисциплинарном менеджменте большинство случаев неблагоприятных исходов являются предотвратимыми. Поскольку последствия тяжелых гипертензивных расстройств снижают качество последующей жизни женщины (высокая частота атеросклероза, сахарного диабета, сердечно-сосудистых заболеваний), а частота нарушения физического, психосоматического развития рожденных детей достаточно высока, так же как и риск развития в будущем у них соматических заболеваний, эта проблема является значимой в социальном и медицинском плане.

<sup>1</sup>Клинические рекомендации Минздрава России «Преэклампсия. Эклампсия. Отеки, протеинурия и гипертензивные расстройства во время беременности, в родах и послеродовом периоде».

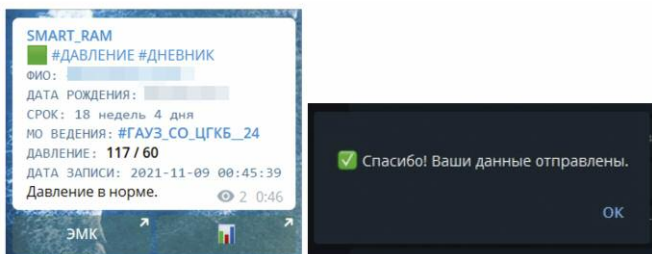
Рис. 1. Бумажный дневник: как это было.  
Fig. 1. Paper diary: what it was like.

Рекомендации врача

**Дневник самоконтроля АД**

Дата	АД	ЧСС	Дата	АД	ЧСС
1.06	116/78	76	1.07	121/80	71
2.06	118/77	72	2.07	125/82	74
3.06	119/75	77	3.07	120/85	78
4.06	115/70	71	4.07	123/80	70
5.06	112/72	74	5.07	120/83	75
6.06	113/74	77	6.07	125/82	71
7.06	116/79	73	7.07	122/85	75
8.06	119/70	75	8.07	120/83	71
9.06	115/75	79	9.07	109/74	72
10.06	119/72	80	10.07	112/83	88
11.06	112/79	82		113/78	83
12.06	119/73	76	11.07	101/63	75
13.06	116/72	72		110/77	74
14.06	112/75	80	12.07	111/74	77
15.06	118/71	77	13.07	119/73	74
16.06	117/73	78			
17.06	116/72	80			
18.06	110/77	72			
19.06	117/73	71			
20.06	119/79	73			
21.06	119/80	79			
22.06	118/80	74			
23.06	116/82	75			
24.06	118/80	77			
25.06	120/81	81			
26.06	125/85	80			
27.06	120/83	82			
28.06	122/85	72			
29.06	124/82	79			
30.06	125/82	72			
31.06	122/84	73			

Рис. 2. Данные дневника самоконтроля АД, норма.  
Fig. 2. Data of the self-monitoring diary of blood pressure, normal.

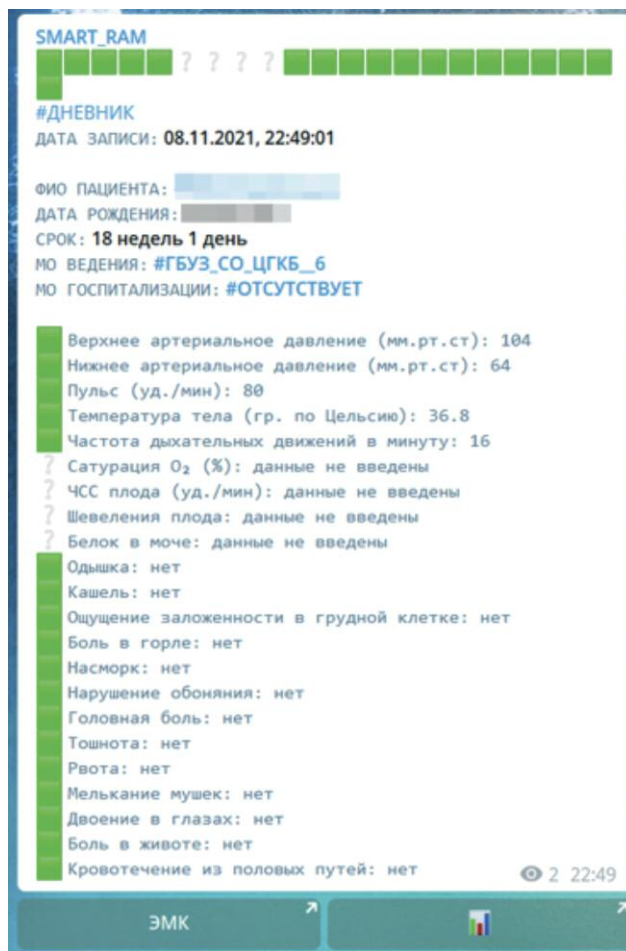


### Роль дистанционных технологий в системе менеджмента качества и безопасности медицинской помощи

Оказание помощи в период ограниченных ресурсов, как человеческих, так и временных, приводит к повышению рисков в отношении качества и безопасности медицинской помощи. Необходимо организовать рациональное использование ресурсов и упростить обмен данными в цепочке «медицинская организация – врач – пациент».

В Свердловской области с 2020 г. начала действовать автоматизированная информационная система мобильных уведомлений АИСТ\_СМАРТ (компания-разработчик сервиса – ООО «Инкордмед») для беременных и врачей. Используя любое мобильное устройство (смартфон, планшет) или ноутбук, беременные пациентки в своем личном кабинете АИСТ\_СМАРТ получают возможность своевременного информирования о

Рис. 3. Данные развернутого дневника самоконтроля, все показатели в норме.  
Fig. 3. Data of the extended self-monitoring diary, readings are all normal.



результатах обследования, маршрутизации и приемах лечащего врача, а также ведения электронного дневника самоконтроля своего здоровья в целях дистанционного мониторинга в режиме онлайн 24/7. Дневник имеет функции автоматической интерпретации результатов и формирования сигнальной информации для врача акушера-гинеколога.

Теперь беременным не нужно заполнять бумажные дневники самоконтроля (рис. 1), дозваниваться до своего врача или регистратуры женской консультации для того, чтобы сообщить результаты, – процесс полностью автоматизирован.

Женская консультация получила IT-инструмент для дистанционного взаимодействия с беременными и родильницами.

Внедрение технологий АИСТ\_СМАРТ позволило заменить бумажные дневники электронными. Медицинские данные пациентки собираются в единой базе данных и позволяют дистанционно отследить динамику состояния здоровья пациента в круглосуточном режиме.

Результаты электронных дневников автоматически обрабатываются системой и, если отклонений не выявлено, то данные просто записываются в систему и не тревожат врача (рис. 2, 3).

Рис. 4. Данные развернутого дневника самоконтроля с отклонениями АД.

Fig. 4. Data of the extended self-monitoring diary showing blood pressure deviations.

#ДНЕВНИК  
ДАТА ЗАПИСИ: 04.11.2021, 10:29:07

ФИО ПАЦИЕНТА: [REDACTED]  
ДАТА РОЖДЕНИЯ: [REDACTED]  
СРОК: 18 недель  
МО ВЕДЕНИЯ: #ГАУЗ\_СО\_Североуральская\_ЦГБ  
МО ГОСПИТАЛИЗАЦИИ: #ОТСУТСТВУЕТ

Верхнее артериальное давление (мм.рт.ст): 133  
Нижнее артериальное давление (мм.рт.ст): 98  
Пульс (уд./мин): 101  
Температура тела (гр. по Цельсию): 36.6  
Частота дыхательных движений в минуту: 18  
Сатурация O<sub>2</sub> (%): данные не введены  
ЧСС плода (уд./мин): данные не введены  
Шевеления плода: данные не введены  
Белок в моче: данные не введены

Одышка: нет  
Кашель: нет  
Ощущение заложенности в грудной клетке: нет  
Боль в горле: нет  
Насморк: нет  
Нарушение обоняния: нет  
Головная боль: есть  
Тошнота: нет  
Рвота: нет  
Мелькание мушек: нет  
Двоение в глазах: нет  
Боль в животе: нет  
Кровотечение из половых путей: нет

ЭМК

В случае выявления отклонений в состоянии здоровья пациентки система маркирует выявленные отклонения и отправляет врачу уведомление о текущем состоянии (рис. 4).

Мобильные уведомления мгновенно доносят точную и подробную информацию о состоянии здоровья пациентки при домашнем наблюдении и таким образом способствуют своевременному принятию решению о госпитализации в случае выявления критериев преэклампсии и/или тяжелой АГ.

Дистанционный мониторинг состояния здоровья функционирует посредством личного кабинета АИСТ\_СМАРТ.

### Регистрация в АИСТ\_СМАРТ

**Регистрация пациентки.** На приеме беременной пациентке выдается согласие – инструкция по подключению к мобильному сервису АИСТ\_СМАРТ с индивидуальным QR-кодом<sup>2</sup>. В домашних условиях пациентка считывает QR-код с помощью фотокамеры своего смартфона или планшета и согласно инструкции проходит процедуру регистрации, формируя цифровой четырехзначный PIN-код в целях информационной

Рис. 5. Алгоритм действий для пациентки в случае умеренной АГ.  
Fig. 5. Algorithm of actions for the patient in case of moderate arterial hypertension.

#ДАВЛЕНИЕ #ДНЕВНИК  
ФИО: #Камышова\_А\_С  
ДАТА РОЖДЕНИЯ: 17/05/1980  
СРОК: 27 недель  
МО ВЕДЕНИЯ: #ООО\_ИНКОРДМЕД  
ДАВЛЕНИЕ: 138 / 90  
ДАТА ЗАПИСИ: 2021-06-28 00:30:51  
Давление отклонено от нормы!  
Срочно отправьте показатели белка в моче по данным тест-полоски (экспресс-тест)!  
Выберите, что Вас беспокоит. Если нет жалоб - повторите отправку давления с данными белка в моче!  
Ждем. Спасибо!

Жалобы

гол. боль      тошнота

рвота      мелькание мушек

двоение в глазах      боль в животе

Белок в моче

0,0    0,1    0,3    1,0    3,0    10,0

Отправить      Отмена

Рис. 6. Алгоритм действий для пациентки в случае тяжелой АГ.  
Fig. 6. Algorithm of actions for the patient in case of severe arterial hypertension.

#ДАВЛЕНИЕ #ДНЕВНИК  
ФИО: #Камышова\_А\_С  
ДАТА РОЖДЕНИЯ: 17/05/1980  
СРОК: 27 недель  
МО ВЕДЕНИЯ: #ООО\_ИНКОРДМЕД  
ДАВЛЕНИЕ: 180 / 110  
ДАТА ЗАПИСИ: 2021-06-28 00:39:08  
Давление отклонено от нормы!  
Вам показана неотложная госпитализация!  
Ваши данные будут отправлены в акушерский дистанционный центр.

безопасности. С этого момента ей гарантируется техническая поддержка в режиме 24/7. QR-код служит идентификатором пациентки и связующим звеном между ее электронной медицинской картой (ЭМК) в автоматизированной информационной системе «Региональный акушерский мониторинг» (АИСТ «РАМ») и личным кабинетом в системе АИСТ\_СМАРТ.

**Регистрация медицинского сотрудника.** Для регистрации врачу в личном кабинете необходимо авторизоваться в медицинской информационной системе АИСТ «РАМ», в которой работает весь медицинский персонал службы родовспоможения в регионе. Нужно открыть вкладку «Личный кабинет» и пройти регистрацию посредством сканирования индивидуального QR-кода.

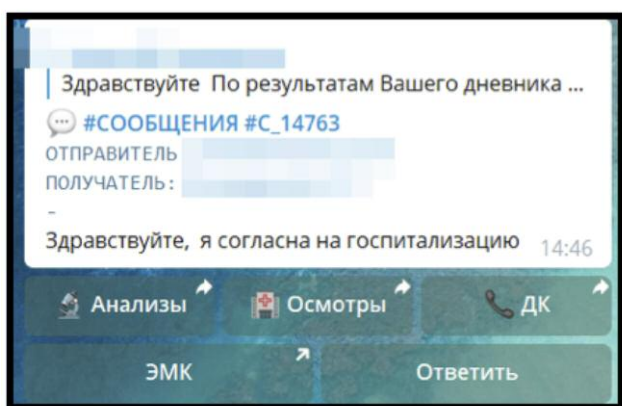
Итак, для того чтобы получать доступ к электронным дневникам самоконтроля, врач и пациентка подклю-

<sup>2</sup>Статья 20 «Информированное добровольное согласие на медицинское вмешательство и на отказ от медицинского вмешательства» Федерального закона «Об основах охраны здоровья граждан в Российской Федерации» от 21.11.2011 №323-ФЗ.

Рис. 7. Динамика состояния здоровья по данным электронного дневника самоконтроля.  
Fig. 7. Dynamic changes in health status according to the digital self-monitoring diary.

25.09.2021	16:46:17	Артериальное давление	130/80
24.09.2021	17:00:28	Артериальное давление	125/80
22.09.2021	18:26:27	Артериальное давление	130/90
22.09.2021	08:29:59	Артериальное давление	120/80
21.09.2021	20:49:17	Артериальное давление	135/85
21.09.2021	10:54:32	Артериальное давление	130/90
21.09.2021	10:54:32	Головная боль	есть
19.09.2021	20:17:00	Артериальное давление	125/80
18.09.2021	12:16:37	Артериальное давление	115/70
17.09.2021	18:38:42	Артериальное давление	140/80
16.09.2021	19:26:04	Артериальное давление	135/85
16.09.2021	12:53:00	Артериальное давление	120/80
15.09.2021	11:47:35	Артериальное давление	120/80
14.09.2021	20:38:53	Артериальное давление	130/80
13.09.2021	17:58:33	Артериальное давление	140/90
13.09.2021	17:58:33	Головная боль	есть
13.09.2021	14:21:41	Артериальное давление	130/80

Рис. 8. Общение с пациенткой посредством конфиденциального рабочего чата в АИСТ\_СМАРТ.  
Fig. 8. Communication with the patient via confidential work chat in AIST\_SMART.

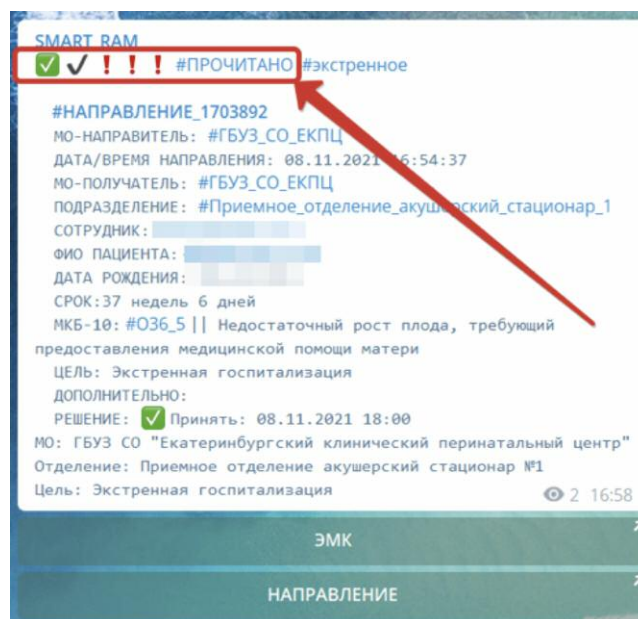


чаются к сервису АИСТ\_СМАРТ, и после регистрации в системе на их мобильное устройство будут поступать уведомления о результатах дистанционного мониторинга состояния здоровья. Врачу не надо звонить пациенткам по телефону, массово осуществлять патронажи, чтобы выяснить, как они себя чувствуют, какие у них артериальное давление (АД), температура и т.п., что стало наиболее актуально в период пандемии COVID-19.

### Как работает система мобильных оповещений

**Формирование уведомления о результате дневников самоконтроля.** Данный процесс полностью автоматизирован. АИСТ\_СМАРТ выполняет роль интеллектуального помощника врача акушера-гинеколога/акушерки. Пациентка заполняет данные дневника, а врач получает готовые результаты с автоматической интерпретацией. Теперь пациентка не забудет дома свой бумажный дневник, а врач сможет принимать решения по тактике ведения с учетом не только данных на очном

Рис. 9. Уведомление по направлению в акушерский стационар и маркировка о прочтении пациенткой.  
Fig. 9. Notification of obstetrics referral and the patient's read receipt.



визите, а комплексно с учетом результатов домашнего самоконтроля пациентки, что важно при подборе антигипертензивной терапии у пациенток с АГ.

**Беременность с АГ и в группе риска по преэклампсии.** Все пациентки данной категории должны осуществлять домашний мониторинг АД с ведением дневника<sup>3</sup>. Дневник самоконтроля может вестись как посредством заполнения расширенной web-формы дневника, так и посредством чат-бота в АИСТ\_СМАРТ, где пациентка может отправить данные в формате простого сообщения: «давление 120/70», и сервис автоматически распознает, обработает данные и запишет их в личный кабинет.

<sup>3</sup>Клинические рекомендации Минздрава России «Преэклампсия. Эклампсия. Отеки, протеинурия и гипертензивные расстройства во время беременности, в родах и послеродовом периоде».

Рис. 10. Расписание поступающих пациенток в акушерский стационар.

Fig. 10. Obstetric hospital admission schedule.

ФИО	Время назначения	Цель	Срок беременности
x	28.06.2021	Экстренная госпитализация	x
<b>Приемное отделение акушерский стационар №1 (1)</b>			
Камышова	28.06.2021 01:00	Экстренная госпитализация	27 недель

При выявлении отклонений АД выше нормы АИСТ\_СМАРТ автоматически предложит пациентке дальнейший алгоритм действий:

- В случае умеренной АГ – указать жалобы и наличие протеинурии по результатам тест-полоски (рис. 5).
- В случае тяжелой АГ рекомендована неотложная госпитализация без дальнейших иных действий (рис. 6).

Все уведомления в случае отклонений автоматически отправляются лечащему врачу и врачу в Акушерский дистанционный консультативный центр (АДКЦ) для осуществления маршрутизации пациентки в режиме 24/7.

Врач АДКЦ на основании результатов дневника самоконтроля (рис. 7) и акушерского статуса по данным в ЭМК в АИСТ «РАМ», где есть информация о всех результатах обследования, течения беременности и диагнозах, принимает решение о дальнейшей тактике ведения: продолжении амбулаторного лечения или (пере-)госпитализации в акушерский стационар соответствующего уровня. Свое решение врач АДКЦ фиксирует в ЭМК, оформляя дистанционную консультацию для лечащего врача женской консультации или акушерского стационара, если пациентка находится на госпитализации в медицинскую организацию 1, 2-го уровня.

При отсутствии показаний для госпитализации результаты дистанционной консультации направляются автоматически лечащему врачу женской консультации.

Впоследствии лечащий врач в рамках ближайшего амбулаторного визита сможет отследить состояние пациентки, эффективность назначенной антигипертензивной терапии, просмотрев тренды по дневникам, и скорректировать терапию на основании комплексного анализа и рекомендаций АДКЦ.

Если принимается решение о необходимости госпитализации, то врач АДКЦ посредством конфиденциального<sup>4</sup> рабочего чата в АИСТ\_СМАРТ может связаться с пациенткой и уточнить ее согласие на госпитализацию и возможности транспортировки личным транспортом. Если получено согласие (рис. 8), то врач АДКЦ оформляет дополнительно направление на

(пере-)госпитализацию в тот или иной акушерский стационар с учетом уровня медицинской организации и расположения пациентки.

Об оформленном направлении пациентка также получает уведомление с указанием акушерского стационара, даты и времени госпитализации (рис. 9).

В свою очередь, врач акушерского стационара также получает информацию о том, что к нему направлена пациентка, как посредством АИСТ «РАМ» (рис. 10), так и в личном кабинете АИСТ\_СМАРТ через автоматические уведомления по направлениям (см. рис. 9).

Получать бумажное направление не нужно. При необходимости можно распечатать направление по месту обращения пациентки, используя единое информационное пространство АИСТ «РАМ».

Все направления, которые женщина получила в период беременности, отражаются в ее личном кабинете в разделе «Мои направления». Пациентка может открыть любой документ, даже если пропала связь с Интернетом.

Ждать планового приема у лечащего врача не нужно. Это позволяет выявлять осложнения течения беременности на более ранних этапах и решать вопрос своевременной госпитализации напрямую с пациенткой, осуществляющей самоконтроль своего состояния здоровья. Пациентка понимает, что помощь она может получить в любое время на том же уровне, как на плановых очных визитах у своего врача/акушерки.

### Преимущества дистанционного мониторинга состояния здоровья

Переход на электронные дневники самоконтроля позволяет выявить осложнения гестационного процесса в случае с АГ и своевременно направить пациентку на госпитализацию для предотвращения неблагоприятных событий, что является одним из основных направлений системы менеджмента качества и безопасности медицинской помощи.

АИСТ\_СМАРТ позволяет создать постоянную обратную связь с пациенткой и тем самым сформировать пациентоцентричную модель оказания помощи – одно из приоритетных направлений развития современной медицины и здравоохранения в целом.

<sup>4</sup>Контакты и врача, и пациентки недоступны в этом чате, в отличие от привычных мессенджеров, например WhatsApp, соответственно, оба участника диалога впоследствии защищены от распространения их мобильных телефонов в различных целях.

Все перечисленное повышает приверженность взаимодействию «врач–пациент» и напрямую влияет на качество и безопасность медицинской помощи в условиях широкого распространения АГ в популяции (беременные не стали исключением), что отвечает современным запросам общества и решает поставленные Правительством РФ задачи в области цифровизации здравоохранения.

Работа выполнена в Акушерском дистанционном консультативном центре ГБУЗ СО «Екатеринбургский клинический перинатальный центр».

**Конфликт интересов.** Авторы заявляют об отсутствии конфликта интересов.

**Conflict of interests.** The authors declare that there is not conflict of interests.

---

#### ИНФОРМАЦИЯ ОБ АВТОРАХ / INFORMATION ABOUT THE AUTHORS

**Анкудинов Николай Олегович** – врач акушер-гинеколог, рук. Акушерского дистанционного консультативного центра ГБУЗ СО ЕКПЦ. E-mail: 79221588789@ya.ru; ORCID: 0000-0002-9935-4372; SPIN-код: 5622-4685; Scopus Author ID: 57218870981

**Nikolay O. Ankudinov** – head of Obstetric Remote Consultation Center of Yekaterinburg Clinical Perinatal Center. E-mail: 79221588789@ya.ru; ORCID: 0000-0002-9935-4372; SPIN code: 5622-4685; Scopus Author ID: 57218870981

**Мартirosян Сергей Валерьевич** – канд. мед. наук, глав. врач ГБУЗ СО ЕКПЦ. E-mail: smart.75@list.ru; SPIN-код: 7971-6820; Scopus Author ID: 1082797

**Sergey V. Martirosyan** – Cand. Sci. (Med.), chief doctor, Yekaterinburg Clinical Perinatal Center. E-mail: smart.75@list.ru; SPIN code: 7971-6820; Scopus Author ID: 1082797

**Салимова Ирина Викторовна** – зав. Консультативно-диагностической поликлиникой ГБУЗ СО ЕКПЦ

**Irina V. Salimova** – Head of the Consultative and Diagnostic Polyclinic of Yekaterinburg Clinical Perinatal Center

**Ситников Алексей Федорович** – дир. ООО «Инкордмед», врач анестезиолог-реаниматолог. E-mail: alexey.sitnikov60@gmail.com

**Alexey F. Sitnikov** – director, Incordmed LLC. E-mail: alexey.sitnikov60@gmail.com

**Ситников Федор Алексеевич** – инженер-программист ООО «Инкордмед». E-mail: fsitnikov@gmail.com

**Fedor A. Sitnikov** – programmer engineer, Incordmed LLC. E-mail: fsitnikov@gmail.com

Статья поступила в редакцию / The article received: 26.03.2022

Статья принята к печати / The article approved for publication: 14.04.2022



# Физиотерапия в коррекции боли, ассоциированной с эндометриозом

М.Р. Оразов<sup>✉1</sup>, Е.С. Силантьева<sup>2</sup>

<sup>1</sup>ФГАОУ ВО «Российский университет дружбы народов», Москва, Россия;

<sup>2</sup>Клинический госпиталь «Лапино», Лапино, Московская область, Россия

✉[omekan@mail.ru](mailto:omekan@mail.ru)

## Аннотация

Наиболее эффективной схемой терапии эндометриоза является комплекс мероприятий, при котором действие одного лечебного метода дополняется и усиливается другим. В частности, в схеме терапии эндометриоза нередко фигурируют как медикаментозные, так и физиотерапевтические методы. Безусловно, последние не являются самостоятельным вариантом лечения, однако в комбинации с традиционно назначаемыми препаратами могут способствовать улучшению состояния пациентки.

**Ключевые слова:** физиотерапия, эндометриоз, диеногест.

**Для цитирования:** Оразов М.Р., Силантьева Е.С. Физиотерапия в коррекции боли, ассоциированной с эндометриозом. Клинический разбор в акушерстве, гинекологии и репродуктологии. 2022; 1–2: 17–19. DOI: 10.47407/kragr2022.2.1-2.000030

## Physical therapy in management of pain associated with endometriosis

Mekan R. Orazov<sup>✉1</sup>, Elena S. Silantyeva<sup>2</sup>

<sup>1</sup>People's Friendship University of Russia, Moscow, Russia;

<sup>2</sup>Lapino Clinical Hospital, Lapino, Moscow Region, Russia

✉[omekan@mail.ru](mailto:omekan@mail.ru)

## Abstract

The set of activities where the effects of one therapeutic method are complemented and enhanced by the effects of the other method is the most effective regimen for treatment of endometriosis. Particularly, the treatment regimens for endometriosis often include both drug therapy and physical therapy methods. Clearly, the latter are not a stand-alone treatment regimen. However, these can contribute to the patient's health improvement when used in combination with the commonly prescribed medications.

**Key words:** physical therapy, endometriosis, dienogest.

**For citation:** Orazov M.R., Silantyeva E.S. Physical therapy in management of pain associated with endometriosis. Clinical analysis in obstetrics, gynecology and reproductology. 2022; 1–2: 17–19. DOI: 10.47407/kragr2022.2.1-2.000030

Эндометриоз – патологический процесс, при котором за пределами полости матки происходит доброкачественное разрастание ткани, по морфологическим и функциональным свойствам подобной эндометрию [1]. По последним данным Всемирной организации здравоохранения, во всем мире примерно 176 млн женщин (т.е. каждая 10-я) репродуктивного возраста страдают эндометриозом [2].

Эндометриоз относят к «упущенным» заболеваниям, поскольку в среднем проходит 7–8 лет от момента появления первых симптомов заболевания до постановки правильного диагноза и назначения адекватного лечения [2, 3].

Терапия эндометриоза включает и лекарственные, и немедикаментозные методы. Согласно мировым документам и отечественным рекомендациям, с целью коррекции боли, вызванной эндометриозом, целесообразна монотерапия прогестагенами в качестве терапии 1-й линии (уровень убедительности рекомендаций В, уровень достоверности доказательств 2).

Диеногест (Зафрилл) – это пероральный прогестин, который был специально разработан и изучен для лечения эндометриоза. В исследованиях диеногест

продемонстрировал мощное прогестагенное влияние в сочетании с умеренным эстроген-супрессивным действием, а также противовоспалительное, антипролиферативное и антиангиогенное свойства, которые обеспечивают эффективное торможение роста эндометриальных гетеротопий [3].

Согласно действующим клиническим рекомендациям по ведению пациенток с эндометриозом, для определения тактики восстановительного лечения после оперативного вмешательства целесообразна консультация физиотерапевта (уровень убедительности рекомендаций С, уровень достоверности доказательств 5). Физические факторы не следует назначать женщинам при всех формах эндометриоза, требующих оперативного лечения; при III–IV стадии болезни; при глубоких психоэмоциональных нарушениях; при невротизации пациентки на фоне основного заболевания.

Физиотерапия обладает широким диапазоном воздействий на механизмы боли как непосредственно на тканевом, так и на спинальном и церебральном уровнях [3]. На тканевом уровне повлиять на механизмы ноцицепции могут методы классической аппаратной и бальнеотерапии. Так, в многочисленных отечествен-

● Классические аппаратные методы физиотерапии:

- дерматопарамидный электрофорез йода
- низкочастотная и низкоинтенсивная магнитотерапия

● Дополнительные средства для контроля боли – методы бальнеолечения:

- общие радоновые ванны
- йодо-бромные ванны

● Для купирования гиперкинетической дисфункции мышц тазового дна назначают:

- комплексы упражнений лечебной гимнастики, в том числе с использованием специальных приспособлений для миофасциального релиза (мячи, валики)
- йогу, растяжку, дыхательные упражнения, медитации
- мануальные техники – ручное миофасциальное высвобождение, растяжение, воздействие на триггерные зоны, остеопатическая коррекция, акупунктура, массаж (локальный, общий)

● Аппаратные методы физиотерапии:

- оказывающие миорелаксирующий эффект:
  - направленная контактная диатермия (TR-терапия)
  - высокоинтенсивная сфокусированная электромагнитная терапия (HIFEM-терапия)
  - вибротерапия
  - инфракрасное облучение
  - полостная ультратонотерапия
- воздействующие на ЦНС:
  - электросонотерапия
  - транскраниальная электроаналгезия
  - гальванизация головного мозга и сегментарных зон
  - местная дарсонвализация
  - селективная хромотерапия
  - аудио-визуальная и объемно-акустическая релаксация

ных руководствах по физиотерапии [4–9] продемонстрированы методы, которые способны оказывать противовоспалительный эффект, а также некоторое стабилизирующее действие на эндометриозные гетеротопии, что опосредованно оказывает обезболивающий эффект.

Специалистам важно понимать, что тренировка мышц тазового дна основана на технологии биологической обратной связи. Это напряжение и расслабление мышц тазового дна, визуализируемое с помощью специальных устройств, основанных на использовании вагинального датчика давления, ультрасонографии в реальном времени или полостной электромиографии (этот вариант считается предпочтительным).

Спинальный уровень управления болью путем использования физических методов включает технологии, моделирующие взаимодействие первичных афферентов с нейронами второго порядка по механизму «воротной блокады»:

- чрескожная электронейростимуляция [1];
- диадинамотерапия;
- воздействие синусоидально-модулированными и некоторыми другими импульсными токами и полями.

Церебральный уровень управления болью подразумевает воздействие на механизмы ноцицепции голов-

ного мозга. И здесь тесно переплетаются технологии психотерапии и физиотерапии. Целесообразны:

- когнитивно-поведенческая терапия;
- рациональная психотерапия, включая формирование мотивации на лечение;
- обучение навыкам релаксации;
- телесно-ментальная терапия: дыхательные упражнения, прогрессивная мышечная релаксация, медитация, йога, тай-чи [10].

Следует отметить, что с целью коррекции боли, вызванной эндометриозом, не рекомендуется изолированная физиотерапия без гормональной терапии. Учитывая полигенный, мультифакториальный и эстрогензависимый патогенез эндометриоза, важным становится назначение гормональных препаратов, в частности диеногеста (Зафрилл), который нивелирует избыточное влияние эстрогенов, способен уменьшить размеры эндометриозных очагов и, как результат, купировать болевой синдром, а в сочетании с комплексной физиотерапией – предупредить нежелательные осложнения болезни.

**Конфликт интересов.** Авторы заявляют об отсутствии конфликта интересов.  
**Conflict of interests.** The authors declare that there is not conflict of interests.

## Литература / References

1. Mira TAA, Buen MM, Borges MG et al. Systematic review and meta-analysis of complementary treatments for women with symptomatic endometriosis. *Int J Gynaecol Obstet* 2018; 143 (1): 2–9. DOI: 10.1002/ijgo.12576. PMID: 29944729.
2. Pain Education or Cognitive Therapy Could Help Women with Endometriosis By: Özge Özkaya – Jan 24, 2019. <https://www.endonews.com/pain-education-or-cognitive-therapy-could-help-women-with-endometriosis>
3. Mechsner S. Endometriosis, an Ongoing Pain – Step-by-Step Treatment. *J Clin Med* 2022; 11: 467. DOI: 10.3390/jcm11020467
4. Стругацкий В.М., Маланова Т.Б., Арсланян К.Н. Физиотерапия в практике акушера-гинеколога (клинические аспекты и рецептура). 2-е изд., испр. и доп. М.: МЕДпресс-информ, 2008. [Strugatskii V.M., Malanova T.B., Arslanian K.N. Fizioterapiia v praktike akushera-ginekologa (klinicheskie aspekty i retseptura). 2nd ed. Moscow: MEDpress-inform, 2008 (in Russian).]
5. Стругацкий В.М. Физические факторы в акушерстве и гинекологии. М.: Медицина, 1983. [Strugatskii V.M. Fizicheskie faktory v akusherstve i ginekologii. Moscow: Meditsina, 1983 (in Russian).]
6. Евсеева М.М., Ипатова М.В., Маланова Т.Б., Силантьева Е.С. Физические факторы в акушерстве и гинекологии. Рациональная фармакотерапия в акушерстве, гинекологии и неонатологии. Руководство для практикующих врачей. В 2 т. Том 2. Гинекология. Под ред. В.Н. Серова, Г.Т. Сухих. М.: Литтера, 2010. [Evseeva M.M., Ipatova M.V., Malanova T.B., Silant'yeva E.S. Fizicheskie faktory v akusherstve i ginekologii. Ratsional'naiia farmakoterapiia v akusherstve, ginekologii i neonatologii. Rukovodstvo dlia praktikuiushchikh vrachei. Tom 2, Ginekologiya. Pod red. V.N. Serova, G.T. Sukhikh. Moscow: Littera, 2010 (in Russian).]
7. Медицинская реабилитация. Под ред. В.А. Епифанова, Е.Е. Ачкасова. М.: ГОЭТАР-Медиа, 2014. [Meditsinskaia rehabilitatsiia. Pod red. V.A. Epifanova, E.E. Achkasova. Moscow: GOETAR-Media, 2014 (in Russian).]
8. Физиотерапия и курортология. Том 1. Под ред. В.М. Боголюбова. М.: Бином. Лаборатория знаний, 2016. [Fizioterapiia i kurortologiya. Tom 1. Pod red. V.M. Bogoliubova. Moscow: Binom. Laboratoriia znaniy, 2016 (in Russian).]
9. Физическая и реабилитационная медицина: национальное руководство. Под ред. Г.Н. Пономаренко. М.: ГЭОТАР-Медиа, 2016. [Fizicheskaia i rehabilitatsionnaia meditsina: natsional'noe rukovodstvo. Pod red. G.N. Ponomarenko. Moscow: GEOTAR-Media, 2016 (in Russian).]
10. Gonçalves AV, Barros NF, Bahamondes L. The Practice of Hatha Yoga for the Treatment of Pain Associated with Endometriosis. *J Altern Complement Med* 2017; 23: 45–52.

## ИНФОРМАЦИЯ ОБ АВТОРАХ / INFORMATION ABOUT THE AUTHORS

**Оразов Мекан Рахимбердыевич** – д-р мед. наук, проф., проф. каф. акушерства и гинекологии с курсом перинатологии Медицинского института ФГАОУ ВО РУДН. E-mail: omekan@mail.ru; ORCID: 0000-0002-1767-5536

**Mekan R. Orazov** – D. Sci. (Med.), Full Prof., People's Friendship University. E-mail: omekan@mail.ru; ORCID: 0000-0002-1767-5536

**Силантьева Елена Сергеевна** – д-р мед. наук, зам. глав. врача по реабилитации клинического госпиталя «Лапино». E-mail: essdoktor@yandex.ru; ORCID: 0000-0002-7667-3231

**Elena S. Silant'yeva** – D. Sci. (Med.), Lapino Clinical Hospital. E-mail: essdoktor@yandex.ru; ORCID: 0000-0002-7667-3231

Статья поступила в редакцию / The article received: 01.04.2022

Статья принята к печати / The article approved for publication: 14.04.2022

# Механизм и биофизические аспекты магнито-инфракрасного свето-лазерного воздействия

А.К. Исаев✉

ГБУЗ МО «Жуковская городская клиническая больница», Жуковский, Московская область, Россия

✉isaev.doc@mail.ru

## Аннотация

В практике все шире применяют немедикаментозные методы функциональной регулирующей терапии не только в сочетании с лекарственным воздействием, но и как монотерапию. Изучение биостимулирующих эффектов низкоинтенсивного лазерного излучения открыло широкие перспективы применения лазеров в медицине. В механизме комбинированного действия постоянного магнитного поля, непрерывного светодиодного и импульсного лазерного излучений инфракрасного диапазона длин волн большую роль играют фотохимические процессы, ионизация тканей, ультразвуковые колебания, воздействие магнитных полей и электрических токов, изменение проницаемости клеточных мембран и др. Магнито-свето-лазерной терапии присущи черты патогенетически обоснованного метода. Применение данных физических факторов оказывает противовоспалительное, сосудорасширяющее, иммуностимулирующее действие, улучшает обменные процессы, ускоряет регенерацию тканей. Отраженный от биологического объекта луч несет информацию о самом объекте, что позволяет оценить эффективность лазерной биофотометрии для диагностики, прогнозирования течения и определения эффективности терапии.

**Ключевые слова:** лазер, магнито-свето-лазерная терапия, лазерная биофотометрия, инфракрасное лазерное излучение.

**Для цитирования:** Исаев А.К. Механизм и биофизические аспекты магнито-инфракрасного свето-лазерного воздействия. Клинический разбор в акушерстве, гинекологии и репродуктологии. 2022; 1–2: 20–27. DOI: 10.47407/kragr2022.2.1-2.000031

## Mechanism and biophysical aspects of magneto-infrared laser exposure

Abdurakhman K. Isaev✉

Zhukovsky City Clinical Hospital, Zhukovsky, Moscow Region, Russia

✉isaev.doc@mail.ru

## Abstract

The non-drug methods of functional regulation therapy are being increasingly used in practice not only in combination with drug treatment, but also as monotherapy. Studying biostimulation effects of the low level laser radiation has opened up great prospects for the use of lasers in medicine. Photochemical reactions, ionization of tissues, ultrasonic waves, exposure to magnetic fields and electric current, altered permeability of cell membranes, etc., play a vital part in the mechanism underlying the combined effects of the constant magnetic field, continuous LED and pulsed laser radiation of the IR range. Magneto-infrared laser therapy has the characteristics of the pathogenetically substantiated method. The use of the listed physical factors provides anti-inflammatory, vasodilation, and immunostimulant effects, improves metabolic processes, and accelerates tissue regeneration. The beam reflected from the biological object conveys information about the object, which makes it possible to assess the efficiency of laser biophotometry in the diagnosis, predicting the disease course, and defining therapy efficacy.

**Key words:** laser, magneto-infrared laser therapy, laser biophotometry, infrared laser radiation.

**For citation:** Isaev A.K. Mechanism and biophysical aspects of magneto-infrared laser exposure. Clinical analysis in obstetrics, gynecology and reproductology. 2022; 1–2: 20–27. DOI: 10.47407/kragr2022.2.1-2.000031

В настоящее время в медицинской практике все шире применяют немедикаментозные методы функциональной регулирующей терапии не только в сочетании с лекарственным воздействием, но и как монотерапию. Прогресс медицинской науки и техники, клинической медицины в значительной степени определяется достижениями в области квантовой электроники [1–3].

Лазеры были внедрены в медицинскую практику сравнительно недавно – около 30 лет назад, тем не менее успехи их применения в медицине очевидны и весьма впечатляющи [4, 5]. Изучение биостимулирующих эффектов низкоинтенсивного лазерного излуче-

ния (НИЛИ) открыло широкие перспективы применения лазеров почти во всех областях медицины.

В механизме комбинированного действия постоянного магнитного поля, непрерывного светодиодного и импульсного лазерного излучений инфракрасного (ИК)-диапазона длин волн большую роль играют фотохимические процессы, ионизация тканей, ультразвуковые колебания, воздействие магнитных полей и электрических токов, изменение проницаемости клеточных мембран и др. По данным экспериментальных исследований, сочетанное применение упомянутых физических факторов оказывает противовоспалительное, сосудорасширяющее, обезболивающее, иммуностимули-

рующее действие, улучшает обменные процессы, ускоряет регенерацию тканей, снижает сенсibilизацию [6–8].

Принято считать, что магнито-свето-лазерной терапии (МСЛТ) присущи черты патогенетически обоснованного метода. При ее назначении важно учитывать не только общее состояние организма, специфику патологического процесса, клинические проявления, стадию и фазу болезни, тенденции ее развития, но и сопутствующую патологию, половые, возрастные, профессиональные особенности пациента, его нервно-психический статус. В последнее время новые методики находят применение и при более тяжелых проявлениях патологического процесса, в том числе при значительной выраженности морфологических изменений.

Рекомендовать методы МСЛТ в акушерстве и гинекологии позволяют выраженное биостимулирующее, иммуномодулирующее, анальгетическое действие постоянного магнитного поля, непрерывного светодиодного и импульсного лазерного излучения ИК-диапазона длин волн, стимуляция лимфо- и гемомикроциркуляции, процессов регенерации в результате воздействия на биоткани. Сочетание лазерной терапии с магнитным воздействием оказывает потенцирующий эффект и увеличивает биологическую проницаемость тканей для лазерного излучения [9–12]. В лазерной терапии широко используется НИЛИ газовых и полупроводниковых лазеров и светодиодов (фототерапия) [7, 13, 14].

В последние годы в эксперименте, а затем в клинике изучена эффективность применения лазерной биофотометрии для диагностики, прогнозирования течения и определения эффективности терапии раневых и гнойно-воспалительных процессов брюшной полости и ее стенки [15]. Известно, что отраженный от биологического объекта луч несет достаточно полную информацию о самом объекте. Однако в гинекологической практике это научное направление не нашло должного применения, поскольку еще не изучены оптические характеристики тканей и органов малого таза в норме и при патологии, не выработаны принципы обработки биофотометрической информации, не освещены вопросы применения магнито-свето-лазерного воздействия (МСЛВ) при лечении заболеваний органов малого таза с учетом оптических характеристик тканей. Все это определяет перспективность исследований эффективности лазерного биофотометрического метода для диагностики, прогнозирования и лечения заболеваний внутренних половых органов.

### **Возможности применения физических методов терапии**

Вопросы терапии разных заболеваний в акушерстве и гинекологии – наиболее важная задача практического здравоохранения. Предложен широкий арсенал медикаментозных средств, важнейшее место среди которых занимают гормональные, антибактериальные, противовоспалительные, иммуномодулирующие и другие препараты, однако их клиническая эффективность

иногда оказывается недостаточной, что во многом обусловлено тяжестью течения инфекционного процесса, глубокими структурными изменениями пораженной ткани, сложностью подбора оптимальных схем лечения и режима введения препаратов. Снижение иммунной реактивности, дисбактериоз и аллергизация организма, развивающиеся на фоне приема антибиотиков или сочетания нескольких препаратов разнонаправленного действия, свидетельствуют в пользу ограничения фармакотерапии за счет использования немедикаментозных методов лечения (например, МСЛТ) [7, 13, 16, 17]. В акушерско-гинекологической практике они находят широкое применение.

В настоящее время проводят множество исследований, касающихся применения физических факторов, в том числе МСЛТ, в лечении патологии половых органов. Вместе с тем необходимы научное обобщение имеющихся фактов, комплексный подход к использованию физических факторов в акушерстве и гинекологии, патогенетическое обоснование и объективный анализ закономерностей изменений в организме больного под воздействием постоянного магнитного поля, непрерывного светодиодного и импульсного лазерного излучения ИК-диапазона длин волн [1, 9, 18, 19].

На современном этапе развития науки в медицине широко применяется лазерное излучение, лежащее в относительно узком диапазоне от ИК до ультрафиолетовой (УФ)-области спектра электромагнитных волн [20, 21]. Именно видимый свет и в несколько меньшей степени ИК- и УФ-излучения обеспечивают информационный обмен на всех уровнях организации живой материи – от молекулярных и субклеточных структур до организменного уровня.

Большие возможности открывает внедрение в практику клиницистов лазерного излучения, обладающего уникальными физическими свойствами (когерентностью, монохроматичностью, поляризованностью, большой плотностью энергии) и многообразными эффектами воздействия на биологические объекты, благодаря которым улучшается микроциркуляция, активизируются метаболические процессы, нормализуется функция сосудисто-тканевых барьеров [9, 11, 22, 23]. Клиницистов привлекают широкий спектр биологического действия лазерного излучения, быстро достигаемый стойкий терапевтический эффект, отсутствие осложнений, простота выполнения методик, ограниченное число противопоказаний к их применению.

С изобретением лазеров и возможностью их использования в самых разных областях науки и техники перед медициной возникли новые и очень важные в практическом отношении задачи:

- всестороннее изучение влияния ИК-лазерного излучения на различные клетки, ткани и органы животных и человека в норме и при патологии;
- изучение возможностей применения ИК-лазерного излучения в лечебных целях;
- разработка профилактических и лечебных мероприятий, направленных против возможного вред-

ного воздействия ИК-лазерного излучения на организм человека.

Первые сообщения о применении лазеров в медицине относятся к 1963 г., когда была установлена возможность эффективного применения лазерного излучения в клинике. Изучение биостимулирующих эффектов НИЛИ открыло широкие перспективы применения лазеров почти во всех областях медицины. Оказалось, что для выраженной ответной реакции биологической ткани достаточно применения малой энергии излучения, не превышающей долей или единиц милливатта [1, 24, 25].

В основе механизма биологического действия НИЛИ лежат процессы, происходящие на клеточном и молекулярном уровнях. Характер этих процессов остается неразгаданным и в настоящее время активно изучается отечественными и зарубежными исследователями. Этот сложный механизм определяется мембранными процессами активации метаболизма в клеточных структурах и тканях, комплексными биоэнергетическими реакциями не только в отдельных тканях и органах, но и в организме в целом [5, 9, 11, 26].

### Механизмы действия и клинические эффекты НИЛИ

Существует несколько оригинальных гипотез, которые позволяют достаточно логично объяснить механизмы действия НИЛИ. Отечественные исследователи выдвинули теорию энергетической подкачки. Суть теории в том, что частота излучения лазера совпадает с собственной резонансной частотой определенных оргanelл клетки или каких-либо крупных молекул, имеющих в клетке, либо близка к ней. Несколько позже, в 1980-х годах, ими же была развита еще одна гипотеза – теория резонансной памяти жидкой среды. Теория появилась после того, как фундаментальными исследованиями в области физики и химии было доказано, что отдельные молекулы воды могут определенным образом взаимодействовать между собой и объединяться в конгломераты, состоящие из нескольких сотен или даже тысяч первичных молекул. Эти конгломераты весьма неустойчивы и образуются в результате каких-либо внешних воздействий. Возможно, под влиянием НИЛИ в воде возникают определенные конгломераты структурированной воды, обладающие высокой биологической активностью. Если учесть тот факт, что организм человека на 80% состоит из воды, то объяснение активирующего влияния лазерной терапии на различные обменные процессы выглядит вполне логично, так как практически все они протекают в водной среде [10, 11, 27].

В.А. Буйлин, А.К. Полонский [6] предположили, что механизм действия НИЛИ связан с его электромагнитной природой. Как известно, живые клетки имеют свой собственный потенциал, свое электрическое поле. Лазерное излучение, являясь по своей природе электромагнитным полем, оказывает влияние на электрическое поле клетки. Изменения как потенциала клетки, так и распределения заряда могут влиять на функцио-

нальную активность клетки, а следовательно, и на функциональную активность ткани, органа, системы и организма в целом.

По мнению других авторов, при воздействии лазерным излучением на биообъект первичная фотоинициация или фотосупрессия универсальных функциональных белков (транспортных, энергетических, ферментных, рецепторных, циклазных и др.) запускает как местные, так и общеорганизменные каскадные реакции регуляторных воздействий, направленные на активацию систем неспецифической резистентности. В основе терапевтического действия НИЛИ лежат универсальные механизмы организменного уровня, реализующиеся при участии системы регуляторных пептидов и других надклеточных биорегуляторов. Изучение этих многокомпонентных процессов биологами, биохимиками, физиологами, экспериментаторами и клиницистами с учетом результатов совместных исследований привело к разработке эффективных методик лазерной терапии и МСЛТ [2, 28–30].

Воздействие ИК-лазерного излучения на биологические объекты имеет свои характерные особенности и подчиняется основным законам биофизики и биохимии. При этом важное значение имеют характер структуры живых тканей, особенности васкуляризации, цвет и рельеф поверхности. Если же еще учесть физические параметры лазерного излучения – длину волны, длительность и характер импульса, частоту его повторения, а также направление луча по отношению к органам или тканям, то можно представить себе сложность механизма воздействия лазерного излучения на живой организм.

Одновременно наблюдаются нормализация тромбообразующей и фибринолитической активности, снижение гиперкоагуляционного потенциала, увеличение диаметра артериол, венул, лимфатических сосудов, что в целом дает противовоспалительный и десенсибилизирующий эффекты. В механизмах биологических эффектов лазерного излучения акцепторами-посредниками служат медьсодержащие окислительно-восстановительные ферменты – каталаза, цитохромный комплекс, перекисные радикалы, принимающие участие в функциональной активности митохондрий, связанных с энергообеспечением клеток [15, 16, 31].

Объектом воздействия проникающей в организм световой энергии являются составляющие органы тканевой структуры (эпителий, мышечная ткань и т.д.) с достаточно сложными межтканевыми отношениями там, где непосредственно развивается патологический процесс; система микроциркуляции, ответственная за трофику тканевых регионов; нервные структуры, вовлекаемые в рефлекторный ответ при воздействии на зоны акупунктуры; иммунная система и кровь при ее внутрисосудистом облучении [10, 11, 32]. В каждом случае срабатывают свои патогенетические механизмы реализации воздействия НИЛИ на организм.

НИЛИ оказывает многофакторное стимулирующее действие на метаболические процессы не только в

облучаемой зоне, но и в отдельных органах, что выражается в активации энергетических и пластических процессов, активации антиоксидантной системы, стимуляции кровяной системы, повышении биоэлектрической активности коры головного мозга и усилении общезащитных приспособительных реакций организма, значительной активации неспецифических факторов защиты, показателей гуморального и клеточного иммунитета [5, 9, 10, 24].

Среди механизмов реализации ответа организма на воздействие лазерным излучением нельзя забыть о роли нервной системы. В организме человека наряду с гуморальными имеют место и нейрогуморальные механизмы ответа на воздействие лазерным излучением. Механизм может быть реализован несколькими путями: во-первых, при непосредственном взаимодействии излучения с нервными клетками; во-вторых, в результате взаимодействия нейроцитов с теми активными соединениями и биологически активными веществами, которые были получены в результате первичных и вторичных эффектов. В последние годы стало известно, что в нервной ткани человека имеются собственные акцепторы лазерного излучения, например родопсин-киназа. Некоторое количество хромофор содержится в миелине, в мембранах нейронов и между нейронами. Кроме того, в коже, которая является большим рецепторным полем, тоже есть хромофоры (оптически активные молекулы) с собственными характеристиками спектра поглощения. Сегодня известно, что большинство хромофор имеют кольцевидную структуру, относительно небольшую молекулярную массу (до 500) и являются высокорезонансными [8, 9, 28, 33]. Взаимодействуя с хромофорами, лазерное излучение может влиять на функциональное состояние нервной клетки и нервного волокна в целом, при этом могут измениться потенциал и ионопроводимость.

Рассмотренные аспекты механизма действия НИЛИ на организм далеко не исчерпывают всего многообразия происходящих при этом процессов, однако знакомство с ними в определенной степени служит основой понимания целенаправленности лазерной терапии. Анализ литературы, посвященной проблеме механизма действия НИЛИ, позволяет считать, что единого мнения по данному вопросу не существует.

### Возможности лазерной терапии

В последние годы широкое применение в научных исследованиях и медицинской практике находят новые установки на основе полупроводниковых лазеров [1, 2, 20]. Появление этих установок можно считать своего рода революцией в лазерной медицине, так как они в десятки раз экономичнее газовых, имеют небольшие габариты и массу. ИК-излучение (от 0,8 до 1,3 мкм) наиболее глубоко (до 6–8 см) проникает в организм человека, а постоянное магнитное поле еще больше увеличивает глубину проникновения лазерного излучения в ткани. Это дает возможность воздействовать на внутренние органы брюшной полости непосредственно че-

рез кожные покровы с достаточно высокой лечебной эффективностью. Чрескожная лазерная терапия в ближнем ИК-диапазоне уже получила широкое распространение в комплексном лечении заболеваний воспалительной этиологии, послеоперационных осложнений, заболеваний сердца, печени и др. Полупроводниковые лазеры имеют высокий коэффициент полезного действия. В частности, у полупроводниковых лазеров на арсениде галлия он более 30%, в то время как у гелий-неоновых – всего 1–2%, а лазеров на углекислом газе – от 10 до 30% [1, 8, 14, 34].

В 1977 г. впервые в мировой практике А.К. Полонским была разработана и предложена для практического применения методика сочетанного воздействия на патологический очаг НИЛИ и постоянным магнитным полем [6]. Он же показал, что сочетание постоянного магнитного поля, непрерывного светодиодного и импульсного лазерного излучения ИК-диапазона длин волн повышает эффективность воздействия в 1,5–2 раза.

Работами отечественных ученых [2, 5, 9, 10] в эксперименте и клинических условиях доказано, что биостимулирующее действие постоянного магнитного поля, непрерывного светодиодного и импульсного лазерного излучения ИК-диапазона длин волн при одновременном воздействии на биологический объект выражено более активно, чем при раздельном использовании указанных физических факторов.

Терапевтический эффект воздействия на ткани живого организма светодиодов и ИК-лазерного излучения значительно усиливается в магнитном поле. Это происходит за счет многоуровневой и разнонаправленной активации микроциркуляции, повышения активности тканевого метаболизма, усиления работы нейрогуморальных звеньев и других факторов, активизирующих функционирование биологического субстрата. НИЛИ разрушает электролитические связи между ионами, молекулами воды и ионами, а постоянное магнитное поле препятствует рекомбинации ионов. Наведенная электродвижущая сила при сочетанном воздействии на порядок выше, чем при отдельном воздействии НИЛИ и постоянного магнитного поля, увеличивается глубина проникновения в ткани лазерного излучения за счет переориентации диполей [11, 16, 20, 24].

Согласно теории «эффекта Холла» магнитное поле способствует разделению свободных заряженных частиц, образующихся под воздействием лазерного излучения, что усиливает процессы метаболизма в тканях. Постоянное магнитное поле воздействует на заряженные частицы, находящиеся в потоке микроциркуляторного русла, изменяя траекторию их движения, и способствует более активным контактам с клетками эндотелия. С возрастанием количества свободных ионов в капиллярах увеличивается их парциальное давление, что в свою очередь приводит к увеличению перехода жидкости из межклеточных пространств внутрь капилляров, т.е. ведет к уменьшению отека в тканях, а следовательно, и болевого синдрома. Под МСЛВ в тканях от-

мечается увеличение аденозинтрифосфата, активируются окислительно-восстановительные реакции и система антиоксидантной защиты организма [1, 3, 20, 35].

### Применение методов МСЛТ в акушерстве и гинекологии

Экспериментально-клинические данные, полученные в течение последних 15 лет, послужили основой для широкого применения МСЛТ в акушерско-гинекологической практике при лечении разного рода заболеваний половых органов, а также в профилактике и лечении гнойно-септических осложнений.

Большинство авторов, применявших НИЛИ при заболеваниях половых органов, наблюдали благоприятное влияние излучения на трофику облучаемых тканей, отмечали увеличение количества функционирующих сосудов и их расширение, улучшение условий циркуляции лимфы, ускорение транспорта и утилизации кислорода в тканях, стимуляцию фагоцитарной активности макрофагов, возрастание функциональной активности фибробластов и эпителиальных клеток, ускорение образования соединительнотканых волокон, усиление созревания коллагена, а в итоге – стимуляцию процессов заживления «универсального» характера [10, 11, 15, 16].

Отечественные и зарубежные ученые [7, 12, 13, 17, 19, 36] указывают, что применение МСЛВ обеспечивает качественно новый уровень лечения заболеваний в акушерстве и гинекологии. Например, МСЛТ при воспалительных заболеваниях органов малого таза способствует быстрому купированию воспалительного процесса, нормализует клеточный и гуморальный иммунитет, уменьшает сроки пребывания больных в стационаре, предупреждает генерализацию инфекции.

### Заключение

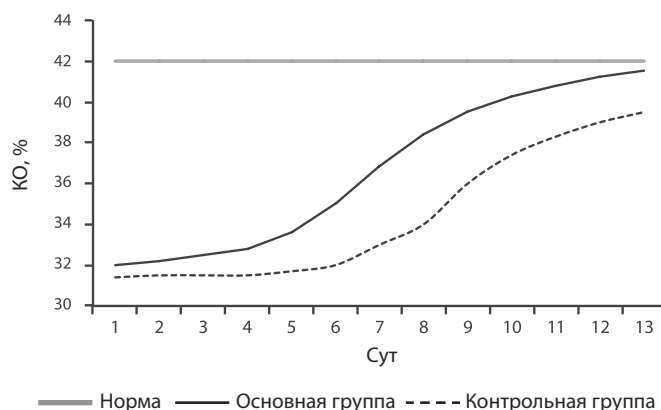
Завершая краткий анализ изменений, происходящих в организме под воздействием постоянного магнитного поля, непрерывного светодиодного и импульсного лазерного излучений ИК-диапазона длин волн, можно считать, что ответная реакция весьма сложна и многогранна.

В последнее десятилетие широкое применение в медицинской практике находят новые установки на основе полупроводниковых лазеров с фоторегистратором, который не только позволяет проводить лечение, но и определяет оптические характеристики тканей [6, 7, 13, 14]. Высокая чувствительность фоторегистраторов к изменению состояния исследуемых объектов, в том числе и биологических, привела к мысли об использовании лазерных устройств как для лечения, так и для диагностики. Отсутствие фундаментальных исследований оптических характеристик тканей и органов в норме и при патологии обусловило необходимость более глубокого изучения этих вопросов.

Применение лазерной биофотометрии в гинекологической практике позволяет диагностировать и оценить

Рис. 1. Графическое изображение эффективности лечения острого аднексита.

Fig. 1. Graphic representation of the acute adnexitis treatment efficiency.



динамику течения сальпингоофорита. Анализ течения воспалительного процесса по данным биофотометрии показал, что наличие острого воспаления в придатках матки приводит к снижению коэффициента отражения (КО) до  $31,4 \pm 1,7\%$  (норма  $42 \pm 1,5\%$ ); рис. 1.

После трех сеансов магнито-лазерной терапии показатели КО повышаются до  $34,5 \pm 1,7\%$ , тогда как в контрольной группе не меняются, даже в некоторых случаях несколько снижаются. На 5-е сутки магнито-лазерной терапии КО повышается до  $38,3 \pm 2,1\%$ , в контрольной группе постепенно начинает увеличиваться. После 9–10 сеансов магнито-лазерной терапии показатели КО приближаются к норме (до  $41,2 \pm 1,4\%$ ), тогда как в контрольной группе больных они остаются низкими – до  $36,8 \pm 1,9\%$ .

Показатели биофотометрии, характеризующие динамику течения острого воспалительного процесса, коррелируют с показателями ультразвукового исследования, клиническими проявлениями (уменьшение болей, снижение температуры, отсутствие патологических выделений, дизурии), изменениями в придатках матки.

Фотометрические свойства вещества, в том числе и биологических объектов, характеризуются коэффициентом пропускания  $\tau$ , КО  $\rho$ , коэффициентом поглощения  $\alpha$ , которые связаны соотношением  $\tau + \rho + \alpha = 1$ . Учитывая низкую среднюю выходную мощность терапевтических лазеров (от единиц микроватта до десятых долей ватта), коэффициентом пропускания можно пренебречь, так как на практике он равен нулю или представляет собой бесконечно малую величину. Зная КО, можно определить коэффициент поглощения, т.е. установить, какая часть падающей на биоткани энергии будет ими поглощена [1, 9, 29]. Наличие биофотометра позволяет получить информацию о величине КО и его изменении в процессе лечения и на основании этой информации диагностировать, прогнозировать и судить об эффективности терапии.

За рубежом в целях диагностики и выбора параметров облучения применяют различные устройства, использующие оптическое излучение лазеров в качестве



источника информации и построенные на фотометрическом принципе. Однако реальные биофотометрические медицинские приборы для диагностики и индивидуальной оптимизации параметров облучения и коррекции лечения созданы в России только в последние 10 лет. «Милта-Ф» – единственный в мире аппарат с встроенным биофоторегистратором, позволяющий в процессе лечения получать информацию о состоянии биообъекта [6].

При включении в число лечебных мероприятий МСЛВ получены хорошие результаты в терапии воспалительных заболеваний органов малого таза, для которых характерна склонность к длительному хроническому течению с частыми обострениями. В зависимости от клинических проявлений заболевания больных можно разделить на три группы: первая – с преобладанием экссудации (обострение хронического воспалительного процесса), вторая – с доминированием болевого синдрома при остаточных явлениях воспалительной реакции (вторичные поствоспалительные ганглионевриты области малого таза), третья – с преобладанием спаечных изменений в органах малого таза [15, 18–20].

МСЛТ включают в комплекс лечения, проводимого на фоне антибактериальной, противовоспалительной терапии. Лазерное излучение подают чрескожно на область проекции придатков матки или трансвагинально через насадки. При острых процессах с развернутой клинической картиной и выраженной экссудацией указанный вид физического воздействия не должен применяться. Это способствует активации пролиферации и эпителизации, существенно повышая риск образования пио- и гидросальпинкса, так как при этом могут измениться порядок течения и синхронизация

стадий воспалительной реакции. МСЛТ при воспалительных заболеваниях придатков матки начинают проводить чрескожно на область проекции придатков матки при переходе острой фазы в подострую, экссудативной – в инфильтративно-пролиферативную.

Таким образом, с внедрением новых физических методов, в том числе НИЛИ, в диагностике, прогнозировании и лечении заболеваний половых органов открываются новые возможности. С теоретической и практической точки зрения очень важен вопрос, касающийся применения МСЛТ в комплексном лечении акушерско-гинекологических заболеваний с учетом оптических характеристик тканей. В гинекологии это научное направление не нашло должного применения, поскольку не были проведены исследования оптических характеристик тканей и органов малого таза в норме и при патологии, не определены принципы обработки биофотометрической информации, полученной от биологического объекта, не выявлен диапазон ее применения. В связи с этим необходимы дополнительное научное обобщение имеющихся фактов, патогенетическое обоснование и проведение объективного анализа закономерностей течения изменений в организме больного при МСЛВ. Важно обосновать четкие критерии применения биофотометрического метода для диагностики и прогнозирования течения заболеваний внутренних половых органов. Вопросы клинической медицины, направленные на улучшение результатов диагностики и лечения заболеваний в акушерстве и гинекологии, требуют прицельного изучения.

**Конфликт интересов.** Автор заявляет об отсутствии конфликта интересов.

**Conflict of interests.** The author declares that there is not conflict of interests.

## Литература / References

1. Буйлин В.Ф., Ларюшкин А.И., Никитина М.В. Свето-лазерная терапия. Руководство для врачей. М.–Тверь: Триада, 2004. [Buylin V.F., Laryushkin A.I., Nikitina M.V. Light-laser therapy. Guide for doctors. Moscow–Tver: Triada, 2004 (in Russian).]
2. Илларионов В.Е. Теория и практика лазерной терапии. Учебное руководство. М.: Либроком, 2017. [Illarionov V.E. Theory and practice of laser therapy. Study guide. Moscow: Librocom, 2017 (in Russian).]
3. Осипова Е.Г. Использование квантовых технологий в медицине. В кн.: Сб. материалов Междунар. науч.-практ. конф. «Современные проблемы медико-технической науки». М., 2015; с. 146. [Osipova E.G. Ispol'zovanie kvantovykh tekhnologii v meditsine. V kn.: Sb. materialov Mezhdunar. nauch.-prakt. konf. "Sovremennye problemy mediko-tehnicheskoi nauki". Moscow, 2015; p. 146 (in Russian).]
4. Гейниц А.В., Москвин С.В. Лазерная терапия в косметологии и дерматологии. М.–Тверь: Триада, 2010. [Geinits A.V., Moskvina S.V. Laser therapy in cosmetology and dermatology. Moscow–Tver: Triada, 2010 (in Russian).]
5. Москвин С.В. Основы лазерной терапии. Т. 1. М.–Тверь: Триада, 2016. [Moskvina S.V. Fundamentals of laser therapy. T. 1. Moscow–Tver: Triada, 2016 (in Russian).]
6. Буйлин В.А., Полонский А.К. Магнито-инфракрасно-лазерная терапия аппаратом «МИЛТА-Ф-8-01». М., 2003. [Buylin V.A., Polonsky A.K. Magnetic-infrared-laser therapy with the apparatus "MILTA-F-8-01". Moscow, 2003 (in Russian).]
7. Жуков В.В., Кожин А.А. О перспективах применения лазерного излучения различного спектрального диапазона в коррекции функционального состояния репродуктивной системы. В кн.: Труды XXIV Международной конференции «Лазерно-информационные технологии в медицине, биологии, геоэкологии и транспорте». Новороссийск: РИО ГМУ им. адмирала Ф.Ф. Ушакова, 2016; с. 29–30. [Zhukov V.V., Kozhin A.A. O perspektivakh primeneniia lazernogo izlucheniia razlichnogo spektral'nogo diapazona v korrektsii funktsional'nogo sostoiianiia reproduktivnoi sistemy. V kn.: Trudy KhKhIV Mezhdunarodnoi konferentsii "Lazerno-informatsionnye tekhnologii v meditsine, biologii, geoekologii i transporte". Novorossiisk: RIO GMU im. admirala F.F. Ushakova, 2016; p. 29–30 (in Russian).]
8. Кару Т.И. Первичные и вторичные клеточные механизмы лазерной терапии Низкоинтенсивная лазерная терапия. Под ред. С.В. Москвина, В.А. Буйлина. М.: Техника, 2000; с. 71–94. [Karu T.I. Primary and secondary cellular mechanisms of laser therapy Low-intensity laser therapy. Ed. S.V. Moskvina, V.A. Buylin. Moscow: Technique, 2000; p. 71–94 (in Russian).]
9. Жуков В.В., Кожин А.А., Мрыхин В.В. Биологическая активность красного и инфракрасного лазерного излучения в экспериментальных моделируемых условиях. Известия вузов. Северо-Кавказский регион. Естественные науки. 2016; 1 (189): 54–60. DOI: 10.18522/0321-3005-2016-1-54-60

- [Zhukov V.V., Kozhin A.A., Mrykhin V.V. Biologicheskaiia aktivnost' krasnogo i infrakrasnogo lazernogo izlucheniia v eksperimental'nykh modeliruemyykh usloviyakh. *Izvestiia vuzov. Severo-Kavkazskii region. Estestvennye nauki.* 2016; 1 (189): 54–60. DOI: 10.18522/0321-3005-2016-1-54-60 (in Russian).]
10. Малиновский Е.Л. Принципиальные вопросы низкоинтенсивной лазерной терапии. *Рос. вестн. фотобиологии и фотомедицины.* 2010; 4: 122–42.  
[Malinovskii E.L. Printsipial'nye voprosy nizkointensivnoi lazernoi terapii. *Ros. vestn. fotobiologii i fotomeditsiny.* 2010; 4: 122–42 (in Russian).]
  11. Улащик В.С. Анализ механизмов первичного действия низкоинтенсивного лазерного излучения на организм. *Здравоохранение (Минск).* 2016; 6: 41–51.  
[Ulashchik V.S. Analiz mekhanizmov pervichnogo deistviia nizkointensivnogo lazernogo izlucheniia na organizm. *Zdravookhranenie (Minsk).* 2016; 6: 41–51 (in Russian).]
  12. Gupta A, Hamblin MR. History and fundamentals of low-level laser (light) therapy. *Handbook of Photomedicine.* Boca Raton. London–New York: CRC Press, 2016; p. 43–52. DOI: 10.1201/b15582-7.3
  13. Дамиров М.М. Радиоволновые, криогенные и лазерные технологии в диагностике и лечении в гинекологии. М.: БИНОМ, 2011.  
[Damirov M.M. Radio wave, cryogenic and laser technologies in diagnostics and treatment in gynecology. *Moscow: BINOM, 2011 (in Russian).*]
  14. Москвин С.В. Можно ли для лазерной терапии применять светоизлучающие диоды? *Вестник новых медицинских технологий.* 2017; 11 (2): 240–52. DOI: 10.12737/articl\_e\_5909a3coe5f805.90833502  
[Moskvin S.V. Mozhno li dlia lazernoi terapii primeniat' svetoi-zluchaiushchie diody? *Vestnik novykh meditsinskikh tekhnologii.* 2017; 11 (2): 240–52. DOI: 10.12737/articl\_e\_5909a3coe5f805.90833502 (in Russian).]
  15. Мустафаев Р.Д. Современные лазерные технологии в лечении перитонита. Автореф. дис. ... д-ра мед. наук. М., 2014.  
[Mustafaev R.D. Sovremennye lazernye tekhnologii v lechenii peritonita. *Avtoref. dis. ... d-ra med. nauk. Moscow, 2014 (in Russian).*]
  16. Кошелев В.Н., Семина Е.А., Камалин А.Б. Сравнительная оценка эффективности применения чрескожного и внутрисосудистого лазерного облучения крови. В кн.: *Материалы Межд. конф. «Клиническое и экспериментальное применение новых лазерных технологий».* М., Казань, 1995; с. 395–7.  
[Koshelev V.N., Semina E.A., Kamalian A.B. Sravnitel'naiia otsenka effektivnosti primeneniia chreskozhnogo i vnutrisosudistogo lazernogo oblucheniia krovi. V kn.: *Materialy Mezhd. konf. "Klinicheskoe i eksperimental'noe primeneniye novykh lazernykh tekhnologii". Moscow, Kazan, 1995; s. 395–7 (in Russian).*]
  17. Хадартцев А.А., Морозов В.Н., Волков В.Г. и др. Медико-биологические аспекты реабилитационно-восстановительных технологий в акушерстве. Тула: Тульский полиграфист, 2013.  
[Khadartsev A.A., Morozov V.N., Volkov V.G. and other *Medico-biological aspects of rehabilitation and recovery technologies in obstetrics.* Tula: Tula printer, 2013 (in Russian).]
  18. Дамиров М.М., Бакулев Л.П., Слюсарь Н.Н., Алябьева Л.Я. Квантовая терапия в гинекологии. В кн.: *Третья Всероссийская научно-практическая конференция по квантовой медицине.* М., 1997; с. 74.  
[Damirov M.M., Bakulev L.P., Sliusar' N.N., Aliab'eva L.Ia. Kvanto-vaiia terapiia v ginekologii. V kn.: *Tret'ia Vserossiiskaia nauchno-prakticheskaiia konferentsiia po kvantovoi meditsine.* Moscow, 1997; s. 74 (in Russian).]
  19. Федорова Т.А., Москвин С.В., Аполихина И.А. Лазерная терапия в акушерстве и гинекологии. М.–Тверь: Триада, 2009.  
[Fedorova T.A., Moskvin S.V., Apolikhina I.A. *Laser therapy in obstetrics and gynecology.* Moscow–Tver: Triada, 2009 (in Russian).]
  20. Москвин С.В. Эффективность лазерной терапии. Т. 2. М.–Тверь: Триада, 2014.  
[Moskvin S.V. *The effectiveness of laser therapy.* V. 2. Moscow–Tver: Triada, 2014 (in Russian).]
  21. Орджоникидзе З.Г., Кисанова Н.Н., Осипова Е.Г. Применение квантовых методов в спорте. В кн.: *Материалы междунар. конф. «Современные аспекты реабилитации в медицине».* Ереван, 2017; с. 336.  
[Ordzhonikidze Z.G., Kisanova N.N., Osipova E.G. *Primeneniye kvantovykh metodov v sporte.* V kn.: *Materialy mezhdunar. konf. "Sovremennye aspekty reabilitatsii v meditsine".* Erevan, 2017; s. 336 (in Russian).]
  22. Гейниц А.В., Москвин С.В. Новые технологии внутривенного лазерного облучения крови: «ВЛОК+УФОК» и «ВЛОК-405». Тверь: Триада, 2010.  
[Geinits A.V., Moskvin S.V. *New technologies for intravenous laser blood irradiation: "ILBI+UVBI" and "ILBI-405".* Tver: Triada, 2010 (in Russian).]
  23. Зубкова С.М. Регуляторные возможности физиотерапевтических воздействий. Физиотерапия, бальнеология и реабилитация. 2012; 4: 3–8.  
[Zubkova S.M. *Regulatornye vozmozhnosti fizioterapevticheskikh vozdeistviy.* *Fizioterapiia, bal'neologiya i reabilitatsiia.* 2012; 4: 3–8 (in Russian).]
  24. Smalley PJ. Laser safety: risks, hazards and control measures. *Laser Therapy* 2011; 20 (2): 95–106.
  24. Кончугова Т.В. Низкоэнергетические лазеры в эстетической медицине. *Аппаратная косметология и физиотерапия.* 2009; 1: 14–25.  
[Konchugova T.V. *Nizkoenergeticheskie lazery v esteticheskoi meditsine.* *Apparatnaia kosmetologiya i fizioterapiia.* 2009; 1: 14–25 (in Russian).]
  25. Кочетков А.В., Москвин С.В., Карнеев А.Н. Лазерная терапия в неврологии. М.–Тверь: Триада, 2012.  
[Kochetkov A.V., Moskvin S.V., Karneev A.N. *Laser therapy in neurology.* Moscow–Tver: Triada, 2012 (in Russian).]
  27. Железнякова Т.А., Солоневич С.В. Исследование закономерностей процесса введения лекарственных средств в организм под действием лазерных полей различных типов (Отчет о НИР № ГР 20081451). БГУ. Минск, 2010.  
[Zhelezniakova T.A., Solonevich S.V. *Issledovanie zakonomernostei protsessa uvedeniia lekarstvennykh sredstv v organizm pod deistviem lazernykh polei razlichnykh tipov (Otchet o NIR № GR 20081451).* BGU. Minsk, 2010 (in Russian).]
  28. Галлямова Э.В. Сочетанное воздействие лазеропунктуры и хромотерапии в коррекции вегетативной дисфункции. Автореф. дис. ... канд. мед. наук. Уфа, 2014.  
[Galliamova E.V. *Sochetannoe vozdeistvie lazeropunktury i khromoterapii v korrektsii vegetativnoi disfunktsii.* *Avtoref. dis. ... kand. med. nauk. Ufa, 2014 (in Russian).*]
  29. Мухина Е.С., Жукова О.В., Круглова Л.С. Лазерофорез и микро-токсовая терапия в коррекции признаков фотостарения. *Вестник новых медицинских технологий.* 2013; 1: 211.  
[Mukhina E.S., Zhukova O.V., Kruglova L.S. *Lazeroforez i mikrotoksovaia terapiia v korrektsii priznakov fotostareniia.* *Vestnik novykh meditsinskikh tekhnologii.* 2013; 1: 211 (in Russian).]
  30. Эриванцева Т.Н. Патентование методики лазерофореза (обзор литературы). *Вестник новых медицинских технологий.* 2016; 4. DOI: 10.12737/22333  
[Erivantseva T.N. *Patentovanie metodiki lazeroforeza (obzor literatury).* *Vestnik novykh meditsinskikh tekhnologii.* 2016; 4. DOI: 10.12737/22333 (in Russian).]
  31. Chang W-D, Wu J-H, Yang W-J, Jiang J-A. Therapeutic effects of low-level laser on lateral epicondylitis from differential interventions of Chinese-Western medicine: systematic review. *Photomed Laser Surg* 2010; 28: 327–36.
  32. Гейниц А.В., Москвин С.В., Ачилов А.А. Внутривенное лазерное облучение крови. М.–Тверь: Триада, 2012.  
[Geinits A.V., Moskvin S.V., Achilov A.A. *Intravenous laser blood irradiation.* Moscow–Tver: Triada, 2012 (in Russian).]
  33. Кончугова Т.В. Лазерофорез – перспективы развития метода (краткий обзор литературы). *Вестник новых медицинских технологий.* 2016; 23 (3): 289–95.  
[Konchugova T.V. *Lazeroforez – perspektivy razvitiia metoda (kratkii obzor literatury).* *Vestnik novykh meditsinskikh tekhnologii.* 2016; 23 (3): 289–95 (in Russian).]

34. Кончугова Т.В. Возможности применения многофункциональных физиотерапевтических аппаратов комбинированного действия. Медицинские изделия. 2015; 1 (15): 58.  
[Konchugova T.V. Vozmozhnosti primeneniia mnogofunktsional'nykh fizioterapevticheskikh apparatov kombinirovannogo deistviia. Meditsinskie izdeliia. 2015; 1 (15): 58 (in Russian).]
35. Абрамович С.Г. Фототерапия. Иркутск: РИО ФГБУ «НЦРВХ» СО РАМН, 2014.  
[Abramovich S.G. Phototherapy. Irkutsk: RIO FGBU "NTsRVKh" SO RAMS, 2014 (in Russian).]
36. Беляева Е.А. Восстановительная терапия осложненного постменопаузального остеопороза при коморбидной патологии. Автореф. дис. ... д-ра мед. наук. М., 2011.  
[Beliaeva E.A. Vosstanovitel'naia terapiia oslozhnennogo postmenopauzal'nogo osteoporozа pri komorbidnoi patologii. Avtoref. dis. ... d-ra med. nauk. Moscow, 2011 (in Russian).]

---

#### ИНФОРМАЦИЯ ОБ АВТОРЕ / INFORMATION ABOUT THE AUTHOR

**Исаев Абдурахман Кадиявович** – д-р мед. наук, врач акушер-гинеколог, зав. отд. контроля качества и безопасности медицинской деятельности ГБУЗ МО «Жуковская ГКБ». E-mail: isaev.doc@mail.ru  
**Abdurakhman K. Isaev** – D. Sci. (Med.), Head of the Department for Quality Control and Safety of Medical Practice, Zhukovsky City Clinical Hospital. E-mail: isaev.doc@mail.ru

Статья поступила в редакцию / The article received: 26.03.2022  
Статья принята к печати / The article approved for publication: 14.04.2022

# Полипы эндометрия в постменопаузе. Клинический разбор

Т.В. Клинышкова<sup>✉1</sup>, Н.Б. Фролова<sup>2</sup>

<sup>1</sup>ФГБОУ ВО «Омский государственный медицинский университет» Минздрава России, Омск, Россия;

<sup>2</sup>ЧУЗ «Клиническая больница "РЖД-Медицина" г. Омск», Омск, Россия

✉klin\_tatyana@mail.ru

## Аннотация

Доброкачественные гиперпластические процессы эндометрия, включая полипы эндометрия (ПЭ), являются распространенной причиной аномальных маточных кровотечений, рецидивирования, онкологического риска. Представлены особенности и риски ПЭ в постменопаузе. Рассмотрены и проанализированы клинические случаи ведения пациенток с ПЭ в постменопаузе. Резектоскопическая полипэктомия должна рассматриваться в качестве единственного метода лечения пациенток с ПЭ с позиции профилактики рецидива. При выявлении по данным ультразвукового исследования любых пролиферативных процессов эндометрия в постменопаузе требуется гистологическая верификация эндометрия независимо от их размера и отсутствия клинических проявлений.

**Ключевые слова:** полип эндометрия, постменопауза, малигнизация, рак тела матки.

**Для цитирования:** Клинышкова Т.В., Фролова Н.Б. Полипы эндометрия в постменопаузе. Клинический разбор в акушерстве, гинекологии и репродуктологии. 2022; 1–2: 28–31. DOI: 10.47407/kragr2022.2.1-2.000032

## Endometrial polyps in postmenopause. Clinical analysis

Tatiana V. Klinyshkova<sup>✉1</sup>, Nataliia B. Frolova<sup>2</sup>

<sup>1</sup>Omsk State Medical University, Omsk, Russia;

<sup>2</sup>Clinical Hospital of Russian Railways-Medicine, Omsk, Russia

✉klin\_tatyana@mail.ru

## Abstract

Benign endometrial hyperplastic processes, including endometrial polyps (EP), are a common cause of abnormal uterine bleeding, recurrence, and cancer risk. The features and risks of EP in postmenopause are presented. Clinical cases of management of postmenopausal patients with EP are considered and analyzed. Resectoscopic polypectomy should be considered as the only method of treating patients with EP from the perspective of relapse prevention. If any proliferative processes of the endometrium in postmenopause are detected by ultrasound, histological verification of the endometrium is required, regardless of their size and the absence of clinical manifestations.

**Key words:** endometrial polyp, postmenopause, malignancy, cancer of the uterine body.

**For citation:** Klinyshkova T.V., Frolova N.B. Endometrial polyps in postmenopause. Clinical analysis. Clinical analysis in obstetrics, gynecology and reproductology. 2022; 1–2: 28–31. DOI: 10.47407/kragr2022.2.1-2.000032

Доброкачественные пролиферативные процессы эндометрия, к которым относятся гиперплазия (ГЭ), полипы эндометрия (ПЭ) или их сочетание, – актуальная проблема гинекологии. Доброкачественные гиперпластические процессы эндометрия являются распространенной причиной аномальных маточных кровотечений (АМК), рецидивирования, а также онкологического риска, повышенного в период постменопаузы [1–5]. Общая распространенность ПЭ у женщин с АМК достигает 38%. Рецидивирование ПЭ находится в диапазоне 13,4–45,5%. Следует отметить, что наблюдается ежегодное увеличение числа пациенток, страдающих раком тела матки (РТМ) [6]. Заболеваемость РТМ на протяжении последних лет находится на первой позиции в структуре раков гениталий в стране [7].

По отечественным данным, ПЭ в разные возрастные периоды занимают первое место в структуре внутриматочной патологии. Их частота в 2,7 раза выше, чем частота хронического эндометрита, и в 4,5 раза выше, чем ГЭ. Если в репродуктивном возрасте частота ПЭ состав-

ляет 21,7–27,3%, то в постменопаузе она возрастает до 45,0%. Полагают, что ПЭ в постменопаузе не подвергаются регрессии, для них характерна стойкая персистенция [8].

Данные метаанализа свидетельствуют о трехкратном преобладании распространенности предраковых и злокачественных ПЭ в постменопаузе в сравнении с женщинами репродуктивного возраста [4]. Риск рака эндометрия повышен при атипических ПЭ как в самом полипе, так и в окружающем эндометрии [3, 9, 10]. Онкологический риск наблюдается как на фоне клинической манифестации, так и при асимптомном течении. Большинство постменопаузальных ПЭ имеют доброкачественное течение, на долю злокачественных приходится 4,47% среди симптомных ПЭ и 1,51% случаев бессимптомного течения в постменопаузе. Установлено, что к факторам риска малигнизации ПЭ относятся: возраст старше 60 лет, менопаузальный статус, АМК, сахарный диабет, артериальная гипертензия (АГ), ожирение и прием тамоксифена для лечения рака молочной железы [4, 11–13].

Представляем вашему вниманию три клинических случая, отражающих проблему данной патологии в работе с пациентками, страдающими ПЭ в постменопаузе.

### Клинический случай №1

Пациентка П., 50 лет, направлена в гинекологическое отделение с подозрением на ГЭ по данным ультразвукового исследования (УЗИ). Жалоб не предъявляет. В анамнезе имела беременностей – 4, родов – 2, медицинских аборт – 2. Постменопауза – в течение 2 лет. Соматический анамнез пациентки не отягощен. В возрасте 45 лет после очередной задержки менструации была госпитализирована в неотложном порядке по поводу АМК по типу межменструального кровотечения. С диагностической и гемостатической целью выполнен кюретаж, результат гистологического исследования материала из полости матки – железистый ПЭ, обрывки эндометрия. Гормональное лечение для регуляции цикла не проводилось. В возрасте 47 лет при выполнении УЗИ – подозрение на ПЭ, от госпитализации отказалась. Через полгода в связи с задержкой месячных при повторном УЗИ – подтверждение признаков ПЭ. Под контролем гистероскопии в амбулаторных условиях ПЭ был удален, гистологический результат – железисто-фиброзный ПЭ на фоне атрофии эндометрия. В последующем – регулярное наблюдение. В возрасте 50 лет при очередном ультразвуковом контроле появились признаки очагового утолщения эндометрия до 13 мм, которые были расценены как ГЭ. Направлена на госпитализацию.

**Результаты обследования в стационаре.** По данным обследования в зеркалах шейка матки без патологии, при бимануальном исследовании тело матки не увеличено, в антрверсии, подвижное, безболезненное, придатки не увеличены, безболезненны, своды глубокие, выделения слизистые. Гистероскопия: признаки множественных ПЭ по передней и задней стенке размерами 2,0 и 1,0 см, эндометрий бледный, тонкий. Выполнены резектоскопическая полипэктомия и коагуляция ножки полипов, биопсия эндометрия. Материал отправлен на морфологическое исследование. Гистология – железисто-фиброзный и железистый ПЭ, атрофический эндометрий.

**Клинический диагноз:** ранняя постменопауза, рецидивирующий ПЭ.

В данном случае при первичном эпизоде ПЭ, удаленного методом кюретажа, не была выполнена гистероскопия для оценки полного удаления ПЭ (после получения гистологии). В последующем, несмотря на визуальный контроль и механическое удаление полипа, заболевание рецидивирует. Это доказывает необходимость проведения резектоскопической полипэктомии с коагуляцией основания полипа при первом эпизоде или рецидиве ПЭ.

Известно, что ПЭ обладают высокой способностью к рецидивированию. По данным исследований получены доказательства влияния количества полипов на

частоту последующего рецидива после резектоскопической полипэктомии [2]. Так, множественные ПЭ рассматриваются в качестве независимого предиктора рецидива в репродуктивном возрасте. Распространенность рецидивов ПЭ в климактерическом возрасте существенно не отличается от репродуктивного возраста пациенток, составляя 13,3–43% после гистероскопического удаления, множественный характер ПЭ и длительность периода после их удаления ассоциированы с более высокой частотой рецидива.

### Клинический случай №2

Пациентка Н., 61 год, поступила в гинекологическое отделение с диагнозом «кровотечение в постменопаузе». Кровотечение возникло впервые, продолжается в течение трех дней, срочное обращение в женскую консультацию. В анамнезе имела одну беременность, которая закончилась аборт. Длительно безуспешно лечилась по поводу вторичного бесплодия. Менопауза – в 50 лет. По поводу климактерического синдрома проводилось лечение фитоэстрогенами (в течение 6 мес) с кратковременным эффектом. Соматический анамнез пациентки отягощен АГ 2, риск 3. В течение последних 5 лет не наблюдалась у гинеколога.

**Результаты обследования в стационаре.** По данным осмотра в зеркалах и бимануального обследования патологии не выявлено. Гистероскопия: признаки ПЭ по передней стенке матки до 1,5 см, очаговое неравномерное утолщение эндометрия по задней стенке, кровотечение. Выполнены резектоскопическая полипэктомия, коагуляция ножки полипа, биопсия эндометрия и выскабливание цервикального канала, фрагменты эндометрия и эндоцервикса отправлены на патоморфологическое исследование. Результат гистологического исследования: железисто-фиброзный ПЭ, атипичная ГЭ, клетки эндоцервикса.

**Клинический диагноз:** поздняя постменопауза. Атипичная ГЭ. ПЭ. Учитывая наличие предрака эндометрия в постменопаузе, рекомендовано хирургическое лечение в объеме гистерэктомии (абсолютное показание).

### Клинический случай №3

Пациентка Н., 63 года, поступила в гинекологическое отделение по поводу кровотечения. Кровотечение слабой интенсивности продолжается в течение 10 дней, периодически прекращается. В анамнезе имела три беременности, родов – 1, медицинских аборт – 2. Длительно лечилась по поводу воспалительного процесса придатков матки. Имела одну внематочную беременность справа. Менопауза наступила в 48 лет. Соматический анамнез пациентки отягощен АГ 1, риск 2, ожирением 1-й степени, по поводу чего наблюдается у терапевта. В течение последних 3 лет к гинекологу не обращалась.

**Результаты обследования в стационаре.** Гистероскопическая картина полипа с выраженной васкуляризацией и кровотечением, расположенного по задней

стенке матки, размерами 1,0×1,0 см, тонкого бледного окружающего эндометрия. Выполнены резектоскопическая полипэктомия, выскабливание полости матки и цервикального канала, материал отправлен на патоморфологическое исследование. Гистологический результат – аденоматозный ПЭ с малигнизацией, атрофический эндометрий, единичные клетки эндоцервикса.

**Клинический диагноз:** поздняя постменопауза. Аденоматозный ПЭ с малигнизацией. Пациентка направлена к онкологу для последующего лечения.

## Обсуждение

Представлены случаи ПЭ в постменопаузе с бессимптомным течением рецидивирующих множественных полипов и единичных полипов, ассоциированных с кровотечением, вследствие сопутствующей атипичской ГЭ в одном случае и малигнизации полипа – в другом. По нашим данным, ПЭ, ассоциированные с маточным кровотечением, встречаются в 1/3 наблюдений среди пациенток в постменопаузе с преобладанием в поздней (68,4%) постменопаузе [5]. Множественные ПЭ отмечаются по данным гистероскопии в 24,8% наблюдений. Асимптомные ПЭ доминируют в постменопаузе (69,2%). В отличие от асимптомных форм малигнизация полипа проявлялась маточным кровотечением во всех случаях.

РТМ лидирует в структуре онкологической заболеваемости гениталий [6, 7]. Представленные клинические случаи демонстрируют необходимость онкологической настороженности при выявлении патологии эндометрия в постменопаузе. Постменопауза рассматривается как фактор риска малигнизации ПЭ [4]. Доброкачественный характер течения заболевания (ПЭ) не исключает возникновение предрака и рака либо в

ткани самого полипа, либо в окружающем эндометрии. Частота встречаемости карциномы эндометрия в окружающем эндометрии после полной резекции атипичских ПЭ – 30,8%, частота атипичской ГЭ – 28,2% [3]. При атипичских ПЭ отсутствие предрака и рака эндометрия наблюдалось лишь в 30,8% случаев.

По нашим данным было показано, что у пациенток с постменопаузальными верифицированными ПЭ заболевание протекает на фоне предрака (атипичской ГЭ) и рака эндометрия (в полипе или окружающем эндометрии) в 3,76% наблюдений [5]. В этих случаях имеют место как ПЭ с бессимптомным течением, так и ПЭ, ассоциированные с маточным кровотечением.

Основной метод лечения пациенток с ПЭ в постменопаузе – гистероскопическая полипэктомия, но в случае предрака (атипичский/аденоматозный ПЭ) данный метод не может являться альтернативой гистерэктомии, как не гарантирующий удаление предраковых/опухолевых поражений [3, 14].

Таким образом, при выявлении любых пролиферативных процессов эндометрия в постменопаузе по данным УЗИ, независимо от их размера и отсутствия клинических проявлений, требуется гистологическая верификация эндометрия. Применение наблюдательной тактики даже при бессимптомных ПЭ представляет высокий онкологический риск. Профилактика рецидивирования ПЭ включает визуальную оценку и гистероскопическое удаление ПЭ, в отличие от кюретажа и традиционной полипэктомии. Резектоскопическая полипэктомия должна рассматриваться в качестве единственного метода лечения пациенток с ПЭ с позиции профилактики рецидива заболевания.

**Конфликт интересов.** Авторы заявляют об отсутствии конфликта интересов.

**Conflict of interests.** The authors declare that there is not conflict of interests.

## Литература / References

1. Kaveh M, Sadegi K, Salarzaei M, Parooei F. Comparison of diagnostic accuracy of saline infusion sonohysterography, transvaginal sonography, and hysteroscopy in evaluating the endometrial polyps in women with abnormal uterine bleeding: a systematic review and meta-analysis. *Videosurgery Miniinv* 2020; 15 (3): 403–15. DOI: 10.5114/wiitm.2020.93791
2. Gu F, Zhang H, Ruan S et al. High Number of Endometrial Polyps Is a Strong Predictor of Recurrence: Findings of a Prospective Cohort Study in Reproductive-Age Women. *Fertil Steril* 2018; 109 (3): 493–500. DOI: 10.1016/j.fertnstert.2017.11.029
3. Jacobs I, Tibosch R, Geomini P et al. Atypical endometrial polyps and the incidence of endometrial cancer: a retrospective cohort study. *BJOG* 2020; 127 (8): 994–9. DOI: 10.1111/1471-0528.16194
4. Lee S, Kaunitz A, Sanchez-Ramos L, Rhatigan R. The oncogenic potential of endometrial polyps: a systematic review and meta-analysis. *Obstet Gynecol* 2010; 116 (5): 1197–205. DOI: 10.1097/AOG.0b013e3181f74864
5. Клинышкова Т.В., Фролова Н.Б., Совеико Е.Е., Чернышова Н.П. Постменопаузальные полипы эндометрия: особенности и риски. *Рос. вестн. акушера-гинеколога*. 2021; 5: 73–8. DOI: 10.17116/rosakush20212105173 [Klinyshkova T.V., Frolova N.B., Soveiko E.E., Chernyshova N.P. Postmenopausal endometrial polyps: features and risks. *Russian Bulletin of Obstetrician-Gynecologist*. 2021; 21 (5): 73–8. DOI: 10.17116/rosakush20212105173 (in Russian)].
6. Состояние онкологической помощи населению России в 2019 году. Под ред. А.Д. Каприна, В.В. Старинского, А.О. Шахзадовой. М.: МНИОИ им. П.А. Герцена – филиал ФГБУ «НМИЦ радиологии» Минздрава России, 2020. [The state of cancer care in Russia in 2019. Ed. by A.D. Kaprin, V.V. Starinsky, A.O. Shakhzadova. Moscow: P.A. Herzen Moscow State Medical Research Institute – branch of the Federal State Budgetary Institution "NMIC of Radiology" of the Ministry of Health of Russia, 2020 (in Russian).]
7. Клинышкова Т.В., Турчанинов Д.В., Фролова Н.Б. Клинико-эпидемиологические аспекты рака тела матки с позиции профилактики рецидивирования гиперплазии. *Акушерство и гинекология*. 2020; 1: 135–40. DOI: 10.18565/aig.2020.1.135-140 [Klinyshkova T.V., Turchaninov D.V., Frolova N.B. Clinical and epidemiological aspects of uterine body cancer from the perspective of prevention of recurrent hyperplasia. *Obstetrics and Gynecology*. 2020; 1: 135–40. DOI: 10.18565/aig.2020.1.135-140 (in Russian)].
8. Чернуха Г.Е., Асатурова А.В., Иванов И.А., Думановская М.Р. Структура патологии эндометрия в различные возрастные периоды. *Акушерство и гинекология*. 2018; 8: 129–34. DOI: 10.18565/aig.2018.8.129-134 [Chernukha G.E., Asaturova A.V., Ivanov I.A., Dumanovskaya M.R. Structure of endometrial pathology in various age periods. *Obstetrics and Gynecology*. 2018; 8: 129–34. DOI: 10.18565/aig.2018.8.129-134 (in Russian)].

9. Rijk S, Steenberg M, Nieboer T, Coppus S. Atypical Endometrial Polyps and Concurrent Endometrial Cancer: A Systematic Review. *Obstet Gynecol* 2016; 128 (3): 519–25. DOI: 10.1097/AOG.0000000000001566
10. Namazov A, Gemer O, Ben-Arie A et al. Endometrial Polyp Size and the Risk of Malignancy in Asymptomatic Postmenopausal Women. *J Obstet Gynaecol Can* 2019; 41 (7): 912–5. DOI: 10.1016/j.jogc.2018.07.019
11. Sasaki L, Andrade K, Figueiredo A et al. Factors Associated With Malignancy in Hysteroscopically Resected Endometrial Polyps: A Systematic Review and Meta-Analysis. *J Minim Invasive Gynecol* 2018; 25 (5): 777–85. DOI: 10.1016/j.jmig.2018.02.004
12. Romero S, Young K, Hickey M, Su H. Levonorgestrel intrauterine system for endometrial protection in women with breast cancer on adjuvant tamoxifen. *Cochrane Database Syst Rev* 2020; 21 (12): CD007245. DOI: 10.1002/14651858.CD007245.pub4
13. Ghoubara A, Sundar S, Ewies A. Predictors of Malignancy in Endometrial Polyps: Study of 421 Women With Postmenopausal Bleeding. *Climacteric* 2018; 21 (1): 82–7. DOI: 10.1080/13697137.2017.1410783
14. Elyashiv O, Sagiv R, Kerner R et al. Hysteroscopic Resection of Premalignant and Malignant Endometrial Polyps: Is it a Safe Alternative to Hysterectomy? *J Minim Invasive Gynecol* 2017; 24 (7): 1200–3. DOI: 10.1016/j.jmig.2017.08.002

---

**ИНФОРМАЦИЯ ОБ АВТОРАХ / INFORMATION ABOUT THE AUTHORS**

**Клинышкова Татьяна Владимировна** – д-р мед. наук, проф., проф. каф. акушерства и гинекологии №1 ФГБОУ ВО ОмГМУ.

E-mail: klin\_tatyana@mail.ru; ORCID: 0000-0002-0544-8184

**Tatiana V. Klinyshkova** – D. Sci. (Med.), Prof., Omsk State Medical University. E-mail: klin\_tatyana@mail.ru;

ORCID: 0000-0002-0544-8184

**Фролова Наталья Борисовна** – канд. мед. наук, зав. гинекологическим отд-нием ЧУЗ «КБ "РЖД-Медицина"».

E-mail: nbfrolova@yandex.ru; ORCID: 0000-0002-4393-6904

**Nataliia B. Frolova** – Cand. Sci. (Med.), Clinical Hospital of Russian Railways-Medicine. E-mail: nbfrolova@yandex.ru;

ORCID: 0000-0002-4393-6904

Статья поступила в редакцию / The article received: 29.03.2022

Статья принята к печати / The article approved for publication: 14.04.2022

# Ключевые моменты при обследовании пациентов с бесплодием

Т.В. Стрижова✉

ГБУЗ «Городская клиническая больница им. Д.Д. Плетнева», Москва, Россия  
✉statyana333@gmail.com

## Аннотация

Согласно данным, представленным в клинических рекомендациях, частота бесплодия в России составляет до 24% в различных регионах. С целью решения этой проблемы государством выдано распоряжение об использовании методов вспомогательных репродуктивных технологий (ВРТ) в лечении бесплодия, а также о поддержке и реализации программ ВРТ и программ переноса размороженных эмбрионов в полость матки за счет средств Фонда обязательного медицинского страхования. В статье освещены некоторые аспекты государственной поддержки проблемы бесплодия, подробно разобраны нюансы работы специалистов согласно вступившим в силу новым приказам Минздрава России, освещены вопросы актуальной терминологии, представлены свежие данные о факторах, влияющих на возникновение бесплодия и наступление беременности. Подробно представлена характеристика разных форм женского бесплодия, представлены алгоритмы диагностики заболевания, определены показания и противопоказания к ВРТ.

**Ключевые слова:** бесплодие, вспомогательные репродуктивные технологии, экстракорпоральное оплодотворение, диагностика.

**Для цитирования:** Стрижова Т.В. Ключевые моменты при обследовании пациентов с бесплодием. Клинический разбор в акушерстве, гинекологии и репродуктологии. 2022; 1–2: 32–38. DOI: 10.47407/kragr2022.2.1-2.000033

## Key issues of assessing infertile patients

Tatiana V. Strizhova✉

Pletnev City Clinical Hospital, Moscow, Russia  
✉statyana333@gmail.com

## Abstract

According to the data provided by the clinical practice guidelines, infertility rate in various regions of Russia amounts to 24%. To address this issue, the order from the government was issued directed to use the assisted reproductive technologies (ART) to treat infertility, as well as to support and implement the programs of ART and frozen-thawed embryo transfer into the uterus with funding from the Compulsory Medical Insurance Fund. The article describes some aspects of the state support to resolve infertility problem, highlights the details of the work of specialists in accordance with the new orders issued by the Ministry of Health of the Russian Federation that have come into force, addresses the issues of the relevant terminology, provides most recent data on the factors affecting the development of infertility and pregnancy. The characteristics of various forms of female infertility are thoroughly discussed, diagnostic algorithms are provided, indications and contraindications to the use of ART are defined.

**Key words:** infertility, assisted reproductive technologies, in vitro fertilization, diagnosis.

**For citation:** Strizhova T.V. Key issues of assessing infertile patients. Clinical analysis in obstetrics, gynecology and reproductology. 2022; 1–2: 32–38. DOI: 10.47407/kragr2022.2.1-2.000033

Бесплодие – это заболевание, характеризующееся невозможностью достичь клинической беременности в течение 12 мес (у женщин 35 лет и старше срок составляет 6 мес) регулярной половой жизни без контрацепции из-за нарушений репродуктивной функции (либо индивидуальных, либо совместно с партнером). Медицинская коррекция бесплодия может быть инициирована ранее 1 года на основании данных медицинского, сексуального и репродуктивного анамнеза, возраста, данных физикального обследования и диагностических тестов. Порядок оказания медицинской помощи регламентируется документами, указанными в табл. 1.

На сегодняшний день в мире частота заболевания достигает 8–29%, в России эта цифра колеблется от 4 до 24% в зависимости от региона. Частота 15% и более считается критичной для государства, и с 2013 г. финансо-

вое обеспечение лечения бесплодия с применением вспомогательных репродуктивных технологий (ВРТ) включено в программу государственных гарантий бесплатного оказания гражданам медицинской помощи в части реализации базовой программы обязательного медицинского страхования (ОМС).

Постановление Правительства Российской Федерации от 28.12.2021 №2505 «О Программе государственных гарантий бесплатного оказания гражданам медицинской помощи на 2022 год и на плановый период 2023 и 2024 годов» регламентирует реализацию программ ВРТ и перенос размороженных эмбрионов в полость матки за счет средств Фонда ОМС. Важно, что ограничений по возрасту пациентки нет, при наличии показаний возможно использование донорских ооцитов, донорской спермы и донорских эмбрионов за счет средств пациента или иных ресурсов.



Таблица 1. Законы, приказы и рекомендации, регламентирующие порядок оказания медицинской помощи парам, страдающим бесплодием

Table 1. Laws, orders and guidelines governing the procedure for the provision of care to infertile couples

Название документа	Срок публикации
Федеральный закон №323-ФЗ «Об основах охраны здоровья граждан в Российской Федерации». Статья 55. Применение вспомогательных репродуктивных технологий	От 21.11.2011 (ред. от 02.07.2021, вступил в силу 01.01.2022)
Приказ Минздрава России №803н «О порядке использования вспомогательных репродуктивных технологий, противопоказаниях и ограничениях к их применению»	От 31.07.2020 (подписан 19.10.2020, вступил в силу 01.01.2021)
Клинические рекомендации Минздрава России «Женское бесплодие»	От 24.06.2021
Клинические рекомендации Минздрава России «Мужское бесплодие»	От 21.05.2021

В 2019 г. начал свою работу национальный проект «Демография», в рамках которого утвержден федеральный проект «Финансовая поддержка семей при рождении детей». Документом предусмотрено оказание медицинской помощи семьям, страдающим бесплодием, с использованием экстракорпорального оплодотворения (ЭКО) за счет средств базовой программы ОМС. Целевым показателем эффективности программы, рассчитанной до 2024 г., стало увеличение суммарного коэффициента рождаемости (в среднем до 1,7 ребенка на одну женщину).

Фонд ОМС обеспечивает базовые программы ВРТ, в том числе перенос размороженных эмбрионов в полость матки. Согласно приказу Минздрава России №803н от 31.07.2020 базовая программа включает следующие этапы:

- овариальная стимуляция;
- пункция фолликулов яичников для получения ооцитов, инсеминация ооцитов специально подготовленной спермой мужа/партнера методом ЭКО или путем инъекции сперматозоида в цитоплазму ооцита (ИКСИ);
- культивирование эмбрионов;
- перенос эмбрионов в полость матки (не более двух для снижения затрат на преждевременно рожденных детей, предпочтение для селективного переноса одного эмбриона);
- криоконсервация эмбрионов (при наличии показаний);
- разморозка криоконсервированных эмбрионов;
- внутриматочное введение размороженного эмбриона, в том числе донорского (не более двух). Государственная поддержка помогает снизить финансовую нагрузку на пациентов и способствует увеличению числа участников программ.

Показания для применения ВРТ определены указанным порядком. К ним относятся отсутствие беременности при отсутствии эффекта от лечения бесплодия другими методами в течение 12 мес при возрасте женщины до 35 лет или в течение 6 мес при возрасте женщины 35 лет и старше; абсолютное бесплодие (отсутствие матки, яичников, отсутствие или непроходимость обеих маточных труб, азооспермия и др.) и случаи, когда вероятность преодоления бесплодия с приме-

нием методов ВРТ выше, чем другими. При отсутствии бесплодия программы ВРТ могут быть выполнены при наличии показаний к преимплантационному генетическому тестированию; при сексуальных нарушениях, препятствующих половому акту; ВИЧ-инфицированным дискордантным парам.

Существующие ограничения к проведению программ ВРТ также регламентируются приказом Минздрава России №803н от 31.07.2020.

В перечень входят:

- снижение овариального резерва (уровень антимюллерова гормона – АМГ < 1,2 нг/мл, количество антральных фолликулов менее 5), при этом перенос размороженного эмбриона возможен;
- состояния, при которых имеется необходимость хирургической коррекции органов репродуктивной системы;
- состояния, при которых имеются показания для суррогатного материнства;
- острые воспалительные заболевания любой локализации (до излечения).

К факторам, снижающим вероятность зачатия, относятся возраст, курение, прием алкоголя и кофеина, ожирение, использование интимных лубрикантов (они снижают вероятность зачатия и ухудшают выживаемость сперматозоидов). Так, с возрастом происходит снижение овариального резерва (особенно у женщин после 35 лет), повышаются риски осложнений программ ВРТ и течения самой беременности. Курение доказанно снижает качество ооцитов и сперматозоидов (по данным статистики, бесплодием в 3 раза чаще страдают курильщики), что приводит к снижению эффективности лечения методами ВРТ. Чрезмерный прием алкоголя ухудшает выработку гонадотропных гормонов, приводит к снижению тестостерона и повышению фрагментации ДНК сперматозоидов, нарушая процесс формирования нормальных эмбрионов. Избыточная масса тела, которую имеют около 60% населения, в частности индекс массы тела (ИМТ)  $\geq 30$  кг/м<sup>2</sup>, снижает эффективность ВРТ в 3 раза. Помимо ухудшения качества половых клеток, при ожирении происходит нарушение децидуализации эндометрия, что приводит либо к самопроизвольному выкидышу, либо, в случае прогрессирования беременности, к нарушению пла-

центарного звена и, как следствие, к задержке развития плода и к гестозу.

### Особенности диагностического поиска

Какие вопросы необходимо задать на первичном визите женщине с жалобами на отсутствие естественной беременности? Для уточнения диагноза и разработки тактики терапии важными параметрами становятся: длительность бесплодия, семейный анамнез, наличие соматических и гинекологических заболеваний, перенесенные инфекции, передаваемые половым путем, и воспалительные заболевания органов малого таза, наличие аллергических реакций и вредных привычек (курения, чрезмерного потребления алкоголя, психотропных препаратов, наркотиков), условия работы пациентки (воздействие вредных экологических факторов, в том числе профессиональных вредностей), результаты предшествующего лечения, в том числе хирургического, а также оценка показаний к их проведению, особенности менструального цикла (возраст менархе, регулярность, продолжительность, болезненность менструаций), вид используемой контрацепции, нюансы половой жизни (в каком возрасте началась, какой брак по счету, его продолжительность, особенности сексуальной жизни: качество либидо, оргазмов, частота половых контактов, наличие диспареунии, число половых партнеров), характеристика детородной функции (количество предыдущих беременностей, их течение, исход, осложнения в родах и в послеродовом периоде), характер питания, прием лекарственных средств.

При проведении общего осмотра важно обратить внимание на тип телосложения (нормостенический, астенический, гиперстенический), тип распределения подкожной жировой клетчатки [верхний – отложение жира на плечах, грудной клетке, животе (мужской или андронидный); нижний – отложение жира на бедрах, ягодицах (женский или гинеонидный)], состояние кожных покровов и видимых слизистых оболочек [(акне, себорея, полосы растяжения (стрии), наличие гиперпигментаций трущихся поверхностей (негроидный акантоз)]; рассчитать ИМТ по формуле: масса тела (кг)/рост (м)<sup>2</sup>; определить степень и тип оволосения; степень развития и состояния молочных желез путем осмотра и пальпации для определения узловых образований и наличия галактореи.

Гинекологический осмотр пациентки (бимануальное влагалищное исследование и исследование с помощью влагалищных зеркал) включает определение особенностей развития наружных половых органов, состояния влагалища (болезненности сводов, характера и количества влагалищных выделений) и шейки матки (цвета, характера слизистой, наличия рубцовых изменений, определение цервикального числа), размера и формы матки, ее подвижности, плотности, гладкости, болезненности, придатков матки (подвижности, болезненности, размеров яичников, наличия тубоовариальных образований и/или спаек), состояния крестцово-маточных связок, их уплотнений и болезненности.

Согласно приказу Минздрава России №803н от 31.07.2020 лабораторная диагностика включает оценку овариального резерва (АМГ, фолликулостимулирующий гормон – ФСГ на 2–5-й дни менструального цикла). Срок действия результатов исследований 6 мес. Другие гормоны для исключения эндокринного фактора бесплодия необходимо исследовать также на 2–5-й дни менструального цикла. К ним относят пролактин, лютеинизирующий гормон (ЛГ), эстрадиол, общий тестостерон, тиреотропный гормон, антитела к тиреопероксидазе.

Согласно комментариям в клинических рекомендациях, уровень АМГ 1,2 нг/мл ассоциирован с высокой вероятностью бедного ответа яичников на стимуляцию, низким качеством эмбрионов и низкими шансами наступления беременности в программах ВРТ, в то время как 3,6 нг/мл – связан с чрезмерным ответом яичников и риском развития синдрома гиперстимуляции яичников в программах ВРТ. ФСГ ≥ 12 МЕ/л ассоциирован с плохим ответом на стимуляцию яичников и низкими шансами наступления беременности (имеет большое значение у женщин старше 38 лет).

Помимо указанных параметров важно определять иммуноглобулины (Ig) класса М и G к вирусу иммунодефицита человека 1, 2, антигены р24/25 (Agp24/25), IgM и IgG вирусам гепатита В и С, к *Treponema pallidum* в крови (срок действия указанных исследований – 3 мес) у обоих супругов, IgM и IgG к вирусу краснухи (Rubella) в крови (при наличии IgG вступление в протоколы ВРТ приветствуется, при отсутствии Ig пациентке стоит рекомендовать вакцинацию и вернуться к вопросу о беременности через 3 мес).

Важными лабораторными исследованиями становятся результаты ПЦР *Neisseria gonorrhoeae*, *Chlamydia trachomatis*, *Ureaplasma spp.*, *Mycoplasma hominis*, *Mycoplasma genitalium*, *Trichomonas vaginalis* (согласно порядкам анализ действителен 3 мес), молекулярно-биологическое исследование соскоба из цервикального канала на выявление генетического материала Herpes simplex 1, 2, Cytomegalovirus (срок действия 1 год), цитологическое исследование микропрепарата шейки матки – мазка с поверхности шейки матки и цервикального канала (срок действия также 1 год), микроскопия влагалищных мазков (срок действия 1 мес).

С помощью ультразвукового исследования (УЗИ) органов малого таза (результаты действительны 6 мес, однако перед вступлением в протокол ВРТ результаты должны быть не более 2-недельной давности) исключают патологию органов малого таза, в том числе аномалии развития, проводят мониторинг овуляции, который позволяет оценить рост и созревание фолликулов, а также произошедшую овуляцию, формирование желтого тела, состояние эндометрия в разные фазы менструального цикла, количество антральных фолликулов в обоих яичниках (если их меньше 5, то вероятен бедный ответ, поэтому важно ускорить процесс обследований и вступление пациентки в протоколы ВРТ).

Гистеросальпингография (ГСГ)/соногистеросальпингография (соноГСГ) позволяет оценить состояние маточных труб и матки (результаты действительны 1 год). Важно, что при проведении ВРТ по показаниям, не связанным с бесплодием (например, в случае привычного невынашивания беременности), при бесплодии, связанном с мужскими факторами, при использовании донорских ооцитов проведение оценки проходимости маточных труб с помощью ГСГ/соноГСГ не показано.

При выявлении патологии эндометрия или при подозрении на нее рекомендована биопсия эндометрия или гистероскопия (ГС) с гистологическим исследованием биоптата (действительно в течение 1 года). Рекомендовано проведение ГС при наличии 2 и более переносов эмбрионов в программах ВРТ с отрицательным результатом и при неэффективности консервативных методов лечения внутриматочной патологии для верификации диагноза.

Другими дополнительными стандартными исследованиями перед ЭКО становятся флюорография легких (действительна 1 год), электрокардиограмма (1 год), консультация врача-терапевта с указанием того факта, что беременность не противопоказана (1 год), обследование молочных желез [УЗИ молочных желез женщинам до 40 лет, с возраста 40 лет и старше, согласно клиническим рекомендациям и приказу №803н, пациентки проходят маммографию (при обнаружении патологии необходима консультация онколога), срок действия 1 год], общий анализ крови, биохимический анализ крови, коагулограмма, общий анализ мочи (1 мес), определение основных групп по системе АВ0 и антигена D системы Rh (резус-фактор) – бессрочно.

Медико-генетическое консультирование проходят пациенты при наличии наследственного (врожденного) заболевания у одного из родителей, детей или родственников; при рождении ребенка (беременности плодом) с хромосомной патологией или врожденными пороками развития в анамнезе; при носительстве хромосомной патологии у одного из супругов; при нарушении полового развития, в том числе при первичной аменорее; при бесплодии неясного генеза; при привычном невынашивании беременности (два и более самопроизвольных прерываний беременности); в случае повторных неудачных попыток переноса «свежих» или размороженных эмбрионов (три у женщин моложе 35 лет, два у женщин 35 лет и старше); при тяжелых нарушениях сперматогенеза у мужчин (олигоастенотератозооспермия, олигозооспермия, азооспермия); при кровнородственном браке супругов; доноры ооцитов, спермы и эмбрионов.

### Характеристики некоторых форм бесплодия

В России единственным нормативным документом формулировки и учета диагнозов в системе здравоохранения является Международная классификация болезней 10-го пересмотра (МКБ-10), согласно которой бесплодие кодируется несколькими пунктами (табл. 2).

**Таблица 2. Диагноз бесплодия согласно МКБ-10**  
Table 2. The diagnosis of infertility in accordance with ICD-10

- N97 Женское бесплодие
- N97.0 Женское бесплодие, связанное с отсутствием овуляции
- N97.1 Женское бесплодие трубного происхождения
- N97.2 Женское бесплодие маточного происхождения
- N97.3 Женское бесплодие цервикального происхождения
- N97.4 Женское бесплодие, связанное с мужскими факторами
- N97.8 Другие формы женского бесплодия
- N97.9 Женское бесплодие неуточненное

### **N97.0. Женское бесплодие, связанное с отсутствием овуляции (эндокринное)**

Характеризуется отсутствием беременности в течение 12 мес, связанным с нарушением овуляции: ановуляцией (отсутствием овуляции) или олигоовуляцией (редкими овуляциями). Четверть всех форм бесплодия приходится на эту форму. Лечение методом ЭКО у этой группы пациенток показано при созревании в цикле овариальной стимуляции более трех фолликулов; неэффективности циклов овариальной стимуляции; сочетании с другими факторами бесплодия.

Выделяются:

- Группа I – гипогонадотропная гипоэстрогенная ановуляция (низкие уровни гонадотропинов и эстрогена, функциональная гипоталамическая аменорея, гипогонадотропный гипогонадизм), связанная с мутациями генов, участвующих в онтогенезе и миграции нейронов гонадотропин-рилизинг гормона (ГнРГ), а также генов, регулирующих секрецию ГнРГ, либо со стрессом, потерей массы тела, тяжелыми физическими нагрузками. Клинико-лабораторные проявления: аменорея или олигоменорея, снижение гонадотропинов (ЛГ, ФСГ, эстрадиол) в сыворотке крови. К принципам терапии относят коррекцию ИМТ (не менее 18,5 кг/м<sup>2</sup>) ввиду повышенного риска акушерских осложнений, использование для овариальной стимуляции препаратов группы менотропинов, содержащих комбинацию ФСГ и ЛГ. При неэффективности рекомендовано проведение программ ВРТ.

- Группа II – нормогонадотропная нормоэстрогенная ановуляция (синдром поликистозных яичников – СПКЯ), эндокринопатия у женщин репродуктивного возраста, ассоциированная с гиперандрогенией, ановуляторным бесплодием, метаболическими нарушениями. Наиболее частая группа пациентов (в структуре бесплодия – 85%, в популяции – 8–13%). Лечение бесплодия при СПКЯ начинают с нормализации массы тела; в качестве 1-й линии терапии используют кломифен. При неэффективности такой терапии проводится овариальная стимуляция гонадотропинами или лапароскопия (ЛС). Визуально не измененные и мультифолликулярные яичники не стоит подвергать какой-либо травматизации, включая воздействие моно- и биполярной коагуляции. Больным с СПКЯ, которым планируется лечение с применением ВРТ, оперативное лечение не рекомендовано. При неэффективности стимуляции и оперативного лечения переходят к программам ВРТ.

• Группа III – гипергонадотропная гипоэстрогенная ановуляция. Первичная (дисгенезия гонад) и вторичная (генетическая, идиопатическая, аутоиммунная, ятрогенная) формы преждевременной недостаточности яичников. Небольшая (частота в структуре эндокринного бесплодия 5%, в популяции 1–2%), но самая сложная группа пациентов, у которых выявляется олигоменорея или аменорея, а также повышение уровня гонадотропинов (преимущественно ФСГ > 25 МЕ/л дважды с интервалом 4 нед) и снижение концентрации эстрадиола и тестостерона в сыворотке крови. Рекомендуется проведение программ ВРТ с использованием донорских ооцитов.

• Группа IV – гиперпролактинемия. Пациенткам с гиперпролактинемией рекомендовано назначение агонистов допаминовых рецепторов (бромкриптин, каберголина) с целью снижения уровня пролактина и восстановления овуляции. При неэффективности – достижение беременности методами ВРТ.

### **№97.1. Женское бесплодие трубного происхождения (трубно-перитонеальное бесплодие)**

Обусловлено нарушением проходимости маточных труб вследствие аномалии развития в результате перенесенного воспаления (сальпингита) или отсутствия маточных труб. Этот вид бесплодия встречается довольно часто, в 25–70% случаев, диагностика в основном основана на анамнезе (удаление маточных труб по показаниям) или результатах ГСГ/соноГСГ. Пациенткам в возрасте до 35 лет с сохраненным овариальным резервом и нормоспермией у партнера показана ЛС как метод лечения: проводят сальпинголизис (разделение спаек); фимбриопластику (восстановление входа в воронку маточной трубы); сальпингостомию (создание нового отверстия в ампулярном отделе маточной трубы); тубэктомию при наличии гидросальпинксов. Повторные реконструктивно-пластические операции на маточных трубах для восстановления их проходимости и достижения беременности не показаны ввиду их неэффективности.

### **№97.2. Женское бесплодие маточного происхождения**

Примерно 1/2 женщин, страдающих бесплодием, имеют маточный фактор – состояние, нарушающее анато-функциональное состояние матки и процесс имплантации (врожденные аномалии развития матки, отсутствие матки и приобретенные поражения матки, нарушающие процесс имплантации; табл. 3). Лечение как хирургическое, так и консервативное, возможно ВРТ после предварительной подготовки.

Согласно клиническим рекомендациям показаниями к хирургическому лечению лейомиомы матки являются:

- субмукозная лейомиома матки;
- интрамуральная лейомиома матки, деформирующая полость матки или имеющая признаки нарушения питания;

**Таблица 3. Виды патологии матки**  
Table 3. Uterine pathology types

Q51	<b>Врожденные аномалии (пороки развития) развития тела и шейки матки</b>
Q51.1	Удвоение тела матки с удвоением влагалища и шейки матки
Q51.2	Другие удвоения матки
Q51.3	Двууголая матка
Q51.4	Одноуголая матка
N71.1	Хроническая воспалительная болезнь матки
N71.9	Воспалительная болезнь матки неуточненная
N84.0	<b>Полип тела матки</b>
N84.1	<b>Полип шейки матки</b>
D25	Лейомиома матки
D26	Другие доброкачественные новообразования матки
N85.6	Внутриматочные синехии

- субсерозная лейомиома матки с перешеечным расположением узла, или при больших размерах узла (более 4–5 см), или имеющая признаки нарушения питания.

Программы ВРТ возможны без предшествующего оперативного лечения при наличии одиночных или множественных интерстициальных миоматозных узлов до 4–5 см в диаметре, не деформирующих полость матки и не имеющих признаков нарушения питания; одиночных или множественных субсерозных миоматозных узлов небольших размеров (до 4–5 см) и не имеющих признаков нарушения питания. Наличие интрамуральной лейомиомы больших размеров (более 4–5 см) и/или субмукозной лейомиомы является противопоказанием к проведению лечения с применением ВРТ и внутриматочной инсеминации до момента устранения данной патологии.

Внутриматочные синехии – это патология эндометрия, при которой происходит нарушение анатомической целостности полости матки за счет образования фибриновых спаек разной степени выраженности. В 90% случаев развитие выраженных внутриматочных синехий обусловлено осложненным течением беременности в связи с неполным абортom, неразвивающейся беременностью, пузырным заносом, послеродовым кровотечением, остатками плацентарной ткани. Синдром Ашермана встречается после неполного аборта в 50%, послеродового кровотечения – 24% и искусственного аборта – 17,5% случаев. При повторном кюретаже полости матки вероятность развития синехий увеличивается на 8% и достигает 30% при проведении манипуляции в 3-й раз. Клинически состояние проявляется аменореей или гипоменореей, бесплодием и невынашиванием беременности. Основным методом лечения – это гистероскопический адгезиолизис (до 90% эффективности, восстановление репродуктивной функции – до 35%).

Хронический эндометрит – ХЭ (N71.1) – клинкоморфологический синдром, при котором в результате персистирующего повреждения эндометрия инфекционным агентом возникают множественные вторичные морфофункциональные изменения, нарушающие циклическую пролиферацию и рецептивность слизистой оболочки тела матки. На УЗИ регистрируют утолщение, повышенную эхогенность, неоднородность, неровный контур эндометрия, атрофию эндометрия, га-

**Таблица 4. Минимальные референсные значения показателей эякулята (5-й процентиль и 95% доверительный интервал) согласно руководству Всемирной организации здравоохранения по исследованию и обработке эякулята человека, 2010 г.**  
*Table 4. Minimum reference values for semen parameters (5th percentile and 95% confidence interval) in accordance with the World Health Organization Laboratory Manual for the Examination and Processing of Human Semen (2010)*

Показатель	Минимальное референсное значение
Объем эякулята, мл	1,5 (1,4–1,7)
Общее количество сперматозоидов в эякуляте (106 на эякулят)	39 (33–46)
Концентрация сперматозоидов (106 на мл)	15 (12–16)
Общая подвижность (PR+NP, %)	40 (38–42)
Прогрессивная подвижность (PR, %)	32 (31–34)
Жизнеспособность (живые сперматозоиды, %)	58 (55–63)
Морфология сперматозоидов (нормальные формы, %)	4,0 (3,0–4,0)
Пероксидаза-положительные лейкоциты (106 на мл)	не более 1 млн в 1 мл
MAR-тест (тест на наличие антиспермальных антител в сперме)	<10%

зообразные пузырьки или синехии в полости матки; на ГС – неравномерную толщину эндометрия, полиповидные выросты, неравномерную окраску и гиперемию, точечные кровоизлияния и очаговую гипертрофию. Морфологические критерии при биопсии слизистой оболочки матки на 5–7-й день менструального цикла таковы: воспалительные инфильтраты чаще из лимфоидных элементов вокруг желез и сосудов, наличие плазматических клеток, очаговый фиброз стромы, склеротические изменения спиральных артерий эндометрия. Комплексное лечение включает назначение антибиотиков, противовирусных, противовоспалительных средств, санацию влагалища, иммунотерапию, фазовую гормонотерапию, метаболическую терапию, физиолечение, озонотерапию.

### **№97.3. Женское бесплодие цервикального происхождения**

Обусловлено деформацией шейки матки из-за травм и хирургических вмешательств с нарушением транспорта сперматозоидов в матку. Диагноз основывается на результатах кольпоскопии, офисной цервикоскопии и ГС, к методам лечения относят хирургическую коррекцию и программы ВРТ.

### **№97.4. Женское бесплодие, связанное с мужскими факторами**

Состояние, вызванное одновременно женскими и мужскими факторами. Может быть вызвано врожденными или приобретенными аномалиями мочеполовых органов, злокачественными новообразованиями, инфекциями мочеполовой системы, повышением температуры мошонки, варикоцеле, эндокринными нарушениями, генетическими дефектами, аутоиммунными реакциями, патозооспермией. Определяясь с тактикой ведения пары, акушер-гинеколог должен принимать во внимание заключение уролога (андролога), основанное в том числе и на показателях спермограммы (анализ действителен 6 мес); табл. 4.

Консультация уролога (андролога) необходима при патозооспермии, лейкоспермии [микробиологическое

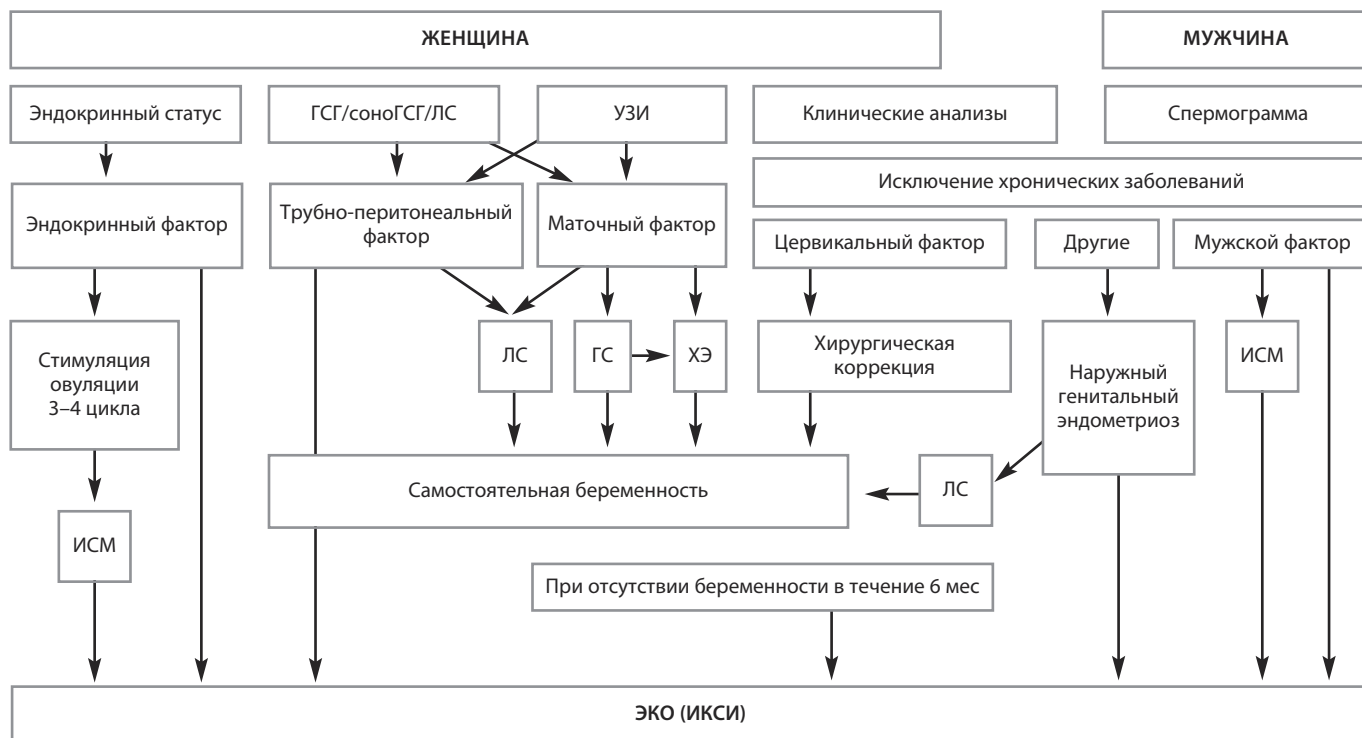
(культуральное) исследование эякулята на аэробные и факультативно-анаэробные условно-патогенные микроорганизмы], азооспермии [ретроградная эякуляция, гипогонадизм, генетический дефект (тестирование на микроделеции локуса AZF Y-хромосомы)], идиопатическом мужском бесплодии.

### **№97.8. Другие формы женского бесплодия**

К таким формам бесплодия относится эндометриоз – в частности, эндометриоз яичников (чаще всего в форме эндометриоидных кист – эндометриом). Удаление эндометриоидных кист – эндометриом (согласно клиническим рекомендациям, показано при размерах более 3 см и подозрении на злокачественный процесс) повышает шансы наступления самостоятельной беременности. Однако при проведении повторных операций на яичнике по поводу эндометриоза у женщины с бесплодием необходимо оценить риск и пользу предполагаемого вмешательства, поскольку проведение повторных операций, направленных на восстановление естественной фертильности, при отсутствии показаний неоправданно затягивает применение программ ВРТ, к тому же оперативное вмешательство может приводить к снижению овариального резерва, что существенно снижает эффективность лечения методами ВРТ. Консервативное лечение включает медикаментозную терапию эндометриоза прогестагенами и агонистами ГнРГ (рекомендуется только для лечения болевого синдрома при эндометриозе). Медикаментозная терапия у женщин с эндометриозом I–II стадии при сохранной проходимости маточных труб и фертильной сперме партнера не увеличивает шансы наступления беременности (период ожидания наступления беременности после хирургического вмешательства должен составлять не более 6 мес, далее показано ВРТ). Программы ВРТ после хирургического лечения следует рекомендовать женщинам с эндометриозом III–IV стадии и нарушением проходимости маточных труб независимо от возраста пациентки и фертильности мужа («ургентное» ЭКО).

Эндометриоз тела матки (аденомиоз) I–II стадии распространения не требует дополнительного лечения перед применением ВРТ. При аденомиозе III–IV стадии

Рис. 1. Алгоритм обследования пар с бесплодием.  
Fig. 1. Algorithm for assessment of infertile couples.



Примечание. ИСМ – инсеминация спермой мужа.

распространения показано назначение агонистов ГнРГ в течение 3–4 мес, что увеличивает частоту наступления беременности в программах ВРТ. Частота наступления беременности у пациенток с аденомиозом III–IV стадии не превышает 10–15%, в этом случае следует говорить о программе суррогатного материнства.

Упрощенный вариант алгоритма обследования пар с бесплодием представлен в рис. 1.

Бесплодие является довольно сложным и комплексным диагнозом, требующим правильного последовательного применения большого спектра диагностиче-

ских и лечебных процедур. Чем раньше пациентка обратилась к врачу и чем раньше устранены причины заболевания, тем больше вероятность успешной терапии бесплодия. Слаженная работа различных специалистов: репродуктолога, уролога (андролога), эндокринолога и пр., – а также активное участие пациентки способствуют достижению желанной беременности.

**Конфликт интересов.** Автор заявляет об отсутствии конфликта интересов.

**Conflict of interests.** The author declares that there is not conflict of interests.

#### ИНФОРМАЦИЯ ОБ АВТОРЕ / INFORMATION ABOUT THE AUTHOR

**Стрижова Татьяна Владимировна** – канд. мед. наук, гинеколог-репродуктолог, ОП «Женская консультация» ГБУЗ «ГКБ им. Д.Д. Плетнева». E-mail: statyana333@gmail.com; ORCID: 0000-0002-2909-5440  
**Tatiana V. Strizhova** – Cand. Sci. (Med.), Women's Consultation of Pletnev City Clinical Hospital. E-mail: statyana333@gmail.com; ORCID: 0000-0002-2909-5440

Статья поступила в редакцию / The article received: 03.04.2022  
 Статья принята к печати / The article approved for publication: 14.04.2022



Подробнее о проблеме бесплодия – в видеолекции «Ключевые моменты при обследовании пациенток с бесплодием»



# Мужская гормональная контрацепция. Современное состояние проблемы

Л.Е. Белый✉

ФГБОУ ВО «Ульяновский государственный университет», Ульяновск, Россия

✉lbely@yandex.ru

## Аннотация

Несмотря на непрерывное совершенствование средств женской гормональной контрацепции, около 40% беременностей в мире являются незапланированными. Результаты опросов демонстрируют, что с каждым годом все больше мужчин готовы участвовать в планировании семьи, однако варианты мужской контрацепции по-прежнему сводятся к использованию презервативов и вазэктомии, далеко не всегда обеспечивающей обратимый контрацептивный эффект. Назрела глобальная потребность в новых средствах мужской контрацепции. Появление безопасных доступных мужских гормональных контрацептивов, обладающих высокой надежностью и обратимостью действия, позволит парам эффективно планировать беременность. В разработке средств мужской гормональной контрацепции произошел существенный прогресс, однако прежде чем конечный продукт выйдет на фармацевтический рынок, необходимо получение доказательств его долгосрочной безопасности. В данном обзоре рассмотрены физиологические основы мужской гормональной контрацепции, история исследований эффективности и безопасности различных ее вариантов, описаны проблемы, которые требуют решения на современном этапе разработки мужских гормональных контрацептивов.

**Ключевые слова:** мужская контрацепция, спермограмма, олигозооспермия, азооспермия, сперматогенез, половые гормоны, тестостерон, андрогены, прогестины.

**Для цитирования:** Белый Л.Е. Мужская гормональная контрацепция. Современное состояние проблемы. Клинический разбор в акушерстве, гинекологии и репродуктологии. 2022; 1–2: 39–46. DOI: 10.47407/kragr2022.2.1-2.000034

## Male hormonal contraception. The current state of the problem

Lev E. Belyi✉

Ulyanovsk State University, Ulyanovsk, Russia

✉lbely@yandex.ru

## Abstract

Despite the continuous improvement of female hormonal contraception, 40% of pregnancies in the world are unplanned. The survey results show that every year more and more men are ready to participate in family planning, but the options for male contraception are still reduced to the use of condoms and vasectomy, which does not always provide a reversible contraceptive effect. There is a global need for new means of male contraception. The emergence of safe, affordable male hormonal contraceptives with high reliability and reversibility of action will allow couples to plan pregnancy effectively. Significant progress has been made in the development of male hormonal contraception, but before the final product enters the pharmaceutical market, it is necessary to obtain evidence of its long-term safety. This review examines the physiological basis of male hormonal contraception, the history of research on the effectiveness and safety of its various variants, describes the problems that need to be solved at the current stage of the development of male hormonal contraceptives.

**Key words:** male contraception, spermogram, oligozoospermia, azoospermia, spermatogenesis, sex hormones, testosterone, androgens, progestins.

**For citation:** Belyi L.E. Male hormonal contraception. The current state of the problem. Clinical analysis in obstetrics, gynecology and reproductive medicine. 2022; 1–2: 39–46. DOI: 10.47407/kragr2022.2.1-2.000034

## Введение

Незапланированная беременность остается глобальной проблемой общественного здравоохранения. По данным J. Vearak и соавт. [1], 44% беременностей во всем мире являются незапланированными, а более 1/2 из них заканчиваются абортom. Нужно признать, что за последние несколько десятилетий произошел серьезный прогресс в разработке и совершенствовании контрацептивов для женщин: комбинированные оральные контрацептивы (КОК), пластыри, инъекционные препараты, внутриматочные спирали и имплантаты [2]. Однако исследование Всемирной организации здравоохранения (ВОЗ), результаты которого опубликованы в 2020 г., продемонстрировало, что среди женщин, столкнувшихся с незапланированной

беременностью, 2/3 либо не прибегали к контрацепции вообще, либо не использовали надежный метод [3]. В парах, где женщина по той или иной причине прекращает использование противозачаточных средств (проблемы со здоровьем, побочные эффекты), альтернативных вариантов контрацепции немного. Получается, что планирование семьи и профилактика нежелательной беременности по-прежнему остаются исключительно женскими обязанностями. В то же время большое число мужчин приветствовали бы возможность прибегнуть к методам мужской контрацепции, желая активно участвовать в совместном процессе планирования семьи. Данное обстоятельство диктует необходимость создания новых и современных методов мужской контрацепции. Идеальный метод мужской контрацеп-

ции должен быть безопасным, эффективным и обязательно обратимым [4]. Сегодня из методов мужской контрацепции по-прежнему можно назвать презерватив, применение которого часто неэффективно, и вазэктомию, весомым недостатком которой является ее необратимость [5]. В настоящее время прослеживается растущий интерес к обратимым методам мужской гормональной контрацепции (ГК) среди различных расовых и религиозных сообществ и этнических групп [6]. Доступность мужских гормональных контрацептивов дала бы мужчинам возможность контролировать свою фертильность и разделять ответственность за планирование семьи [7]. Новые мужские противозачаточные средства станут необходимой альтернативой парам, в которых женщина не может использовать женские противозачаточные средства из-за медицинских противопоказаний или побочных эффектов [8].

### Механизмы мужской ГК

Механизм действия мужских гормональных контрацептивов отчасти схож с механизмом действия КОК у женщин. КОК подавляют выработку гонадотропинов гипофизом, тормозят фолликулогенез и подавляют овуляцию.

Мужская ГК обрывает физиологическую петлю обратной связи в гипоталамо-гипофизарно-гонадной оси (ГГГ-оси), что ведет к подавлению сперматогенеза.

Напомним, что правильно функционирующая ГГГ-ось берет свое начало в гипоталамусе, секретирующем гонадотропин-рилизинг-гормон (ГнРГ). ГнРГ из гипоталамуса через портальную систему поступает в гипофиз, тем самым стимулируя продукцию и высвобождение гонадотропинов.

Фолликулостимулирующий гормон (ФСГ), вырабатываемый гипофизом, стимулирует в яичках клетки Сертоли, обеспечивая поддержание дифференцировки и созревания сперматогоний [9]. Лютеинизирующий гормон (ЛГ) стимулирует выработку тестостерона клетками Лейдига в яичках. Для поддержания нормального сперматогенеза требуется высокая концентрация тестостерона в паренхиме яичка (примерно в 100 раз выше, чем в крови). В свою очередь, тестостерон, циркулирующий в крови, подавляет секрецию ГнРГ и гонадотропинов, тем самым замыкая петлю обратной связи [8].

Экзогенный тестостерон, введенный в организм мужчины совместно с прогестинами или без них, вызывает стойкую отрицательную обратную связь в ГГГ-оси: происходит подавление высвобождения ГнРГ гипоталамусом, гонадотропинов гипофизом, что ведет не только к подавлению синтеза эндогенного тестостерона, но и угнетению сперматогенеза [6]. Экзогенный тестостерон связывается с рецепторами андрогенов в головном мозге и периферических тканях, обеспечивая реализацию необходимых андрогенных эффектов.

Несмотря на схожие механизмы ГК у мужчин и женщин, принципиальное отличие при их использовании все же существует. У женщин цель ГК – подавить овуляцию, и если тому или иному контрацептиву это удастся,

то его можно считать эффективным. У мужчин эффективность ГК будет зависеть от степени подавления сперматогенеза [10, 11]. Важно, что для эффективной контрацепции достижения азооспермии не требуется, это продемонстрировали результаты ранних исследований, о которых речь пойдет ниже. Более того, добиться азооспермии у всех без исключения мужчин, применяющих гормональные контрацептивы, не удастся.

О снижении концентрации сперматозоидов на фоне введения экзогенного тестостерона известно достаточно давно [12]. В 1970-х годах начались активные попытки использования данного побочного эффекта с целью создания гормонального средства обратимой мужской контрацепции. Небольшому числу добровольцев на протяжении нескольких месяцев вводили тестостерона энантат (ТЭ). Концентрация сперматозоидов у большинства мужчин снижалась до низкого уровня, у некоторых имела место азооспермия [13, 14].

При исследовании контрацептивной эффективности экзогенных андрогенов существует важный нюанс. Как указывалось выше, ФСГ в основном действует на начальных этапах сперматогенеза. Подавление высвобождения гонадотропинов приводит к уменьшению количества сперматогоний типа В [15], однако процесс образования круглых сперматид и их трансформация в удлинённые не затрагивается. Получается, что для снижения концентрации сперматозоидов в эякуляте требуется несколько недель, пока сперматогонии, прошедшие дифференцировку в сперматогонии типа В, завершат свой процесс созревания [16].

Именно поэтому пары, включенные в исследования эффективности мужских противозачаточных средств, изначально вступают в «фазу подавления», во время которой они должны использовать альтернативные противозачаточные средства одновременно с исследуемым мужским контрацептивом до достижения заданного порога концентрации сперматозоидов в эякуляте (обычно <1 млн/мл). Далее пара вступает в «фазу эффективности», в рамках которой контрацепция осуществляется исключительно с помощью исследуемого средства с параллельной оценкой концентрации сперматозоидов в эякуляте. У 1–2% мужчин во время фазы эффективности обнаруживается кратковременное повышение концентрации сперматозоидов, выходящее за рамки контрацептивной эффективности – так называемый сперматогенный отскок. После отскока концентрация сперматозоидов вновь снижается, достигая параметров эффективности. Механизм отскока неизвестен. Ранее данный феномен связывали с несоблюдением режима дозирования экзогенных андрогенов, но позднее при использовании андрогенов длительного действия оказалось, что феномен сперматогенного отскока также имеет место [8].

### Тестостерона энантат

Важными вехами в изучении эффективности мужских гормональных контрацептивов стали два международных исследования ВОЗ, выполненные в конце XX в.



В первом исследовании 271 мужчине еженедельно осуществлялось внутримышечное введение 200 мг ТЭ. Условием для вхождения в фазу эффективности было достижение азооспермии, которая наблюдалась у 70% мужчин. Длительное использование ТЭ в обозначенной дозе привело лишь к наступлению одной-единственной беременности на 1486 человеко-месяцев тестирования. У всех мужчин возобновился сперматогенез после завершения испытания [17].

Во втором исследовании у 399 мужчин использовалась та же схема применения ТЭ, но условием для вхождения в фазу эффективности стала не только азооспермия, но и олигозооспермия тяжелой степени ( $\leq 3$  млн/мл в эякуляте). В парах, в которых у мужчин имела место азооспермия, беременностей не наступило в течение 230 человеко-лет. В парах, в которых у мужчин наблюдалась тяжелая олигозооспермия, в течение 49,5 человеко-года наступило 4 беременности. Как и в первом исследовании ВОЗ, у всех мужчин-участников восстановился нормальный сперматогенез после прекращения использования ТЭ [10].

Результаты исследований ВОЗ позволили установить необходимый уровень снижения концентрации сперматозоидов, обеспечивающий контрацептивный эффект, сопоставимый с применением женских гормональных контрацептивов.

Если концентрация сперматозоидов находится в пределах не более 1 млн/мл, то вероятность наступления беременности составляет 0,6%. В то же время если концентрация сперматозоидов находится на уровне 1–3 млн/мл, тогда частота неудач при использовании мужской ГК будет составлять 1,4% [10, 11].

По мнению E. Nieschlag (2007 г.), для обеспечения эффективной контрацепции необходимо достичь тяжелой олигозооспермии с концентрацией сперматозоидов в эякуляте менее 1 млн/мл. В этом случае частота неудач при использовании мужских гормональных контрацептивов в качестве единственного метода контрацепции будет составлять 1% в год [18], что сопоставимо с показателями противозачаточной эффективности, достигнутой с помощью женских гормональных контрацептивов [19].

Несмотря на полученные новые научные данные, исследование ВОЗ не позволило использовать ТЭ в качестве средства мужской ГК. И этому есть объяснение [6]. Во-первых, инъекции выполнялись еженедельно и некоторые испытуемые отмечали боль в месте инъекции, что, несомненно, окажет негативное влияние на режим введения препарата в долгосрочной перспективе. Во-вторых, используемые дозы тестостерона, 200 мг внутримышечно еженедельно, в два раза выше тех доз, которые необходимы для поддержания тестостерона на физиологическом уровне, что чревато развитием побочных эффектов. В-третьих, для достижения низкой концентрации сперматозоидов, достаточной для контрацепции, в среднем требовалось 4 мес и в обоих исследованиях не у всех субъектов была достигнута олигозооспермия или азооспермия.

## Тестостерона ундеканат

Поиск легкого графика дозирования со снижением частоты инъекций до ежемесячных вместо еженедельных стал поводом для исследования тестостерона ундеканата (ТУ).

В 2003 г. опубликованы результаты II фазы многоцентрового исследования противозачаточной эффективности инъекционного ТУ у здоровых китайских мужчин [20]. ТУ применяли у 308 мужчин в шести клинических центрах Китая. Двенадцатимесячный период лечения включал 6-месячную фазу подавления, затем 6-месячную фазу эффективности и 12-месячный период восстановления. Во время фазы подавления первоначально вводилась нагрузочная доза 1000 мг ТУ, а затем 500 мг ТУ ежемесячно до тех пор, пока не была достигнута азооспермия или тяжелая олигозооспермия (максимум 6 инъекций). В фазе эффективности 500 мг ТУ вводили ежемесячно в течение 6 мес. Из 308 мужчин 9 не достигли азооспермии или тяжелой олигозооспермии ( $< 3$  млн/мл), а 296 мужчин вступили в фазу эффективности. От мужчин, достигших азооспермии или тяжелой олигозооспермии, беременностей не наступило. Повторное появление сперматозоидов произошло у шести мужчин во время фазы эффективности, и наступила одна беременность, которая была связана с отскоком сперматозоидов. Таким образом, общая частота неудач составила 5,2%, а общая эффективность – 94,8%. Сперматогенез у всех испытуемых нормализовался в течение восстановительного периода. Средняя концентрация тестостерона в сыворотке увеличилась на 131%, а средние концентрации ЛГ и ФСГ в сыворотке в период лечения снизились на 72 и 70% соответственно. Средний уровень липопротеидов высокой плотности (ЛПВП) в сыворотке снизился на 14%, а среднее значение гематокрита выросло на 6% по сравнению с исходным уровнем. Серьезных нежелательных явлений и существенных изменений химического состава сыворотки в ходе исследования не наблюдалось.

В другом многоцентровом клиническом исследовании эффективности контрацепции [21] III фазы приняли участие 1045 здоровых китайских мужчин, способных к деторождению. Инъекции 500 мг ТУ выполнялись ежемесячно на протяжении 30 мес. Критерием перехода из фазы подавления в фазу эффективности было достижение тяжелой олигозооспермии ( $\leq 1$  млн/мл). 43 участника (4,8%) не достигли азооспермии или тяжелой олигозооспермии в течение 6-месячной фазы подавления. Из 855 участников, вошедших в фазу эффективности, 733 завершили 24-месячную фазу эффективности. Сообщалось о 9 беременностях при 1554,1 человеко-года воздействия в течение 24-месячной фазы эффективности при кумулятивной частоте неэффективности контрацепции 1,1 на 100 мужчин. Частота неудач составила 6,1% (4,8% связано с неадекватным подавлением и 1,3% – с отскоком сперматозоидов после подавления). О серьезных нежелательных явлениях не сообщалось. Сперматогенез вернулся к нормальному референтному диапазону фертильности у всех участников за исключе-

нием двоих. По мнению J. Trussell [5], у пар, завершивших фазу эффективности в данном исследовании, контрацептивная защита была превосходной.

Нельзя не упомянуть о попытках совместного использования тестостерона с антагонистами ГнРГ, обладающих способностью подавлять синтез гонадотропинов. Оказалось, что дополнительное введение антагонистов ГнРГ не усиливает степень и скорость подавления сперматогенеза на фоне применения экзогенного тестостерона [22, 23].

### Тестостерон + прогестины

Несмотря на более легкий график дозирования при применении ТУ, андрогенные побочные эффекты сохранялись [8]. Кроме этого, очевидно, что необходим поиск агентов, позволяющих сократить фазу подавления и упростить достижение тяжелой олигозооспермии [6]. Поэтому начались попытки совместного применения экзогенных андрогенов и прогестинов. Известно, что тестостерон сам по себе не так эффективен, как тестостерон в сочетании с прогестином, в отношении скорости и продолжительности подавления сперматогенеза. Совместно используемые андроген и прогестин обладают синергическим и аддитивным действием на ось гипоталамус-гипофиз, что приводит к более быстрому и глубокому подавлению выработки гонадотропинов и сперматогенеза [7]. Важно, что добавление прогестина к андрогену не только способствует подавлению сперматогенеза у большинства мужчин, но и обеспечивает физиологическое дозирование андрогена, снижая потенциальные неблагоприятные андрогенные эффекты [8]. Однако вместе с плюсами этой комбинации присоединяются и минусы. Фармакокинетические и фармакодинамические эффекты прогестина могут не совпадать с таковыми андрогенов. Кроме того, прогестины могут иметь свои собственные дополнительные побочные эффекты [7].

Ранние исследования, выполненные в конце XX и начале XXI в., касались совместного использования различных прогестагенных препаратов, включая левоноргестрел [24–26], этоноргестрел [27, 28], дезогестрел [29], норэтистрона энантат (НЭ) [30, 31] и ацетат медроксипрогестерона [32] в сочетании с тестостероном.

L. Turner и соавт. (2003 г.) провели исследование, в рамках которого с целью контрацепции 55 здоровым мужчинам назначались тестостерон (четыре имплантата по 200 мг каждые 4 или 6 мес) и 300 мг депо медроксипрогестерона ацетата внутримышечно каждые 3 мес. Беременность не наступала в течение 426 человеко-месяцев (35,5 человеко-лет; 95% доверительный интервал частоты неудачных попыток контрацепции). 94% мужчин вступили в фазу эффективности через 3 мес, и только 2 из 55 (3,6%) мужчин не достигли должно олигозооспермии. Продолжительность фазы эффективности составила 12 мес. Восстановление было полным (медиана достижения концентрации сперматозоидов 20 млн/мл составляла 5 мес) у всех мужчин, кроме одного со случайным заболеванием яичек. Ав-

торы отмечают, что первое исследование эффективности мужской контрацепции с использованием протокола комбинации депо андроген/прогестин продемонстрировало высокую эффективность контрацепции с удовлетворительной краткосрочной безопасностью и восстановлением сперматогенеза [32].

В многоцентровом исследовании с участием 354 мужчин [28] изучалась комбинация внутримышечно вводимого ТУ (750 мг каждые 10 или 12 нед или 1000 мг каждые 12 нед) с подкожными имплантатами этоноргестрела. Продолжительность лечения составляла 42 или 44 нед, а последующее наблюдение – не менее 24 нед. Тяжелая олигозооспермия ( $\leq 1$  млн/мл) была достигнута у 94% мужчин. Медиана времени восстановления до достижения концентрации сперматозоидов выше 20 млн/мл составила 15 нед.

В начале XXI в. опубликованы результаты исследования, в котором 14 здоровых мужчин получали инъекции 1000 мг ТУ в сочетании с инъекциями 200 мг НЭ каждые 6 нед в течение 24 нед. У одного мужчины достигнута олигозооспермия, а у остальных 13 – азооспермия. Выраженное подавление сперматогенеза сопровождалось отсутствием серьезных побочных эффектов на фоне терапии [33]. В другом исследовании [31], увеличив интервал между инъекциями 1000 мг ТУ в сочетании с 200 мг НЭ до 8 нед, отметили, что азооспермия наблюдается у 9 из 10 мужчин, а тяжелая олигозооспермия ( $\leq 1$  млн/мл) сохранялась у всех мужчин на протяжении 48 нед. В группе мужчин, получавших обозначенное сочетание андрогена с прогестином с интервалом между инъекциями, увеличенным до 12 нед, азооспермия наблюдалась лишь в 37,5% случаев.

Описанные выше исследования, посвященные совместному применению ТУ и НЭ, и их результаты заинтересовали ВОЗ и экспертов Программы исследований и разработок в области контрацепции (Contraceptive Research and Development – CONRAD). Как ТУ, так и НЭ растворяются в касторовом масле, а значит, могут быть включены в состав одного препарата, осуществляя введение которого каждые 8 нед, можно рассчитывать на эффективную контрацепцию. Участники большого многонационального исследования [34] получали инъекции ТУ 1000 мг в сочетании с НЭ 200 мг каждые 2 мес на этапах подавления и эффективности. В течение 24 нед у 274 из 320 первоначальных участников концентрация сперматозоидов была снижена необходимого уровня ( $\leq 1$  млн/мл). В течение 56-недельной фазы эффективности у партнерш четверых из 266 участников-мужчин наступила беременность. Из побочных эффектов наблюдались акне, повышение либидо, боль в месте инъекции, миалгия и изменения настроения. Лишь 6% мужчин прекратили применение из-за побочных эффектов. Однако отмеченные изменения настроения, агрессивность и депрессия у некоторых участников, обнаруженные не во всех клинических центрах, стали причиной того, что внешний комитет по оценке безопасности рекомендовал прекратить дальнейшие инъекции до запланированного окончания исследования.

Возможная связь гормональных мужских контрацептивов с любыми расстройствами настроения и депрессией, несомненно, требует проведения новых исследований. Кроме того, не решена проблема поиска баланса между адекватной концентрацией андрогена и прогестина в мужском гормональном контрацептивном средстве [35].

На сегодняшний день перспективным направлением является исследование сочетанного применения тестостерона и несторона. Несторон – это производный 19-норпрогестерона прогестин, принципиально отличающийся от других потенциальной возможностью отсутствия побочных эффектов. Все дело в том, что несторон является «чистым» прогестином и в отличие от других синтетических представителей группы помимо активации рецепторов прогестерона не обладает ни андрогенной, ни антиандрогенной, ни глюкокортикоидной активностью [36]. Одновременное нанесение на кожу гелей несторона и тестостерона приводит к глубокому подавлению синтеза гонадотропинов [37]. В исследовании N. Pani и соавт. [38] при изучении возможности сочетанного применения гелей тестостерона и несторона (тестостерон 100 мг в день и нестерон 8 мг в день) для подавления сперматогенеза было установлено, что подобная комбинация позволяет снизить концентрацию сперматозоидов до 1 млн/мл или ниже у 88,5% мужчин с минимальными побочными эффектами. В настоящее время проводится многонациональное исследование, в котором принимают участие 400 пар из семи стран. После достижения концентрации сперматозоидов  $\leq 1$  млн/мл на фоне ежедневного нанесения мужчиной на кожу геля (тестостерон и нестерон) пара вступает в фазу эффективности продолжительностью 12 мес. Результаты ожидаются в 2022–2023 гг.

### 7 $\alpha$ -метил-19-нортестостерон

В центре внимания разработчиков средств мужской ГК находятся новые молекулы андрогенов, эффективность которых несравнимо выше, чем эффективность тестостерона, а спектр потенциальных побочных эффектов и их выраженность, наоборот, скромнее. Принципиальной особенностью 7 $\alpha$ -метил-19-нортестостерона (МЕНТ) является его устойчивость к 5 $\alpha$ -восстановлению до дигидротестостерона, что, несомненно, связано с меньшим стимулирующим действием на предстательную железу (ПЖ) [6].

В исследовании N. Kumar и соавт. [39] была изучена биоактивность тестостерона и МЕНТ на кастрированных крысах. Способность МЕНТ увеличивать массу вентральной части ПЖ и семенных пузырьков кастрированных крыс была в четыре раза выше, чем у тестостерона, в то время как его влияние на массу бульбокавернозной мышцы и мышц, поднимающих задний проход, оказалось в 10 раз сильнее, чем влияние тестостерона. Кроме этого, оказалось, что МЕНТ в 12 раз превосходит тестостерон по способности подавлять уровень гонадотропинов в сыворотке крови. Важный нюанс, который был установлен исследователями: та

доза тестостерона, которая поддерживает уровень гонадотропинов на низком уровне в сыворотке, стимулирует мышечную ткань, увеличивает массу ПЖ и семенных пузырьков у кастрированных крыс. Доза МЕНТ, достаточная для поддержания мышечной ткани и низкого уровня гонадотропинов, не оказывала стимулирующего влияния на ПЖ и семенные пузырьки. При применении ингибиторов 5 $\alpha$ -редуктазы не было выявлено их влияния на активность МЕНТ ни в одной из тканей. Схожие выводы были сделаны в экспериментальном исследовании [40], проведенном на нечеловекообразных приматах *Macaca fascicularis*. МЕНТ оказался в 10 раз более эффективен, чем тестостерон, в достижении необходимого уровня подавления активности гонадотропинов и лишь в два раза более эффективным в отношении стимуляции роста ПЖ.

Первоначальные исследования с участием людей продемонстрировали обнадеживающие результаты. S. von Eckardstein и соавт. (2003 г.) использовали систему, состоящую из этиленвинилацетатных имплантатов, содержащих ацетат МЕНТ, вводимых подкожно, и пришли к заключению, что подобный способ использования МЕНТ может ингибировать сперматогенез в течение длительного периода, а значит – найти применение в качестве мужского контрацептива [41]. Однако, как показало другое исследование [42], применение подобных имплантатов не позволяет рассчитывать на долгосрочный эффект. При изучении влияния имплантатов МЕНТ в сочетании с этюногестрелом на сперматогенез было установлено, что концентрация сперматозоидов быстро снизилась до уровня менее 1 млн/мл через 12 нед у 8 из 10 пациентов, но этот многообещающий результат не был устойчивым из-за снижения высвобождения МЕНТ из имплантатов. Полученные данные являются не поводом для разочарования в МЕНТ, а поводом для совершенствования систем доставки лекарств.

### Диметандролона ундеканат

В 2002 г. в девяти странах на четырех континентах был проведен опрос более 9 тыс. мужчин в возрасте 18–50 лет с целью оценки приемлемости и отношения к мужскому контролю фертильности. На вопрос о предпочтениях при выборе способа мужской контрацепции многие мужчины ответили, что скорее предпочли бы ежедневно принимаемое таблетированное средство, чем инъекции или имплантаты [43].

Перспективной молекулой, активно изучаемой сегодня в качестве средства пероральной и инъекционной мужской ГК, является диметандролона ундеканат (ДМАУ).

По сути ДМАУ представляет собой сильнодействующий синтетический 19-норандроген, который гидролизуется в диметандролон *in vivo*. ДМАУ обладает мощной активностью в отношении как андрогеновых, так и прогестероновых рецепторов [44], что позволяет отказаться от комбинации андрогена и прогестина.

С целью исследования возможности использования ДМАУ в качестве моноагентного орального гормональ-

ного контрацептива провели экспериментальное исследование. Взрослым самцам-кроликам перорально вводили ДМАУ в разных дозах в течение 12 нед. Результаты исследования подтвердили, что ДМАУ подавлял ГГГ-ось, что приводило к тяжелой олигозооспермии у большинства кроликов в группах дозирования 2,5 и 5,0 мг/кг в сутки. Бесплодие наблюдалось, когда количество сперматозоидов снижалось примерно до 10% от базового уровня. У кроликов, которым вводили ДМАУ в дозе 10,0 мг/кг в сутки, к 12-й неделе не наблюдалось никакого влияния на концентрацию или подвижность сперматозоидов. Отсутствие олигозооспермии в этом случае, возможно, было связано с высокими внутриклеточными уровнями  $7\alpha,11\beta$ -диметил-19-нортестостерона, активного метаболита ДМАУ, что указывает на возможность двухфазного влияния на сперматогенез [45].

В 2014 г. были опубликованы результаты исследования фазы I перорального применения ДМАУ у мужчин. Цель состояла в изучении безопасности и фармакокинетики однократных возрастающих доз ДМАУ, вводимых перорально с пищей или без нее у здоровых мужчин. При приеме с пищей 50% жирности ДМАУ в сыворотке крови обнаруживался у всех участников, получавших 200–800 мг, с пиковыми уровнями через 4–8 ч после приема. Концентрации сывороточных гонадотропинов и половых гормонов были значительно снижены через 12 ч после приема ДМАУ [46].

В исследовании A. Thirumalai и соавт. [47] в двух медицинских академических центрах 82 мужчины в возрасте от 18 до 50 лет получали ДМАУ [0, 100, 200 или 400 мг] в течение 28 дней. Авторы указывают на хорошую переносимость ДМАУ, но отмечают присутствие андрогенных побочных эффектов (увеличение массы тела, повышение гематокрита и снижение холестерина ЛПВП). Дозы  $\geq 200$  мг заметно подавляют уровни сывороточных тестостерона, ЛГ и ФСГ. По мнению исследователей, полученные результаты подтверждают целесообразность дальнейшего тестирования ДМАУ в качестве мужского противозачаточного средства.

## Заключение

Сегодня накоплено достаточное количество научных данных, позволяющих утверждать, что мужская ГК имеет право на существование. Очевиден надежный механизм действия мужских гормональных контрацептивов, обеспечивающий эффективное предотвращение наступления беременности. Испытания новых андрогенов и комбинаций андрогенов с прогестинами приближают мир к созданию доступного, удобного в использовании мужского гормонального контрацептивного препарата, обладающего не только высокой эффективностью, но и обратимостью своего действия.

В то же время для создания оптимального мужского гормонального контрацептива требуется решить несколько принципиальных проблем:

1. Одна из ключевых – это проблема побочных эффектов. Нет консенсуса по поводу безопасности длительного применения андрогенов. Повышение гема-

токрита, увеличение массы тела, снижение уровня ЛПВП – вот неполный перечень метаболических сдвигов в организме мужчины, применяющего существующие варианты ГК. Выраженность обозначенных нарушений зависит от способа доставки, дозировки и комбинации андрогенов с прогестинами [8]. Комбинация тестостерона с прогестином позволила снизить дозу тестостерона, сведя к минимуму андрогенные побочные эффекты [48], однако прогестины в той или иной степени также могут влиять на липидный профиль в зависимости от способов доставки: таблетки, гель, инъекция или имплантат [35]. Остается неопределенность в отношении долгосрочных эффектов мужских гормональных контрацептивов на сердечно-сосудистую систему и ПЖ [4].

2. Другой проблемой, препятствующей дальнейшей разработке мужских гормональных контрацептивов, является отсутствие понимания вариативности степени подавления сперматогенеза. На фоне применения гормональных контрацептивов у большинства мужчин удается добиться азооспермии или тяжелой олигозооспермии ( $<1$  млн/мл). В то же время у 10–15% мужчин концентрация сперматозоидов снижается, но достигнутый уровень не позволяет говорить о надежной контрацептивной эффективности.

Исследования, проведенные в китайской популяции мужчин, показали, что применение тестостерона приводит к азооспермии у большинства [20, 21]. У мужчин европеоидной расы подобный вариант контрацепции приводит к азооспермии в 2/3, а к олигозооспермии – 95% случаев [10], что не позволяет говорить об эффективной контрацепции и требует использования комбинации андрогенов с прогестинами. Этиология такой отличающейся реакции на введение гормональных контрацептивов остается неизвестной. Предпринятые в ряде исследований попытки выявить генетические различия в полиморфизме андрогенных рецепторов не принесли успеха [49, 50].

Сравнительные исследования мужчин с разной степенью подавления сперматогенеза не выявили ключевых факторов: ни масса тела, ни базовые уровни половых гормонов, ни объем яичек не определяли характер подавления сперматогенеза в ответ на мужские гормональные контрацептивы [50–52]. К сожалению, нужно признать, что наши знания об интратестикулярной гормональной среде, поддержание которой необходимо для сперматогенеза, весьма ограничены.

3. Ну и, наконец, существенным недостатком мужской ГК является то время, которое требуется как для подавления, так и для восстановления сперматогенеза. Общеизвестно, что цикл сперматогенеза составляет 72 сут, поэтому для подавления сперматогенеза и достижения контрацептивного эффекта требуется 2–3 мес.

Не нужно забывать, что 72 сут – это период от первого митотического деления сперматогоний до полного созревания сперматозоида. После этого сперматозоидам требуется еще 10–14 дней, чтобы попасть в репро-

дуктивный тракт и появиться в эякуляте [53]. Для укорочения продолжительности выжидательного периода перспективным направлением является разработка новых контрацептивных агентов, влияющих не только на сам сперматогенез, но и на спермиацию и эпидидимальный транзит сперматозоидов.

Для восстановления сперматогенеза до нормальных значений после его гормонального подавления потре-

буется в среднем 3,4 мес [51]. Нельзя не согласиться с мнением [8], что столь длительные временные интервалы, необходимые для «включения» и «выключения» сперматогенеза, станут причиной отказа некоторых мужчин от данного варианта контрацепции.

**Конфликт интересов.** Автор заявляет об отсутствии конфликта интересов.

**Conflict of interests.** The author declares that there is not conflict of interests.

## Литература / References

1. Bearak J, Popinchalk A, Alkema L, Sedgh G. Global, regional, and subregional trends in unintended pregnancy and its outcomes from 1990 to 2014: estimates from a Bayesian hierarchical model. *Lancet Glob Health* 2018; 6 (4): e380–9.
2. Blumenthal PD, Edelman A. Hormonal contraception. *Obstet Gynecol*. 2008; 112: 670–84.
3. Bellizzi S, Mannava P, Nagai M, Sobel HL. Reasons for discontinuation of contraception among women with a current unintended pregnancy in 36 low and middle-income countries. *Contraception*. 2020; 101 (1): 26–33.
4. Piotrowska K, Wang C, Swerdloff RS, Liu PY. Male hormonal contraception: hope and promise. *Lancet Diabetes Endocrinol* 2017; 5 (3): 214–23.
5. Trussell J. Contraceptive failure in the United States. *Contraception* 2011; 83 (5): 397–404.
6. Roth MY, Page ST, Bremner WJ. Male hormonal contraception: looking back and moving forward. *Andrology*. 2016; 4 (1): 4–12.
7. Gava G, Meriggiola MC. Update on male hormonal contraception. *Ther Adv Endocrinol Metab*. 2019; 10: 2042018819834846.
8. Abbe CR, Page ST, Thirumalai A. Male Contraception. *Yale J Biol Med* 2020; 93 (4): 603–13.
9. Nieschlag E, Simoni M, Gromoll J, Weinbauer GF. Role of FSH in the regulation of spermatogenesis: clinical aspects. *Clin Endocrinol* 1999; 51: 139–46.
10. WHO Task Force on Methods for the Regulation of Male Fertility. Contraceptive efficacy of testosterone-induced azoospermia and oligozoospermia in normal men. *Fertil Steril* 1996; 65 (4): 821–9.
11. Waites GM. Development of methods of male contraception: impact of the World Health Organization Task Force. *Fertil Steril*. 2003; 80 (1): 1–15.
12. Heckel NJ. Production of oligospermia in a man by the use of testosterone propionate. *Proceedings of the Society for Experimental Biology and Medicine*. 1939; 40: 658–59.
13. Swerdloff RS, Campfield LA, Palacios A et al. Suppression of human spermatogenesis by depot androgen: potential for male contraception. *J Steroid Biochem* 1979; 11 (1B): 663–70.
14. Cunningham GR, Silverman VE, Thornby J et al. The potential for an androgen male contraceptive. *J Clin Endocrinol Metab* 1979; 49 (4): 520–6.
15. McLachlan RI, O'Donnell L, Stanton PG et al. Effects of testosterone plus medroxyprogesterone acetate on semen quality, reproductive hormones, and germ cell populations in normal young men. *J Clin Endocrinol Metab* 2002; 87: 546–56.
16. O'Donnell L, Nicholls PK, O'Bryan MK et al. Spermiation: The process of sperm release. *Spermatogenesis* 2011; 1: 14–35.
17. Contraceptive efficacy of testosterone-induced azoospermia in normal men. *World Health Organization Task Force on methods for the regulation of male fertility*. *Lancet* 1990; 336 (8721): 955–9.
18. Nieschlag E. 10th Summit Meeting consensus: recommendations for regulatory approval for hormonal male contraception. *October 22–23, 2006*. *Contraception*. 2007; 75: 166–7.
19. Moreau C, Trussell J, Rodriguez G et al. Contraceptive failure rates in France: results from a population-based survey. *Hum Reprod*. 2007; 22: 2422–7.
20. Gu YQ, Wang XH, Xu D et al. A multicenter contraceptive efficacy study of injectable testosterone undecanoate in healthy Chinese men. *J Clin Endocrinol Metab* 2003; 88 (2): 562–8.
21. Gu Y, Liang X, Wu W et al. Multicenter contraceptive efficacy trial of injectable testosterone undecanoate in Chinese men. *J Clin Endocrinol Metab* 2009; 94: 1910–5.
22. Matthiesson KL, Amory JK, Berger R et al. Novel male hormonal contraceptive combinations: the hormonal and spermatogenic effects of testosterone and levonorgestrel combined with a 5 $\alpha$ -reductase inhibitor or gonadotropin-releasing hormone antagonist. *J Clin Endocrinol Metab* 2005; 90 (1): 91–7.
23. Page ST, Amory JK, Anawalt BD et al. Testosterone gel combined with depomedroxyprogesterone acetate is an effective male hormonal contraceptive regimen and is not enhanced by the addition of a GnRH antagonist. *J Clin Endocrinol Metab* 2006; 91 (11): 4374–80.
24. Anawalt BD, Bebb RA, Bremner WJ, Matsumoto AM. A lower dosage levonorgestrel and testosterone combination effectively suppresses spermatogenesis and circulating gonadotropin levels with fewer metabolic effects than higher dosage combinations. *J Androl* 1999; 20 (3): 407–14.
25. Bebb RA, Anawalt BD, Christensen RB et al. Combined administration of levonorgestrel and testosterone induces more rapid and effective suppression of spermatogenesis than testosterone alone: a promising male contraceptive approach. *J Clin Endocrinol Metab* 1996; 81: 757–62.
26. Herbst KL, Anawalt BD, Amory JK et al. The male contraceptive regimen of testosterone and levonorgestrel significantly increases lean mass in healthy young men in 4 weeks, but attenuates a decrease in fat mass induced by testosterone alone. *J Clin Endocrinol Metab* 2003; 88: 1167–73.
27. Anderson RA, Kinniburgh D, Baird DT. Suppression of spermatogenesis by etonogestrel implants with depot testosterone: potential for long-acting male contraception. *J Clin Endocrinol Metab* 2002; 87 (8): 3640–9.
28. Mommers E, Kersemaekers WM, Elliesen J et al. Male hormonal contraception: a double-blind, placebo-controlled study. *J Clin Endocrinol Metab* 2008; 93 (7): 2572–80.
29. Kinniburgh D, Zhu H, Cheng L et al. Oral desogestrel with testosterone pellets induces consistent suppression of spermatogenesis to azoospermia in both Caucasian and Chinese men. *Hum Reprod* 2002; 17 (6): 1490–501.
30. Kamischke A, Heuermann T, Krüger K et al. An effective hormonal male contraceptive using testosterone undecanoate with oral or injectable norethisterone preparations. *J Clin Endocrinol Metab* 2002; 87 (2): 530–9.
31. Meriggiola MC, Costantino A, Saad F et al. Norethisterone enanthate plus testosterone undecanoate for male contraception: effects of various injection intervals on spermatogenesis, reproductive hormones, testis, and prostate. *J Clin Endocrinol Metab* 2005; 90 (4): 2005–14.
32. Turner L, Conway AJ, Jimenez M et al. Contraceptive efficacy of a depot progestin and androgen combination in men. *J Clin Endocrinol Metab* 2003; 88 (10): 4659–67.
33. Kamischke A, Venherm S, Plöger D et al. Intramuscular testosterone undecanoate and norethisterone enanthate in a clinical trial for male contraception. *J Clin Endocrinol Metab* 2001; 86 (1): 303–9.
34. Behre HM, Zitzmann M, Anderson RA et al. Efficacy and safety of an injectable combination hormonal contraceptive for men. *J Clin Endocrinol Metab* 2016; 101: 4779–88.
35. Yuen F, Nguyen BT, Swerdloff RS, Wang C. Continuing the search for a hormonal male contraceptive. *Best Pract Res Clin Obstet Gynaecol* 2020; 66: 83–94.
36. Sitruk-Ware R, Nath A. The use of newer progestins for contraception. *Contraception* 2010; 82 (5): 410–7.
37. Mahabadi V, Amory JK, Swerdloff RS et al. Combined transdermal testosterone gel and the progestin nesterone suppresses serum gonadotropins in men. *J Clin Endocrinol Metab* 2009; 94 (7): 2313–20.

38. Ilani N, Roth MY, Amory JK et al. A new combination of testosterone and nesterone transdermal gels for male hormonal contraception. *J Clin Endocrinol Metab* 2012; 97 (10): 3476–86.
39. Kumar N, Didolkar AK, Monder C et al. The biological activity of 7 alpha-methyl-19-nortestosterone is not amplified in male reproductive tract as is that of testosterone. *Endocrinology* 1992; 130 (6): 3677–83.
40. Cummings DE, Kumar N, Bardin CW et al. Prostate-sparing effects in primates of the potent androgen 7alpha-methyl-19-nortestosterone: a potential alternative to testosterone for androgen replacement and male contraception. *J Clin Endocrinol Metab* 1998; 83 (12): 4212–9.
41. Von Eckardstein S, Noe G, Brache V et al. International Committee for Contraception Research, The Population Council. A clinical trial of 7 alpha-methyl-19-nortestosterone implants for possible use as a long-acting contraceptive for men. *J Clin Endocrinol Metab* 2003; 88 (11): 5232–9.
42. Walton MJ, Kumar N, Baird DT et al. 7alpha-methyl-19-nortestosterone (MENT) vs testosterone in combination with etonogestrel implants for spermatogenic suppression in healthy men. *J Androl* 2007; 28 (5): 679–88.
43. Heinemann K, Saad F, Wiesemes M et al. Attitudes toward male fertility control: results of a multinational survey on four continents. *Hum Reprod* 2005; 20 (2): 549–56.
44. Attardi BJ, Hild SA, Reel JR. Dimethandrolone undecanoate: a new potent orally active androgen with progestational activity. *Endocrinology* 2006; 147: 3016–26.
45. Attardi BJ, Engbring JA, Gropp D, Hild SA. Development of dimethandrolone 17beta-undecanoate (DMAU) as an oral male hormonal contraceptive: induction of infertility and recovery of fertility in adult male rabbits. *J Androl* 2011; 32 (5): 530–40.
46. Surampudi P, Page ST, Swerdloff RS et al. Single, escalating dose pharmacokinetics, safety and food effects of a new oral androgen dimethandrolone undecanoate in man: a prototype oral male hormonal contraceptive. *Andrology* 2014; 2 (4): 579–87.
47. Thirumalai A, Ceponis J, Amory JK et al. Effects of 28 Days of Oral Dimethandrolone Undecanoate in Healthy Men: A Prototype Male Pill. *J Clin Endocrinol Metab* 2019; 104 (2): 423–32.
48. Meriggiola MC, Farley TM, Mbizvo MT. A review of androgen-progestin regimens for male contraception. *J Androl* 2003; 24 (4): 466–83.
49. Eckardstein SV, Schmidt A, Kamischke A et al. CAG repeat length in the androgen receptor gene and gonadotrophin suppression influence the effectiveness of hormonal male contraception. *Clin Endocrinol (Oxf)* 2002; 57: 647–55.
50. Handelsman DJ, Farley TM, Peregoudov A, Waites GM. Factors in nonuniform induction of azoospermia by testosterone enanthate in normal men. *World Health Organization Task Force on Methods for the Regulation of Male Fertility. Fertil Steril* 1995; 63 (1): 125–33.
51. Liu PY, Swerdloff RS, Christenson PD et al. Hormonal Male Contraception Summit Group. Rate, extent, and modifiers of spermatogenic recovery after hormonal male contraception: an integrated analysis. *Lancet* 2006; 367 (9520): 1412–20.
52. Wallace EM, Gow SM, Wu FC. Comparison between testosterone enanthate-induced azoospermia and oligozoospermia in a male contraceptive study. I: Plasma luteinizing hormone, follicle stimulating hormone, testosterone, estradiol, and inhibin concentrations. *J Clin Endocrinol Metab* 1993; 77 (1): 290–3.
53. Yu B, Handelsman DJ. Pharmacogenetic polymorphisms of the AR and metabolism and susceptibility to hormone-induced azoospermia. *J Clin Endocrinol Metab* 2001; 86: 4406–11.

#### ИНФОРМАЦИЯ ОБ АВТОРЕ / INFORMATION ABOUT THE AUTHOR

**Бельй Лев Евгеньевич** – д-р мед. наук, проф. каф. госпитальной хирургии, анестезиологии, реаниматологии, урологии, травматологии, ортопедии ФГБОУ ВО УлГУ. E-mail: lbely@yandex.ru  
**Lev E. Belyi** – D. Sci. (Med.), Prof., Ulyanovsk State University. E-mail: lbely@yandex.ru

Статья поступила в редакцию / The article received: 12.03.2022  
Статья принята к печати / The article approved for publication: 14.04.2022

ОЧНО

7-10  
сентября

2022 года

**Сочи** Гранд-отель «Жемчужина»,  
Зимний театр



XVI Всероссийский семинар  
«Репродуктивный  
потенциал России:  
ВЕРСИИ  
И КОНТРАВЕРСИИ»



StatusPraesens  
*profmedica*



☎ 8 (800) 600 3975, +7 (495) 109 2627

✉ info@praesens.ru

🌐 praesens.ru

✈ praesensaig

👍 praesens



# Актуальные статьи в профильных зарубежных журналах

## Relevant articles published in the specialized foreign journals

### Герпетическое поражение вульвы, вызванное вирусом ветряной оспы: редкое и сложнодиагностируемое заболевание

Martins MM, Ferreira P, Maciel R, Costa C. Vulvar herpes zoster infection: a rare and challenging diagnosis. *BMJ Case Rep* 2021; 14 (12): e246797. DOI: 10.1136/bcr-2021-246797. PMID: 34972780.



#### Аннотация

Женщина 26 лет, получавшая иммуносупрессивную терапию инфликсимабом из-за болезни Крона, была направлена в гинекологическое отделение неотложной помощи в связи с появлением рассеянных и сливающихся пузырьковых высыпаний в области вульвы, которые распространялись на правую ногу, затрагивали дерматомы S2–S3 и сопровождалась сильной болью. Анамнестические данные, результаты физикального обследования и серологического тестирования соответствовали диагностическим критериям инфицирования вирусом ветряной оспы. Пациентку лечили валацикловиrom в течение 14 дней и цефтриаксом в течение 7 дней (из-за возможности развития вторичной бактериальной инфекции). Значимое симптоматическое улучшение было отмечено через неделю. Последующее годичное наблюдение не выявило осложнений.

Согласно данным и результатам анализа литературы, это один из немногих описанных случаев вызванного вирусом ветряной оспы герпетического поражения вульвы, особенно в связи с применением инфликсимаба.

### Гетеротопическая беременность четверней. Обзор литературы и описание клинического случая

Cimpoca B, Moldoveanu A, Gică N, Gică C, Ciobanu AM, Panaitescu AM, Oprescu D. Heterotopic Quadruplet Pregnancy. *Literature Review and Case Report. Medicina (Kaunas)* 2021; 57 (5):483. DOI: 10.3390/medicina57050483. PMID: 34065925; PMCID: PMC8151375.



#### Аннотация

Гетеротопическая беременность – это состояние, характеризующее сосуществованием маточной и внематочной беременности. В редких случаях оно возникает при спонтанном наступлении бере-

менности, но чаще встречается при применении вспомогательных репродуктивных технологий, когда осуществляется перенос более одного эмбриона. Гетеротопическая беременность четверней встречается крайне редко.

**Методы.** Выполнен обзор литературы с целью выявить сложности диагностики и подходы к ведению гетеротопической беременности четверней.

**Результаты.** Поиск опубликованных до 2021 г. материалов в базе данных PubMed по ключевым словам «гетеротопическая беременность четверней» (heterotopic quadruplet pregnancy), «маточная и внематочная беременность четверней» (quadruplet intrauterine and ectopic pregnancy), «сосуществование маточной и внематочной беременности» (synchronous intrauterine and ectopic pregnancy) идентифицировал девять соответствующих исследований.

**Выводы.** В статье представлено описание случая гетеротопической беременности четверней, рассмотрены сложности диагностики этого состояния, изложены официальные рекомендации.

### Болезнь Бехчета и беременность: ретроспективное исследование «случай–контроль»

Barros T, Braga A, Marinho A, Braga J. Behçet's Disease and Pregnancy: A Retrospective Case-control Study. *Yale J Biol Med* 2021; 94 (4): 585–92. PMID: 34970095; PMCID: PMC8686781.



#### Аннотация

**Актуальность.** Болезнь Бехчета (ББ) – это редкое заболевание, представляющее собой мультисистемный хронический васкулит неизвестной этиологии. Как правило, его диагностируют в возрасте 20–40 лет, поэтому его связь с беременностью не является чем-то необычным. Цель исследования – охарактеризовать течение беременности у группы беременных женщин с ББ, а также влияние данной патологии на заболеваемость в процессе внутриутробного развития.

**Методы.** В ретроспективное исследование «случай–контроль» были включены 49 случаев беременности женщин с ББ. Исходы беременности сравнивали с контрольной группой здоровых беременных. Для каждого случая случайным образом выбирали двух участниц из контрольной группы. Статистический анализ



выполняли с использованием SPSS 25.0, уровень статистической значимости ( $p$ ) считали равным 0,05.

**Результаты.** В исследование были включены 49 случаев беременности у 27 пациенток с ББ. Обострение ББ имело место в 32,6% случаях беременности. Между двумя группами не было значимых различий по частоте преждевременных родов, гестационного диабета и преэклампсии ( $p > 0,05$ ). В группе с ББ наблюдалась более высокая частота невынашивания беременности (24,5%) и задержки внутриутробного развития плода (13,3%);  $p < 0,05$ . В исследуемой группе 13 (32,5%) беременных пациенток не нуждались в лечении. Частота кесаревых сечений была значимо выше в группе с ББ (43,2% против 20,4% в контрольной группе,  $p < 0,05$ ), при этом значимые различия в медианных сроках беременности на момент родоразрешения отсутствовали ( $p > 0,05$ ). Группы значимо не различались по массе тела новорожденных. Связь между ББ, материнской заболеваемостью и осложнениями неонатального периода отсутствовала.

**Выводы.** В ходе исследования у большинства беременных с ББ не усугублялись клинические проявления заболевания. Тем не менее ББ может отрицательно повлиять на исход беременности. Частота задержки внутриутробного развития плода и невынашивания беременности в исследуемой группе была значимо выше.

### Поражения плаценты и заражение SARS-CoV-2: диффузное поражение плаценты связано с плохим прогнозом для плода

Bouachba A, Allias F, Nadaud B, Massardier J, Mekki Y, Bouscambert Duchamp M, Fourniere B, Huissoud C, Trecourt A, Collardeau-Frachon S. Placental lesions and SARS-Cov-2 infection: Diffuse placenta damage associated to poor fetal outcome. *Placenta* 2021; 112: 97–104. DOI: 10.1016/j.placenta.2021.07.288. PMID: 34329973; PMCID: PMC8280612.

#### Аннотация



**Введение.** У беременных женщин с COVID-19 выше вероятность преждевременных родов. По-видимому, инфицирование вирусом связано с широким спектром поражений плаценты, при этом ни одно из них не является специфическим.

**Методы.** Выявлены случаи инфекции COVID-19 у матерей во время беременности, при которых имели место неблагоприятные исходы беременности. Проанализированы клинические данные, описаны патологические изменения плаценты и результаты патологоанатомического исследования плода. Проведены иммуногистохимическое исследование и анализ на SARS-CoV-2 методом полимеразной цепной реакции в обратной транскрипции образцов плаценты.

**Результаты.** Выявлены 5 случаев неблагоприятного исхода для плода, 3 случая антенатальной гибели плода и 2 крайне недоношенных новорожденных, у одного из которых была задержка развития в отсутствие клинических и биологических признаков инфицирования SARS-CoV-2.

Во всех плацентах присутствовали массивное периворсинчатое отложение фибрина и крупные межворсинчатые тромбы, при этом имели место высокая экспрессия SARS-CoV-2 на трофобласте и положительные результаты анализа амниотической жидкости или образцов плаценты на SARS-CoV-2 методом полимеразной цепной реакции. Хронический гистиоцитарный интервиллузит обнаружен в 4/5 случаев. В одном случае выявлены при проведении ультразвукового исследования патология плаценты и повышенные соотношения sFlt-1/PlGF. В четырех случаях временной интервал между инфицированием матери и неблагоприятным исходом для плода составил  $\leq 10$  дней. Массивное поражение плаценты напрямую вызвано вирусом, рецепторы которого экспрессируются на трофобластах, приводя к некрозу трофобласта и обширному воспалению ворсинчатого хориона – то же самое происходит в процессе развития диффузного альвеолярного повреждения у взрослых, инфицированных SARS-CoV-2.

**Обсуждение.** Инфицирование SARS-CoV-2 может быть связано с целым рядом редко встречающихся поражений плаценты, способных привести к гибели плода, преждевременным родам или задержке развития. Необходимо провести углубленное исследование матерей, инфицированных SARS-CoV-2.

### Клинический подход и ведение ущемления матки в зависимости от триместра беременности: описание клинического случая и обзор литературы

Kim YS, Kwon BS, Lee YJ. Clinical approach and management of uterine incarceration according to trimester of pregnancy: Case report and literature review. *Taiwan J Obstet Gynecol* 2021; 60 (5): 911–5. DOI: 10.1016/j.tjog.2021.07.023. PMID: 34507673.

#### Аннотация



**Цель.** Цель настоящей статьи состоит в том, чтобы найти эффективный клинический подход к ведению ущемления матки в зависимости от триместра беременности в представленном случае и 54 ранее описанных случаях.

**Описание клинического случая.** Женщина, находившаяся на неделе 18+5 беременности, обратилась с жалобами на боль в животе и нарушение мочеиспускания. При проведении ультразвукового исследования органов малого таза шейка матки не визуализировалась, на передней стенке ретровертированной матки была обнаружена миома больших размеров, а удлинённая шейка матки располагалась над мочевым пузырем. Ущемление матки было подтверждено результатами магнитно-резонансной томографии. Было предпринято несколько попыток ручного вправления матки в коленно-грудном положении, однако они оказались неудачными из-за крупной прочно закрепленной и неподвижной миомы. В связи с этим была проведена лапаротомия с репозицией матки. Беременность была со-

хранена и протекала без каких-либо осложнений, здоровый ребенок женского пола массой тела 4250 г родился путем кесарева сечения.

**Заключение.** Проанализировав несколько случаев, следует рассмотреть эффективные методы диагностики и лечения в зависимости от триместра беременности.

### Клинические факторы риска развития преэклампсии при многоплодной беременности

Chantanahom N, Phupong V. Clinical risk factors for preeclampsia in twin pregnancies. *PLoS One* 2021; 16(4): e0249555. DOI: 10.1371/journal.pone.0249555. PMID: 33857157; PMCID: PMC8049247.



#### Аннотация

**Актуальность и цель.** Преэклампсия – часто встречающееся акушерское осложнение. При многоплодной беременности риск преэклампсии возрастает. Целью настоящего исследования было проанализировать клинические факторы риска развития преэклампсии при многоплодной беременности.

**Методы.** Проведено исследование «случай–контроль», в котором приняли участие женщины с многоплодной беременностью, родившие на сроке более 23 нед в Мемориальной больнице короля Чулалонгкорна кафедры акушерства и гинекологии медицинского факультета Университета Чулалонгкорна в Бангкоке (Таиланд) с 2003 по 2019 г. Данные получали из электронных медицинских карт. Для определения факторов риска использовали множественный логистический регрессионный анализ.

**Результаты.** В течение исследуемого периода 1568 многоплодных беременностей завершились родами, а преэклампсия имела место в 182 (11,6%) случаях. Для анализа были отобраны 172 женщины с преэклампсией и 516 участниц из контрольной группы. После применения коррекции к определенным переменным в процессе проведения множественного логистического регрессионного анализа были выявлены следующие клинические факторы, связанные с преэклампсией при многоплодной беременности: отсутствие родов в анамнезе (скорректированное отношение шансов – ОШ 1,57, 95% доверительный интервал – ДИ 1,02–2,41) и хроническая артериальная гипертензия (скорректированное ОШ 6,22, 95% ДИ 1,98–19,57). Низкая прибавка массы тела во время беременности была значимым фактором, препятствующим развитию преэклампсии (скорректированное ОШ 0,50; 95% ДИ 0,32–0,77).

**Выводы.** Клиническими факторами риска развития преэклампсии при многоплодной беременности являются отсутствие родов в анамнезе и хроническая артериальная гипертензия. Эти факторы риска имеют значение для выявления женщин с многоплодной беременностью, подверженных риску преэклампсии, а также для проведения первичной профилактики.

### Систематический обзор и метаанализ влияния статинов на исход беременности

Vahedian-Azimi A, Bianconi V, Makvandi S, Banach M, Mohammadi SM, Pirro M, Sahebkar A. A systematic review and meta-analysis on the effects of statins on pregnancy outcomes. *Atherosclerosis* 2021; 336: 1–11. DOI: 10.1016/j.atherosclerosis.2021.09.010. PMID: 34601188.

#### Аннотация



**Актуальность и цель.** Статины противопоказаны при беременности из-за их потенциальной тератогенности. Однако данных по-прежнему недостаточно, а некоторые данные указывают на потенциальную пользу применения статинов для лечения осложнений беременности.

Целью настоящего исследования было изучить влияние статинов на исходы беременности, такие как мертворождение, прерывание беременности и преждевременные роды, путем выполнения систематического обзора литературы и метаанализа доступных клинических исследований.

**Метод.** В базах данных PubMed, Scopus и Web of Science выполнен поиск литературных источников, опубликованных до 16 мая 2020 г. Использованы данные 18 исследований (7 когортных исследований, 2 клинических исследования, 3 клинических случая и 6 серий клинических случаев). Метаанализ с применением модели случайных эффектов выполнен с использованием метода ограниченного максимального правдоподобия. Размер эффекта оценивали, рассчитывая отношение шансов (ОШ) и его 95% доверительный интервал (ДИ) для каждого из основных исходов.

**Результаты.** В итоге в метаанализ были включены 9 исследований. Значимая связь между терапией статинами и мертворождением отсутствовала (ОШ 1,30; 95% ДИ 0,56–3,02;  $p=0,54$ ;  $I^2=0\%$ ). При этом прием статинов значимо коррелировал с повышением частоты самопроизвольных выкидышей (ОШ 1,36; 95% ДИ 1,10–1,68;  $p=0,004$ ;  $I^2=0\%$ ), а значимая корреляция с частотой спровоцированных выкидышей (ОШ 2,08; 95% ДИ 0,81–5,36;  $p=0,129$ ;  $I^2=17,33\%$ ) и искусственного прерывания беременности, выполненного по желанию пациентки (ОШ 1,37; 95% ДИ 0,68–2,76;  $p=0,378$ ,  $I^2=62,46\%$ ), отсутствовала. У принимавших статины наблюдалось незначительное в численном выражении снижение частоты преждевременных родов (ОШ 0,47; 95% ДИ 0,06–3,70;  $p=0,47$ ;  $I^2=76,35\%$ ).

**Выводы.** По-видимому, терапия статинами безопасна, так как она не связана с частотой мертворождений, спровоцированных выкидышей и искусственного прерывания беременности, выполненного по желанию пациентки. При этом зафиксирован рост частоты самопроизвольных выкидышей после терапии статинами. Полученные результаты необходимо подтвердить и проверить в ходе дальнейших исследований.

## Заворот сигмовидной кишки при беременности: клинический случай

Lodhia J, Magoma J, Tendai J, Msuya D, Suleiman J, Chilonga K. Sigmoid volvulus in pregnancy: a case report. *J Med Case Rep* 2021; 15 (1): 554. DOI: 10.1186/s13256-021-03151-3. PMID: 34753500; PMCID: PMC8579578.



### Аннотация

**Введение.** Заворот сигмовидной кишки при беременности в редких случаях становится причиной кишечной непроходимости и в случае несвоевременной диагностики и лечения влечет за собой высокую материнскую и перинатальную заболеваемость и смертность.

**Описание клинического случая.** Женщина 29 лет (из племени Джагга) обратилась за помощью с симптомами непроходимости кишечника на 24-й неделе ее второй беременности. Симптомы сохранялись в течение недели. Проведена экстренная лапаротомия, при которой обнаружен гангренозный заворот сигмовидной кишки. Он был удален путем проведения операции Гартмана с формированием колостомы. К сожалению, после операции имела место внутриутробная гибель плода. Пациентку выписали в клинически стабильном состоянии.

**Заключение.** Ранняя диагностика и лечение могут предотвратить неблагоприятные последствия, такие как ишемия кишечника и преждевременные роды. Специалисты должны учитывать тот факт, что классические клинические и рентгенологические признаки могут быть неочевидными.

## Риск развития менингиомы во время беременности и после родов



Pettersson-Segerlind J, Mathiesen T, Elmi-Terander A, Edström E, Talbäck M, Feychting M, Tettamanti G. The risk of developing a meningioma during and after pregnancy. *Sci Rep* 2021; 11 (1): 9153. DOI: 10.1038/s41598-021-88742-2. PMID: 33911184; PMCID: PMC8080659.

### Аннотация

В ряде описаний клинических случаев беременность связывают с обнаружением или ростом менингиомы – это легло в основу гипотезы о том, что беременность может быть фактором риска развития менингиомы. Целью настоящего исследования было проверить эту гипотезу в ходе широкомасштабного популяционного когортного исследования. Данные женщин, родившихся в Швеции в 1958–2000 гг. (n=2 204 126), идентифицировали и сопоставляли с данными медицинского регистра рождаемости (Medical Birth Register) и ракового регистра (Cancer Register). Для рожавших и нерожавших женщин рассчитывали ожидаемое число случаев развития менингиомы и относительный риск, полученные данные сравнивали с наблюдаемым числом

случаев. Менингиомы чаще встречались у нерожавших женщин, чем у рожавших (стандартизованный показатель заболеваемости 1,73; 95% доверительный интервал – ДИ 1,52–1,95). Число случаев обнаружения менингиомы во время беременности было ниже ожидаемого (стандартизованный показатель заболеваемости 0,40; 95% ДИ 0,20–0,72). Кроме того, никакого повышения риска в первый год после родов выявлено не было (стандартизованный показатель заболеваемости 1,04; 95% ДИ 0,74–1,41). Вопреки нашей гипотезе риск выявления менингиомы во время беременности или в первый год после родов не был повышен. Более низкая частота выявления заболевания во время беременности может объясняться ограниченным использованием диагностических процедур, однако фактическое число менингиом стабильно ниже у рожавших женщин, чем у нерожавших, на протяжении всего исследуемого периода. Это указывает на то, что беременность не является фактором риска развития менингиомы.

## Внутриматочное фетоскопическое закрытие миеломенингоцеле: описание клинического случая и обзор литературы

Volochovič J, Vaigauskaitė B, Varnelis P, Kosinski P, Wielgos M. Intrauterine fetoscopic closure of myelomeningocele: Clinical case and literature review. *Taiwan J Obstet Gynecol* 2021; 60 (4): 766–70. DOI: 10.1016/j.tjog.2021.05.032. PMID: 34247822.

### Аннотация



Расщепление позвоночника (РП) – врожденный порок развития, который представляет собой результат неправильного формирования нервной трубки в процессе эмбрионального развития. Фетоскопическая коррекция РП – это новый метод лечения, который позволяет закрыть дефект позвоночника на раннем этапе, предупредив возможные неврологические и психомоторные осложнения.

**Описание клинического случая.** Представлен случай 32-летней женщины, имевшей несколько беременностей в анамнезе. На 23-й неделе настоящей беременности плоду поставлен диагноз «миеломенингоцеле в пояснично-крестцовом отделе». Фетоскопическое закрытие миеломенингоцеле выполнено на 26-й неделе. На 32-й неделе в связи с преждевременным разрывом плодных оболочек и отслойкой плаценты проведено экстренное кесарево сечение. Психомоторное развитие новорожденного было в пределах нормы.

**Заключение.** Несмотря на то, что внутриутробная хирургия влечет за собой повышение риска преждевременных родов и отслойки плаценты, закрытие дефекта в пренатальном периоде ассоциировано с лучшим психомоторным развитием в постнатальном периоде. Фетальная хирургия снижает риск развития мальформации Арнольда–Киари 2 и неспособности ходить. Фетоскопическое закрытие РП становится терапевтическим

выбором с благоприятным исходом для матери и плода.

### **Нейроэндокринные опухоли: клинические, гистологические и иммуногистохимические аспекты, описание клинического случая зрелой тератомы у 16-летней девушки**

Sowińska-Przepiera E, Starzyński D, Syrenicz A, Dziuba I, Wiszniewska B, Rzeszotek S. *Neuroendocrine Tumors: Clinical, Histological and Immunohistochemical Perspectives and Case Report-Mature Teratoma in a 16-Year-Old Girl. Pathophysiology* 2021; 28 (3): 373–86. DOI: 10.3390/pathophysiology28030025. PMID: 35366281; PMCID: PMC8830444.



#### **Аннотация**

Зрелая тератома – это эмбриональная опухоль, которая образуется из мультипотентных стволовых клеток, дифференцирующихся в три зародышевых листка. В ней также может присутствовать железистая ткань. В литературе описаны 658 случаев нейроэндокринных опухолей яичников, в основном у женщин старше 40 лет. Помимо систематического обзора авторами представлен случай 16-летней девушки, которой была диагностирована нейроэндокринная опухоль и проведено лечение.

**Описание клинического случая.** Девушка 16 лет обратилась в детскую гинекологическую клинику с жалобами на боль в животе во время менструации. Стандартные обезболивающие и препараты, снижающие диастолическое давление, оказались неэффективными. Ультразвуковое исследование выявило большую опухоль с гетерогенной структурой в правом яичнике. Была проведена органосохраняющая операция. При проведении лапаротомии опухоль удалили, оставив здоровые ткани. Гистологическое исследование выявило типичные признаки тератомы, а также одновременное наличие высокодифференцированной нейроэндокринной опухоли (G1). Иммуногистохимическое исследование выявило маркеры, характерные для данного типа опухоли. Пациентке требуется постоянное наблюдение в клинике эндокринологии и онкогинекологии.

**Заключение.** Ткани нейроэндокринной опухоли внутри тератомы редко встречаются у пациенток данной возрастной группы, поэтому на текущий момент не существует стандартов долгосрочного наблюдения. Представленный случай обеспечивает новые данные и демонстрирует возможность благоприятного исхода при условии неагрессивного поведения нейроэндокринных опухолей G1 и тератом у молодых пациенток.

## Правила подготовки рукописей для авторов

составлены с учетом «Единых требований к рукописям, предоставляемым в биомедицинские журналы», разработанных Международным комитетом редакторов медицинских журналов

В журнале «Клинический разбор в акушерстве, гинекологии и репродуктологии» публикуются клинические разборы, в том числе диагностически сложных случаев. Наряду с клиническими разборами публикуются оригинальные статьи, лекции и обзоры по наиболее актуальным проблемам современной медицины, а также интервью с экспертами в различных областях медицины. Общими критериями работ, принимаемых для публикации, являются актуальность, новизна материала и его ценность в теоретическом и/или практическом аспектах.

Все представляемые материалы рецензируются и обсуждаются редакционной коллегией. На основании рецензии и заключения редколлегии рукопись принимается к печати, отклоняется или высылается автору (авторам) на доработку. Редакция оставляет за собой право публиковать принятые к печати статьи в том виде и в той последовательности, которые представляются оптимальными для журнала.

### Общие требования к оформлению рукописи

Все материалы следует предоставлять по электронной почте (id@con-med.ru).

### Объем статьи

- Объем клинических случаев должен составлять от 15 000 до 20 000 знаков (включая пробелы).
- Объем оригинальной статьи должен составлять от 20 000 до 25 000 знаков (включая пробелы).
- Для обзоров, обзоров с клиническими случаями и лекций допустим объем от 20 000 до 35 000 знаков (включая пробелы).

### Требования к оригинальным статьям

1. Титульный лист должен содержать:

- название статьи;
- фамилии, полные имена и отчества, место работы и должности всех авторов;
- полное название учреждения и отдела, в котором выполнена работа;
- фамилию, имя, отчество, полный почтовый адрес и e-mail, номер телефона автора, ответственного за контакты с редакцией и читателями.

2. Статья должна быть завизирована научным руководителем на 1-й странице и иметь сопроводительное письмо на имя главного редактора журнала.

3. На последней странице статьи должны находиться подписи всех авторов. Подпись автора означает его согласие на научное и литературное редактирование статьи и уступку редакции журнала прав на статью в отредактированном виде.

### Требования к структурированию и оформлению статей

1. Название статьи должно быть информативным (Web of Science это требование рассматривает в экспертной системе как одно из основных). Допускается использование только общепринятых сокращений, при переводе на английский язык не должно быть транслитераций с русского языка, кроме непереводаемых названий собственных имен, приборов и других объектов; также недопустимо использование непереводаемого сленга, известного только русскоговорящим специалистам; недопустимо использование в названии торговых наименований лекарственных препаратов. Это также касается авторских резюме (аннотаций) и ключевых слов.

2.1. ФИО авторов должны быть приведены на русском и английском языках.

2.2. Полное название учреждения, а также полный адрес, должны быть приведены на русском и английском языках.

3. Полные сведения об авторах размещаются в конце статьи и должны содержать фамилии, полные имена и отчества, место работы и должности всех авторов, ученые степени, ORCID (при наличии), Scopus Author ID (при наличии), Researcher ID (при наличии).

4. Резюме и ключевые слова должны быть приведены на русском и английском языках.

Структура резюме:

- цель исследования;
- материалы и методы;
- результаты;
- заключение.

Объем резюме – 100–250 слов. Под резюме помещаются «Ключевые слова» (от 5 до 10), способствующие индексированию статьи в информационно-поисковых системах.

5. Текст оригинальных исследований должен содержать следующие разделы:

5.1. Введение, в котором формулируют цель и необходимость проведения исследования, кратко освещают состояние вопроса со ссылками на наиболее значимые публикации.

5.2. Материалы и методы. Приводятся количественные и качественные характеристики больных (обследованных), а также упоминаются все методы исследований, применявшихся в работе, включая методы статистической обработки данных. При упоминании аппаратуры и новых лекарств в скобках указывают их производителя и страну, где он находится.

5.3. Результаты. Их следует представлять в логической последовательности в тексте, таблицах и на рисунках. В тексте не следует повторять все данные из таблиц и рисунков, следует упоминать только наиболее важные из них. На рисунках не следует дублировать данные, приведенные в таблицах.

Величины измерений должны соответствовать Международной системе единиц (СИ), за исключением размерности величин, традиционно измеряемых в других системах. Цитаты, химические формулы, таблицы, дозы препаратов должны быть тщательно выверены автором.

Необходимо указывать источник цитат в сносках либо в списке литературы.

5.4. Обсуждение. Необходимо выделять новые и важные аспекты результатов своего исследования и по возможности сопоставлять их с данными других исследователей. Не следует повторять сведения, уже приведенные во «Введении», и подробные данные из раздела «Результаты».

5.5. Заключение. Можно включить обоснованные рекомендации и краткие выводы.

6. Библиография. Каждый источник литературы – с новой строки под порядковым номером. В списке все работы должны перечисляться в порядке цитирования (соответственно ссылкам на них в тексте), а не по алфавиту фамилий первых авторов. При упоминании отдельных фамилий авторов в тексте им должны предшествовать инициалы (фамилии иностранных авторов приводят в оригинальной транскрипции).

В тексте статьи библиографические ссылки даются арабскими цифрами в квадратных скобках. В список литературы не рекомендуется включать диссертационные работы, поскольку ознакомление с ними затруднительно.

Библиографическое описание книги или журнальной статьи включает:

- автора(ов);
- название;
- выходные данные.

При авторском коллективе до 4 человек упоминают всех авторов (инициалы после фамилий). Если авторский коллектив более 4 человек, упоминают трех первых авторов и добавляют «и др.» (в иностранном источнике – «et al.»).

Пример: Garber JR, Cobin RH, Gharib H et al.

В некоторых случаях в качестве авторов книг выступают их редакторы или составители. После фамилии последнего из них в скобках следует ставить «ред.» (в иностранных ссылках «ed.»).

Выходные данные (место издания, название издательства, год издания, страницы) оформляют следующим образом.

Журнал: Eur Thyroid J 2013; 2: 215–28.

Книга: М.: ГЭОТАР-Медиа, 2009; с. 97–116.

При ссылке на главу из книги сначала упоминают авторов и название главы, после точки с заглавной буквы ставят «В»: («In»), а затем указывают название книги и ее выходные данные.

7. Оформление таблиц. Каждая таблица должна иметь название и порядковый номер соответственно первому упоминанию ее в тексте. Каждый столбец в таблице должен иметь краткий заголовок (можно использовать аббревиатуры). Все разъяснения, включая расшифровку аббревиатур, следует размещать в подтабличных сносках. Указывайте статистические методы, использованные для представления вариабельности данных и достоверности различий.

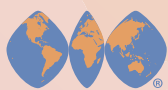8. Оформление иллюстраций. Подписи к иллюстрациям состоят из названия и «легенды» (объяснения частей рисунка, символов, стрелок и других его деталей). В подписях к микрофотографиям необходимо указывать степень увеличения.

9. Использование аббревиатур допускается только после указания полного названия.

10. Названия препаратов. В заголовке работы необходимо указать международное название препарата, в тексте можно использовать торговое.

11. Специальные термины следует приводить в русском переводе и использовать только общепринятые в научной литературе слова. Ни в коем случае не применять иностранные слова в русском варианте в «собственной» транскрипции.

23–25 ноября 2022 года



ЦЕНТР МЕЖДУНАРОДНОЙ ТОРГОВЛИ  
МОСКВА

МОСКВА, КРАСНОПРЕСНЕНСКАЯ НАБЕРЕЖНАЯ, Д. 12



реклама

XV ВСЕРОССИЙСКИЙ  
ОБРАЗОВАТЕЛЬНЫЙ КОНГРЕСС

# АНЕСТЕЗИЯ И РЕАНИМАЦИЯ В АКУШЕРСТВЕ И НЕОНАТОЛОГИИ



- Министерство здравоохранения Российской Федерации
- ФГБУ «Национальный медицинский исследовательский центр акушерства, гинекологии и перинатологии имени академика В.И. Кулакова» Минздрава России
- Российское общество неонатологов
- Ассоциация анестезиологов и реаниматологов

## Руководители конгресса:

**Е.Н. Байбарина** – профессор, д.м.н.

**Г.Т. Сухих** – директор ФГБУ «НМИЦ АГП им. В.И. Кулакова» Минздрава России, заслуженный деятель науки РФ, академик РАН, профессор, д.м.н.

**Д.Н. Дегтярев** – заместитель директора по научной работе ФГБУ «НМИЦ АГП им. В.И. Кулакова» Минздрава России, профессор, д.м.н.

**А.В. Пырегов** – директор Института анестезиологии-реаниматологии и трансфузиологии ФГБУ «НМИЦ АГП им. В.И. Кулакова» Минздрава России, профессор, д.м.н.

\* Заявка по мероприятию представлена в Комиссию по оценке соответствия учебных мероприятий и материалов для Непрерывного медицинского образования (НМО).

## Контакты

### Организационный комитет

#### Неонатология:

**Дегтярев Дмитрий Николаевич**  
d\_degtiarev@oparina4.ru

#### Анестезиология:

**Пырегов Алексей Викторович**  
a\_pyregov@oparina4.ru

#### Регистрация участников и получение тезисов

**Скибин Николай**  
reg@medievent.ru  
+7 (495) 721-88-66 (доб. 111)  
+7 (929) 646-51-66

#### По вопросам участия в выставке:

**Князева Анастасия**  
Менеджер проекта  
knyazeva@medievent.ru  
+7 (495) 721-88-66 (доб. 112)  
+7 (926) 611-23-94

#### Бронирование гостиниц, заказ авиа и ж/д билетов, экскурсии

**Лазарева Елена**  
hotel@medievent.ru  
+7 (495) 721-88-66 (доб. 119)  
+7 (926) 095-29-02

#### Аккредитация СМИ:

**Пронина Ирина**  
Менеджер по рекламе и PR  
pr@medievent.ru  
+7 (495) 721-88-66 (доб. 125)  
+7 (926) 611-23-59



Конгресс-оператор: ООО «МЕДИ ИВЕНТ»  
+7 (495) 721-88-66 | mail@medievent.ru  
Подробнее на сайте [medievent.ru](http://medievent.ru)

28–30  
сентября  
2022

РЕКЛАМА



XXIII ВСЕРОССИЙСКИЙ  
НАУЧНО-ОБРАЗОВАТЕЛЬНЫЙ  
ФОРУМ  
**Мать и Дитя**

МВЦ «Крокус Экспо»,  
3 павильон, 4 этаж, 20 зал

**УЧАСТИЕ БЕСПЛАТНОЕ, ТРЕБУЕТСЯ РЕГИСТРАЦИЯ!**

**В рамках форума:**

Конгресс

«Лабораторные технологии в репродуктивной медицине и неонатологии: от науки к практике» (ЛАБРИН – 2022)

XII Научно-практическая конференция

«Невынашивание беременности: социальная проблема, медицинские решения»

Национальный научно-образовательный эхографический конгресс

«Ультразвуковая диагностика в акушерстве, гинекологии и перинатологии – сложные вопросы и пути их решения»

Конференция Лиги акушерок России

XXIV Международная специализированная выставка оборудования, лекарственных препаратов по акушерству, гинекологии и неонатологии

**Охрана здоровья матери и ребенка – 2022**



**Организаторы:**

Министерство здравоохранения Российской Федерации

ФГБУ «Национальный медицинский исследовательский центр акушерства, гинекологии и перинатологии имени академика В.И. Кулакова» Минздрава России

Российское общество акушеров-гинекологов

Лига акушерок России



**Руководитель форума «Мать и Дитя»**



Сухих Г.Г.

Академик РАН, профессор, д.м.н.  
Директор ФГБУ «НМИЦ АГП им. В.И. Кулакова»  
Минздрава России

Подробнее на сайтах [mother-child.ru](http://mother-child.ru) и [mediexpo.ru](http://mediexpo.ru)

Конгресс-оператор: ООО «МЕДИ Экспо» | +7 (495) 721-88-66 | [expo@mediexpo.ru](mailto:expo@mediexpo.ru) |

МЕДИ Экспо

Участие в научной программе  
Баранов Игорь Иванович  
+7 (495) 438-94-92  
[i\\_baranov@oparina4.ru](mailto:i_baranov@oparina4.ru)

Менеджер проекта  
Светлана Ранская  
+7 (495) 721-88-66 (108)  
+7 (926) 610-23-74  
[svetlana@mediexpo.ru](mailto:svetlana@mediexpo.ru)

Регистрация участников  
Николай Скибин  
+7 (495) 721-88-66 (111)  
+7 (929) 646-51-66  
[reg@mediexpo.ru](mailto:reg@mediexpo.ru)

Аккредитация СМИ  
Ирина Проница  
+7 (495) 721-88-66 (125)  
+7 (926) 611-23-59  
[pr@mediexpo.ru](mailto:pr@mediexpo.ru)