

ISSN: 2713-2552 (Print)  
ISSN: 2782-5671 (Online)

Изображение создано с помощью нейросети Midjourney (Миджорни)

ЖУРНАЛ ВКЛЮЧЕН В ПЕРЕЧЕНЬ ИЗДАНИЙ, РЕКОМЕНДОВАННЫХ ВЫСШЕЙ АТТЕСТАЦИОННОЙ КОМИССИЕЙ (ВАК)

# КЛИНИЧЕСКИЙ РАЗБОР

в общей медицине

## ТЕМА НОМЕРА: ПРАКТИЧЕСКИЕ ВОПРОСЫ КЛИНИЧЕСКОЙ ОНКОЛОГИИ

Лекарственно-индуцированное поражение легких при метастатической меланоме  
Оценка показателей магнитно-резонансной томографии сердца у онкологических больных  
Заболевания пародонта и рак: возможные механизмы взаимосвязи  
Нейроэндокринные опухоли желудка и инфекция *H. pylori*

Поздний лучевой сакроилеит после лечения рака тела матки  
Методы деривации мочи после радикальной цистэктомии

### ТАКЖЕ ПО ТЕМЕ «ОНКОФЕРТИЛЬНОСТЬ»

Контролируемая индукция овуляции у онкологических больных  
Технология транспозиции яичников в концепции сохранения фертильности

№7

ТОМ 6  
2025



портал  
CON-MED.RU



NUTRICIA  
**Nutridrink®**  
Compact Protein

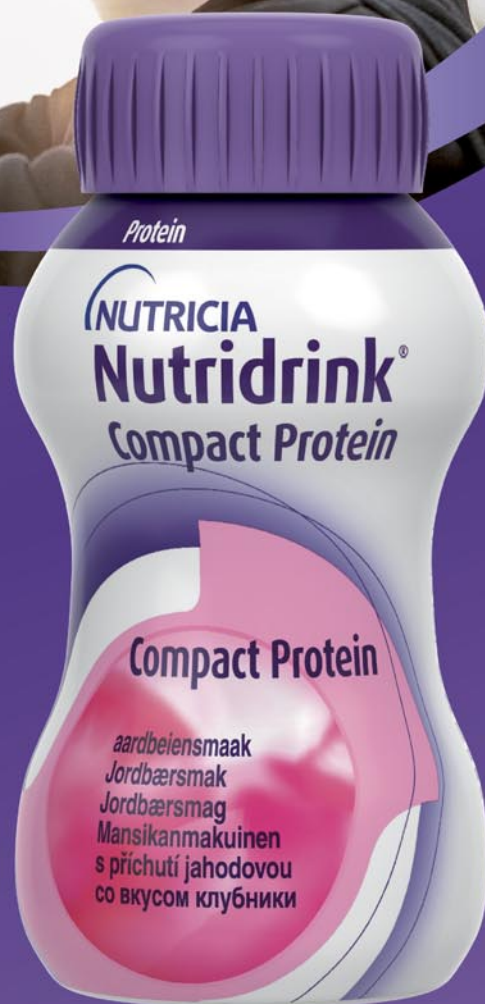

Онлайн скрининг  
нутривной недостаточности

## Вашим пациентам нужна поддержка, чтобы продолжать бороться

**Нутридринк Компакт Протеин**  
Сипинг с высоким содержанием  
белка и энергии в малом объёме  
для нутритивной поддержки  
пациентов с онкологическими  
заболеваниями

Только для работников системы здравоохранения. Имеются  
противопоказания. Для пациентов 18+ с недостаточностью  
питания или риском её развития. Продукт специализированного  
лечебного питания, не является БАД и лекарственным средством.



**125**  
мл

**306**  
ккал

**18 г**  
белка

Журнал представлен в следующих международных базах данных и информационно-справочных изданиях:  
**РИНЦ, Ядро РИНЦ, Scopus, CrossRef, DOAJ.**  
Решением Высшей аттестационной комиссии (ВАК) Министерства науки и высшего образования РФ журнал включен в **Перечень рецензируемых научных изданий, в которых должны быть опубликованы основные научные результаты диссертаций на соискание ученых степеней доктора и кандидата наук.**

2025 / Том 6 / №7

ГЛАВНЫЙ РЕДАКТОР ЖУРНАЛА

**Александр Игоревич Синопальников**, д-р мед. наук, проф.,  
ФГБОУ ДПО РМАНПО (Москва, Россия)  
EDITOR-IN-CHIEF  
**Alexander I. Sinopalnikov**, *Dr. Sci. (Med.), Prof., Russian Medical Academy of Continuous Professional Education (Moscow, Russia)*

ТЕМА НОМЕРА: ПРАКТИЧЕСКИЕ ВОПРОСЫ КЛИНИЧЕСКОЙ ОНКОЛОГИИ

ГЛАВНЫЙ РЕДАКТОР НОМЕРА

**Иванов Сергей Анатольевич**, чл.-корр. РАН, д-р мед. наук, проф.,  
МРНЦ им. А.Ф. Цыба – филиал ФГБУ «НМИЦ радиологии» Минздрава  
России (Обнинск, Россия)  
EDITOR-IN-CHIEF OF ISSUE  
**Sergei A. Ivanov**, *Corr. Memb. RAS, Dr. Sci. (Med.), Prof.,  
Tsyb Medical Radiological Research Centre – Branch of the National Medical  
Radiology Research Centre of the Ministry of Health of the Russian  
Federation (Obninsk, Russia)*

ММА «МЕДИАМЕДИКА»

Почтовый адрес: 127055, Москва, а/я 37

Телефон/факс: +7 (495) 926-29-83

Сайт: con-med.ru

E-mail: media@con-med.ru

Советник по управлению и развитию:

Т.Л. Скоробогат

Руководитель научной редакции: Д.А. Катаев

Менеджер по работе с ключевыми клиентами: Н.А. Зуева  
nelly@con-med.ru

Директор по рекламе: Н.М. Сурова

Менеджеры по рекламе

Направления

«Кардиология», «Эндокринология», «Онкология» –  
Т.А. Романовская

Направления

«Неврология», «Ревматология», «Гинекология» –  
С.Ю. Шульгина

По вопросам рекламы

Телефон: +7 (495) 926-29-83

Учредитель: ООО «МЕДИАФОРМАТ»

Журнал зарегистрирован в Федеральной службе по надзору  
в сфере связи, информационных технологий и массовых  
коммуникаций (Роскомнадзор).

Рег. номер: ПИ №ФС77-78139 от 13.03.2020.

Адрес редакции: 115054, Москва,

Жуков проезд, д. 19, эт. 2, пом. XI

Издатель: ООО «ММА «МЕДИАМЕДИКА»

127055, Москва, а/я 37

Адрес типографии:

125130, Москва, ул. Клары Цеткин, д. 28, стр. 2, пом. 6

Периодичность: 12 номеров в год.

Общий тираж: 30 тыс. экз.

Каталог «Почта России» ПН172.

Авторы, присылающие статьи для публикаций, должны быть  
ознакомлены с инструкциями для авторов и публичным авторским  
договором. Информация на сайте <http://klin-razbor.ru/>  
Редакция не несет ответственности за содержание рекламных  
материалов. В статьях представлена точка зрения авторов, которая  
может не совпадать с мнением редакции журнала.

Полное или частичное воспроизведение материалов,  
опубликованных в журнале, допускается только с письменного  
разрешения редакции. Научное производственно-практическое  
издание для профессионалов в области здравоохранения.

Согласно рекомендациям Роскомнадзора выпуск  
и распространение данного производственно-практического  
издания допускаются без размещения знака информационной  
продукции. Все права защищены. 2025 г.

Журнал распространяется бесплатно.

Дата выхода: 29.08.2025

Возрастное ограничение 16+

## СОДЕРЖАНИЕ

## CONTENTS

ГЛАВНАЯ ТЕМА <i>Обзор и клинический случай</i>	MAIN TOPIC <i>Review and Clinical Case</i>
Субкюфидальная торакокопическая тимэктомия у пациента с расположением левой плечеголовной вены в толще кистозно измененной вилочковой железы: клиническое наблюдение и обзор литературы З.М. Салимов, А.Б. Рябов, Г.В. Афонин, В.Ю. Skoropad, Т.А. Агабабян, Е.И. Куприянова, А.С. Якушева, В.А. Петров, С.А. Иванов, А.Д. Каприн	Subxyphoid thoracoscopic thymectomy in a patient with the location of the left brachiocephalic vein in the thickness of a cystically altered thymus gland: clinical observation and literature review Z.M. Salimov, A.B. Riabov, G.V. Afonin, V.Yu. Skoropad, T.A. Agababyan, E.I. Kupriyanova, A.S. Yakusheva, V.A. Petrov, S.A. Ivanov, A.D. Kaprin
6	6
<b>Клинический случай</b> Лекарственно-индуцированное интерстициальное поражение легких у пациента с метастатической меланомой при использовании комбинации нурулимаб + пролголимаб В.А. Черноротов, В.А. Белоглазов, В.А. Кузнецов, В.С. Костенич	<b>Clinical Case</b> Drug-induced interstitial lung injury in a patient with metastatic melanoma using a combination of nurulimab and prorgolimab V.A. Chernorotov, V.A. Beloglazov, V.A. Kuznetsov, V.S. Kostenich
13	13
<b>Оригинальная статья</b> Оценка показателей магнитно-резонансной томографии сердца у онкологических больных, получающих терапию чекпойнт-ингибиторами У.В. Харламова, А.В. Важенни, О.В. Курченко, А.А. Федосова, С.В. Яйцев, Т.А. Соколова	<b>Original Article</b> Evaluation of cardiac magnetic resonance imaging parameters in cancer patients receiving checkpoint-inhibitor therapy U.V. Kharlamova, A.V. Vazhenin, O.V. Kurchenkova, A.A. Fedosova, S.V. Yaytsev, T.A. Sokolova
19	19
<b>Обзор</b> Иммуноопосредованные побочные реакции на фоне терапии ингибиторами иммунных контрольных точек В.Б. Калиберденко, Э.Р. Кулиева, В.С. Бетер, Э.Р. Загидуллина, Т.С. Пронькина, В.А. Кушнер, В.В. Таран	<b>Review</b> Immune-mediated adverse events associated with the checkpoint inhibitor therapy V.B. Kaliberdenko, E.R. Kuliyeva, V.S. Beter, E.R. Zagidullina, T.S. Pronkina, V.A. Kushner, V.V. Taran
25	25
<b>Обзор</b> Методы деривации мочи после радикальной цистэктомии при раке мочевого пузыря: осложнения и качество жизни (обзор литературы) М.Р. Касымов, Н.А. Горбачев, В.А. Коротков, В.В. Пасов, В.Н. Шитарева, Е.А. Родин	<b>Review</b> Methods of urinary diversion, quality of life and complications: a literature review M.R. Kasymov, N.A. Gorbachev, V.A. Korotkov, V.V. Pasov, V.N. Shitarova, E.A. Rodin
32	32
<b>Обзор</b> Заболевания пародонта и рак: эпидемиологические исследования и возможные механизмы взаимосвязи Д.И. Трухан, А.Ф. Сулимов, Л.Ю. Трухан, Е.Н. Деговцов	<b>Review</b> Periodontal disease and cancer: epidemiological studies and possible mechanisms of the relationship D.I. Trukhan, A.F. Sulimov, L.Yu. Trukhan, E.N. Degovtsov
41	41
<b>Клинический случай</b> Поздний лучевой сакроилеит крестцово-подвздошного сочленения через 20 лет после комплексного лечения рака тела матки (клинический случай) А.С. Ямщикова, В.А. Коротков, Б.Э. Ткаченко, В.А. Титова, Л.И. Крикунова, О.Д. Рябцева, Т.А. Агабабян, В.О. Рипп, Д.Г. Романова, С.А. Иванов, А.Д. Каприн	<b>Clinical Case</b> Late radiation sacroiliitis of the sacroiliac joint 20 years after complex treatment of endometrial cancer (case report) A.S. Yamshchikova, V.A. Korotkov, B.E. Tkachenko, V.A. Titova, L.I. Krikunova, O.D. Ryabtseva, T.A. Aghababyan, V.O. Ripp, D.G. Romanova, S.A. Ivanov, A.D. Kaprin
49	49
<b>Клинический случай</b> Лактирующая аденома молочной железы у беременной женщины – клинический случай А.А. Харитонова, Д.С. Малик, Н.В. Левицкая, И.П. Резник, О.А. Урезко, Н.Р. Селищев	<b>Clinical Case</b> Lactating breast adenoma in a pregnant woman – a case report A.A. Kharitonova, D.S. Malik, N.V. Levitskaya, I.P. Reznik, O.A. Urezko, N.R. Selishchev
54	54
<b>ОНКОФЕРТИЛЬНОСТЬ</b> <b>Обзор</b> Контролируемая индукция овуляции у онкологических больных: анализ данных литературы о применении антиэстрогенов и ингибиторов ароматазы М.В. Киселева, И.А. Яговкина	<b>ONCOFERTILITY</b> <b>Review</b> Controlled ovarian stimulation in cancer patients: analysis of literature data on the use of antiestrogens and aromatase inhibitors M.V. Kiseleva, I.A. Yagovkina
58	58
<b>Обзор</b> Использование транспозиции яичников одновременно с различными методами вспомогательных репродуктивных технологий в целях сохранения репродуктивной функции у онкологических больных М.В. Киселева, М.С. Денисов, А.Д. Каприн, С.А. Иванов, Т.И. Альба, Л.С. Соловьева, П.К. Бурьян	<b>Review</b> Simultaneous use of ovarian transposition with various assisted reproductive technology methods aimed at preserving reproductive function in cancer patients M.V. Kiseleva, M.S. Denisov, A.D. Kaprin, S.A. Ivanov, T.I. Alba, L.S. Solovieva, P.K. Buryan
67	67
<b>ГАСТРОЭНТЕРОЛОГИЯ</b> <b>Клинический случай</b> Нейроэндокринные опухоли желудка и инфекция <i>H. pylori</i> : особенности ведения пациентов на примере клинического случая М.Д. Козлова, И.И. Ковригин, Н.Н. Дехнич	<b>GASTROENTEROLOGY</b> <b>Clinical Case</b> Neuroendocrine tumors of the stomach and <i>H. pylori</i> infection: features of patient monitoring on the example of a clinical case M.D. Kozlova, I.I. Kovrigin, N.N. Dekhnich
76	76
<b>НУТРИЦИОЛОГИЯ</b> <b>Обзор</b> Маркеры эффективности нутриционной поддержки у пациентов хирургического профиля (обзор литературы) Т.Н. Кузьмина, Д.В. Рубанова, О.А. Смирнова, А.В. Сергеева, А.В. Тимошенко, Е.В. Винницкая	<b>NUTRITIONOLOGY</b> <b>Review</b> Markers of the effectiveness of nutritional support in surgical patients (literature review) T.N. Kuzmina, D.V. Rubanova, O.A. Smirnova, A.V. Sergeeva, A.V. Timoshchenko, E.V. Vinnitskaya
81	81
<b>ЭНДОКРИНОЛОГИЯ</b> <b>Клинический случай</b> Генерализованный саркоидоз: трудности диагностики и выбора тактики лечения М.В. Лебедева, В.Д. Бекетов, П.О. Могилina, М.В. Таранова, К.В. Натарова	<b>ENDOCRINOLOGY</b> <b>Clinical Case</b> Generalized sarcoidosis: difficulties in diagnosis and choice of treatment tactics M.V. Lebedeva, V.D. Bektov, P.O. Mogilina, M.V. Taranova, K.V. Natarova
87	87
<b>ГИНЕКОЛОГИЯ</b> <b>Оригинальная статья</b> Сексуальная функция женщин, страдающих генитуринарным менопаузальным синдромом М.Р. Оразов, В.Е. Радзинский, Л.М. Михалева, М.Б. Хамошина, М.Г. Будагян	<b>GYNECOLOGY</b> <b>Original Article</b> Sexual function in women with genitourinary menopausal syndrome M.R. Orazov, V.E. Radzinsky, L.M. Mikhaleva, M.B. Khamoshina, M.G. Budagyan
92	92
<b>Оригинальная статья</b> Патогенетические детерминанты атрофического вагинита М.Р. Оразов, В.Е. Радзинский, Л.М. Михалева, М.Б. Хамошина, М.Г. Будагян	<b>Original Article</b> Pathogenetic factors of vaginal atrophy M.R. Orazov, V.E. Radzinsky, L.M. Mikhaleva, M.B. Khamoshina, M.G. Budagyan
97	97

# КЛИНИЧЕСКИЙ РАЗБОР В ОБЩЕЙ МЕДИЦИНЕ

## РЕДАКЦИОННАЯ КОЛЛЕГИЯ

### ГЛАВНЫЙ РЕДАКТОР ЖУРНАЛА

**Синопальников Александр Игоревич**,  
д-р мед. наук, проф., ФГБОУ ДПО РМАНПО (Москва, Россия)

### ВНУТРЕННИЕ БОЛЕЗНИ И ГЕРИАТРИЯ

**Айнабекова Баян Алькеновна**,  
д-р мед. наук, проф., АО «Медицинский университет Астана» (Астана, Казахстан)  
**Трухан Дмитрий Иванович**,  
д-р мед. наук, доц., ФГБОУ ВО ОмГМУ (Омск, Россия)

### ГАСТРОЭНТЕРОЛОГИЯ И ГЕПАТОЛОГИЯ

**Бордин Дмитрий Станиславович**,  
д-р мед. наук, проф., ГБУЗ «МНЦ им. А.С. Логинова»,  
ФГБОУ ВО «Российский университет медицины» (Москва, Россия)  
**Пиманов Сергей Иванович**,  
д-р мед. наук, проф., УО ВГМУ (Витебск, Республика Беларусь)  
**Плотникова Екатерина Юрьевна**,  
д-р мед. наук, проф., ФГБОУ ВО КемГМУ (Кемерово, Россия)  
**Рахметова Венера Саметовна**,  
д-р мед. наук, проф., АО «Медицинский университет Астана» (Астана, Казахстан)  
**Самсонов Алексей Андреевич**,  
д-р мед. наук, проф., ФГБОУ ВО «Российский университет медицины» (Москва, Россия)

### ГЕМОСТАЗИОЛОГИЯ

**Ройтман Евгений Витальевич**,  
д-р мед. наук, проф., ФГАУ ВО «РНИМУ им. Н.И. Пирогова» (Москва, Россия)

### ГИНЕКОЛОГИЯ

**Габидулина Рушанья Исмагиловна**,  
д-р мед. наук, проф., ФГБОУ ВО КГМУ (Казань, Россия)  
**Дубровина Светлана Олеговна**,  
д-р мед. наук, проф., ФГБОУ ВО РостГМУ (Ростов-на-Дону, Россия)  
**Зефирова Татьяна Петровна**,  
д-р мед. наук, проф., КГМА – филиал ФГБОУ ДПО РМАНПО (Казань, Россия)  
**Ихтиярова Гулчехра Акмаловна**,  
д-р мед. наук, проф., Бухарский государственный медицинский институт  
им. Абу Али ибн Сино (Бухара, Узбекистан)  
**Локшин Вячеслав Нотанович**,  
акад. НАН РК, проф., Международный клинический центр репродуктологии PERSONA  
(Алматы, Казахстан)  
**Оразов Мекан Рахимбердыевич**,  
д-р мед. наук, проф., ФГАУ ВО РУДН (Москва, Россия)  
**Пестрикова Татьяна Юрьевна**,  
д-р мед. наук, проф., ФГАУ ВО ДВГМУ (Хабаровск, Россия)

### ДЕРМАТОВЕНЕРОЛОГИЯ

**Дворянкова Евгения Викторовна**,  
д-р мед. наук, ФГБУН «Центр теоретических проблем физико-химической фармакологии» РАН  
(Москва, Россия)  
**Корсунская Ирина Марковна**,  
д-р мед. наук, проф., ГБУЗ МНПЦДК (Москва, Россия)  
**Тамразова Ольга Борисовна**,  
д-р мед. наук, проф., ФГАУ ВО РУДН (Москва, Россия)

### ИНСТРУМЕНТАЛЬНЫЕ МЕТОДЫ ДИАГНОСТИКИ И ЛЕЧЕНИЯ

**Батырбеков Канат Умирзакович**,  
канд. мед. наук, ТОО «Национальный научный онкологический центр» (Астана, Казахстан)  
**Сивокозов Илья Владимирович**,  
канд. мед. наук, ФГБНУ «Центральный НИИ туберкулеза» (Москва, Россия)

### ИНФЕКЦИОННЫЕ БОЛЕЗНИ

**Петров Владимир Александрович**,  
д-р мед. наук, проф., Обнинский институт атомной энергетики –  
филиал ФГАУ ВО НИЯУ МИФИ (Обнинск, Россия)

### КАРДИОЛОГИЯ

**Ежов Марат Владиславович**,  
д-р мед. наук, проф., ФГБУ «НМИЦ кардиологии» (Москва, Россия)  
**Карпов Юрий Александрович**,  
д-р мед. наук, проф., ФГБУ «НМИЦ кардиологии» (Москва, Россия)  
**Остроумова Ольга Дмитриевна**,  
д-р мед. наук, проф., ФГБОУ ДПО РМАНПО (Москва, Россия)  
**Сергиенко Игорь Владимирович**,  
д-р мед. наук, проф., ФГБУ «НМИЦ кардиологии» (Москва, Россия)

### КЛИНИЧЕСКАЯ ФАРМАКОЛОГИЯ

**Духанин Александр Сергеевич**,  
д-р мед. наук, проф., ФГАУ ВО «РНИМУ им. Н.И. Пирогова» (Москва, Россия)  
**Зырянов Сергей Кенсаринвич**,  
д-р мед. наук, проф., ФГАУ ВО РУДН (Москва, Россия)

### НЕВРОЛОГИЯ И НЕЙРОХИРУРГИЯ

**Акарачкова Елена Сергеевна**,  
д-р мед. наук, АНО «МО "Стресс под контролем"» (Москва, Россия)

### Замерград Максим Валерьевич

д-р мед. наук, проф., ФГБОУ ДПО РМАНПО (Москва, Россия)

### Камчатнов Павел Рудольфович

д-р мед. наук, проф., ФГАУ ВО «РНИМУ им. Н.И. Пирогова» (Москва, Россия)

### Лихтерман Леонид Болеславович

д-р мед. наук, проф., ФГАУ «НМИЦ нейрохирургии им. акад. Н.Н. Бурденко»  
(Москва, Россия)

### Путилина Марина Викторовна

д-р мед. наук, проф., ФГАУ ВО «РНИМУ им. Н.И. Пирогова» (Москва, Россия)

### Федорова Наталия Владимировна

д-р мед. наук, проф., ФГБОУ ДПО РМАНПО (Москва, Россия)

### Шавловская Ольга Александровна

д-р мед. наук, проф., АНО ВО «Международный университет восстановительной медицины»  
(Москва, Россия)

### ОНКОЛОГИЯ

#### Ашрафян Левон Андреевич

акад. РАН, д-р мед. наук, проф., ФГБУ «НМИЦ АГП им. В.И. Кулакова» (Москва, Россия)

#### Иванов Сергей Анатольевич

чл.-корр. РАН, д-р мед. наук, проф., МРНЦ им. А.Ф. Цыба –  
филиал ФГБУ «НМИЦ радиологии» (Обнинск, Россия)

### ОТОРИНОЛАРИНГОЛОГИЯ

#### Попадюк Валентин Иванович

д-р мед. наук, проф., ФГАУ ВО РУДН (Москва, Россия)

#### Рязанцев Сергей Валентинович

д-р мед. наук, проф., ФГБУ «СПб НИИ ЛОР» (Санкт-Петербург, Россия)

#### Свиштушкин Валерий Михайлович

д-р мед. наук, проф., ФГАУ ВО «Первый МГМУ им. И.М. Сеченова» (Москва, Россия)

### ПЕДИАТРИЯ

#### Бакрадзе Майя Джамаловна

д-р мед. наук, проф., ФГАУ ВО «Первый МГМУ им. И.М. Сеченова» (Москва, Россия)

#### Зайцева Ольга Витальевна

д-р мед. наук, проф., ФГБОУ ВО «Российский университет медицины» (Москва, Россия)

#### Захарова Ирина Николаевна

д-р мед. наук, проф., ФГБОУ ДПО РМАНПО (Москва, Россия)

#### Сахарова Елена Станиславовна

д-р мед. наук, проф., ФГАУ ВО «РНИМУ им. Н.И. Пирогова» (Москва, Россия)

#### Эрдес Светлана Ильинична

д-р мед. наук, проф., ФГАУ ВО «Первый МГМУ им. И.М. Сеченова» (Москва, Россия)

### ПСИХИЧЕСКОЕ ЗДОРОВЬЕ (ПСИХИАТРИЯ)

#### Аведисова Алла Сергеевна

д-р мед. наук, проф., ФГБУ «НМИЦ ПН им. В.П. Сербского» (Москва, Россия)

#### Медведев Владимир Эрнстович

канд. мед. наук, ФГАУ ВО РУДН (Москва, Россия)

#### Сиволап Юрий Павлович

д-р мед. наук, проф., ФГАУ ВО РУДН (Москва, Россия)

### ПУЛЬМОНОЛОГИЯ

#### Белоцерковская Юлия Геннадьевна

канд. мед. наук, доц., ФГБОУ ДПО РМАНПО (Москва, Россия)

#### Зайцев Андрей Алексеевич

д-р мед. наук, проф., ФГБУ «ГВК им. акад. Н.Н. Бурденко» (Москва, Россия)

#### Попова Елена Николаевна

д-р мед. наук, проф., ФГАУ ВО «Первый МГМУ им. И.М. Сеченова» (Москва, Россия)

#### Романовских Анна Геннадьевна

канд. мед. наук, доц., ФГБОУ ДПО РМАНПО (Москва, Россия)

### УРОЛОГИЯ

#### Аль-Шукри Адели Сальманович

д-р мед. наук, проф., ФГБОУ ВО «ЛСПбГМУ им. акад. И.П. Павлова»  
(Санкт-Петербург, Россия)

#### Белый Лев Евгеньевич

д-р мед. наук, проф., ФГБОУ ВО УлГУ (Ульяновск, Россия)

#### Борисов Владимир Викторович

д-р мед. наук, проф., Российское общество урологов (Москва, Россия)

#### Раснер Павел Ильич

д-р мед. наук, проф., ФГБОУ ВО «Российский университет медицины» (Москва, Россия)

### ЭНДОКРИНОЛОГИЯ

#### Батрак Галина Алексеевна

д-р мед. наук, доц., ФГБОУ ВО «Ивановский ГМУ» (Иваново, Россия)

#### Бирюкова Елена Валерьевна

д-р мед. наук, проф., ФГБОУ ВО «Российский университет медицины» (Москва, Россия)

#### Галстян Гагик Радикович

д-р мед. наук, проф., ФГБУ «НМИЦ эндокринологии» (Москва, Россия)

#### Петунина Нина Александровна

чл.-корр. РАН, д-р мед. наук, проф., ФГАУ ВО «Первый МГМУ  
им. И.М. Сеченова» (Москва, Россия)

# CLINICAL REVIEW FOR GENERAL PRACTICE

## EDITORIAL BOARD

### EDITOR-IN-CHIEF

**Alexander I. Sinopalnikov,**  
Dr. Sci. (Med.), Prof., Russian Medical Academy of Continuous Professional Education (Moscow, Russia)

### INTERNAL DISEASES AND GERIATRICS

**Bayan A. Ainabekova,**  
Dr. Sci. (Med.), Prof., Astana Medical University (Astana, Kazakhstan)  
**Dmitry I. Trukhan,**  
Dr. Sci. (Med.), Assoc. Prof., Omsk State Medical University (Omsk, Russia)

### GASTROENTEROLOGY AND HEPATOLOGY

**Dmitry S. Bordin,**  
Dr. Sci. (Med.), Prof., Russian University of Medicine (Moscow, Russia)  
**Sergei I. Pimanov,**  
Dr. Sci. (Med.), Prof., Vitebsk State Order of Peoples' Friendship Medical University (Vitebsk, Belarus)  
**Ekaterina Yu. Plotnikova,**  
Dr. Sci. (Med.), Prof., Kemerovo State Medical University (Kemerovo, Russia)  
**Venera S. Rakhmetova,**  
Dr. Sci. (Med.), Prof., Astana Medical University (Astana, Kazakhstan)  
**Aleksei A. Samsonov,**  
Dr. Sci. (Med.), Prof., Russian University of Medicine (Moscow, Russia)

### HEMOSTASIOLOGY

**Evgenii V. Roitman,**  
Dr. Sci. (Med.), Prof., Pirogov Russian National Research Medical University (Moscow, Russia)

### GYNECOLOGY

**Rushanya I. Gabidullina,**  
Dr. Sci. (Med.), Prof., Kazan State Medical University (Kazan, Russia)  
**Svetlana O. Dubrovina,**  
Dr. Sci. (Med.), Prof., Rostov State Medical University (Rostov-on-Don, Russia)  
**Tatiana P. Zefirova,**  
Dr. Sci. (Med.), Prof., Kazan State Medical Academy (Kazan, Russia)  
**Gulchehra A. Ikhtiyarova,**  
Dr. Sci. (Med.), Prof., Abu Ali ibn Sino Bukhara State Medical Institute (Bukhara, Uzbekistan)  
**Vyacheslav N. Lokshin,**  
Acad. of the National Academy of Sciences of the Republic of Kazakhstan, Prof., International Clinical Centre of Reproductology PERSONA (Almaty, Kazakhstan)  
**Mekan R. Orazov,**  
Dr. Sci. (Med.), Prof., Patrice Lumumba Peoples' Friendship University of Russia (Moscow, Russia)  
**Tatyana Yu. Pestrikova,**  
Dr. Sci. (Med.), Prof., Far Eastern State Medical University (Khabarovsk, Russia)

### DERMATOLOGY AND VENEREOLOGY

**Evgeniya V. Dvoryankova,**  
Dr. Sci. (Med.), Center for Theoretical Problems of Physico-Chemical Pharmacology of RAS (Moscow, Russia)  
**Irina M. Korsunskaya,**  
Dr. Sci. (Med.), Prof., Moscow Scientific and Practical Center of Dermatovenerology and Cosmetology (Moscow, Russia)  
**Olga B. Tamrazova,**  
Dr. Sci. (Med.), Prof., Patrice Lumumba Peoples' Friendship University of Russia (Moscow, Russia)

### CLINICAL INVESTIGATIONS

**Kanat U. Batyrbekov,**  
Cand. Sci. (Med.), National Research Oncology Center (Astana, Kazakhstan)  
**Ilya V. Sivokozov,**  
Cand. Sci. (Med.), Central TB Research Institute (Moscow, Russia)

### INFECTIOUS DISEASES

**Vladimir A. Petrov,**  
Dr. Sci. (Med.), Prof., Obninsk Institute for Nuclear Power Engineering – branch of the Moscow Engineering and Physics Institute (Obninsk, Russia)

### CARDIOLOGY

**Marat V. Ezhov,**  
Dr. Sci. (Med.), Prof., National Medical Research Center for Cardiology (Moscow, Russia)  
**Yurii A. Karpov,**  
Dr. Sci. (Med.), Prof., National Medical Research Center for Cardiology (Moscow, Russia)  
**Olga D. Ostroumova,**  
Dr. Sci. (Med.), Prof., Russian Medical Academy of Continuous Professional Education (Moscow, Russia)  
**Igor V. Sergienko,**  
Dr. Sci. (Med.), Prof., National Medical Research Center for Cardiology (Moscow, Russia)

### CLINICAL PHARMACOLOGY

**Aleksandr S. Duhinin,**  
Dr. Sci. (Med.), Prof., Pirogov Russian National Research Medical University (Moscow, Russia)  
**Sergei K. Zyryanov,**  
Dr. Sci. (Med.), Prof., Patrice Lumumba Peoples' Friendship University of Russia (Moscow, Russia)

### NEUROLOGY AND NEUROSURGERY

**Elena S. Akarachkova,**  
Dr. Sci. (Med.), Prof., International Society "Stress Under Control" (Moscow, Russia)

### Maksim V. Zamergrad,

Dr. Sci. (Med.), Prof., Russian Medical Academy of Continuous Professional Education (Moscow, Russia)

### Pavel R. Kamchatnov,

Dr. Sci. (Med.), Prof., Pirogov Russian National Research Medical University (Moscow, Russia)

### Leonid B. Likhтерman,

Dr. Sci. (Med.), Prof., Burdenko National Medical Research Center for Neurosurgery (Moscow, Russia)

### Marina V. Putilina,

Dr. Sci. (Med.), Prof., Pirogov Russian National Research Medical University (Moscow, Russia)

### Natalia V. Fedorova,

Dr. Sci. (Med.), Prof., Russian Medical Academy of Continuous Professional Education (Moscow, Russia)

### Olga A. Shavlovskaya,

Dr. Sci. (Med.), Prof., International University of Restorative Medicine (Moscow, Russia)

### ONCOLOGY

#### Levon A. Ashrafyan,

Acad. RAS, Dr. Sci. (Med.), Prof., Kulakov National Medical Research Center for Obstetrics, Gynecology and Perinatology (Moscow, Russia)

#### Sergei A. Ivanov,

Corr. Memb. RAS, Dr. Sci. (Med.), Prof., Tsyb Medical Radiological Research Centre – branch of the National Medical Radiology Research Centre (Obninsk, Russia)

### OTORHINOLARYNGOLOGY

#### Valentin I. Popadyuk

Dr. Sci. (Med.), Prof., Patrice Lumumba Peoples' Friendship University of Russia (Moscow, Russia)

#### Sergei V. Ryazancev,

Dr. Sci. (Med.), Prof., Saint Petersburg Scientific Research Institute of Ear, Throat, Nose and Speech (Saint Petersburg, Russia)

#### Valerii M. Svistushkin,

Dr. Sci. (Med.), Prof., Sechenov First Moscow State Medical University (Moscow, Russia)

### PEDIATRICS

#### Maiya D. Bakradze,

Dr. Sci. (Med.), Prof., Sechenov First Moscow State Medical University (Moscow, Russia)

#### Olga V. Zayceva,

Dr. Sci. (Med.), Prof., Russian University of Medicine (Moscow, Russia)

#### Irina N. Zaharova,

Dr. Sci. (Med.), Prof., Russian Medical Academy of Continuous Professional Education (Moscow, Russia)

#### Elena S. Saharova,

Dr. Sci. (Med.), Prof., Pirogov Russian National Research Medical University (Moscow, Russia)

#### Svetlana I. Erdes,

Dr. Sci. (Med.), Prof., Sechenov First Moscow State Medical University (Moscow, Russia)

### MENTAL HEALTH (PSYCHIATRY)

#### Alla S. Avedisova,

Dr. Sci. (Med.), Prof., Serbsky State Scientific Center for Social and Forensic Psychiatry (Moscow, Russia)

#### Vladimir E. Medvedev,

Cand. Sci. (Med.), Patrice Lumumba Peoples' Friendship University of Russia (Moscow, Russia)

#### Yury P. Sivolap,

Dr. Sci. (Med.), Prof., Patrice Lumumba Peoples' Friendship University of Russia (Moscow, Russia)

### PULMONOLOGY

#### Yulia G. Belotserkovskaya,

Cand. Sci. (Med.), Assoc. Prof., Russian Medical Academy of Continuous Professional Education (Moscow, Russia)

#### Andrei A. Zaycev,

Dr. Sci. (Med.), Prof., Burdenko Main Military Clinical Hospital (Moscow, Russia)

#### Elena N. Popova,

Dr. Sci. (Med.), Prof., Sechenov First Moscow State Medical University (Moscow, Russia)

#### Anna G. Romanovskikh,

Cand. Sci. (Med.), Assoc. Prof., Russian Society of Continuous Professional Education (Moscow, Russia)

### UROLOGY

#### Adel S. Al-Shukri,

Dr. Sci. (Med.), Prof., Pavlov First Saint Petersburg State Medical University (Saint Petersburg, Russia)

#### Lev E. Belyi,

Dr. Sci. (Med.), Prof., Ulyanovsk State University (Ulyanovsk, Russia)

#### Vladimir V. Borisov,

Dr. Sci. (Med.), Prof., Russian Society of Urology (Moscow, Russia)

#### Pavel I. Rasner,

Dr. Sci. (Med.), Prof., Russian University of Medicine (Moscow, Russia)

### ENDOCRINOLOGY

#### Galina A. Batrak,

Dr. Sci. (Med.), Assoc. Prof., Ivanovo State Medical University (Ivanovo, Russia)

#### Elena V. Biryukova,

Dr. Sci. (Med.), Prof., Russian University of Medicine (Moscow, Russia)

#### Gagik R. Galstyan,

Dr. Sci. (Med.), Prof., Endocrinology Research Centre (Moscow, Russia)

#### Nina A. Petunina,

Corr. Memb. RAS, Dr. Sci. (Med.), Prof., Sechenov First Moscow State Medical University (Moscow, Russia)



Обзор и клинический случай

# Субксифоидальная торакоскопическая тимэктомия у пациента с расположением левой плечеголовной вены в толще кистозно измененной вилочковой железы: клиническое наблюдение и обзор литературы

З.М. Салимов<sup>1</sup>✉, А.Б. Рябов<sup>2-4</sup>, Г.В. Афонин<sup>1</sup>, В.Ю. Скоропад<sup>1</sup>, Т.А. Агабабян<sup>1</sup>, Е.И. Куприянова<sup>1</sup>, А.С. Якушева<sup>1</sup>, В.А. Петров<sup>1,5</sup>, С.А. Иванов<sup>1,3</sup>, А.Д. Каприн<sup>2-4</sup>

<sup>1</sup> Медицинский радиологический научный центр им. А.Ф. Цыба – филиал ФГБУ «Национальный медицинский исследовательский центр радиологии» Минздрава России, Обнинск, Россия;

<sup>2</sup> ФГБУ «Национальный медицинский исследовательский центр радиологии» Минздрава России, Обнинск, Россия;

<sup>3</sup> ФГАОУ ВО «Российский университет дружбы народов им. Патриса Лумумбы», Москва, Россия;

<sup>4</sup> Московский научно-исследовательский онкологический институт им. П.А. Герцена – филиал ФГБУ «Национальный медицинский исследовательский центр радиологии» Минздрава России, Москва, Россия;

<sup>5</sup> Обнинский институт атомной энергетики – филиал ФГАОУ ВО «Национальный исследовательский ядерный университет "МИФИ"», Обнинск, Россия

✉Zavir\_Salimov@mail.ru

## Аннотация

Опухоли вилочковой железы – редкие новообразования, развивающиеся из клеток и тканей тимуса. Киста вилочковой железы является самым частым доброкачественным образованием переднего средостения, в то время как тимома считается наиболее распространенной злокачественной опухолью всего средостения. Немаловажной проблемой в хирургии переднего средостения является необходимость исключения злокачественного процесса в сложной многокамерной кисте либо в гиперплазированном тимусе. Нередко данные изменения могут возникать на фоне аутоиммунных заболеваний. Сами тимомы в 1/2 случаев ассоциированы с патогномичными аутоиммунными синдромами (миастения, синдром Гуда, красноклеточная аплазия). В настоящей работе описан клинический случай сложной многокамерной кисты вилочковой железы. Уникальностью данного случая является интрапаренхиматозное (футлярное) расположение левой плечеголовной вены. Данных в пользу миастении и злокачественного процесса не получено. Ввиду больших размеров образования и его высокого расположения хирургическая операция была выполнена из субксифоидального доступа. Послеоперационный период протекал без осложнений.

**Ключевые слова:** образование переднего средостения, киста тимуса, субксифоидальный доступ, торакоскопическая тимэктомия, левая плечеголовная вена.

**Для цитирования:** Салимов З.М., Рябов А.Б., Афонин Г.В., Скоропад В.Ю., Агабабян Т.А., Куприянова Е.И., Якушева А.С., Петров В.А., Иванов С.А., Каприн А.Д. Субксифоидальная торакоскопическая тимэктомия у пациента с расположением левой плечеголовной вены в толще кистозно измененной вилочковой железы: клиническое наблюдение и обзор литературы. *Клинический разбор в общей медицине*. 2025; 6 (7): 6–12. DOI: 10.47407/kr2025.6.7.00638

Review and Clinical Case

## Subxyphoid thoracoscopic thymectomy in a patient with the location of the left brachiocephalic vein in the thickness of a cystically altered thymus gland: clinical observation and literature review

Zavir M. Salimov<sup>1</sup>✉, Andrey B. Riabov<sup>2-4</sup>, Grigoriy V. Afonin<sup>1</sup>, Vitaliy Yu. Skoropad<sup>1</sup>, Tatev A. Agababyan<sup>1</sup>, Ekaterina I. Kupriyanova<sup>1</sup>, Anastasiya S. Yakusheva<sup>1</sup>, Vladimir A. Petrov<sup>1,5</sup>, Sergey A. Ivanov<sup>1,3</sup>, Andrey D. Kaprin<sup>2-4</sup>

<sup>1</sup> Tsyb Medical Radiological Research Center – branch of the National Medical Research Centre of Radiology, Obninsk, Russia;

<sup>2</sup> National Medical Research Centre of Radiology, Obninsk, Russia;

<sup>3</sup> Patrice Lumumba Peoples' Friendship University of Russia (RUDN University), Moscow, Russia;

<sup>4</sup> Herzen Moscow Research Oncology Institute – branch of the National Medical Research Centre of Radiology, Moscow, Russia

<sup>5</sup> Obninsk Institute for Nuclear Power Engineering – branch of National Research Nuclear University MEPhI, Obninsk, Russia

✉Zavir\_Salimov@mail.ru

## Abstract

Thymic neoplasms are rare in prevalence among the general population. The most common benign formation of the anterior mediastinum is thymus cyst, while thymoma is the most common malignant tumor of the mediastinum. An important problem in mediastinal surgery is the need to exclude a malignant process in a complex thymic cyst or in a hyperplastic thymus, because autoimmune processes in the body are accompanied

by changes in the thymus gland. In half of the cases, thymomas can be associated with pathognomonic autoimmune syndromes (myasthenia gravis, Hood syndrome, red cell aplasia). We present a clinical case of a complex multicameral thymic cyst with the unique location of the left brachiocephalic vein in the thickness of the thymus parenchyma. No data has been obtained for the presence of a malignant process or myasthenia. Due to the large size of the tumor and the high location of the main part of the neoplasm, the surgical operation was performed from a subxyphoid approach. No data have been obtained for postoperative complications, including relaxation of the diaphragm.

**Keywords:** anterior mediastinal neoplasm, thymic cyst, subxyphoid approach, thoracoscopic thymectomy, left brachiocephalic vein.

**For citation:** Salimov Z.M., Riabov A.B., Afonin G.V., Skoropad V.Yu., Agababyan T.A., Kupriyanova E.I., Yakusheva A.S., Petrov V.A., Ivanov S.A., Kaprin A.D. Subxyphoid thoracoscopic thymectomy in a patient with the location of the left brachiocephalic vein in the thickness of a cystically altered thymus gland: clinical observation and literature review. *Clinical review for general practice*. 2025; 6 (7): 6–12 (In Russ.). DOI: 10.47407/kr2025.6.7.00638

**В**илочковая железа наряду с красным костным мозгом является главным органом иммунной системы. основополагающая роль тимуса в иммунном ответе обусловлена созреванием и селекцией Т-лимфоцитов в паренхиме железы, после чего «обученные» Т-лимфоциты током крови распределяются по организму. Максимум развития вилочковая железа достигает к пубертату, далее в течение всей жизни происходят постепенная инволюция и замещение органа жировой тканью [1]. Однако при ряде иммунопатологических состояний организма вследствие уникальной особенности функционирования вилочковой железы в структуре тимуса выявляют различные органические изменения (гиперплазия, кистозная трансформация) [2, 3]. Более того, нередко первичные изменения в паренхиме железы (гиперплазия, опухолевая трансформация) могут запускать патогномичные аутоиммунные синдромы (миастения, синдром Гуда, красноклеточная аплазия) [4–6].

Тимэктомия является ведущим методом лечения пациентов с различными образованиями вилочковой железы, а также больных с серопозитивной генерализованной миастенией [7].

Сама вилочковая железа локализована в преваскулярной зоне, т. е. полностью располагается над перикардом и магистральными сосудами (аорта, верхняя полая вена, левая плечеголовная вена – ЛПВ) [8]. Ключевой момент в хирургии переднего средостения – контроль над ЛПВ. В большинстве случаев (свыше 90%) тимус расположен полностью над ЛПВ. Однако иногда правая или левая доля либо обе доли расположены под плечеголовной веной [9]. Данный момент следует учитывать при хирургической операции у пациентов с тимомой и тем более с генерализованной миастенией, так как данной категории пациентов показано полное удаление всей железы с клетчаткой переднего средостения для максимальной редукции эктопических очагов тимуса [10].

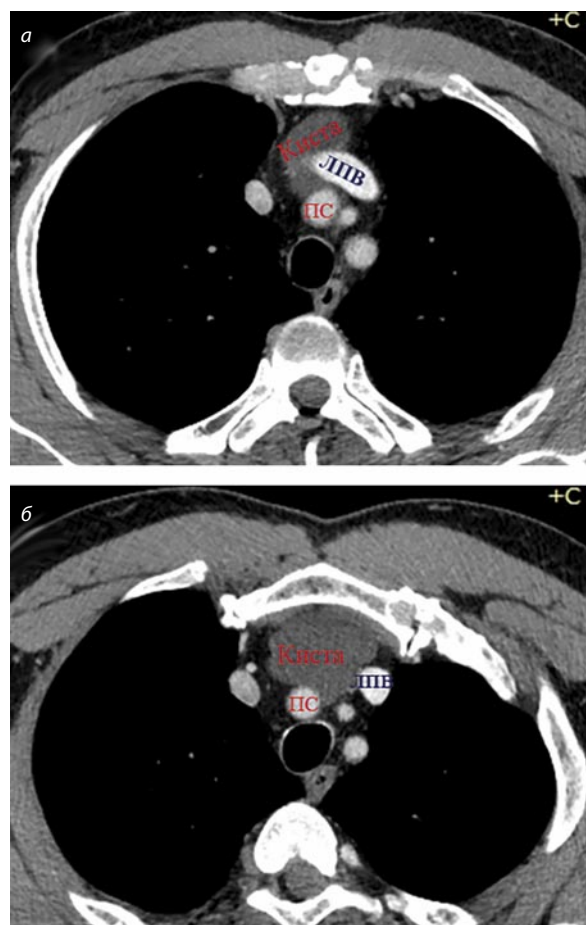
### Клинический случай

Пациент С., 54 года, житель Орловской области, обратился в МРНЦ им. А.Ф. Цыба в ноябре 2023 г. с жалобами на хронический кашель в течение года.

Из анамнеза: в ноябре 2022 г. пациент перенес правостороннюю пневмонию, обследовался и лечился по месту жительства, выполнялась компьютерная томография (КТ) органов грудной клетки (ОГК), при которой было выявлено образование переднего средостения кистозного характера.

**Рис. 1.** КТ ОГК с контрастированием: а – кистозное образование в передневерхнем средостении, окутывающее ЛПВ; б – основной массив образования выше уровня плечеголовной вены.

*Fig. 1.* Contrast-enhanced chest CT: a – cystic mass of the anteriosuperior mediastinum wrapped around the left brachiocephalic vein (LBV); b – the main part of the mass is above the brachiocephalic vein.



Пациент был оставлен под динамическое наблюдение.

В связи с сохранением кашля в октябре 2023 г. была выполнена контрольная КТ ОГК, с результатами которой пациент обратился на прием к онкологу в поликлинике МРНЦ им. А.Ф. Цыба.

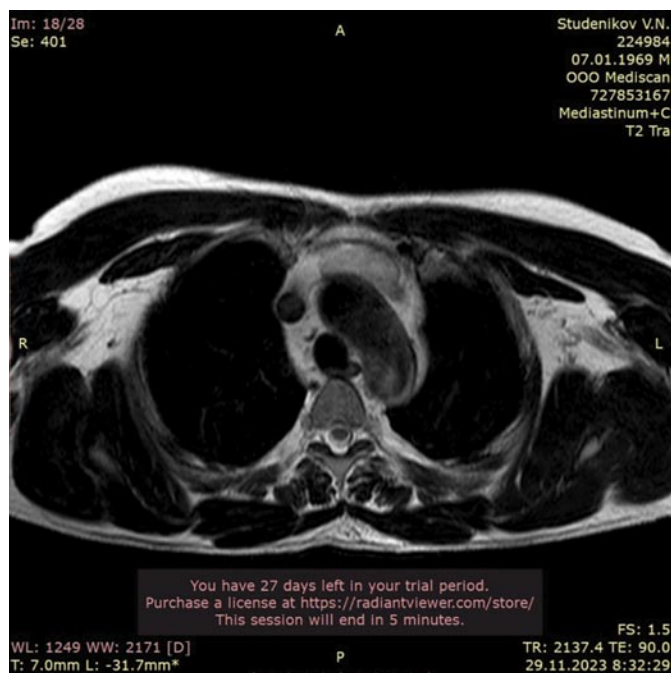
Анамнез курения отсутствует. Факторы вредности на работе отрицает. Наследственный анамнез по аутоиммунным заболеваниям не отягощен.

Уровень антител к ацетилхолиновому рецептору 0,23 (норма менее 0,45 нмоль/л).

Антитела к скелетным мышцам 1:20 (норма 1:20).

**Рис. 2. МРТ средостения. Аvascularное образование в передневерхнем средостении.**

Fig. 2. Mediastinal MRI. Avascular mass of the anteriosuperior mediastinum.



По данным КТ ОГК от 30.10.2023 в верхней половине переднего средостения, прилегая к грудино-подъязычной мышце с обеих сторон, окутывая по передней полуокружности плечеголовной ствол (ПС) и плотно прилегая к передней поверхности ЛПВ, определяется образование пониженной плотности, неправильной формы, местами с нечеткими контурами, однородной плотностью (15–17 ед.), не накапливающее контрастный препарат. Размеры образования 49×38×48 мм. Верхний полюс образования расположен на 15 мм ниже яремной вырезки (на уровне бифуркации артериального ПС); нижний полюс – на уровне ЛПВ (рис. 1).

Для уточнения характера опухоли 29.11.2023 была выполнена магнитно-резонансная томография (МРТ) средостения с внутривенным контрастированием. По данным МРТ визуализируемое на КТ образование также аваскулярное, гиперинтенсивное на T2-взвешенных изображениях, гипоинтенсивное на T1-взвешенных изображениях, размерами 50×20×68 мм (рис. 2).

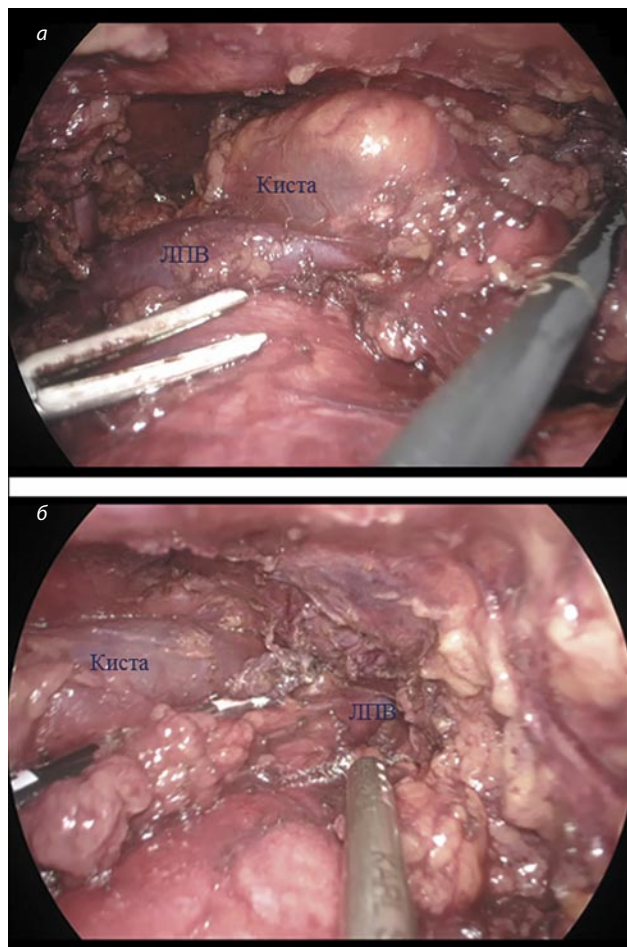
На основании данных комплексного обследования были выставлены показания для проведения торакоскопической тимэктомии.

Операция из субксифоидального доступа выполнена для достижения верхнего полюса и работы в зоне выше ЛПВ. Преимущество последнего также в адекватной визуализации обоих диафрагмальных нервов, в возможности удаления препарата больших размеров во избежание проведения торакотомии.

18.01.2024 выполнено хирургическое вмешательство: под эндотрахеальным наркозом в эпигастральной области на 1,5 см ниже мечевидного отростка произведен горизонтальный дугообразный поперечный разрез кожи (4 см). Рассечены подкожная клетчатка, апоневроз, вы-

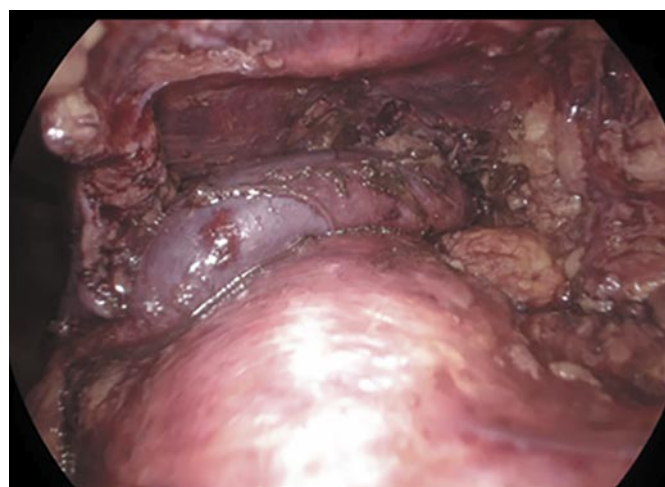**Рис. 3. Интраоперационная картина. ЛПВ расположена в толще кистозно измененной ткани вилочковой железы.**

Fig. 3. Intraoperative image. The left brachiocephalic vein (LBV) is located in the thickness of the cystic-appearing tissue of the thymus.



**Рис. 4. Вид переднего средостения после удаления вилочковой железы с кистозным образованием и паратимической жировой тканью.**

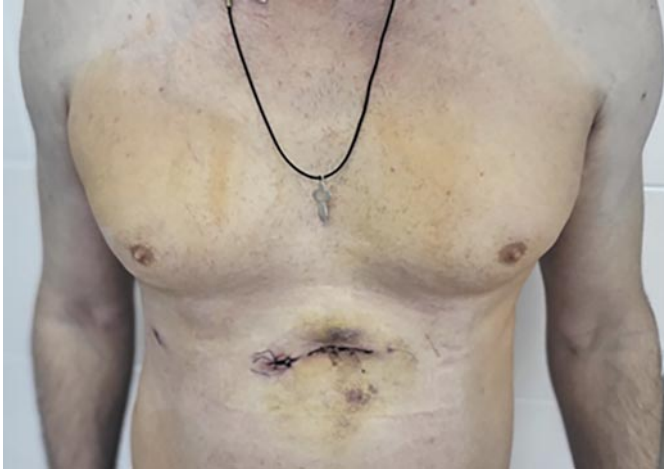Fig. 4. View of the anterior mediastinum after removal of the thymus with the cystic mass and parathyroid adipose tissue.



делен мечевидный отросток. Установлен монопорт. Вскрыта правая плевральная полость. При ревизии спаечного процесса свободной жидкости в плевральной полости не выявлено; отмечается избыточное количе-

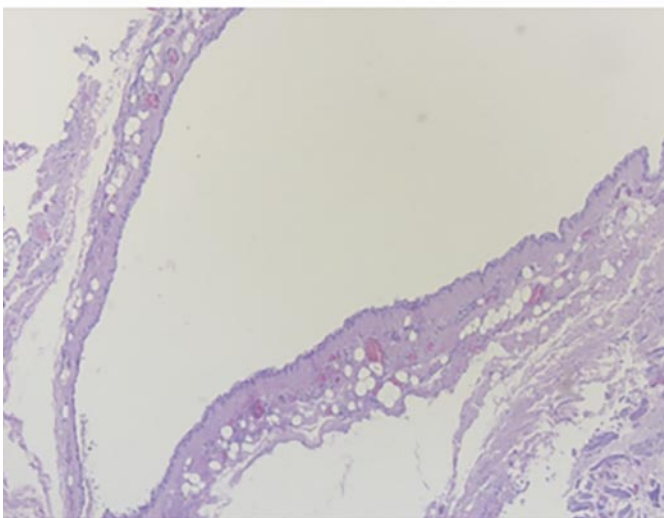
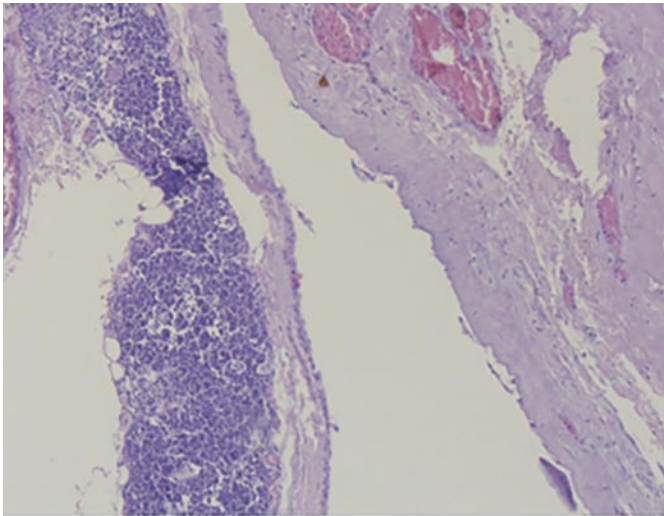
**Рис. 5.** Вид послеоперационной раны на момент выписки из стационара.

*Fig. 5. View of postoperative wound at discharge from hospital.*



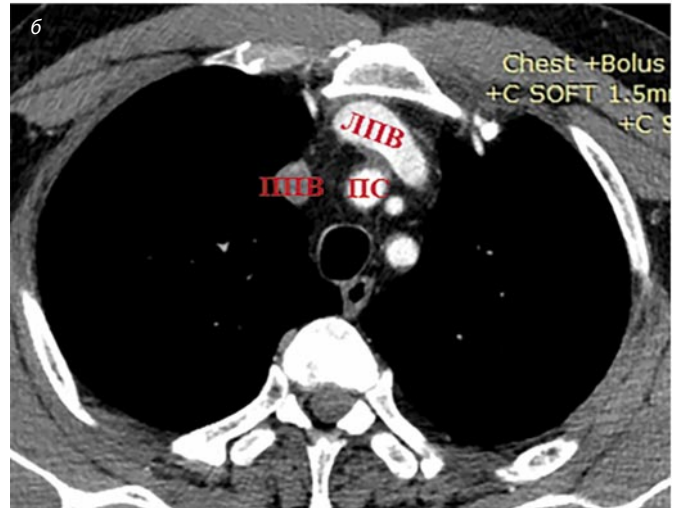
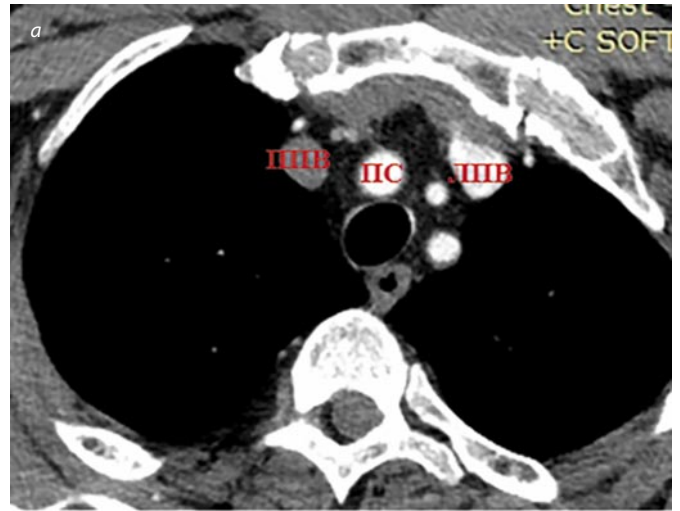
**Рис. 6.** Гистологическое исследование. Ткань тимуса обычного строения с наличием эпителиоретикулярных клеток и телец Гассалля; к ткани тимуса прилежит фиброзная стенка кисты, выстланная уплощенными эпителиальными клетками без признаков атипии.

*Fig. 6. Histological assessment. Thymic tissue with normal structure, epithelial reticular cells and Hassall's corpuscles; a fibrous wall of the cyst lined with the flattened epithelial cells showing no signs of atypia is adjacent to the thymic tissue.*



**Рис. 7.** КТ ОГК от октября 2024 г. Дополнительных образований в ложе удаленного тимуса не выявлено.

*Fig. 7. Chest CT dated 10.2024. No extra masses are found in the bed of the thymus removed.*



Примечание. ППВ – правая плечеголовная вена.

ство жировой клетчатки в области переднего средостения. Начиная с диафрагмы выделена клетчатка переднего средостения между обоими диафрагмальными нервами, при этом вскрыта левая плевральная полость. Выше ЛПВ определяется кистозное образование 50×45 мм. Также выявлено нахождение ЛПВ в толще кистозно измененной вилочковой железы (рис. 3).

Для облегчения манипуляций и повышения маневренности в связи со сложным анатомическим случаем установлены дополнительно два порта (5 мм) в правом подреберье. Операция выполнена en bloc с выделением окружающей жировой клетчатки и денудацией ЛПВ (рис. 4).

Пересечена вена Кейнеса. Препарат удален в резиновом контейнере. Дренажирование обеих плевральных полостей (один дренаж) через эпигастральную область. Послойное ушивание ран.

Дренаж удален на следующий день после операции. Пациент выписан на 3-и сутки в удовлетворительном

состоянии. На рис. 5 – вид послеоперационной раны на 3-и сутки после операции.

При гистологическом исследовании была выявлена киста вилочковой железы без признаков атипии (рис. 6).

В октябре 2024 г. пациент выполнил контрольную КТ ОГК, согласно которой данных в пользу наличия остаточной ткани вилочковой железы в ложе удаленного тимуса не получено (рис. 7).

## Обсуждение

Наличие опухоли средостения является достаточно редкой ситуацией, и различные по характеру образования в данной анатомической локализации выявляют не более чем в 1–1,5% случаев [11–13]. У большей части пациентов опухоли средостения локализованы в переднем отделе. Не менее 60% таких новообразований являются образованиями вилочковой железы. Киста вилочковой железы является самым частым доброкачественным образованием переднего средостения [14, 15]. Кисты тимуса могут быть как простыми (истинные), так и сложными (многокамерные). Последние могут быть опасными, так как в утолщенных стенках таких кист может развиваться злокачественный процесс [16, 17]. Сами первичные злокачественные опухоли тимуса нередко имеют кистозно-солидную структуру (нейроэндокринные опухоли, тимомы). «Золотым стандартом» диагностики образований вилочковой железы является КТ ОГК с контрастированием [18]. Однако данный метод не всегда позволяет исключить наличие опухоли в сложных многокамерных кистах с неоднородными стенками. С целью разграничения простой и сложной кист, исключения опухолевого процесса в последней показано проведение МРТ средостения, которая позволяет оценить плотность образования, определить наличие некротического компонента, наличие жировых включений. Также МРТ средостения показана при дифференциальной диагностике истинной и лимфофоликулярной гиперплазии с целью исключения участка злокачественной трансформации на фоне неоднородной структуры гиперплазированного тимуса [19, 20].

Значимым моментом в лечении заболеваний вилочковой железы являются патогномоничные аутоиммунные синдромы, ассоциированные с органическими изменениями вилочковой железы [21]. Чаще всего данные состояния сопутствуют тимоме, и к таким синдромам относят гипогаммаглобулинемию, красноклеточную аплазию, миастению. У каждого второго больного с тимомой переднего средостения диагностируют наличие ассоциированного аутоиммунного синдрома. Наиболее часто имеет место миастенический синдром (25–40%) [22, 23]. Однако принципиально дифференцировать миастению и миастенический синдром при тимоме. Генерализованная миастения является самостоятельным аутоиммунным заболеванием, проявляющимся мышечной слабостью и повышенной мышечной утомляемостью. Ее патогенез обусловлен поражением различных компонентов постсинаптической мембраны нейромышечного синапса аутоагрессивными антителами,

которые в 70–90% случаев образуются в тимусе [24]. При гистологическом исследовании операционного материала чаще выявляют атрофию либо гиперплазию тимуса, реже кисту вилочковой железы; тимомы встречается в 10–15% случаев. Тимэктомию у больных миастенией показана при серопозитивной форме (наличие антител к ацетилхолиновому рецептору), а также при наличии тимомы (почти всегда серопозитивны) [25]. В связи с вероятностью наличия латентной формы миастении у пациентов с тимомой перед планируемым хирургическим вмешательством они должны быть обследованы на наличие антител к ацетилхолиновому рецептору и скелетным мышцам.

В целом любое образование переднего средостения до 5–6 см (исключение – гиперплазия тимуса без миастении) с отсутствием признаков вовлечения окружающих структур является показанием для торакоскопического удаления с лечебно-диагностической целью [7].

Как было отмечено выше, ключевым моментом в хирургии переднего средостения является контроль над ЛПВ; игнорирование данного момента может привести к повреждению последней и профузному кровотечению. При проведении тимэктомии взаимосвязь тимуса и ЛПВ становится особенно актуальной. Во-первых, дренирование вен тимуса происходит в ЛПВ. Во-вторых, тимус расположен над передней полуокружностью описанной магистральной вены, нередко интимно прилегая к последней. В 5–10% случаев часть железы либо вся железа расположена под ЛПВ, что усложняет проведение тимэктомии и требует максимального выделения последней [9]. При наличии тимомы у таких больных во избежание нарушения целостности капсулы опухоли хирургическую операцию следует выполнять из стернотомного доступа с возможной сосудистой пластикой магистральных вен.

Стандартным вариантом доступа при торакоскопической тимэктомии является монологатеральный доступ. Чаще предпочитают правосторонний доступ, так как правая плевральная полость больше по объему, большинство хирургов праворукие, удобнее выделять верхнюю полую вену и ЛПВ. К левостороннему доступу прибегают при тяготении опухоли влево [7, 26]. В последние годы активно применяют субксифоидальный доступ, преимущества которого обусловлены отсутствием травмы межреберного нерва (снижение выраженности болевого синдрома), лучшим контролем за обоими диафрагмальными нервами и областью выше ЛПВ (безопасность операции), а также возможностью эвакуировать препарат больших размеров, не прибегая к торакотомии [27–29]. Еще субксифоидальный доступ может быть применен после предшествующих операций, в том числе открытых, у пациентов с рефрактерной миастенией и рецидивной тимомой для удаления резидуальных эктопических очагов [28, 30].

В настоящей работе описан клинический случай сложной многокамерной кисты вилочковой железы без миастении. Данных в пользу наличия злокачественного процесса не получено (нормальные показатели антител

к ацетилхолиновому рецептору, скелетным мышцам; отсутствие признаков тимомы при МРТ средостения). Ввиду больших размеров опухоли (49×38×48 мм), высокого расположения основной части образования (выше ЛПВ) хирургическая операция выполнена из субкисфоидального доступа. Дополнительно были установлены два порта (5 мм) в правом подреберье с целью повышения маневренности при выделении ЛПВ. Послеоперационный период протекал без осложнений. Болевой синдром регрессировал полностью через неделю после операции. При контрольной КТ ОГК данных в пользу наличия остаточной ткани тимуса, релаксации куполов диафрагмы не получено; ЛПВ проходима на всем протяжении, без перегибов.

## Выводы

При подозрении на тимому и планировании тимэктомии все пациенты должны быть обследованы на нали-

чие антител к ацетилхолиновому рецептору, скелетным мышцам для исключения субклинической формы миастении. Кисты средостения наряду с лимфофолликулярной гиперплазией являются показаниями для проведения МРТ средостения с целью исключения злокачественной трансформации. Показанием для торакоскопической тимэктомии являются образования диаметром до 5–6 см, серопозитивная форма миастении. Применение субкисфоидального доступа позволяет выполнить расширенную диссекцию клетчатки переднего средостения с полным контролем обеих диафрагмальных нервов и безопасной работой в области выше ЛПВ (высокое расположение опухоли), а также обеспечивает возможность удалить образование больших размеров, не прибегая к торакотомии.

**Конфликт интересов.** Авторы заявляют об отсутствии конфликта интересов.

**Conflict of interests.** The authors declare that there is not conflict of interests.

## Литература / References

- Thapa P, Farber DL. The Role of the Thymus in the Immune Response. *Thorac Surg Clin* 2019;29(2):123-31. DOI: 10.1016/j.thorsurg.2018.12.001
- Ohe R, Yang S, Yamashita D, et al. Pathogenesis of follicular thymic hyperplasia associated with rheumatoid arthritis. *Pathol Int*. 2022;72(4):252-60. DOI: 10.1111/pin.13212
- Haider U, Richards P, Gianoukakis AG. Thymic Hyperplasia Associated with Graves' Disease: Pathophysiology and Proposed Management Algorithm. *Thyroid*. 2017;27(8):994-1000. DOI: 10.1089/thy.2017.0086
- Blum TG, Misch D, Kollmeier J, et al. Autoimmune disorders and paraneoplastic syndromes in thymoma. *J Thorac Dis*. 2020;12(12):7571-90. DOI: 10.21037/jtd-2019-thym-10
- Evoli A, Lancaster E. Paraneoplastic disorders in thymoma patients. *J Thorac Oncol*. 2014;9(Suppl.2):S143-7. DOI: 10.1097/JTO.0000000000000300
- Guevara-Hoyer K, Fuentes-Antrás J, Calatayud Gastardi J, Sánchez-Ramón S. Immunodeficiency and thymoma in Good syndrome: Two sides of the same coin. *Immunol Lett*. 2021;231:11-7. DOI: 10.1016/j.imlet.2020.12.010
- Пикин О.В., Рябов А.Б., Мартынова Д.Е., Салимов З.М. Малоинвазивные технологии в хирургии вилочковой железы (обзор литературы). *Вестник хирургии им. И.И. Грекова*. 2021;180(4):99-105. DOI: 10.24884/0042-4625-2021-180-4-99-105
- Pikin O.V., Ryabov A.B., Martynova D.E., Salimov Z.M. Minimally invasive technologies in thymus surgery (literature review). *Grekov Bulletin of Surgery*. 2021;180(4):99-105. DOI: 10.24884/0042-4625-2021-180-4-99-105 (in Russian).
- Safieddine N, Keshavjee S. Anatomy of the thymus gland. *Thorac Surg Clin*. 2011;21(2):191-5, viii. DOI: 10.1016/j.thorsurg.2010.12.011
- Di Marino V, Argème M, Brunet C, et al. Macroscopic study of the adult thymus. *Surg Radiol Anat*. 1987;9(1):51-62. DOI: 10.1007/BF02116854
- Sarkkinen J, Dunkel J, Tuulasvaara A, et al. Ectopic germinal centers in the thymus accurately predict prognosis of myasthenia gravis after thymectomy. *Mod Pathol*. 2022;35(9):1168-74. DOI: 10.1038/s41379-022-01070-2
- Yoon SH, Choi SH, Kang CH, Goo JM. Incidental Anterior Mediastinal Nodular Lesions on Chest CT in Asymptomatic Subjects. *J Thorac Oncol*. 2018;13(3):359-66. DOI: 10.1016/j.jtho.2017.11.124
- Miyazawa R, Matsusako M, Nozaki T, et al. Incidental mediastinal masses detected at low-dose CT screening: prevalence and radiological characteristics. *Jpn J Radiol*. 2020;38(12):1150-7. DOI: 10.1007/s11604-020-01015-2
- Araki T, Nishino M, Gao W, et al. Anterior Mediastinal Masses in the Framingham Heart Study: Prevalence and CT Image Characteristics. *Eur J Radiol Open*. 2015;2:26-31. DOI: 10.1016/j.ejro.2014.12.003
- Strollo DC, Rosado de Christenson ML, Jett JR. Primary mediastinal tumors. Part 1: tumors of the anterior mediastinum. *Chest*. 1997;112(2):511-22. DOI: 10.1378/chest.112.2.511
- Roden AC, Fang W, Shen Y, et al. Distribution of Mediastinal Lesions Across Multi-Institutional, International, Radiology Databases. *J Thorac Oncol*. 2020;15(4):568-79. DOI: 10.1016/j.jtho.2019.12.108
- Strange CD, Truong MT, Ahuja J, et al. Imaging evaluation of thymic tumors. *Mediastinum*. 2023;(7):28. DOI: 10.21037/med-22-58
- Shahzad M, Le TS, Silva M, et al. Anterior mediastinal masses. *Am J Roentgenol*. 2014;203(2):W128-38. DOI: 10.2214/AJR.13.11998
- Carter BW, Marom EM, Detterbeck FC. Approaching the patient with an anterior mediastinal mass: a guide for clinicians. *J Thorac Oncol*. 2014;9(Suppl.2):S102-9. DOI: 10.1097/JTO.0000000000000294
- Tomiyama N, Honda O, Tsubamoto M, et al. Anterior mediastinal tumors: diagnostic accuracy of CT and MRI. *Eur J Radiol*. 2009;69(2):280-8. DOI: 10.1016/j.ejrad.2007.10.002
- Ackman JB. MR Imaging of Mediastinal Masses. *Magn Reson Imaging Clin N Am*. 2015;23(2):141-64. DOI: 10.1016/j.mric.2015.01.002
- Shelly S, Agmon-Levin N, Altman A, Shoenfeld Y. Thymoma and autoimmunity. *Cell Mol Immunol*. 2011;8(3):199-202. DOI: 10.1038/cmi.2010.74
- Zhao J, Bhatnagar V, Ding L, et al. A systematic review of paraneoplastic syndromes associated with thymoma: Treatment modalities, recurrence, and outcomes in resected cases. *J Thorac Cardiovasc Surg*. 2020;160(1):306-314.e14. DOI: 10.1016/j.jtcvs.2019.11.052
- Пищик Е.Г., Калинина Н.М., Давыдова Н.И. Синдром Гуда – редкий паранеопластический синдром при тимоммах: 5-летнее наблюдение. *Вопросы онкологии*. 2008;(3):365-7.
- Pishchik E.G., Kalinina N.M., Davydova N.I. Good's syndrome - a rare paraneoplastic syndrome in thymomas: 5-year observation. *Issues of oncology*. 2008;(3):365-7 (in Russian).
- Gilhus NE. Myasthenia Gravis. *N Engl J Med*. 2016;375(26):2570-81. DOI: 10.1056/NEJMra1602678
- Narayanawami P, Sanders DB, Wolfe G, et al. International Consensus Guidance for Management of Myasthenia Gravis: 2020 Update. *Neurology*. 2021;96(3):114-22. DOI: 10.1212/WNL.0000000000011124
- Tamburini N, D'Urbano F, Bagolini F, et al. Unilateral Thoracoscopic Thymectomy for Thymoma: Does Side Matter? A Single Institutional Experience. *Thorac Cardiovasc Surg*. 2023;71(5):418-24. DOI: 10.1055/s-0041-1731778
- Li J, Qi G, Liu Y, et al. Meta-analysis of subxiphoid approach versus lateral approach for thoracoscopic Thymectomy. *J Cardiothorac Surg*. 2020;15(1):89. DOI: 10.1186/s13019-020-01135-w
- Ambrogi V, Tacconi F, Sellitri F, et al. Subxiphoid completion thymectomy for refractory non-thymomatous myasthenia gravis. *J Thorac Dis*. 2020;12(5):2388-94. DOI: 10.21037/jtd.2020.03.81

29. Jiang JH, Gao J, Zhang Y, et al. Modified Subxiphoid Thoracoscopic Thymectomy for Locally Invasive Thymoma. *Ann Thorac Surg.* 2021;112(4):1095-100. DOI: 10.1016/j.athoracsur.2020.10.032
30. Пикин О.В., Рябов А.Б., Щербакова Н.И. и др. Ретимэктомия субксифоидальным доступом у больной с тимомой, ассоциированной с генерализованной формой миастении. *Онкология.*

*Журнал им. П.А. Герцена.* 2022;11(1):50-4. DOI: 10.17116/onkolog20221101150

Pikin O.V., Ryabov A.B., Shcherbakova N.I., et al. Rethymectomy by subxiphoidal approach in a patient with thymoma associated with generalized myasthenia. *Oncology. Herzen Journal.* 2022;11(1):50-4. DOI: 10.17116/onkolog20221101150 (in Russian).

#### ИНФОРМАЦИЯ ОБ АВТОРАХ

**Салимов Завир Муслимович** – врач-онколог отд-ния лучевого и хирургического лечения заболеваний торакальной области МРНЦ им. А.Ф. Цыба – филиала ФГБУ «НМИЦ радиологии». E-mail: Zavir\_Salimov@mail.ru; ORCID: 0000-0002-3488-425X

**Рябов Андрей Борисович** – д-р мед. наук, зав. отд. торакоабдоминальной онкохирургии МНИОИ им. П.А. Герцена – филиала ФГБУ «НМИЦ радиологии». E-mail: ryabovdoc@mail.ru; ORCID: 0000-0002-1037-2364; SPIN-код: 9810-5315

**Афонин Григорий Владиславович** – канд. мед. наук, ст. науч. сотр., и. о. зав. отд-нием лучевого и хирургического лечения заболеваний торакальной области МРНЦ им. А.Ф. Цыба – филиала ФГБУ «НМИЦ радиологии». E-mail: Dr.G.Afonin@mail.ru; ORCID: 0000-0002-7128-2397; SPIN-код: 9039-6110

**Скоропад Виталий Юрьевич** – д-р мед. наук, проф., зав. отд. торакоабдоминальной онкологии МРНЦ им. А.Ф. Цыба – филиала ФГБУ «НМИЦ радиологии». E-mail: skoropad@mrrc.obninsk.ru; ORCID: 0000-0002-2136-1994

**Агабабян Татев Артаковна** – канд. мед. наук, зав. отд-нием лучевой диагностики МРНЦ им. А.Ф. Цыба – филиала ФГБУ «НМИЦ радиологии». E-mail: tatevik.05@mail.ru; ORCID: 0000-0002-9971-3451; SPIN-код: 5752-3393

**Куприянова Екатерина Ивановна** – врач патологоанатомического отд-ния МРНЦ им. А.Ф. Цыба – филиала ФГБУ «НМИЦ радиологии». E-mail: kupriyanova1306@gmail.com; ORCID: 0000-0001-5856-9759; SPIN-код: 3557-2386

**Якушева Анастасия Сергеевна** – науч. сотр. отд-ния ультразвуковой диагностики и малоинвазивных технологий МРНЦ им. А.Ф. Цыба – филиала ФГБУ «НМИЦ радиологии». E-mail: nastmed10@yandex.ru; ORCID: 0000-0002-4369-0246

**Петров Владимир Александрович** – д-р мед. наук, проф., зав. научно-образовательным отд. МРНЦ им. А.Ф. Цыба – филиала ФГБУ «НМИЦ радиологии». E-mail: vapetrov1959@mail.ru; ORCID: 0000-0002-8580-933X; SPIN-код: 1833-0060

**Иванов Сергей Анатольевич** – чл.-корр. РАН, д-р мед. наук, дир. МРНЦ им. А.Ф. Цыба – филиала ФГБУ «НМИЦ радиологии», проф. каф. онкологии и рентгенодиагностики им. В.П. Харченко Медицинского института ФГАОУ ВО РУДН, главный внештатный специалист-онколог ЦФО Минздрава России. E-mail: ivanov.obninsk@mail.ru; ORCID: 0000-0001-7689-6032

**Каприн Андрей Дмитриевич** – академик РАН, проф., ген. дир. ФГБУ «НМИЦ радиологии», дир. МНИОИ им. П.А. Герцена – филиала ФГБУ «НМИЦ радиологии», зав. каф. онкологии и рентгенодиагностики им. В.П. Харченко Медицинского института ФГАОУ ВО РУДН, главный внештатный онколог (ПФО, ЦФО, СКФО) Минздрава России. E-mail: kaprin@mail.ru; ORCID: 0000-0001-8784-8415

Поступила в редакцию: 20.12.2024

Поступила после рецензирования: 15.01.2025

Принята к публикации: 30.01.2025

#### INFORMATION ABOUT THE AUTHORS

**Zavir M. Salimov** – oncologist, Tsyb Medical Radiological Research Center – branch of the National Medical Research Centre of Radiology. E-mail: Zavir\_Salimov@mail.ru; ORCID: 0000-0002-3488-425X

**Andrey B. Riabov** – Dr. Sci. (Med.), head of the department, Herzen Moscow Research Oncology Institute – branch of the National Medical Research Centre of Radiology. E-mail: ryabovdoc@mail.ru; ORCID: 0000-0002-1037-2364; SPIN code: 9810-5315

**Grigoriy V. Afonin** – Cand. Sci. (Med.), head of the department, Tsyb Medical Radiological Research Center – branch of the National Medical Research Centre of Radiology. E-mail: Dr.G.Afonin@mail.ru; ORCID: 0000-0002-7128-2397; SPIN code: 9039-6110

**Vitaliy Yu. Skoropad** – Dr. Sci. (Med.), Professor, head of the department, Tsyb Medical Radiological Research Center – branch of the National Medical Research Centre of Radiology. E-mail: skoropad@mrrc.obninsk.ru; ORCID: 0000-0002-2136-1994

**Tatev A. Agababyan** – Cand. Sci. (Med.), head of the department, Tsyb Medical Radiological Research Center – branch of the National Medical Research Centre of Radiology. E-mail: tatevik.05@mail.ru; ORCID: 0000-0002-9971-3451; SPIN code: 5752-3393

**Ekaterina I. Kupriyanova** – doctor, Tsyb Medical Radiological Research Center – branch of the National Medical Research Centre of Radiology. E-mail: kupriyanova1306@gmail.com; ORCID: 0000-0001-5856-9759

**Anastasiya S. Yakusheva** – Research Officer, Tsyb Medical Radiological Research Center – branch of the National Medical Research Centre of Radiology. E-mail: nastmed10@yandex.ru; ORCID: 0000-0002-4369-0246

**Vladimir A. Petrov** – Dr. Sci. (Med.), Full Prof., head of the department, Tsyb Medical Radiological Research Center – branch of the National Medical Research Centre of Radiology. E-mail: vapetrov1959@mail.ru; ORCID: 0000-0002-8580-933X; SPIN code: 1833-0060

**Sergey A. Ivanov** – Corr. Memb. RAS, Dr. Sci. (Med.), Tsyb Medical Radiological Research Center – branch of the National Medical Research Centre of Radiology, Professor, Patrice Lumumba Peoples' Friendship University of Russia. E-mail: ivanov.obninsk@mail.ru; ORCID: 0000-0001-7689-6032

**Andrey D. Kaprin** – Acad. RAS, Full Prof., Director General, National Medical Research Centre of Radiology, Director, Herzen Moscow Research Oncology Institute – branch of the National Medical Research Centre of Radiology, head of the department, Patrice Lumumba Peoples' Friendship University of Russia. E-mail: kaprin@mail.ru; ORCID: 0000-0001-8784-8415

Received: 20.12.2024

Revised: 15.01.2025

Accepted: 30.01.2025



# Лекарственно-индуцированное интерстициальное поражение легких у пациента с метастатической меланомой при использовании комбинации нурулимаб + пролголимаб

В.А. Черноротов<sup>1</sup>, В.А. Белоглазов<sup>1</sup>, В.А. Кузнецов<sup>2</sup>, В.С. Костенич<sup>1</sup>✉

<sup>1</sup>Ордена Трудового Красного Знамени Медицинский институт им. С.И. Георгиевского ФГАОУ ВО «Крымский федеральный университет им. В.И. Вернадского», Симферополь, Россия;

<sup>2</sup>ГБУЗ «Городская больница № 1 им. Н.И. Пирогова», Севастополь, Россия

✉V-kostenich@mail.ru

## Аннотация

Лекарственно-индуцированное поражение легких обусловлено реакцией легочной ткани на различные лекарственные средства. Одной из фармакологических групп, способных приводить к лекарственному поражению легких, являются моноклональные антитела против рецепторов Т-лимфоцитов для повышения их цитотоксической функции с целью лечения нерезектабельной или метастатической меланомы. В результате нарушается нормальная регуляция иммунной системы, что может привести к иммуноопосредованным побочным эффектам. Одним из наиболее опасных осложнений терапии моноклональными антителами является пневмонит. В силу разнообразия описываемых в литературе клинических и рентгенологических проявлений заболевания необходимо рассматривать лекарственно-индуцированное поражение легких как диагноз исключения, что требует накопления данных для эффективной диагностики и ведения пациентов. Цель – впервые представить клинический случай поражения легких у пациентки с метастатической меланомой на фоне применения комбинации нурулимаб + пролголимаб. По данным клинического наблюдения женщины 68 лет продемонстрирована значимость детального сбора анамнеза болезни для установления диагноза.

**Ключевые слова:** лекарственно-индуцированное поражение легких, нурулимаб, пролголимаб, пневмонит, метастатическая меланома.

**Для цитирования:** Черноротов В.А., Белоглазов В.А., Кузнецов В.А., Костенич В.С. Лекарственно-индуцированное интерстициальное поражение легких у пациента с метастатической меланомой при использовании комбинации нурулимаб + пролголимаб. *Клинический разбор в общей медицине*. 2025; 6 (7): 13–18. DOI: 10.47407/kr2025.6.7.00639

## Drug-induced interstitial lung injury in a patient with metastatic melanoma using a combination of nurulimab and prolgolimab

Vladimir A. Chernorotov<sup>1</sup>, Vladimir A. Beloglazov<sup>1</sup>, Vyacheslav A. Kuznetsov<sup>2</sup>, Victor S. Kostenich<sup>1</sup>✉

<sup>1</sup>Georgievsky Order of the Red Banner Medical Institute, Vernadsky Crimean Federal University, Simferopol, Russia;

<sup>2</sup>Pirogov City Hospital No. 1, Sevastopol, Russia

✉V-kostenich@mail.ru

## Abstract

Drug-induced lung injury (LIPL) is caused by the reaction of lung tissue to various drugs. One of the pharmacological groups capable of leading to drug damage to the lungs include monoclonal antibodies against T-lymphocyte receptors to enhance their cytotoxic function in order to treat unresectable or metastatic melanoma. As a result, the normal regulation of the immune system is disrupted, which can lead to immune-mediated side effects. One of the most dangerous complications of monoclonal antibody therapy is pneumonitis. Due to the variety of clinical and radiological manifestations of the disease described in the literature, it is necessary to consider LIPL as a diagnosis of exclusion, which requires the accumulation of data for effective diagnosis and management of patients. The purpose – to present for the first time a clinical case of lung damage in a patient with metastatic melanoma on the background of the use of a combination of Nurulimab and Prolgolimab. According to the clinical observation data of a 68-year-old woman, the importance of a detailed medical history collection for diagnosis has been demonstrated.

**Keywords:** drug-induced lung injury, nurulimab, prolgolimab, pneumonitis, metastatic melanoma.

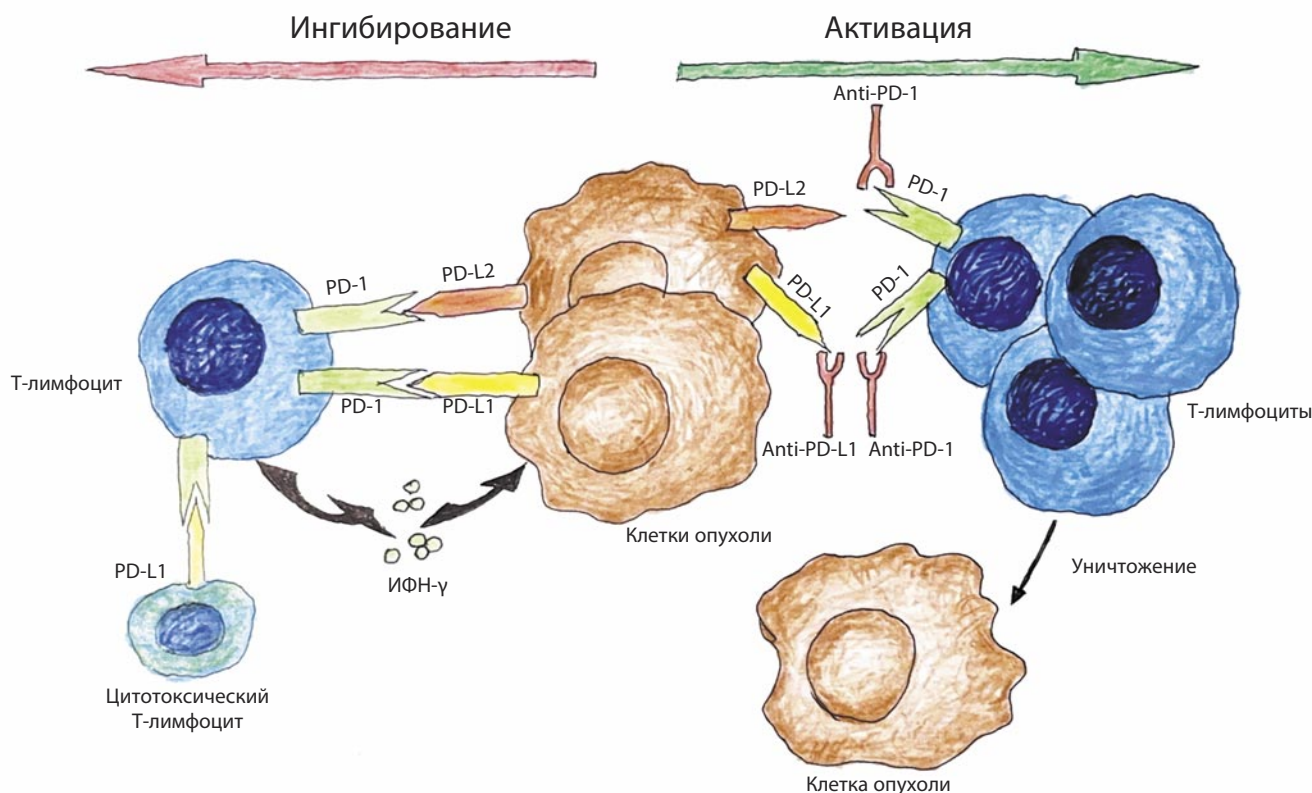
**For citation:** Chernorotov V.A., Beloglazov V.A., Kuznetsov V.A., Kostenich V.S. Drug-induced interstitial lung injury in a patient with metastatic melanoma using a combination of nurulimab and prolgolimab. *Clinical review for general practice*. 2025; 6 (7): 13–18 (In Russ.). DOI: 10.47407/kr2025.6.7.00639

Несмотря на то что концепция таргетного воздействия иммунного ответа пациента на опухоль увлекала умы ученых долгое время, лишь недавно она была внедрена в повседневную онкологическую практику [1]. Контрольные точки иммунного ответа – это молекулы, действующие как негативные регуляторы Т-клеточного иммунного ответа, основной функцией которых является иммунная толерантность, предотвра-

щающая развитие аутоиммунных заболеваний [2, 3]. Рецептор PD-1, а также CTLA-4 и его лиганды PD-L1 и PD-L2 являются одними из представителей иммунологических контрольных точек. PD-L1 обнаруживаются в В-лимфоцитах, дендритных клетках, макрофагах, эндотелиальных, гемопоэтических и эпителиальных клетках, нормальных противоопухолевых лимфоцитах [4]. Кроме того, экспрессия PD-L1, CTLA-4 обнаружена на

**Рис. 1. Механизм действия МАТ к рецепторам Т-лимфоцитов для лечения злокачественных новообразований.**Примечание. ИФН- $\gamma$  –  $\gamma$ -интерферон.

Fig. 1. Mechanism of action of monoclonal antibodies against T-cell receptors for treatment of malignant neoplasms.



клетках многих злокачественных опухолей, таких как меланома, почечно-клеточный рак, немелкоклеточный рак легкого, опухоли головы и шеи, опухоли желудочно-кишечного тракта, рак яичников, лимфомы, лейкозы, а у детей – лимфомы и лейкозы. В норме система иммунологических контрольных точек участвует в подавлении аутоиммунных реакций. Однако при развитии онкологических заболеваний опухолевые клетки способны экспрессировать на своей поверхности лиганд PD-L1, который связывается с рецептором PD-1 на Т-лимфоцитах, что подавляет цитотоксическую активность последних [3].

С целью лечения пациентов с нерезектабельной или метастатической меланомой используют фиксированную комбинацию оригинальных моноклональных антител (МАТ) против рецептора CTLA-4 (нурулимаб) и рецептора PD-1 (пролголимаб) в соотношении 1:3. Механизм действия лекарственного препарата заключается в повышении способности иммунной системы самостоятельно бороться с опухолью. Достигается это посредством связывания, введенных в организм пациента МАТ с рецепторами Т-лимфоцитов (PD-1 и CTLA-4) и, как следствие, блокированием их действия. В результате лиганды PD-L1 и PD-L2, расположенные на опухолевых клетках, не способны образовать комплекс со связанными рецепторами PD-1 и CTLA-4. В результате цитотоксическая функция Т-лимфоцитов не подавляется (рис. 1) [5].

Несмотря на доказанную эффективность и более благоприятный профиль побочных явлений для иммунотерапевтических препаратов в сравнении с классической химиотерапией, данная группа лекарственных средств не лишена недостатков [6]. Поскольку рецепторы PD-1 и CTLA-4 тормозят цитотоксический эффект Т-лимфоцитов и в норме ингибируют иммунную реакцию, при введении МАТ могут нарушаться нормальные процессы регуляции иммунной системы, что приводит к неконтролируемой активации Т-клеток и является основой для иммуноопосредованных побочных эффектов [7]. Одним из наиболее опасных побочных эффектов является пневмонит [8].

**Цель** – впервые представить клинический случай поражения легких у пациентки с метастатической меланомой на фоне применения комбинации нурулимаб + пролголимаб.

### Клинический случай

Женщина 68 лет, пенсионерка, доставлена бригадой скорой медицинской помощи в приемное отделение городской больницы г. Севастополь с жалобами на лихорадку до 39 °С, выраженную слабость, головокружение.

Описанные симптомы отмечает в течение последних 7 дней с постепенным прогрессированием и ухудшением состояния. В день поступления упала, ударилась головой, после чего вызвала скорую помощь.

В анамнезе: обширная меланома кожи правой щеки, IV стадия, метастазы в лимфатические узлы шеи справа, легкие. За 1,5 года до поступления – оперативное лечение по поводу меланомы: широкое иссечение меланомы кожи щечной области справа с регионарными лимфатическими узлами, последующей интерферонотерапией. 10 мес назад выполнена радикальная паротидэктомия с расширенной лимфаденэктомией справа. Пациентка прошла 4 курса химиотерапии дакарбазином. Находится в процессе терапии комбинацией нурулимаб + пролголимаб. Последнее введение препарата – за 3 нед до поступления.

Аллергологический анамнез не отягощен.

Пациентка постоянно принимает периндоприл 5 мг, бисопролол 2,5 мг.

Курение, употребление алкоголя отрицает. Контакт с животными отрицает. Контакт с плесенью отрицает. После подробного сбора анамнеза других аллергенов в бытовых условиях пациентки не выявлено.

Семейный анамнез по онкопатологии, заболеваниям легких не отягощен.

Объективно: аускультативно дыхание везикулярное, проводится во все отделы, звучная крепитация в среднем и нижнем отделах правого легкого по передней поверхности. Частота дыхательных движений – 20 в минуту.  $\text{SaO}_2$  при дыхании воздухом – 76%. Пульс – 116 в минуту, ритмичный. Артериальное давление – 110/70 мм рт. ст. В остальном без клинически значимых изменений.

В приемном отделении пациентке выполнена компьютерная томография (КТ) головного мозга с внутривенным контрастным усилением. Метастатическое поражение и переломы костей черепа были исключены.

Результаты лабораторных исследований: клинический анализ крови: лейкоциты  $8,2 \times 10^9/\text{л}$ , нейтрофилы  $6,21 \times 10^9/\text{л}$ , эозинофилы 1,2%, эритроциты  $3,8 \times 10^{12}/\text{л}$ , гемоглобин 108 г/л, тромбоциты  $133 \times 10^9/\text{л}$ , СОЭ 24 мм/ч; биохимический анализ крови: С-реактивный белок 490 мг/л, общий белок 42,69 г/л, креатинин 93 мкмоль/л, в остальном без клинически значимых изменений. С учетом эпидемической обстановки выполнена ПЦР для определения РНК SARS-CoV2, вирусов гриппа А и В, результат – не обнаружено.

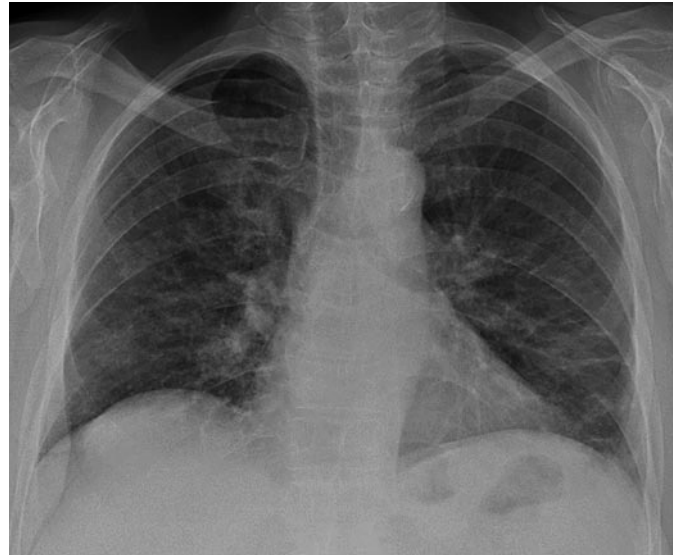
Выполнена рентгенография органов грудной клетки (рис. 2).

Учитывая приведенные данные, установлен диагноз «внебольничная пневмония». Пациентка госпитализирована в терапевтическое отделение. В отделении получала: инсуффляцию кислорода через назальные канюли со скоростью потока 5 л/мин, цефтриаксон 1 г 2 раза в день внутримышечно, профилактические дозы нефракционированного гепарина для профилактики венозной тромбоэмболии в связи с высоким риском по шкале Padua.

После 72 ч антибиотикотерапии цефтриаксоном состояние пациентки без положительной динамики. Для уточнения диагноза выполнена КТ органов грудной клетки (рис. 3).

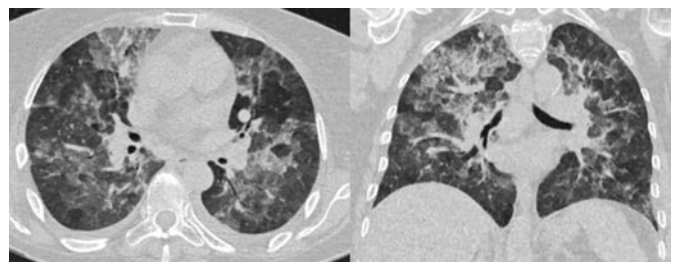
**Рис. 2.** На рентгенограмме органов грудной клетки в передней прямой проекции в обоих легких отмечаются обогащение легочного рисунка и участки снижения пневматизации. Корни легких расширены. Округлые очаги в обоих легких (соответствуют метастазам).

*Fig. 2.* Frontal chest X-ray shows increased lung markings and areas of reduced pneumatization in both lungs. Hilar prominence. Roundish lesions in both lungs (corresponding to mts).



**Рис. 3.** КТ органов грудной клетки в легочном окне, аксиальный и коронарный срезы. Участки уплотнения по типу «матового стекла» и консолидации преимущественно в центральных отделах обоих легких с перибронховаскулярным распределением. На этом фоне отмечаются ретикулярные изменения. В паренхиме обоих легких солидные очаги размером от 5 до 10 мм. В плевральных полостях небольшое количество свободной жидкости, толщина слоя 10 мм. КТ-паттерн диффузного альвеолярного повреждения, следует дифференцировать с инфекционным процессом (в том числе атипичным).

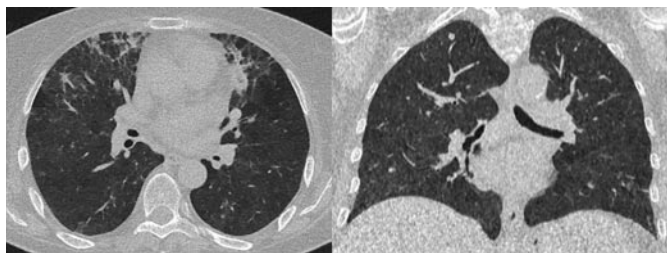
*Fig. 3.* Pulmonary window of chest CT, axial and coronal slices. Areas of ground glass opacification and consolidation mainly in the central regions of both lungs showing peribronchovascular distribution. In this context reticular pattern is reported. There are solid lesions sized 5–10 mm in parenchyma of both lungs. In the pleural cavities there is a small amount of free fluid, the layer thickness is 10 mm. CT pattern of diffuse alveolar damage to be differentiated with infection (including atypical).



Учитывая изменения на КТ и клинические данные, в частности прием препаратов на основе мАТ – нурулимаба и пролголимаба, был выставлен диагноз: лекарственно-индуцированное поражение легких. Пациентке были назначены: преднизолон 120 мг внутривенно с постепенным снижением дозы до 60 мг/сут в течение 10 дней, левофлоксацин 500 мг 2 раза в день внутривенно.

**Рис. 4.** КТ органов грудной клетки в легочном окне, аксиальный и коронарный срезы. Участки ретикулярных изменений и тяжистого уплотнения легочной паренхимы, преимущественно в S<sub>4</sub>, S<sub>5</sub> обоих легких. В паренхиме обоих легких сохраняются солидные очаги размером от 5 до 10 мм. В сравнении с предыдущим исследованием отмечаются отсутствие участков уплотнения легочной паренхимы по типу «матового стекла», уменьшение объема ретикулярных изменений в обоих легких, отсутствие выпота в плевральных полостях.

*Fig. 4.* Pulmonary window of chest CT, axial and coronal slices. Areas of reticular pattern and stranding of the lung parenchyma, mainly in S<sub>4</sub>, S<sub>5</sub> of both lungs. Solid lesions sized 5–10 mm persist in parenchyma of both lungs. When compared to previous scan, the lack of ground glass opacification areas in the lung parenchyma, reduced areas of reticular pattern in both lungs, no effusion in the pleural cavities are reported.



На фоне проводимого лечения состояние пациентки – с выраженной положительной динамикой: достигнута стойкая нормотермия, уменьшились головокружение и слабость. Объективно: при аускультации легких дыхание везикулярное, хрипов нет. Частота дыхательных движений – 16 в минуту. SaO<sub>2</sub> при дыхании воздухом 98%. Результаты контрольных лабораторных исследований: лейкоциты  $6,2 \times 10^9$ /л, эритроциты  $3,53 \times 10^{12}$ /л, гемоглобин 101 г/л, тромбоциты  $257 \times 10^9$ /л, СОЭ 32 мм/ч; биохимический анализ крови: С-реактивный белок 36 мг/л, общий белок 48 г/л, в остальном без клинически значимых изменений.

На 9-е сутки лечения глюкокортикостероидами (ГКС) выполнена контрольная КТ органов грудной клетки (рис. 4).

Через 13 койко-дней лечения пациентка выписана из стационара для продолжения лечения в амбулаторных условиях. Назначены преднизолон 30 мг в день перорально на 1 мес с дальнейшим постепенным снижением дозы, ингибиторы протонного насоса, препараты кальция и витамина D.

## Обсуждение

Первый ингибитор контрольных точек иммунного ответа (ИКТИО) был одобрен для терапии метастатической меланомы в 2011 г. [20]. За прошедшие годы опубликовано множество научных материалов, посвященных эффективности и безопасности данной группы препаратов. В частности, освещены подходы к ведению больных с иммуноопосредованными нежелательными явлениями – «визитной карточкой» ИКТИО. Пролголимаб – первый оригинальный отечественный ингибитор PD-1, зарегистрирован в 2021 г. В конце 2023 г. зарегистрирована фиксированная комбинация МАТ отечественной разработки нурулимаб + пролголимаб. Информация об иммуноопосредованных нежелательных явлениях в результате применения этих препаратов

ограничивается исследованием OVERTONE и экстраполирована из данных по применению иных препаратов данной фармакологической группы. OVERTONE – рандомизированное клиническое исследование II фазы, в котором комбинация нурулимаб + пролголимаб сравнивалась с монотерапией пролголимабом для лечения меланомы. Иммуноопосредованные нежелательные реакции зарегистрированы у 24,1% пациентов. Однако в исследовании не указывается частота развития отдельных осложнений, в том числе пневмонита [9]. На момент написания статьи мы не смогли найти публикации об эпидемиологии, ответе на лечение пневмонита в результате применения фиксированной комбинации нурулимаб + пролголимаб.

Диагностика поражения легких у пациентов на фоне злокачественного новообразования и терапии ИКТИО является сложной проблемой, требующей комплексного подхода и широкого дифференциально-диагностического ряда. Атипичным в клинической картине представленного случая было отсутствие респираторных жалоб. С учетом лихорадки и данных, полученных в ходе объективного исследования, повышения острофазовых показателей крови и уплотнения легочной паренхимы по данным рентгенологической картины установлен диагноз «внебольничная пневмония». Начата этиотропная терапия антибиотиками широкого спектра. В связи с неэффективностью лечения в течение 72 ч к лечению добавлен второй антибактериальный препарат. Для уточнения диагноза выполнено КТ-исследование органов грудной клетки, по результатам которого выявлен паттерн диффузного альвеолярного поражения. В дифференциально-диагностический ряд вошли следующие диагнозы: пневмония (бактериальная, вирусная, вызванная оппортунистическими агентами: пневмоцистная, грибковая), интерстициальное поражение легких лекарственного генеза (пневмонит), тромбоэмболия легочной артерии, системный васкулит с поражением легких. Тромбоэмболия легочной артерии была маловероятной из-за низкого риска по шкале Wells, наличия лихорадки, КТ-картины, предполагающей иное поражение. Дальнейшее обследование в этом направлении признано нецелесообразным. Системный васкулит решено считать маловероятным по причине отсутствия признаков поражения иных органов и систем, дальнейшее обследование признано нецелесообразным. Пациентка не продуцировала мокроту, а выполнение бронхоальвеолярного лаважа было недоступно, так же как и экспресс-тестов на антигены легионелл и пневмококка. Вирусная пневмония исключена путем ПЦР на РНК SARS-CoV-2, гриппа. Не получено данных об иммунодефиците: нет лейкопении, нейтропении, оппортунистические инфекции не являются характерным осложнением лечения ИКТИО. Принимая во внимание вышесказанное, нельзя достоверно исключить бактериальную пневмонию, пневмонию, вызванную оппортунистическими агентами. В связи с этим терапия антибактериальными препаратами продолжалась. У пациентки имели место: острое развитие поражения

легочной паренхимы; в анамнезе прием ИКТИО, для которых характерно развитие пневмонита как нежелательного явления (интервал между применением лекарственного препарата и развитием поражения легких не исключает связь этих событий); КТ-паттерн диффузного альвеолярного повреждения. Опираясь на выше-названные факты, было решено считать более вероятным диагноз лекарственно-индуцированного заболевания легких. По классификации СТСАЕ (Common Terminology Criteria for Adverse Events) оно соответствует 3-й степени тяжести иммуноопосредованных нежелательных реакций. Назначены ГКС в высоких дозах внутривенно. Достигнута выраженная положительная динамика в виде регресса лихорадки, дыхательной недостаточности, снижения уровней острофазовых показателей, положительной радиологической картины. Пациентка выписана на амбулаторное лечение, рекомендован пероральный прием ГКС с постепенным снижением дозы.

Первичная заболеваемость пневмонитом в результате применения ИКТИО составляет 1–7% [10]. Иммуноопосредованное поражение легких развивается как во время лечения ИКТИО, так и после отмены препарата, в том числе сообщают и об отдаленных случаях развития пневмонита – через 4–28 мес после отмены [11, 12]. Сообщается также и о рекуррентных (в том числе об отдаленных рекуррентных) случаях [11]. КТ высокого разрешения – метод выбора для диагностики изменений со стороны дыхательной системы. КТ-картина лекарственно-индуцированного поражения легких чаще всего представлена следующими паттернами: диффузным альвеолярным повреждением, организующейся пневмонией, гиперсенситивным пневмонитом, неспецифической интерстициальной пневмонией [13]. Изменения на КТ у пациентки соответствовали КТ-паттерну диффузного альвеолярного повреждения в ранней фазе, характеризующемуся двусторонними уплотнениями легочной паренхимы по типу «матового стекла» и консолидации, выпотом в плевральные полости, возможным симптомом бронхоэктазии (в представленном случае не отмечался). Дифференциально-диагностический ряд должен включать следующие состояния: пневмония (бактериальная, вирусная, туберкулезная, грибковая), прогрессирование и псевдопрогрессирование опухоли, обострение хронической обструктивной болезни легких, лучевое поражение легких, кардиогенный отек

легких, тромбоэмболия легочной артерии, системные заболевания соединительной ткани с поражением легких, респираторные симптомы в результате иных иммуноопосредованных нежелательных явлений (миокардит, тиреоидит с плевральным выпотом, миастения). Краеугольным камнем лечения пневмонита, индуцированного ИКТИО, является применение ГКС в дозе 1–2 мг/кг в течение не менее чем 1 мес [14]. Доза определяется тяжестью проявлений пневмонита. При пневмоните I–II стадии по СТСАЕ сообщают об эффективности меньших доз – 0,5 мг/кг массы тела. Большинство случаев хорошо отвечают на терапию ГКС [15]. Для лечения стероидорезистентных случаев существуют следующие опции: внутривенный иммуноглобулин [15], ингибиторы рецептора интерлейкина-6 [16], антитела к фактору некроза опухоли [17], пульс-терапия ГКС [18], микофенолата мофетил [19], циклофосфамид [15].

### Заключение

Диагностика поражений легких у пациентов со злокачественными заболеваниями, принимающих ИКТИО, в реальной клинической практике является сложной задачей. Эссенциально важно включать пневмонит в дифференциально-диагностический поиск при появлении респираторной симптоматики у пациентов, получающих ИКТИО. Пневмонит является нередким и потенциально летальным иммуноопосредованным нежелательным явлением терапии ИКТИО. Требуются тщательные исследования профиля безопасности фиксированной комбинации нурулимаб + пролголимаб, в том числе в отношении частоты развития и прогноза пневмонита, для определения его соответствия имеющимся данным о применении иных ИКТИО.

**Конфликт интересов.** Авторы заявляют об отсутствии конфликта интересов.

**Conflict of interests.** The authors declare that there is not conflict of interests.

**Финансирование.** Исследование выполнено без спонсорской поддержки.

**Acknowledgements.** The study had no sponsorship.

**Соответствие нормам этики.** Информированное согласие от пациентки получено. Исследование проводилось в соответствии с принципами Хельсинкской декларации.

**Compliance with ethical standards.** The patient submitted the informed consent. The study was conducted in accordance with the principles of the Declaration of Helsinki.

### Литература / References

- Mellman I, Coukos G, Dranoff G. Cancer immunotherapy comes of age. *Nature*. 2011 Dec 21;480(7378):480-9. DOI: 10.1038/nature10673
- Chen DS, Mellman I. Oncology meets immunology: the cancer-immunity cycle. *Immunity*. 2013 Jul 25;39(1):1-10. DOI: 10.1016/j.immuni.2013.07.012
- Callahan MK, Wolchok JD. At the bedside: CTLA-4- and PD-1-blocking antibodies in cancer immunotherapy. *J Leukoc Biol*. 2013 Jul;94(1):41-53. DOI: 10.1189/jlb.1212631
- Meng X, Huang Z, Teng F, et al. Predictive biomarkers in PD-1/PD-L1 checkpoint blockade immunotherapy. *Cancer Treat Rev*. 2015 Dec;41(10):868-76. DOI: 10.1016/j.ctrv.2015.11.001
- Ключагина Ю.И., Соколова З.А., Барышникова М.А. Роль рецептора PD1 и его лигандов PDL1 и PDL2 в иммунотерапии опухолей. *Онкопедиатрия*. 2017;4(1):49-55. DOI: 10.15690/onco.v4i1.1684
- Klyuchagina Yu.I., Sokolova Z.A., Baryshnikova M.A. Role of PD-1 Receptor and Its Ligands PD-L1 and PD-L2 in Cancer Immunotherapy. *Onkopediatria*. 2017;4(1):49-55. DOI: 10.15690/onco.v4i1.1684 (in Russian).
- Guan M, Zhou YP, Sun JL, Chen SC. Adverse events of monoclonal antibodies used for cancer therapy. *Biomed Res Int*. 2015; 2015:428169. DOI: 10.1155/2015/428169

7. Weber JS, Yang JC, Atkins MB, Disis ML. Toxicities of Immunotherapy for the Practitioner. *J Clin Oncol*. 2015 Jun 20;33(18):2092-9. DOI: 10.1200/JCO.2014.60.0379
8. Денисова Е.С., Ардзинба М.С., Лактионов КК и др. Клинический случай иммуноопосредованного пневмонита после комбинированного лечения немелкоклеточного рака легкого. *Медицинский совет*. 2020;(9):248-54. DOI: 10.21518/2079-701X-2020-9-258-264  
Denisova ES, Ardzinba MS, Laktionov KK, et al. A case report of immune-related pneumonitis after combined treatment of non small cell lung cancer. *Meditinskiy sovet = Medical Council*. 2020;(9):258-64. DOI: 10.21518/2079-701X-2020-9-258-264 (in Russian).
9. Самойленко И.В., Демидов Л.В., Моисеенко Ф.В. и др. Эффективность и безопасность препарата нурулимаб+пролголимаб с продолжением терапии пролголимабом по сравнению с монотерапией пролголимабом в качестве 1-й линии терапии пациентов с нерезектабельной или метастатической меланомой: финальные результаты фазы II клинического исследования OVERTON. *Современная онкология*. 2023;25(3):313-24. DOI: 10.26442/18151434.2023.3.202463  
Samoylenko IV, Demidov LV, Moiseenko FV, et al. Efficacy and safety of nurulimab+prolgolimab with continued prolgolimab therapy compared to prolgolimab alone as first-line therapy in patients with unresectable or metastatic melanoma: final results of the phase II OVERTON clinical study. *Journal of Modern Oncology*. 2023;25(3):313-24. DOI: 10.26442/18151434.2023.3.202463 (in Russian).
10. Su Q, Zhu EC, Wu JB, et al. Risk of Pneumonitis and Pneumonia Associated With Immune Checkpoint Inhibitors for Solid Tumors: A Systematic Review and Meta-Analysis. *Front Immunol*. 2019 Feb 4;10:108. DOI: 10.3389/fimmu.2019.00108
11. Kiiçikarda A, Gökmen Ý, Özcan E, et al. Recurrent delayed immune-related pneumonitis after immune-checkpoint inhibitor therapy for advanced osteosarcoma. *Immunotherapy*. 2022 Apr;14(6):395-99. DOI: 10.2217/imt-2021-0275
12. Kimura H, Sone T, Araya T, et al. Late-onset programmed cell death protein-1 inhibitor-induced pneumonitis after cessation of nivolumab or pembrolizumab in patients with advanced non-small cell lung cancer: A case series. *Transl Lung Cancer Res*. 2021;10:1576-81. DOI: 10.21037/tlcr-20-582
13. Johkoh T, Lee KS, Nishino M, et al. Chest CT Diagnosis and Clinical Management of Drug-related Pneumonitis in Patients Receiving Molecular Targeting Agents and Immune Checkpoint Inhibitors: A Position Paper from the Fleischner Society. *Radiology*. 2021 Mar;298(3):550-66. DOI: 10.1148/radiol.2021203427
14. Friedman CF, Proverbs-Singh TA, Postow MA. Treatment of the Immune-Related Adverse Effects of Immune Checkpoint Inhibitors: A Review. *JAMA Oncol*. 2016 Oct 1;2(10):1346-53. DOI: 10.1001/jamaoncol.2016.1051
15. Wang H, Guo X, Zhou J, et al. Clinical diagnosis and treatment of immune checkpoint inhibitor-associated pneumonitis. *Thorac Cancer*. 2020 Jan;11(1):191-7. DOI: 10.1111/1759-7714.13240
16. Stroud CR, Hegde A, Cherry C, et al. Tocilizumab for the management of immune mediated adverse events secondary to PD-1 blockade. *J Oncol Pharm Pract*. 2019 Apr;25(3):551-7. DOI: 10.1177/1078155217745144
17. Suresh K, Voong KR, Shankar B, et al. Pneumonitis in Non-Small Cell Lung Cancer Patients Receiving Immune Checkpoint Immunotherapy: Incidence and Risk Factors. *J Thorac Oncol*. 2018 Dec;13(12):1930-9. DOI: 10.1016/j.jtho.2018.08.2035
18. Lai KC, Hsiao YH, Chen SC. Pulse corticosteroid therapy in the treatment of steroid-refractory immune checkpoint inhibitor-related pneumonitis: Case report and review. *Front Immunol*. 2022 Aug 31;13:994064. DOI: 10.3389/fimmu.2022.994064
19. Shioiri N, Kikuchi R, Matsumoto I, et al. Effective treatment of steroid-resistant immune checkpoint inhibitor pneumonitis with mycophenolate mofetil. *Respirol Case Rep*. 2024 Apr 15;12(4):e01356. DOI: 10.1002/rcr2.1356
20. Abbott M, Ustoyev Y. Cancer and the Immune System: The History and Background of Immunotherapy. *Semin Oncol Nurs*. 2019 Oct;35(5):150923. DOI: 10.1016/j.soncn.2019.08.002

## ИНФОРМАЦИЯ ОБ АВТОРАХ

**Черноротов Владимир Алексеевич** – д-р мед. наук, проф., зав. каф. лучевой диагностики и лучевой терапии, Ордена Трудового Красного Знамени Медицинский институт им. С.И. Георгиевского, ФГАОУ ВО «Крымский федеральный университет им. В.И. Вернадского». E-mail: chernorotov.csmu@mail.ru; ORCID: 0000-0002-3111-9747

**Белоглазов Владимир Алексеевич** – д-р мед. наук, проф., зав. каф. внутренней медицины №2, Ордена Трудового Красного Знамени Медицинский институт им. С.И. Георгиевского, ФГАОУ ВО «Крымский федеральный университет им. В.И. Вернадского». E-mail: biloglazov@mail.ru; ORCID: 0000-0001-9640-754X

**Кузнецов Вячеслав Александрович** – врач-терапевт, ГБУЗ «Городская больница № 1 им. Н.И. Пирогова». E-mail: kuznetsov\_v\_a@outlook.com; ORCID: 0000-0002-0072-2025

**Костенич Виктор Сергеевич** – аспирант, ст. преподаватель каф. лучевой диагностики и лучевой терапии, Ордена Трудового Красного Знамени Медицинский институт им. С.И. Георгиевского, ФГАОУ ВО «Крымский федеральный университет им. В.И. Вернадского». E-mail: v-kostenich@mail.ru; ORCID: 0000-0001-5733-6953

Поступила в редакцию: 24.03.2025

Поступила после рецензирования: 07.04.2025

Принята к публикации: 17.04.2025

## INFORMATION ABOUT THE AUTHORS

**Vladimir A. Chernorotov** – Dr. Sci. (Med.), Full Prof., Georgievsky Order of the Red Banner Medical Institute, Vernadsky Crimean Federal University. E-mail: chernorotov.csmu@mail.ru; ORCID: 0000-0002-3111-9747

**Vladimir A. Beloglazov** – Dr. Sci. (Med.), Full Prof., Georgievsky Order of the Red Banner Medical Institute, Vernadsky Crimean Federal University. E-mail: biloglazov@mail.ru; ORCID: 0000-0001-9640-754X

**Vyacheslav A. Kuznetsov** – therapist, Pirogov City Hospital No. 1. E-mail: kuznetsov\_v\_a@outlook.com; ORCID: 0000-0002-0072-2025

**Victor S. Kostenich** – Graduate Student, Georgievsky Order of the Red Banner Medical Institute, Vernadsky Crimean Federal University. E-mail: v-kostenich@mail.ru; ORCID: 0000-0001-5733-6953

Received: 24.03.2025

Revised: 07.04.2025

Accepted: 17.04.2025



# Оценка показателей магнитно-резонансной томографии сердца у онкологических больных, получающих терапию chekpoint-ингибиторами

У.В. Харламова✉, А.В. Важенин, О.В. Курченкова, А.А. Федосова, С.В. Яйцев, Т.А. Соколова

ФГБОУ ВО «Южно-Уральский государственный медицинский университет» Минздрава России, Челябинск, Россия  
✉top120@yandex.ru

## Аннотация

На фоне иммунной противоопухолевой терапии растет число задокументированных случаев развития сердечно-сосудистых осложнений. Данные исследований подчеркивают способность магнитно-резонансной томографии (МРТ) с контрастным усилением в естественных условиях предоставить подробную информацию о поражении миокарда разной этиологии.

**Цель.** Провести оценку показателей МРТ сердца у онкологических больных, получающих терапию chekpoint-ингибиторами.

**Материалы и методы.** В проспективное исследование включено 85 пациентов (58 мужчин, 27 женщин), средний возраст – 51,3±8,37 года. Проводилась оценка с использованием шкалы H<sub>2</sub>FPEF, Шкалы оценки клинического состояния пациента с хронической сердечной недостаточностью (ШОКС). При возникновении новых или прогрессировании имеющихся симптомов, ассоциированных с сердечной недостаточностью, проводилось МРТ-исследование сердца с контрастным усилением.

**Результаты.** У 16 пациентов в течение 3 мес отмечено появление новых и/или прогрессирование имеющихся симптомов, ассоциированных с сердечной недостаточностью. Среднее значение по шкале H<sub>2</sub>FPEF составило 5,0 [4,0; 7,0] балла, по ШОКС – 6,0 [4,0; 7,0] балла. По данным МРТ сердца с контрастированием у 18,75% пациентов (n=3) выявлены зоны фиброза, причем у одного пациента – сочетание зоны отека и фиброза. Выявлено снижение толщины базального отдела передней стенки в диастолу ( $p=0,013$ ) и систолу ( $p=0,011$ ) левого желудочка (ЛЖ), боковой стенки в систолу ЛЖ ( $p=0,002$ ), задней стенки в систолу ЛЖ ( $p=0,007$ ); уменьшение толщины среднего отдела передней стенки ( $p=0,03$ ), апикального отдела межжелудочковой перегородки в систолу ЛЖ ( $p=0,009$ ); снижение показателя фракции выброса ЛЖ ( $p=0,001$ ); увеличение конечно-диастолического ( $p=0,004$ ) и конечно-систолического объемов ЛЖ ( $p=0,004$ ).

**Заключение.** По данным МРТ сердца с контрастным усилением у 3 (18,75%) онкологических пациентов, получающих chekpoint-ингибиторы, выявлены структурно-функциональные изменения миокарда ЛЖ, ассоциирующиеся с формированием очагов отека, очагов фиброза. В группе пациентов с наличием отека и/или фиброза выявлено уменьшение толщины базального отдела передней стенки в систолу и диастолу, боковой и задней стенки – в систолу ЛЖ. Отмечено уменьшение толщины среднего отдела передней стенки, апикального отдела межжелудочковой перегородки в систолу ЛЖ. Выявленные структурные изменения ассоциировались со снижением показателя фракции выброса, увеличением конечно-диастолического и конечно-систолического объемов ЛЖ.

**Ключевые слова:** chekpoint-ингибиторы, злокачественные новообразования, магнитно-резонансная томография сердца, кардиоваскулярная токсичность.

**Для цитирования:** Харламова У.В., Важенин А.В., Курченкова О.В., Федосова А.А., Яйцев С.В., Соколова Т.А. Оценка показателей магнитно-резонансной томографии сердца у онкологических больных, получающих терапию chekpoint-ингибиторами. *Клинический разбор в общей медицине*. 2025; 6 (7): 19–24. DOI: 10.47407/kr2025.6.7.00640

## Evaluation of cardiac magnetic resonance imaging parameters in cancer patients receiving chekpoint-inhibitor therapy

Ulyana V. Kharlamova✉, Andrei V. Vazhenin, Olga V. Kurchenkova, Alina A. Fedosova, Sergey V. Yaitsev, Tatyana A. Sokolova

South Ural State Medical University, Chelyabinsk, Russia  
✉top120@yandex.ru

## Abstract

Against the background of immune antitumour therapy, the number of documented cases of cardiovascular complications is increasing. These studies emphasise the ability of contrast-enhanced magnetic resonance imaging in vivo to provide detailed information on myocardial damage of different etiologies

**Objective.** To evaluate cardiac magnetic resonance imaging parameters in cancer patients receiving chekpoint-inhibitor therapy.

**Materials and methods.** The prospective study included 85 patients (58 men, 27 women), mean age 51.3±8.37 years. The H<sub>2</sub>FPEF scale, Scale for Assessment of Clinical Status of Patient with Chronic Heart Failure (SACCHF) was evaluated. If new or progression of existing symptoms associated with heart failure occurred, magnetic resonance imaging (MRI) of the heart with contrast enhancement was performed.

**Results.** New and/or progression of existing symptoms associated with heart failure was noted in 16 patients over a three-month period. The mean H<sub>2</sub>FPEF score was 5.0 [4.0; 7.0] and SCOX score was 6.0 [4.0; 7.0]. According to the data of cardiac MRI with contrasting in 18.75% of patients (n=3) fibrosis zones were revealed, and in 1 patient – a combination of edema and fibrosis zones. There was a decrease in the basal thickness of the anterior wall in diastole ( $p=0.013$ ) and systole ( $p=0.011$ ) of the left ventricle (LV), of the lateral wall in LV systole ( $p=0.002$ ), of the posterior wall in LV systole ( $p=0.007$ ); decrease in the thickness of the middle part of the anterior wall ( $p=0.03$ ), apical part of the interventricular septum in LV systole ( $p=0.009$ ); decrease in LV ejection fraction ( $p=0.001$ ), increase in LV end-diastolic ( $p=0.004$ ) and end-systolic volumes ( $p=0.004$ ).

**Conclusions.** According to the data of contrast-enhanced cardiac MRI in 3 (18.75%) of cancer patients receiving chekpoint-inhibitors, structural and functional changes of the left ventricular myocardium associated with the formation of foci of oedema, foci of fibrosis were revealed. In the group of patients with the presence of oedema and/or fibrosis, a decrease in the basal thickness of the anterior wall in systole and diastole, of the

lateral wall in systole, and of the posterior wall in systole of the left ventricle was revealed. There was a decrease in the thickness of the middle section of the anterior wall, apical section of the interventricular septum in systole of the left ventricle. The revealed structural changes were associated with decreased ejection fraction, increased end-diastolic and end-systolic volumes of the left ventricle.

**Keywords:** checkpoint-inhibitors, malignant neoplasms, cardiac magnetic resonance imaging, cardiovascular toxicity.

**For citation:** Kharlamova U.V., Vazhenin A.V., Kurchenkova O.V., Fedosova A.A., Yaitsev S.V., Sokolova T.A. Evaluation of cardiac magnetic resonance imaging parameters in cancer patients receiving checkpoint-inhibitor therapy. *Clinical review for general practice*. 2025; 6 (7): 19–24 (In Russ.). DOI: 10.47407/kr2025.6.7.00640

**З**аболеваемость злокачественными новообразованиями (ЗНО) и связанная с ними смертность представляют собой серьезную проблему для здравоохранения во всем мире, включая Россию. В последние десятилетия наблюдается устойчивый рост числа новых случаев ЗНО [1].

Внедрение в практику checkpoint-ингибиторов является шагом к формированию инновационной парадигмы лечения больных со ЗНО. Checkpoint-ингибиторы, усиливая эндогенный противоопухолевый иммунитет, позволяют достичь долгосрочного противоопухолевого эффекта, повышения выживаемости и качества жизни пациентов с широким спектром онкологических заболеваний [1, 2]. Однако чрезмерная активация Т-клеточного иммунного ответа приводит к иммуноопосредованным нежелательным реакциям, в том числе кардиотоксичности [3]. Очевидно, что кардиотоксичность checkpoint-ингибиторов требует особой клинической осторожности [4].

По мере накопления онкологами и кардиологами клинического опыта становится очевидным, что первичное представление о кардиоваскулярных осложнениях терапии checkpoint-ингибиторами могло основываться на недооценке частоты развития и спектра возникающих событий [5]. Серологические маркеры, эхокардиографическое исследование не всегда дают исчерпывающую информацию [6]. Данные мировых исследований подчеркивают способность магнитно-резонансной томографии (МРТ) с контрастным усилением в естественных условиях предоставить подробную информацию о поражении миокарда разной этиологии [7].

**Цель** исследования – провести оценку показателей МРТ сердца у онкологических больных, получающих терапию checkpoint-ингибиторами.

## Материалы и методы

В исследование включено 85 пациентов (58 мужчин, 27 женщин), средний возраст – 51,3±8,37 года. Все пациенты прошли лабораторно-инструментальное обследование в рамках утвержденных стандартов оказания специализированной медицинской помощи.

**Критерии включения в исследование:** пациенты старше 18 лет с верифицированным диагнозом ЗНО, требующим, согласно действующим клиническим рекомендациям, терапии checkpoint-ингибиторами, с общим состоянием пациента по шкале Карновского (ECOG) 0–2, давшие информированное согласие на участие в исследовании.

**Критерии отказа от включения:** наличие сопутствующей патологии (системные аутоиммунные заболевания; текущая неконтролируемая инфекция; перенесенные оперативные вмешательства в течение по-

следних 2 мес; хроническое легочное сердце; активные заболевания печени; врожденные и приобретенные гемодинамически значимые пороки сердца); применение до включения в исследование лекарственных средств и манипуляций с доказанным кардиотоксическим эффектом; отсутствие адекватной визуализации при проведении эхокардиографического исследования миокарда левого желудочка (ЛЖ); коматозные состояния, делириозные состояния, алкоголизм/наркомания; психические заболевания; отсутствие возможности выполнения регулярных визитов к кардиологу; отказ пациента от обследования.

Исследование одобрено этическим комитетом ФГБОУ ВО «Южно-Уральский государственный медицинский университет» Минздрава России (протокол № 4 от 10.05.2024).

Все привлекаемые лица включались в исследование после ознакомления с информационной картой (протоколом исследования) и подписания информированного согласия.

Локализация ЗНО: легкие (n=51), меланома (n=14), уротелиальный рак (n=7), опухоли головы и шеи (n=5), рак пищевода (n=2), рак шейки матки (n=6). Все пациенты наблюдались, обследовались, получали противоопухолевую лекарственную терапию checkpoint-ингибиторами: ниволумабом (n=9), пембролизумабом (n=53), атезолизумабом (n=23) – на базе ГАУЗ «Челябинский областной клинический центр онкологии и ядерной медицины» (Челябинск).

Проводилась оценка ранних кардиоваскулярных осложнений лекарственной противоопухолевой терапии. Для клинической оценки использовалась Шкала оценки клинического состояния пациента с хронической сердечной недостаточностью (ШОКС), для оценки вероятности сердечной недостаточности с сохраненной фракцией выброса – шкала H<sub>2</sub>FPEF [8].

При возникновении новых или прогрессировании имеющихся симптомов, ассоциированных с сердечной недостаточностью, проводилась МРТ сердца с контрастным усилением. МРТ сердца выполнялась на базе ООО «КЛИНИКА ЭКСПЕРТ ЧЕЛЯБИНСК» (Челябинск) на аппарате Philips Intera 1.5 T с использованием неионного линейного парамагнитного контрастного средства на основе гадолиния (Омнискан) из расчета 0,3 мл/кг массы тела. При оценке МРТ рассматривались структурно-функциональные показатели ЛЖ, наличие/отсутствие фиброза, наличие/отсутствие отека миокарда [9].

**Статистическая обработка** материала проводилась при помощи лицензионного пакета программ IBM SPSS Statistics 19.0. При законе распределения признака в выборке, близком к нормальному, количественные

**Таблица 1. Структурные показатели миокарда ЛЖ по данным МРТ**  
*Table 1. Structural characteristics of the left ventricular myocardium based on the MRI data*

Показатели	Группа с наличием отека и/или фиброза (n=3)	Группа с отсутствием отека и/или фиброза (n=13)	p
<b>Базальный отдел</b>			
Передняя стенка, мм:			
в диастолу	4,0 [4,0; 6,0]	7,0 [5,0; 8,8]	0,013
в систолу	10,0 [7,0; 10,0]	13,0 [11,0; 17,0]	0,011
Боковая стенка, мм:			
в диастолу	5,0 [5,0; 6,0]	7,0 [5,0; 9,0]	0,074
в систолу	9,0 [7,0; 13,0]	14,0 [12,0; 17,0]	0,002
Задняя стенка, мм:			
в диастолу	6,0 [5,0; 7,0]	7,0 [6,0; 9,0]	0,057
в систолу	10,0 [6,0; 13,0]	14,0 [11,0; 16,0]	0,007
Межжелудочковая перегородка, мм:			
в диастолу	8,0 [7,0; 8,0]	8,0 [6,0; 8,0]	0,829
в систолу	11,0 [11,0; 11,0]	14,0 [11,0; 16,0]	0,169
<b>Средний отдел</b>			
Передняя стенка, мм:			
в диастолу	6,0 [3,0; 7,0]	6,0 [5,0; 8,0]	0,300
в систолу	11,0 [6,0; 11,0]	14,0 [10,0; 15,0]	0,031
Боковая стенка, мм:			
в диастолу	6,0 [5,0; 7,0]	7,0 [5,0; 8,0]	0,416
в систолу	11,0 [6,0; 12,0]	11,0 [10,0; 16,0]	0,169
Задняя стенка, мм:			
в диастолу	6,0 [5,0; 8,0]	7,0 [5,0; 8,0]	0,627
в систолу	12,0 [7,0; 14,0]	13,0 [10,0; 17,0]	0,188
Межжелудочковая перегородка, мм:			
в диастолу	8,0 [6,0; 9,0]	8,0 [5,0; 9,0]	0,746
в систолу	11,0 [10,0; 12,0]	13,0 [10,0; 17,0]	0,300
<b>Апикальный отдел</b>			
Передняя стенка, мм:			
в диастолу	4,0 [4,0; 5,0]	6,0 [4,0; 7,0]	0,251
в систолу	8,0 [7,0; 10,0]	10,0 [8,0; 12,0]	0,136
Боковая стенка, мм:			
в диастолу	4,0 [4,0; 5,0]	6,0 [4,0; 7,0]	0,152
в систолу	8,0 [8,0; 8,0]	11,0 [8,0; 15,0]	0,074
Задняя стенка, мм:			
в диастолу	4,0 [4,0; 5,0]	6,0 [4,0; 7,0]	0,251
в систолу	9,0 [8,0; 10,0]	12,0 [9,0; 14,0]	0,096
Межжелудочковая перегородка, мм:			
в диастолу	4,0 [3,0; 5,0]	6,0 [4,0; 8,0]	0,074
в систолу	7,0 [6,0; 8,0]	11,0 [8,0; 13,0]	0,009

значения представлялись в виде среднего арифметического и его среднеквадратичного отклонения ( $M \pm \sigma$ ). При законе распределения признака, отличающемся от нормального, рассчитывались медиана и интерквартильный размах ( $Me$  [25-й; 75-й перцентили]). Для оценки различий между двумя группами в количественных признаках при нормальном распределении и равенстве дисперсий применяли t-критерий Стьюдента, в остальных случаях – непараметрический U-критерий Манна–Уитни. Для сравнения средних более чем в двух независимых группах применяли

критерий Краскелла–Уоллиса. При уровне значимости  $p < 0,05$  проводилось попарное сравнение групп с использованием непараметрического теста Манна–Уитни с поправкой Бонферрони. Качественные признаки описаны абсолютными и относительными частотами с оценкой межгрупповых различий с использованием критерия хи-квадрат ( $\chi^2$ ) Пирсона, а при ожидаемых частотах менее 5 – с помощью точного двустороннего теста Фишера. Во всех процедурах статистического анализа уровень значимости  $p$  принимался равным 0,05.

**Таблица 2. Функциональные показатели миокарда ЛЖ по данным МРТ**  
*Table 2. Functional characteristics of the left ventricular myocardium based on the MRI data*

Показатели	С изменениями	Без изменений	p
Фракция выброса (EF), %	48,0 [31,0; 51,0]	57,0 [55,0; 60,0]	0,001
Ударный объем (SV), мл	54,9 [40,9; 66,7]	51,0 [43,0; 57,5]	0,327
Минутный сердечный выброс (CO), л/мин	3,9 [3,5; 5,1]	4,0 [3,3; 4,7]	0,448
Конечно-диастолический объем (EDV), мл	139,0 [87,5; 182,4]	93,0 [77,0; 101,3]	0,004
Конечно-систолический объем (ESV), мл	72,6 [36,7; 127,4]	39,0 [33,0; 43,8]	0,004
Частота сердечных сокращений (HR), уд/мин	81,0 [59,0; 92,0]	73,0 [67,0; 89,0]	1,00

## Результаты

У 16 пациентов в течение 3 мес отмечено появление новых и/или прогрессирование имеющихся симптомов, ассоциированных с сердечной недостаточностью. Среднее значение по шкале  $H_2FPEF$  составило 5,0 [4,0; 7,0] балла, по ШОКС – 6,0 [4,0; 7,0] балла.

По данным МРТ сердца с контрастированием у 3 (18,75%) пациентов выявлены зоны фиброза, причем у одного пациента – сочетание зон отека и фиброза. Группы пациентов с наличием отека и/или фиброза и с отсутствием отека и/или фиброза миокарда ЛЖ достоверно не различались по возрасту ( $58,67 \pm 14,32$  и  $65,92 \pm 5,82$  года;  $p=0,55$ ), полу (в группе с фиброзом и/или отеком – 1 женщина и 2 мужчины; в группе без фиброза и/или отека – 7 мужчин и 6 женщин;  $p=0,60$ ).

Изучение структурных показателей миокарда ЛЖ (табл. 1) выявило уменьшение толщины базального отдела передней стенки в диастолу и систолу ЛЖ, боковой стенки в систолу ЛЖ, задней стенки в систолу ЛЖ. Отмечено уменьшение толщины среднего отдела передней стенки, апикального отдела межжелудочковой перегородки в систолу ЛЖ.

Выявленные структурные изменения ассоциировались со снижением показателя фракции выброса ЛЖ, увеличением конечно-диастолического и конечно-систолического объемов ЛЖ (табл. 2).

## Обсуждение

С каждым годом на фоне иммунной противоопухолевой терапии растет число задокументированных случаев развития сердечно-сосудистых осложнений, которые становятся серьезной проблемой и ассоциированы с высоким процентом летальности у данной категории больных. Кардиоваскулярные события, от бессимптомных лабораторных и инструментальных отклонений до развития жизнеугрожающего молниеносно протекающего миокардита с тяжелой сердечной недостаточностью, обычно возникают на ранней стадии лечения ( $\leq 90$  дней терапии), но могут наблюдаться и после 1 года терапии checkpoint-ингибиторами [10], в связи с чем ранняя диагностика и своевременная терапия осложнений служат важными критериями успешного проведения противоопухолевой терапии. МРТ-исследование, включающее комплексную оценку структуры миокарда, наличие отека миокарда, участков некроза и/или фиброза, рядом исследователей рассматривается

как неинвазивная альтернатива эндомикардиальной биопсии миокарда [11].

По данным МРТ сердца с контрастированием у 18,75% пациентов, получающих терапию checkpoint-ингибиторами, выявлено наличие отека и/или фиброза миокарда ЛЖ, ассоциирующееся со структурными изменениями миокарда ЛЖ, снижением систолической функции ЛЖ.

Фундаментальным механизмом, лежащим в основе большинства иммуноопосредованных побочных эффектов терапии checkpoint-ингибиторами, является активация иммунного ответа, сопряженная с реализацией противоопухолевого иммунитета [12]. Кардиомиоциты в ответ на повреждение могут начать экспрессию белков PD-1, PD-L1, защищая поврежденные, но функционально сохраненные кардиомиоциты от развития аутоиммунной воспалительной реакции [13]. Однако экспрессированные белки PD-1, PD-L1 становятся дополнительной мишенью для checkpoint-ингибиторов, связываются с моноклональными антителами, индуцируют повреждение, воспаление, активацию продукции цитокинов (интерлейкина-8, интерлейкина-6, трансформирующего фактора роста  $\beta$ ), структурно-функциональные изменения миокарда, развитие сердечно-сосудистых осложнений [14].

Данные анализа инструментальных показателей состояния миокарда у онкологических больных, получающих иммунотерапию, противоречивы: ряд авторов выявили отрицательную динамику конечно-систолического и конечно-диастолического объемов ЛЖ, фракции выброса ЛЖ, кругового и продольного стрейнов, однако результаты трехмесячного контроля в другой группе пациентов со ЗНО не выявили МРТ-изменений миокарда [15, 16]. Данные имеющихся на сегодняшний день проспективных исследований о частоте развития кардиотоксичности на фоне терапии checkpoint-ингибиторами не могут быть в полной мере сопоставимы из-за различия критериев, определяющих дисфункцию ЛЖ. Кардиотоксичность checkpoint-ингибиторов представляет собой проблему, требующую дальнейших исследований [17, 18].

## Заключение

По данным МРТ сердца с контрастным усилением у 3 (18,75%) пациентов со ЗНО, получающих терапию checkpoint-ингибиторами, выявлены структурно-функ-

циональные изменения миокарда ЛЖ, ассоциирующиеся с формированием очагов отека, очагов фиброза. В группе пациентов с наличием отека и/или фиброза выявлено уменьшение толщины базального отдела передней стенки в систолу и диастолу, боковой стенки в систолу, задней стенки в систолу ЛЖ. Отмечено уменьшение толщины среднего отдела передней стенки, апикального отдела межжелудочковой перегородки в систолу ЛЖ. Выявленные структурные изменения ассоциировались со снижением показателя фракции вы-

броса, увеличением конечно-диастолического и конечно-систолического объемов ЛЖ.

**Финансирование.** Исследование выполнено при финансовой поддержке Российского научного фонда (соглашение № 24-25-20035).

**Acknowledgements.** The study was financially supported by the Russian Science Foundation (Agreement No. 24-25-20035).

**Конфликт интересов.** Авторы заявляют об отсутствии конфликта интересов.

**Conflict of interests.** The authors declare that they have no conflict of interest.

## Литература / References

- Каприн А.Д. Злокачественные новообразования в России в 2023 году (заболеваемость и смертность). М.: МНИОИ им. П.А. Герцена. Филиал ФГБУ «НМИЦ радиологии» Минздрава России; 2024. 276 с. Kaprin A.D. Malignant neoplasms in Russia in 2023 (morbidity and mortality). Moscow: P.A. Herzen Moscow Oncology Research Institute. Branch of the National Medical Research Center of Radiology of the Ministry of Health of the Russian Federation; 2024. 276 p. (in Russian).
- Akinleye A, Rasool Z. Immune checkpoint inhibitors of PD-L1 as cancer therapeutics. *J Hematol Oncol.* 2019;12(1):92.
- Грибкова И.В. Ингибиторы иммунных контрольных точек при опухолевых заболеваниях системы крови у детей. *Онкогематология.* 2023;18(2):25-34. DOI: 10.17650/1818-8346-2023-18-2-25-34 Gribkova I.V. Immune checkpoint inhibitors in pediatric hematologic malignancies. *Onkogematologiya = Oncohematology.* 2023;18(2):25-34. DOI: 10.17650/1818-8346-2023-18-2-25-34 (in Russian).
- Lyon AR, López-Fernández T, Couch LS, et al. 2022 ESC Guidelines on cardio-oncology developed in collaboration with the European Hematology Association (EHA), the European Society for Therapeutic Radiology and Oncology (ESTRO) and the International Cardio-Oncology Society (IC-OS). *Eur Heart J.* 2022;43:4229-361. DOI: 10.1093/eurheartj/ehac244
- Шубникова Е.В., Букатина Т.М., Вельц Н.Ю. и др. Ингибиторы контрольных точек иммунного ответа: новые риски нового класса противоопухолевых средств. *Безопасность и риск фармакотерапии.* 2020;8(1):9-22. DOI: 10.30895/2312-7821-2020-8-1-9-22 Shubnikova E.V., Bukatina T.M., Velts N.Yu., et al. Immune Response Checkpoint Inhibitors: New Risks of a New Class of Antitumor Agents. *Safety and Risk of Pharmacotherapy.* 2020;8(1):9-22. DOI: 10.30895/2312-7821-2020-8-1-9-22 (in Russian).
- Васюк Ю.А., Несветов В.В., Школьник Е.Л. и др. Возможности современных эхокардиографических технологий в ранней диагностике кардиотоксического действия химиотерапевтических препаратов антрациклинового ряда у онкологических больных. *Кардиология.* 2017;57(54):31-7. DOI: 10.18087/cardio.2417 Vasyuk Yu.A., Nesvetov V.V., Shkolnik E.L., et al. Possibilities of modern echocardiographic technologies in the early diagnosis of the cardiotoxic effect of chemotherapy drugs anthracycline series in cancer patients. *Kardiologiya.* 2017;57(4S):31-7. DOI: 10.18087/cardio.2417 (in Russian).
- Мершина Е.А., Синицын В.Е., Ларина О.М. Магнитно-резонансная томография сердца в диагностике гипертрофической кардиомиопатии и стратификации риска внезапной сердечной смерти. *Клиническая и экспериментальная хирургия. Журнал им. акад. Б.В. Петровского.* 2019;7(3):70-8. DOI: 10.24411/2308-1198-2019-13008 Mershina E.A., Sinitsyn V.E., Larina O.M. Cardiac magnetic resonance in diagnosis of hypertrophic cardiomyopathy and sudden cardiac death risk stratification. *Clin Experiment Surg. Petrowsky J.* 2019;7(3):70-8. DOI: 10.24411/2308-1198-2019-13008 (in Russian).
- Хроническая сердечная недостаточность. Клинические рекомендации 2020. *Российский кардиологический журнал.* 2024;29(11):251-349. DOI: 10.15829/1560-4071-2020-4083 2020 Clinical practice guidelines for Chronic heart failure. *Russian Journal of Cardiology.* 2020;25(11):4083. DOI: 10.15829/1560-4071-2020-4083 (in Russian).
- Уэстбрук К., Рот К., Тэлбот Дж. Магнитно-резонансная томография: практическое руководство. М.: Лаборатория знаний, 2022. 451 с. Westbrook K., Roth K., Talbot J. Magnetic resonance imaging: a practical guide. Moscow: Knowledge Laboratory, 2022. 451 p. (in Russian).
- Кушнарева Е.А., Моисеева О.М. Миокардиты, ассоциированные с терапией ингибиторами контрольных точек: систематический анализ клинических случаев. *Российский кардиологический журнал.* 2020;25(11):3910. DOI: 10.15829/29/1560-4071-2020-3910 Kushnareva E.A., Moiseeva O.M. Immune checkpoint inhibitor myocarditis: a systematic case study. *Russian Journal of Cardiology.* 2020;25(11):3910. DOI: 10.15829/29/1560-4071-2020-3910 (in Russian).
- Friedrich MG, Sechtem U, Schulz-Menger J, et al. Cardiovascular magnetic resonance in myocarditis: a JACC white paper. *J Am Coll Cardiol.* 2009;53(17):1475-87.
- Johnson DB, Nebhan CA, Moslehi JJ, et al. Immune-checkpoint inhibitors: long-term implications of toxicity. *Nature Reviews Clin Oncol.* 2022;19(4):254-67.
- Pirozzi F, Poto R, Aran L, et al. Cardiovascular Toxicity of Immune Checkpoint Inhibitors: Clinical Risk Factors. *Curr Oncol Rep.* 2021;23(2):4-11.
- Wang M, Zhai X, Li J, et al. The Role of Cytokines in Predicting the Response and Adverse Events Related to Immune Checkpoint Inhibitors. *Front Immunol.* 2021;12:1-12.
- Xu A, Yuan M, Zhan X, et al. Early detection of immune checkpoint inhibitor-related subclinical cardiotoxicity: A pilot study by using speckle tracking imaging and three-dimensional echocardiography. *Front Cardiovasc Med.* 2022;9:1087287.
- Liu J, Cao Y, Zhu K, et al. Early evaluation of subclinical cardiotoxicity in patients with lung cancer receiving immune checkpoint inhibitors by cardiovascular magnetic resonance: a prospective observational study. *Quant Imaging Med Surg.* 2022;12(10):4771-85. DOI: 10.21037/qims-22-41
- Хидирова Л.Д., Лацвиева А.Е., Ведерин А.А. Механизмы кардиотоксичности противоопухолевой терапии ингибиторами иммунных контрольных точек: современные достижения. *Рациональная Фармакотерапия в Кардиологии.* 2024;20(2):265-74. DOI: 10.20996/1819-6446-2024-3022. EDN JNMVKN Khidirova L.D., Latsvieva A.E., Vederin A.A. Cardiotoxicity mechanisms of antitumor therapy with immune checkpoint inhibitors: new achievements. *Rational Pharmacotherapy in Cardiology.* 2024;20(2):265-74. DOI: 10.20996/1819-6446-2024-3022. EDN JNMVKN (in Russian).
- Баллузек М.Ф., Кузин С.О., Хайманова Д.Г., Шолохов Г.В. Характеристика сердечно-сосудистых нежелательных явлений на фоне терапии ингибиторами иммунных контрольных точек. Результат работы междисциплинарной команды. *Вопросы онкологии.* 2024;70(3):541-9. DOI: 10.37469/0507-3758-2024-70-3-541-549 Ballyuzek M.F., Kuzin S.O., Khaimanova D.G., Sholokhov G.V. The Characteristics of Cardiovascular Adverse Events in Therapy with Immune Checkpoint Inhibitors: The Result of Work of the Multi-Disciplinary Team. *Voprosy onkologii.* 2024;70(3):541-9. DOI: 10.37469/0507-3758-2024-70-3-541-549 (in Russian).

#### ИНФОРМАЦИЯ ОБ АВТОРАХ

**Харламова Ульяна Владимировна** – д-р мед. наук, доц., проф. каф. пропедевтики внутренних болезней, врач-кардиолог, ФГБОУ ВО «Южно-Уральский государственный медицинский университет». E-mail: top120@yandex.ru; ORCID: 0000-0003-2421-5797

**Важенин Андрей Владимирович** – академик РАН, заслуженный врач Российской Федерации, д-р мед. наук, проф., зав. каф. онкологии, лучевой диагностики и лучевой терапии, врач-онколог, ФГБОУ ВО «Южно-Уральский государственный медицинский университет». ORCID: 0000-0002-7912-9039

**Курченкова Ольга Валерьевна** – ст. лаборант каф. онкологии, лучевой диагностики и лучевой терапии, врач-онколог, ФГБОУ ВО «Южно-Уральский государственный медицинский университет». ORCID: 0000-0002-4570-1404

**Федосова Алина Андреевна** – специалист отд. инновационной работы, врач-онколог, ФГБОУ ВО «Южно-Уральский государственный медицинский университет». ORCID: 0009-0001-4877-2865

**Яйцев Сергей Васильевич** – д-р мед. наук, проф., проф. каф. онкологии, лучевой диагностики и лучевой терапии, врач-онколог, ФГБОУ ВО «Южно-Уральский государственный медицинский университет». ORCID: 0000-0001-5268-3892

**Соколова Татьяна Анатольевна** – канд. мед. наук, доц. каф. госпитальной терапии ФГБОУ ВО «Южно-Уральский государственный медицинский университет». ORCID: 0000-0002-0535-492X

Поступила в редакцию: 16.05.2025

Поступила после рецензирования: 19.05.2025

Принята к публикации: 29.05.2025

#### INFORMATION ABOUT THE AUTHORS

**Ulyana V. Kharlamova** – Dr. Sci. (Med.), Assoc. Prof., Prof., cardiologist, South Ural State Medical University. E-mail: top120@yandex.ru; ORCID: 0000-0003-2421-5797

**Andrei V. Vazhenin** – Acad. RAS, Dr. Sci. (Med.), Full Prof., Honored Doctor of the Russian Federation, oncologist, South Ural State Medical University. ORCID: 0000-0002-7912-9039

**Olga V. Kurchenkova** – Senior Lab. Assist., oncologist, South Ural State Medical University. ORCID: 0000-0002-4570-1404

**Alina A. Fedosova** – innovation specialist, oncologist, South Ural State Medical University. ORCID: 0009-0001-4877-2865

**Sergey V. Yaytsev** – Dr. Sci. (Med.), Full Prof., Prof., oncologist, South Ural State Medical University. ORCID: 0000-0001-5268-3892

**Tatyana A. Sokolova** – Cand. Sci. (Med.), Assoc. Prof., South Ural State Medical University. ORCID: 0000-0002-0535-492X

Received: 16.05.2025

Revised: 19.05.2025

Accepted: 29.05.2025



# Иммуноопосредованные побочные реакции на фоне терапии ингибиторами иммунных контрольных точек

В.Б. Калиберденко, Э.Р. Кулиева, В.С. Бетер, Э.Р. Загидуллина ✉, Т.С. Пронькина, В.А. Кушнер, В.В. Таран

Ордена Трудового Красного Знамени Медицинский институт им. С.И. Георгиевского ФГАОУ ВО «Крымский федеральный университет им. В.И. Вернадского», Симферополь, Россия

✉m.igarasi@yandex.ru

## Аннотация

Цель работы – оценка иммуноопосредованных побочных реакций (immune-related adverse events, irAE) на фоне терапии ингибиторами иммунных контрольных точек (ИКТ). В основе обзора литературы лежит анализ научных публикаций, размещенных в следующих базах данных: «КиберЛенинка», Web of Science, PubMed, Embase, eLIBRARY, CNKI и MEDLINE. Поиск осуществлялся по следующим ключевым словам: «иммунные контрольные точки», «иммуноопосредованные нежелательные реакции», «противоопухолевая терапия», «иммунная система», «побочные эффекты», «ингибиторы иммунных контрольных точек». Ингибиторы ИКТ стали революционным прорывом в онкологии благодаря их способности блокировать сигнальные пути CTLA-4 и PD-1/PD-L1, активируя лимфоциты и усиливая противоопухолевый иммунитет. Это значительно улучшило прогноз онкологических заболеваний. Однако механизм действия ингибиторов ИКТ может нарушить регуляцию иммунного ответа, приводя к развитию irAE. Гормональные препараты, иммунодепрессанты и антагонисты цитокинов являются основными средствами для лечения irAE, но они могут подавлять противоопухолевый иммунитет. Нерешенными остаются вопросы механизмов их действия, биомаркеров ранней диагностики и индивидуализированного лечения осложнений. Предполагается, что более широкое применение иммунотерапии и углубленное изучение механизмов действия ингибиторов ИКТ, а также связанных с ними irAE позволят решить указанные проблемы и оптимизировать результаты лечения онкологических пациентов. В связи с этим данная тема представляет значительный интерес для практикующих врачей.

**Ключевые слова:** ингибиторы иммунных контрольных точек, побочные реакции

**Для цитирования:** Калиберденко В.Б., Кулиева Э.Р., Бетер В.С., Загидуллина Э.Р., Пронькина Т.С., Кушнер В.А., Таран В.В. Иммуноопосредованные побочные реакции на фоне терапии ингибиторами иммунных контрольных точек. *Клинический разбор в общей медицине*. 2025; 6 (7): 25–30. DOI: 10.47407/kr2025.6.7.00641

## Immune-mediated adverse events associated with the checkpoint inhibitor therapy

Vitaly B. Kaliberdenko, Elvina R. Kuliyeva, Victoria S. Beter, Emiliya R. Zagidullina ✉, Tatyana S. Pronkina, Valeria A. Kushner, Victoria V. Taran

Georgievsky Order of the Red Banner Medical Institute, Vernadsky Crimean Federal University, Simferopol, Russia

✉m.igarasi@yandex.ru

## Abstract

Objective: to evaluate immune-related adverse events (irAE) during therapy with immune checkpoint inhibitors. The literary review is based on the analysis of scientific publications hosted on the following databases: CyberLeninka, Web of Science, PubMed, Embase, eLIBRARY, CNKI and MEDLINE. The search was carried out using the following keywords: “immune checkpoints”, “immune-mediated adverse reactions”, “antitumor therapy”, “immune system”, “side effects”, “immune checkpoint inhibitors”. Immune checkpoint inhibitors (ICTs) have become a revolutionary breakthrough in oncology due to their ability to block CTLA-4 and PD-1/PD-L1 signaling pathways, activating lymphocytes and enhancing antitumor immunity. This significantly improved the prognosis of cancer. However, the mechanism of action of ICT, aimed at inhibiting immune checkpoints, can disrupt the regulation of the immune response, leading to the development of irAE. Hormonal drugs, immunosuppressants, and cytokine antagonists are the main agents for the treatment of irAE, but they can suppress antitumor immunity. The issues of mechanisms, biomarkers of early diagnosis and individualized treatment of complications remain unresolved. It is assumed that the wider use of immunotherapy and an in-depth study of the mechanisms of action of immune checkpoint inhibitors, as well as irAE, will solve these problems and optimize the results of treatment of cancer patients. In this regard, this topic is of considerable interest to practicing physicians.

**Keywords:** checkpoint inhibitor therapy, adverse events.

**For citation:** Kaliberdenko V.B., Kuliyeva E.R., Beter V.S., Zagidullina E.R., Pronkina T.S., Kushner V.A., Taran V.V. Immune-mediated adverse events associated with the checkpoint inhibitor therapy. *Clinical review for general practice*. 2025; 6 (7): 25–30 (In Russ.). DOI: 10.47407/kr2025.6.7.00641

## Введение

Внедрение новых методов иммунотерапии рака для лечения метастатического рака и адъювантной терапии первичного заболевания с высоким риском развития метастазов позволило добиться долгосрочных, потен-

циально излечивающих результатов у некоторых групп онкологических пациентов. Ингибиторы иммунных контрольных точек (ИКТ) – это антитела, предназначенные для блокирования ключевых регуляторных сигналов, которые подавляют иммунный ответ, противо-

действуя иммуносупрессии в микроокружении опухоли и тем самым позволяя Т-клеткам, реагирующим на опухоль, оказывать эффективное противораковое воздействие.

Как и любой метод лечения, терапия ингибиторами ИКТ может привести к побочным явлениям. Побочные явления, обусловленные иммунологическим механизмом действия иммунотерапии, обычно называются побочными реакциями, связанными с иммунитетом (immune-related adverse events, irAE). Побочные явления, включая irAE, классифицируются в соответствии со стандартной шкалой тяжести («Общие терминологические критерии для нежелательных явлений»; Common Terminology Criteria for Adverse Events, CTCAE v5.0) [1]. Систематический обзор показал, что у пациентов, получавших ингибиторы PD-L1, частота развития irAE составила 74% (в том числе 14% – с 3-й степенью тяжести и выше), у пациентов, получавших ингибиторы CTLA-4, – 89% (в том числе 34% – с 3-й степенью тяжести и выше), а у пациентов, получавших комбинированные ингибиторы контрольных точек иммунного ответа, – 90% (в том числе 55% – с 3-й степенью тяжести и выше) [2–4]. Важно отметить, что проявления распространенных нежелательных явлений, связанных с иммунотерапией (например, тиреоидита, дерматита и т. д.), отличаются от нежелательных явлений, связанных с химиотерапией. Кроме того, время возникновения нежелательных явлений, связанных с иммунотерапией, гораздо менее предсказуемо, они могут возникать и сохраняться в течение длительного времени после прекращения лечения. Разница в ожидаемой частоте нежелательных явлений между иммунотерапией и химиотерапией или другими методами лечения обычно объясняется уникальным механизмом действия ингибиторов ИКТ [4, 5].

### Механизмы и типичные лекарственные средства

В большинстве случаев иммунная система уничтожает атипичные клетки на ранних стадиях лечения. Кроме того, атипичные клетки могут избегать воздействия иммунной системы, что в свою очередь приводит к прогрессированию заболевания [5]. ИКТ – это один из механизмов, с помощью которых они маскируются в организме. Это негативный регулятор иммунной системы, обеспечивающий аутоотолерантность, предотвращающий аутоиммунные реакции и защищающий ткани от иммунных атак [6]. Этот механизм часто используется опухолевыми клетками для уклонения от иммунного надзора [7], что также можно рассматривать как ограничительный и подавляющий путь в иммунной системе, который может стимулировать работу регуляторных иммунных клеток и вырабатывать иммуносупрессивные цитокины и хемокины.

Т-лимфоциты (также называемые Т-клетками) являются основой клеточно-опосредованного иммунитета. Активированные Т-клетки могут выделять большое количество цитокинов для усиления ИКТ [8, 9]. Опухо-

левые клетки подавляют активацию Т-клеток, активируя определенные белки ИКТ, что приводит к усилению иммунной резистентности опухолевых клеток [10]. На данный момент выявленные ИКТ в основном включают в себя белок программируемой смерти 1 (PD-1) и его лиганд-1 (лиганд программируемой смерти 1, PD-L1), цитотоксический Т-лимфоцитарный антиген 4 (CTLA-4) и ген активации лимфоцитов 3 (LAG-3). К другим ИКТ относятся Т-клеточный иммуноглобулин и муцин-содержащий белок 3 (TIM-3), CD47, Т-клеточный иммуноглобулин и белок с доменом ITIM (TIGIT), а также V-домен иммуноглобулина, подавляющий активацию Т-клеток (VISTA) [11]. PD-1 относится к семейству CD28 и является коингибирующим трансмембранным белком, экспрессируемым на антиген-стимулированных Т- и В-лимфоцитах, естественных киллерных клетках (NK) и миелосупрессивных дендритных клетках (MDSC). После связывания с соответствующими лигандами они могут снижать реакцию Т-клеток на сигналы стимуляции Т-клеточных рецепторов и регулировать интенсивность иммунного ответа [12, 13].

Современные исследования лигандов PD-1 в основном сосредоточены на PD-L1, поскольку роль PD-L2 в иммуносупрессии опухолей неоднозначна. PD-L1 может экспрессироваться опухолевыми клетками, эпителиальными клетками, дендритными клетками, макрофагами, фибробластами и истощенными Т-клетками, а на интенсивность его экспрессии влияют цитокины (например, интерферон- $\gamma$ ) и канцерогенные факторы. Когда PD-L1 связывается с PD-1, сигнальные пути PI3K-AKT и Ras-Raf-MEK-ERK подавляются, тем самым препятствуя пролиферации и дифференцировке эффекторных Т-клеток [14–16].

CTLA-4 – это трансмембранный гликопротеин I типа из суперсемейства иммуноглобулинов, который активно экспрессируется в опухолевых тканях, обычно присутствует в цитоплазме CD4<sup>+</sup> и CD8<sup>+</sup> Т-клеток и считается негативным регулятором противоопухолевого иммунитета. Он может быть индуцирован на поверхности клетки, связываться с CD80 (B7-1) и CD86 (B7-2) на поверхности антигенпрезентирующих клеток и обладает более высоким сродством, чем костимулирующая молекула CD28 Т-клеток, тем самым подавляя активность цитотоксических Т-клеток и усиливая иммуносупрессивную активность регуляторных Т-клеток, вызывая иммунную неуязвимость опухолевых клеток [17, 18].

LAG-3 – это трансмембранный белок, который может конститутивно экспрессироваться или индуцироваться в различных иммунных клетках, таких как CD4/CD8 и Т-клетки, естественные киллерные клетки (NK-клетки), инвариантные NK-Т-клетки, плазмоподобные дендритные клетки (pDC) и В-клетки. Он часто экспрессируется совместно с другими ИКТ, такими как PD-1 и CTLA-4. Его внеклеточный домен, состоящий из 4 иммуноглобулинов, на 20% идентичен аминокислотному составу CD4, и только геномные участки, кодирующие внутриклеточные области, различаются [19]. Связывание LAG-3 с его лигандом может препятствовать проти-

воопухоловому клеточному иммунитету, что приводит к уклонению опухоли от иммунного ответа [20].

Молекулы МНС II считаются каноническим лигандом LAG-3 [20–22], но позже были обнаружены и другие лиганды, такие как фибриноген-подобный белок 1 [23], лектин эндотелиальных клеток синусоидов печени [24], галектин-3 [25] и  $\alpha$ -синуклеин [26]. Экспрессия LAG-3 положительно коррелировала с экспрессией почти всех генов, связанных с МНС, при различных видах рака.

В настоящее время другие ингибиторы ИКТ (в том числе TIM-3, CD47, TIGIT и VISTA) активно изучаются и разрабатываются для клинических испытаний. Связываясь со своим типичным лигандом галектином-9 (Gal-9), TIM-3 может вызывать дисфункцию и истощение TIM-3+ Т-клеток. Доклинические исследования показали, что терапия против TIM-3 оказывает противоопухолевый эффект на различных моделях мышей [27]. CD47 сверхэкспрессируется во многих типах солидных опухолей и гематологических злокачественных новообразований, ускользая от надзора макрофагов за счет взаимодействия с регуляторным белком  $\alpha$  (SIRP $\alpha$ ) и подавляя опосредованный макрофагами клиренс опухолевых клеток. В доклинических исследованиях антитела к CD47 продемонстрировали противоопухолевую активность при различных злокачественных новообразованиях. TIGIT в основном экспрессируется в Т-клетках и NK-клетках и подавляет противоопухолевую активность за счет связывания с CD155. VISTA имеет общую гомологию с PD-L1 и PD-L2 и высоко экспрессируется в миелоидных клетках-супрессорах и иммунных клетках. При связывании с V-set и иммуноглобулиновым доменом, содержащим VSIG3, а также с лигандом-1 гликопротеина Р-селектина (PSGL-1) VISTA оказывает ингибирующее действие на Т-клетки.

Блокада ИКТ предназначена для того, чтобы препятствовать ингибирующим механизмам, которые естественным образом ограничивают реактивность Т-клеток, тем самым снимая естественные ограничения на активацию и поддержание эффекторной функции Т-клеток [2]. Благодаря глубокому изучению механизма ИКТ ингибиторы контрольных точек иммунного ответа, такие как CTLA-4 и PD-1/PD-L1, продемонстрировали хорошую противоопухолевую активность при лечении злокачественных опухолей, таких как уротелиальная карцинома, почечно-клеточная карцинома, меланома, немелкоклеточный рак легкого, колоректальный рак и лимфома Ходжкина, и получили широкое применение в клинической практике [28].

Наиболее часто используемые ингибиторы ИКТ во всем мире делятся на три основные категории: 1) моноклональные антитела против PD-1/PD-L1, такие как ниволумаб, пембролизумаб, атезолизумаб, дурвалумаб, авелумаб и цемиплимаб; 2) моноклональные антитела против CTLA-4, такие как ипилимумаб и тремелимуаб; 3) комбинированные ингибиторы PD-1 и CTLA-4, такие как ниволумаб в сочетании с ипилимумабом. Эти препараты широко используются при лечении различных

злокачественных новообразований и стали горячей темой исследований в области иммунотерапии рака.

### Механизмы *igAE*, связанные с ингибиторами ИКТ

Очевидно, что у *igAE* есть несколько общих черт с аутоиммунными заболеваниями. В связи с этим множество клинических случаев продемонстрировали, что ингибиторы ИКТ могут вызывать значительные аутоиммунные реакции, сходные с теми, что проявляются при аутоиммунных заболеваниях. Это означает, что *igAE* могут представлять собой субклинические аутоиммунные реакции у части пациентов. Точный патофизиологический механизм *igAE* остается неясным. В настоящее время считается, что иммуноопосредованные аллергические реакции связаны с изменениями в работе иммунной системы организма, в основном с нарушением аутоиммунной толерантности или повышением чувствительности организма к распознаванию антигенов и атакой на собственные ткани [29]. Для объяснения возникновения иммуноопосредованных аллергических реакций было предложено множество механизмов, таких как выработка аутоантител, инфильтрация Т-клетками и опосредование воспалительными цитокинами, такими как интерлейкины (ИЛ).

#### Аутореактивные Т-клетки

Баланс между иммунной активацией и иммунной толерантностью поддерживает нормальную функцию иммунной регуляции в организме, которая достигается за счет костимулирующего пути реактивных Т-клеток. Иммунная толерантность может подавлять активацию аутоиммунных Т-клеток, играя роль в регулировании силы иммунной системы. Ингибирующие костимулирующие молекулы на наивных Т-клетках могут регулировать баланс между активацией Т-клеток, толерантностью и иммуноопосредованным повреждением тканей, связываясь со своим лигандом.

Ингибиторы контрольных точек иммунного ответа могут способствовать активации и пролиферации Т-клеток и устранять функцию Т-регуляторных клеток, которые играют важнейшую роль в поддержании иммунной толерантности. Количество Т-регуляторных клеток отрицательно коррелирует с возникновением *igAE* [4, 30]. Ингибиторы контрольных точек иммунного ответа подавляют молекулы ИКТ, чтобы предотвратить иммунную экспансию опухолевых клеток, и нарушают периферическую толерантность Т-клеток по тому же механизму, что приводит к быстрой диверсификации и клональной экспансии токсичных клеток, а также к высокому уровню воспаления и аутоиммунитета [31].

Таким образом, органы, которые в значительной степени полагаются на периферическую Т-клеточную толерантность для поддержания иммунного гомеостаза (например, кожа и толстая кишка), являются наиболее распространенными местами возникновения *igAE*. Недавно группа ученых под руководством Аарона М. Нью-

мана из Стэнфордского университета и Ааделя А. Чаудхури из Медицинской школы Вашингтонского университета обнаружила корреляцию между высоким уровнем Т-клеток памяти CD4 (ТЕМ) в крови и развитием тяжелых иrAE. Их исследование предполагает, что активированные Т-клетки памяти CD4 могут быть причиной тяжелой токсичности ингибиторов ИКТ. Кроме того, исследователи обнаружили, что у пациентов, у которых наблюдались тяжелые побочные эффекты, клональное разнообразие Т-клеточных рецепторов в активированных CD4-клетках ТЕМ было значительно выше, в то время как в других субпопуляциях Т-клеток эта корреляция была слабой или отсутствовала [32]. Это также связано с типом ингибиторов контрольных точек иммунного ответа, и ингибиторы CTLA-4 и PD-1 усиливают активацию и пролиферацию Т-клеток и подавляют функцию Т-регуляторных клеток, которые играют важнейшую роль в поддержании иммунной толерантности. Существует отрицательная корреляция между количеством Т-регуляторных клеток и возникновением нежелательных явлений, связанных с иммунотерапией. Нормальные ткани, которые имеют общие антигены с опухолевыми тканями, также подвержены атаке Т-клеток. Ингибирование CTLA-4 приводит к усилению праймирования и активации антиген-специфичных Т-клеток, которые могут атаковать как злокачественные, так и доброкачественные ткани [33]. У пациентов, которые хорошо реагировали на ингибиторы контрольных точек иммунного ответа, отмечалась более высокая доля Т-лимфоцитов памяти CD45RO<sup>+</sup>CD8<sup>+</sup> и регуляторных Т-лимфоцитов. Увеличение доли Т-лимфоцитов CD4<sup>+</sup> и CD8<sup>+</sup> во время лечения также было связано с хорошим прогнозом, возможно, потому что доля этих Т-лимфоцитов в крови влияет на противоопухолевый иммунный ответ [34].

### **Аутореактивные В-клетки**

Увеличиваются активация самореактивных В-клеток и выработка собственных антител, которые могут быть вновь сгенерированы или получены из ранее существовавших собственных антител. Эти антитела могут связываться с антигенами-мишенями и вызывать повреждения, такие как запуск классической каскадной реакции комплемента.

Вовлечение В-лимфоцитов было подтверждено другим исследованием, которое показало, что у 19,2% пациентов, у которых были отрицательные множественные антитела до лечения ингибиторами ИКТ, после лечения появились аутоиммунные антитела. Наиболее распространенными были ТРОAb и антитела к тиреоглобулину (TgAb) [35].

### **Цитокины**

Многочисленные цитокины, такие как ИЛ, фактор некроза опухоли и интерфероны, стали неотъемлемой частью иммунологии опухолей. У пациентов с иrAE определенные цитокины претерпевают значительные изменения до и после лечения: они могут быть сигналь-

ными молекулами, частично усиливаемыми иммунной системой, и играть определенную роль у пациентов с побочными явлениями, связанными с иммунитетом.

Высвобождение медиаторов воспаления иммунными клетками может привести к иммуноопосредованному повреждению тканей с анатомической предрасположенностью, что позволяет предположить, что тканеспецифические или общие уровни цитокинов могут играть роль в патогенезе иrAE [36]. Эти цитокины могут связываться с иммунными клетками и активировать внутриклеточные сигнальные пути (такие как JAK-STAT и PI3K-AKT-mTOR), что приводит к нарушению регуляции провоспалительных реакций. Также есть доказательства того, что более низкие исходные уровни ИЛ-6 значительно связаны с развитием иrAE [37]. Кроме того, улучшение состояния пациентов с иrAE, обусловленное применением ингибиторов фактора некроза опухоли, также позволяет предположить, что этот механизм связан с воспалительными факторами [38]. Микробиота играет важную роль в развитии иrAE, способствуя выработке провоспалительных или противовоспалительных цитокинов, которая усиливается после лечения ингибиторами ИКТ [39]. Ингибирование контрольных точек иммунного ответа для высвобождения специфических для симбионтов воспалительных Т-клеточных реакций было продемонстрировано на мышинной модели кожных иrAE, вызванных комменсальными бактериями. Эти аномальные реакции зависят от специфических для симбионтов Т-клеток, которые вырабатывают ИЛ-17 и вызывают патологическое воспаление кожи, наблюдаемое у пациентов, получающих ингибиторы контрольных точек иммунного ответа. Важно отметить, что аномальные Т-клеточные реакции, вызываемые ингибиторами ИКТ, достаточны для сохранения воспалительной реакции памяти на микробиоту в течение нескольких месяцев после прекращения лечения [40].

### **Заключение**

Использование ингибиторов контрольных точек иммунного ответа в клинической практике привело к значительным успехам в лечении онкологических заболеваний, однако для оптимизации этого метода по-прежнему требуются дальнейшие исследования. В частности, необходимо углубленное изучение механизмов резистентности к ингибиторам ИКТ, поиск новых иммунных мишеней, разработка более эффективных препаратов, а также идентификация биомаркеров для прогнозирования реакции на терапию и раннего выявления побочных реакций. Для дальнейшего улучшения клинических результатов требуется междисциплинарный подход, сочетающий фундаментальные исследования с клиническими испытаниями, что позволит совершенствовать управление токсичностью, вызванной ингибиторами ИКТ, и протоколов их диагностики, мониторинга и разрешения.

**Конфликт интересов.** Авторы заявляют об отсутствии конфликта интересов.

**Conflict of interests.** The authors declare that there is not conflict of interests.

## Литература / References

- Common terminology criteria for adverse events (CTCAE) V5. URL: [https://ctep.cancer.gov/protocolDevelopment/electronic\\_applications/ctc.htm](https://ctep.cancer.gov/protocolDevelopment/electronic_applications/ctc.htm)
- Hargadon KM, Johnson CE, Williams CJ. Immune checkpoint blockade therapy for cancer: an overview of FDA-approved immune checkpoint inhibitors. *Int Immunopharmacol.* 2018;62:29-39. DOI: 10.1016/j.intimp.2018.06.001
- Haslam A, Prasad V. Estimation of the percentage of US patients with cancer who are eligible for and respond to checkpoint inhibitor immunotherapy drugs. *JAMA Netw Open.* 2019;2:e192535. DOI: 10.1001/jamanetworkopen.2019.2535
- Arnaud-Coffin P, Maillat D, Gan HK, et al. A systematic review of adverse events in randomized trials assessing immune checkpoint inhibitors. *Int J Cancer.* 2019;145:639-48. DOI: 10.1002/ijc.32132
- Li B, Chan HL, Chen P. Immune checkpoint inhibitors: basics and challenges. *Curr Med Chem.* 2019;26:3009-25. DOI: 10.2174/0929867324666170804143706
- Wang J, Yang T, Xu J. Therapeutic development of immune checkpoint inhibitors. *Adv Exp Med Biol.* 2020;1248:619-49. DOI: 10.1007/978-981-15-3266-5\_23
- Willsmore ZN, Coumbe B, Crescioli S, et al. Combined anti-PD-1 and anti-CTLA-4 checkpoint blockade: treatment of melanoma and immune mechanisms of action. *Eur J Immunol.* 2021;51:544-56. DOI: 10.1002/eji.202048747
- Topalian SL, Taube JM, Anders RA, Pardoll DM. Mechanism-driven biomarkers to guide immune checkpoint blockade in cancer therapy. *Nat Rev Cancer.* 2016;16:275-87. DOI: 10.1038/nrc.2016.36
- Cuyas E, Verdura S, Martin-Castillo B, et al. Tumor cell-intrinsic immunometabolism and precision nutrition in cancer immunotherapy. *Cancers (Basel).* 2020;12(7):1757. DOI: 10.3390/cancers12071757
- Lim S, Phillips JB, Madeira DSL, et al. Interplay between immune checkpoint proteins and cellular metabolism. *Cancer Res.* 2017;77:1245-9. DOI: 10.1158/0008-5472.CAN-16-1647
- Marin-Acevedo JA, Kimbrough EO, Lou Y. Next generation of immune checkpoint inhibitors and beyond. *J Hematol Oncol.* 2021;14:45. DOI: 10.1186/s13045-021-01056-8
- Barclay J, Creswell J, Leon J. Cancer immunotherapy and the PD-1/PD-L1 checkpoint pathway. *Arch Esp Urol.* 2018;71:393-9.
- Twomey JD, Zhang B. Cancer immunotherapy update: FDA-approved checkpoint inhibitors and companion diagnostics. *AAPS J.* 2021;23:39. DOI: 10.1208/s12248-021-00574-0
- Ribas A, Wolchok JD. Cancer immunotherapy using checkpoint blockade. *Science.* 2018;359:1350-5. DOI: 10.1126/science.aar4060
- Jiang X, Wang J, Deng X, et al. Role of the tumor microenvironment in PD-L1/PD-1-mediated tumor immune escape. *Mol Cancer.* 2019;18:10. DOI: 10.1186/s12943-018-0928-4
- Liao D, Wang M, Liao Y, et al. A review of efficacy and safety of checkpoint inhibitor for the treatment of acute myeloid leukemia. *Front Pharmacol.* 2019;10:609. DOI: 10.3389/fphar.2019.00609
- Selby MJ, Engelhardt JJ, Quigley M, et al. Anti-CTLA-4 antibodies of IgG2a isotype enhance antitumor activity through reduction of intratumoral regulatory T cells. *Cancer Immunol Res.* 2013;1:32-42. DOI: 10.1158/2326-6066.CIR-13-0013
- Waight JD, Chand D, Dietrich S, et al. Selective FcγR2b Co-engagement on APCs modulates the activity of therapeutic antibodies targeting T cell antigens. *Cancer Cell.* 2018;33:1033-47. DOI: 10.1016/j.ccell.2018.05.005
- Qi Y, Chen L, Liu Q, et al. Research progress concerning dual blockade of lymphocyte-activation gene 3 and programmed death-1/programmed death-1 ligand-1 blockade in cancer immunotherapy: preclinical and clinical evidence of this potentially more effective immunotherapy strategy. *Front Immunol.* 2020;11:563258. DOI: 10.3389/fimmu.2020.563258
- Chocarro L, Blanco E, Zuazo M, et al. Understanding LAG-3 signaling. *Int J Mol Sci.* 2021;22(10):5282. DOI: 10.3390/ijms22105282
- Hemon P, Jean-Louis F, Ramgolam K, et al. MHC class II engagement by its ligand LAG-3 (CD223) contributes to melanoma resistance to apoptosis. *J Immunol.* 2011;186:5173-83. DOI: 10.4049/jimmunol.1002050
- Lythgoe MP, Liu D, Anells NE, et al. Gene of the month: lymphocyte-activation gene 3 (LAG-3). *J Clin Pathol.* 2021;74:543-7. DOI: 10.1136/jclinpath-2021-207517
- Qian W, Zhao M, Wang R, Li H. Fibrinogen-like protein 1 (FGL1): the next immune checkpoint target. *J Hematol Oncol.* 2021;14:147. DOI: 10.1186/s13045-021-01161-8
- Xu F, Liu J, Liu D, et al. LSEctin expressed on melanoma cells promotes tumor progression by inhibiting antitumor T-cell responses. *Cancer Res.* 2014;74:3418-28. DOI: 10.1158/0008-5472.CAN-13-2690
- Kouo T, Huang L, Pucsek AB, et al. Galectin-3 shapes antitumor immune responses by suppressing CD8+ T cells via LAG-3 and inhibiting expansion of plasmacytoid dendritic cells. *Cancer Immunol Res.* 2015;3:412-23. DOI: 10.1158/2326-6066.CIR-14-0150
- Mao X, Ou MT, Karuppagounder SS, et al. Pathological alpha-synuclein transmission initiated by binding lymphocyte-activation gene 3. *Science.* 2016;353(6307):aah3374. DOI: 10.1126/science.aah3374
- Kang CW, Dutta A, Chang LY, et al. Apoptosis of tumor infiltrating effector TIM-3+CD8+ T cells in colon cancer. *Sci Rep.* 2015;5:15659. DOI: 10.1038/srep15659
- Rocha M, Correia DSJ, Salgado M, et al. Management of gastrointestinal toxicity from immune checkpoint inhibitor. *GE Port J Gastroenterol.* 2019;26:268-74. DOI: 10.1159/000494569
- Davies M, Duffield EA. Safety of checkpoint inhibitors for cancer treatment: strategies for patient monitoring and management of immune-mediated adverse events. *Immunotargets Ther.* 2017;6:51-71. DOI: 10.2147/ITT.S141577
- Couey MA, Bell RB, Patel AA, et al. Delayed immune-related events (dire) after discontinuation of immunotherapy: diagnostic hazard of autoimmunity at a distance. *J Immunother Cancer.* 2019;7:165. DOI: 10.1186/s40425-019-0645-6
- Duma N, Lambertini M. It is time to talk about fertility and immunotherapy. *Oncologist.* 2020;25:277-8. DOI: 10.1634/theoncologist.2019-0837
- Faje A. Immunotherapy and hypophysitis: clinical presentation, treatment, and biologic insights. *Pituitary.* 2016;19:82-92. DOI: 10.1007/s11102-015-0671-4
- Andrade Vila JH, da Silva JP, Guilhen CJ, et al. Even low dose of mycophenolate mofetil in a mother recipient of heart transplant can seriously damage the fetus. *Transplantation.* 2008;86:369-70. DOI: 10.1097/TP.0bo13e31817cf28a
- Merlob P, Stahl B, Klinger G. Tetrad of the possible mycophenolate mofetil embryopathy: a review. *Reprod Toxicol.* 2009;28:105-8. DOI: 10.1016/j.reprotox.2009.02.007
- Burotto M, Gormaz JG, Samtani S, et al. Viable pregnancy in a patient with metastatic melanoma treated with double checkpoint immunotherapy. *Semin Oncol.* 2018;45:164-9. DOI: 10.1053/j.seminoncol.2018.03.003
- Xu W, Moor RJ, Walpole ET, et al. Pregnancy with successful foetal and maternal outcome in a melanoma patient treated with nivolumab in the first trimester: case report and review of the literature. *Melanoma Res.* 2019;29:333-7. DOI: 10.1097/CMR.0000000000000586
- Bucheit AD, Hardy JT, Szender JB, et al. Conception and viable twin pregnancy in a patient with metastatic melanoma while treated with CTLA-4 and PD-1 checkpoint inhibition. *Melanoma Res.* 2020;30:423-5. DOI: 10.1097/CMR.0000000000000657
- Butterfield LH, Kaufman HL, Johnson DH. SITC's Guide to Managing Immunotherapy Toxicity. 1<sup>st</sup> ed. New York: Springer Publishing Company, 2019. URL: [https://scholar.google.com/scholar\\_lookup?title=SITC's%20Guide%20to%20Managing%20Immunotherapy%20Toxicity,%201%20edn&publication\\_year=2019&](https://scholar.google.com/scholar_lookup?title=SITC's%20Guide%20to%20Managing%20Immunotherapy%20Toxicity,%201%20edn&publication_year=2019&)
- Sarnes E, Crofford L, Watson M, et al. Incidence and US costs of Corticosteroid-Associated adverse events: a systematic literature review. *Clin Ther.* 2011;33:1413-32. DOI: 10.1016/j.clinthera.2011.09.009
- Wang DY, Salem JE, Cohen JV, et al. Fatal Toxic effects associated with immune checkpoint inhibitors: a systematic review and meta-analysis. *JAMA Oncol.* 2018;4:1721-8. DOI: 10.1001/jamaoncol.2018.3923

#### ИНФОРМАЦИЯ ОБ АВТОРАХ

**Калиберденко Виталий Борисович** – канд. мед. наук, доц. каф. внутренней медицины № 2, Ордена Трудового Красного Знамени Медицинский институт им. С.И. Георгиевского, ФГАОУ ВО «Крымский федеральный университет им. В.И. Вернадского». E-mail: vit\_boris@mail.ru; ORCID: 0000-0003-1693-3190

**Кулиева Эльвина Рустамовна** – ассистент каф. внутренней медицины № 2, Ордена Трудового Красного Знамени Медицинский институт им. С.И. Георгиевского, ФГАОУ ВО «Крымский федеральный университет им. В.И. Вернадского». E-mail: elvinaemir20@gmail.com; ORCID: 0009-0008-1130-7709

**Бетер Виктория Сергеевна** – студент, Ордена Трудового Красного Знамени Медицинский институт им. С.И. Георгиевского, ФГАОУ ВО «Крымский федеральный университет им. В.И. Вернадского». E-mail: vfridman926@gmail.com; ORCID: 0009-0009-9054-7926

**Загидулина Эмилия Рафилевна** – студент, Ордена Трудового Красного Знамени Медицинский институт им. С.И. Георгиевского, ФГАОУ ВО «Крымский федеральный университет им. В.И. Вернадского». E-mail: m.igarasi@yandex.ru; ORCID: 0009-0005-9693-5461

**Пронькина Татьяна Сергеевна** – студент, Ордена Трудового Красного Знамени Медицинский институт им. С.И. Георгиевского, ФГАОУ ВО «Крымский федеральный университет им. В.И. Вернадского». E-mail: ytochkakryakrya@gmail.com; ORCID: 0009-0006-4936-5088

**Кушнер Валерия Александровна** – студент, Ордена Трудового Красного Знамени Медицинский институт им. С.И. Георгиевского, ФГАОУ ВО «Крымский федеральный университет им. В.И. Вернадского». E-mail: kushnervaleria22@mail.ru; ORCID: 0009-0000-9635-8960

**Таран Виктория Владимировна** – студент, Ордена Трудового Красного Знамени Медицинский институт им. С.И. Георгиевского, ФГАОУ ВО «Крымский федеральный университет им. В.И. Вернадского». E-mail: vi.ku.sha2020@yandex.ru; ORCID: 0009-0008-4533-326X

Поступила в редакцию: 27.02.2025

Поступила после рецензирования: 17.03.2025

Принята к публикации: 20.03.2025

#### INFORMATION ABOUT THE AUTHORS

**Vitaly B. Kaliberdenko** – Cand. Sci. (Med.), Assoc. Prof., Georgievsky Order of the Red Banner Medical Institute, Vernadsky Crimean Federal University. E-mail: vit\_boris@mail.ru; ORCID: 0000-0003-1693-3190

**Elvina R. Kuliyeva** – Assistant, Georgievsky Order of the Red Banner Medical Institute, Vernadsky Crimean Federal University. E-mail: elvinaemir20@gmail.com; ORCID: 0009-0008-1130-7709

**Victoria S. Beter** – Student, Georgievsky Order of the Red Banner Medical Institute, Vernadsky Crimean Federal University. E-mail: vfridman926@gmail.com; ORCID: 0009-0009-9054-7926

**Emiliya R. Zagidullina** – Student, Georgievsky Order of the Red Banner Medical Institute, Vernadsky Crimean Federal University. E-mail: m.igarasi@yandex.ru; ORCID: 0009-0005-9693-5461

**Tatyana S. Pronkina** – Student, Georgievsky Order of the Red Banner Medical Institute, Vernadsky Crimean Federal University. E-mail: ytochkakryakrya@gmail.com; ORCID: 0009-0006-4936-5088

**Valeria A. Kushner** – Student, Georgievsky Order of the Red Banner Medical Institute, Vernadsky Crimean Federal University. E-mail: kushnervaleria22@mail.ru; ORCID: 0009-0000-9635-8960

**Victoria V. Taran** – Student, Georgievsky Order of the Red Banner Medical Institute, Vernadsky Crimean Federal University. E-mail: vi.ku.sha2020@yandex.ru; ORCID: 0009-0008-4533-326X

Received: 27.02.2025

Revised: 17.03.2025

Accepted: 20.03.2025

# Акинзео®

нетупитант/палоносетрон

**ПЕРВАЯ и ЕДИНСТВЕННАЯ**  
**ФИКСИРОВАННАЯ КОМБИНАЦИЯ АНТИЭМЕТИКОВ**  
**ДЛЯ ПРОФИЛАКТИКИ ТОШНОТЫ И РВОТЫ,**  
**ИНДУЦИРУЕМЫХ ХИМИОТЕРАПИЕЙ,**  
**ИМЕЮЩАЯ ДВОЙНОЙ МЕХАНИЗМ ДЕЙСТВИЯ**  
**В ОДНОЙ КАПСУЛЕ 2,6,7\***



Комбинация палоносетрона – мощного антагониста 5-HT<sub>3</sub>-рецепторов и нетупитанта – высокоселективного длительно действующего антагониста NK1-рецепторов<sup>1,3,4</sup>

Полный ответ\*\* на применение **Акинзео®** наблюдался у ~90%\*\*\* пациентов, получавших ВЭХТ с цисплатином<sup>5</sup>

#### \*Краткая инструкция по применению препарата Акинзео®

**Показания к применению:** профилактика острой и отсроченной тошноты и рвоты у взрослых, вызванной проведением высокоэметогенной химиотерапии на основе цисплатина; профилактика острой и отсроченной тошноты и рвоты у взрослых, проведением умеренноэметогенной химиотерапии. **Противопоказания:** гиперчувствительность к нетупитанту, палоносетрону или к любому из вспомогательных веществ; беременность и период грудного вскармливания.

**Способ применения и дозы:** для приема внутрь. Капсулу необходимо проглатывать целиком и не вскрывать, поскольку она содержит 4 отдельных фармацевтических компонента, которые следует принимать одновременно. Препарат можно принимать независимо от приема пищи. Одну капсулу принять примерно за 1 час до начала каждого цикла химиотерапии<sup>1</sup>.

\*\*Полный ответ: отсутствие рвоты и отсутствие потребности в применении резервной терапии (rescue medication)<sup>5</sup>

\*\*\*Полный ответ наблюдался у 89,6% пациентов в течение обеих фаз ТРХТ (в острую фазу – у 98,5%; в отсроченную фазу – у 90,4%)<sup>5</sup>

Международное мультицентровое, рандомизированное, параллельное, двойное слепое, контролируемое клиническое исследование с участием 694 пациентов. Эффективность и безопасность перорального приема однократной дозы комбинации нетупитанта и палоносетрона сравнили с однократной пероральной дозой палоносетрона у онкологических больных, проходивших курс химиотерапии, включавший цисплатин. Эффективность препарата Акинзео® оценивали у 135 пациентов, которые получали однократную пероральную дозу (нетупитант 300 мг + палоносетрон 0,5 мг), и у 136 пациентов, которые получали перорально только палоносетрон 0,5 мг. Первичной конечной точкой эффективности был полный ответ (ПО: отсутствие рвоты, отсутствие потребности в применении резервной терапии) в течение всех (0–120 ч) фаз в цикле 1<sup>5</sup>.

Многонациональное двойное слепое рандомизированное исследование III фазы с участием 413 пациентов, проходивших курсы высоко- и умеренноэметогенной химиотерапии. Эффективность и безопасность перорального приема однократной дозы комбинации нетупитанта и палоносетрона сравнили с 3-дневным режимом перорального приема апропитанта и палоносетрона, в обеих группах добавлялся дексаметазон (309 пациентов в 1 группе и 104 во второй). Все пациенты завершили 1961 цикл химиотерапии. Первичной конечной точкой эффективности был полный ответ (ПО: отсутствие рвоты, отсутствие потребности в применении резервной терапии) в течение всех (0–120 ч) фаз. Данные этого исследования являются экспериментальными.



← Ознакомьтесь с полной информацией о лекарственном препарате Акинзео®, используя QR-код.

#### Список литературы:

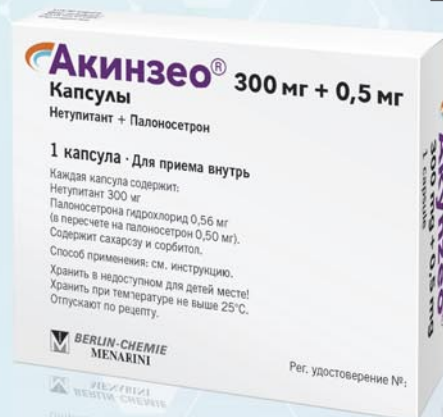1. Ознакомьтесь с полной информацией о лекарственном препарате Акинзео®, используя QR-код.
2. Aapro M. et al. Future Oncol. 2019;15(10):1067-1084
3. Aapro M. et al. Ann Oncol. 2014;25(7):1328-1333
4. Price K.L. et al. ACS Chem Neurosci. 2016; 7(12):1641-1646
5. Hesketh P.J. et al. Ann Oncol. 2014; 25(7):1340-1346
6. NCCN Clinical Practice Guidelines in Oncology; Version 2.0 2024. Available at: [www.nccn.org](http://www.nccn.org)
7. State Register of Medicines of the Russian Federation. Available at: <https://grls.rosminzdrav.ru/GRLS>

ТРХТ — тошнота и рвота, связанные с химиотерапией; ВЭХТ — высокоэметогенная химиотерапия

Распространяется по лицензии Хелсинг Хельска СА, Швейцария. Для специалистов здравоохранения. Отпускается по рецепту.

RU-AKY-02-2024-v2-print. Одобрено: 21.03.2025

ООО «Берлин-Хеми/А.Менарини» 123317, Москва, Пресненская наб., д. 10, БЦ «Башня на Набережной», блок Б. Тел.: +7 (495)-785-01-00, доб. 158; факс: +7 (495)-785-01-01



Реклама



**БЕРЛИН-ХЕМИ**  
**МЕНАРИНИ**



# Методы деривации мочи после радикальной цистэктомии при раке мочевого пузыря: осложнения и качество жизни (обзор литературы)

М.Р. Касымов, Н.А. Горбачев✉, В.А. Коротков, В.В. Пасов, В.Н. Шитарева, Е.А. Родин

Медицинский радиологический научный центр им. А.Ф. Цыба – филиал ФГБУ «Национальный медицинский исследовательский центр радиологии» Минздрава России, Обнинск, Россия

✉N.A.Gorbachev@yandex.ru

## Аннотация

На данный момент существует множество методов деривации мочи, включая уретерокутанеостомию, нефростомию, создание мочевого резервуара (как гетеротопического, так и ортотопического), каждый из которых имеет свои преимущества и недостатки и в разной степени влияет на качество жизни пациентов, на их физическое, эмоциональное и социальное благополучие.

Цель данного исследования – рассмотреть различные варианты деривации мочи у больных раком мочевого пузыря, проанализировать их влияние на качество жизни пациентов, выявить наиболее частые и серьезные осложнения. Понимание этих аспектов имеет важное значение для разработки индивидуального подхода в лечении, который во многом определяет дальнейшую судьбу больного.

**Ключевые слова:** деривация мочи, илеальный конduit, рак мочевого пузыря, пластика мочевого пузыря, неопистис, уростомы, операция по Брикеру, уретеронеоцистоанастомоз.

**Для цитирования:** Касымов М.Р., Горбачев Н.А., Коротков В.А., Пасов В.В., Шитарева В.Н., Родин Е.А. Методы деривации мочи после радикальной цистэктомии при раке мочевого пузыря: осложнения и качество жизни (обзор литературы). *Клинический разбор в общей медицине*. 2025; 6 (7): 32–40. DOI: 10.47407/kr2025.6.7.00642

## Methods of urinary diversion, quality of life and complications: a literature review

Maksim R. Kasymov, Nikita A. Gorbachev✉, Valery A. Korotkov, Viktor V. Pasov, Veronika N. Shitareva, Egor A. Rodin

Tsyb Medical Radiological Research Centre – branch of the National Medical Research Radiological Centre, Obninsk, Russia

✉N.A.Gorbachev@yandex.ru

## Abstract

Currently, there are many methods of urinary diversion, including ureterocutaneostomy, nephrostomy, creation of a urinary reservoir, both heterotopic and orthotopic, each of which has a different impact on the quality of life of patients, their physical, emotional and social well-being. This review aims to consider the various methods of urinary diversion, analyze their impact on the quality of life of patients, and identify the most common and serious complications. Understanding these aspects is important for the development of individualized approaches to the treatment and support of patients, which can contribute to improving their overall condition and recovery.

**Keywords:** urinary diversion, ileal conduit, bladder cancer, bladder plastic surgery, neobladder, urostomy, Bricker operation, ureteroneocystostomy.

**For citation:** Kasymov M.R., Gorbachev N.A., Korotkov V.A., Pasov V.V., Shitareva V.N., Rodin E.A. Methods of urinary diversion, quality of life and complications: a literature review. *Clinical review for general practice*. 2025; 6 (7): 32–40 (In Russ.). DOI: 10.47407/kr2025.6.7.00642

## Введение

В настоящее время существует множество методов деривации мочи, каждый из этих подходов имеет свои уникальные преимущества и недостатки, которые могут по-разному сказываться на качестве жизни пациентов. В данной статье мы намерены рассмотреть влияние различных методов деривации на общее качество жизни и выявить наиболее распространенные и серьезные осложнения, возникающие в результате этих процедур. Понимание этих факторов является критически важным для разработки персонализированного подхода к лечению, что в свою очередь может оказать значительное влияние на дальнейшую судьбу пациента и его адаптацию к новым условиям жизни.

## Осложнения различных методов деривации мочи

В 2020 г. в журнале *Canadian Urological Association Journal* был опубликован метаанализ сравнения долгосрочных результатов отведения мочи с использованием илеального кондуита (ИК) и ортотопического неопистиса (ОНЦ) [1]. В этот качественный и количественный обзор было включено 32 статьи, содержащие данные о 46 787 пациентах ( $n = 36\,719$  для ИК и  $n = 10\,068$  для ОНЦ).

Из 32 включенных исследований в девяти оценивали частоту повторных операций. У пациентов с ИК частота повторных операций была значительно выше, чем у тех, кто перенес формирование ОНЦ (отношение шан-

сов [OR] 1,76; 95% доверительный интервал [ДИ] 1,24–2,50;  $p < 0,01$ ). Частота инфекций мочевыводящих путей была изучена в 11 исследованиях, она была значительно ниже у пациентов с ИК по сравнению с пациентами с ОНЦ (1048/4013, 26,1% против 433/1425, 30,4% соответственно;  $p < 0,01$ ). Частота стриктуры мочеоточника оценивалась в девяти публикациях и оказалась статистически ниже у пациентов, перенесших ИК, по сравнению с пациентами с ОНЦ (249/3533, 7,0% против 109/1241, 8,8% соответственно;  $p < 0,01$ ). Послеоперационные осложнения были оценены по шкале Clavien–Dindo. Частота таких осложнений оказалась значительно выше у пациентов с ИК по сравнению с теми, кто перенес ОНЦ (15659/25264, 61,9% против 5102/8478, 60,1% соответственно;  $p < 0,01$ ). При анализе подгрупп пациентов с незначительными осложнениями (I–II по шкале Clavien–Dindo) выяснилось, что пациенты, перенесшие ИК, реже испытывали такие осложнения, чем пациенты, прошедшие через ОНЦ, хотя эта разница не имела статистической значимости (1016/1802, 56,4% против 573/1029, 55,7%;  $p = 0,21$ ). Анализ подгрупп с серьезными осложнениями (III–V по шкале Clavien–Dindo) показал, что риск возникновения серьезных осложнений был значительно выше у пациентов с ИК в сравнении с пациентами, перенесшими ОНЦ (375/1802, 20,8% против 184/1029; 17,9%;  $p = 0,03$ ). Послеоперационная смертность была задокументирована в 21 публикации. Уровень смертности у пациентов с ИК оказался значительно выше (3227/33656, 9,6% против 142/8810, 1,6% соответственно;  $p < 0,01$ ). Кроме того, в данном исследовании изучались различные физиологические осложнения. В частности, частота активного рефлюкса была проанализирована в двух публикациях, показавших, что пациенты, перенесшие ИК, имели более низкий риск его возникновения по сравнению с пациентами, перенесшими ОНЦ (0/147 против 1/81 соответственно;  $p = 0,28$ ). Гидронефроз был зарегистрирован в трех публикациях, и результаты показали, что у пациентов с гетеротопическим отведением мочи вероятность гидронефроза была выше, чем у пациентов с ОНЦ (23/568, 4,0% против 9/297, 3,0% соответственно). Частота образования слизистых выделений была ниже у пациентов с ИК, чем у пациентов с ОНЦ (1/135, 0,7% против 3/99, 3% соответственно;  $p = 0,58$ ). Частота метаболических изменений также была ниже у пациентов с ИК по сравнению с больными с ОНЦ (26/280, 4,5% против 37/330, 11,2% соответственно;  $p = 0,06$ ). Следует отметить, что разница во всех перечисленных осложнениях не была статистически значимой. Однако частота возникновения мочевых камней оказалась ниже у пациентов с ИК по сравнению с пациентами, перенесшими ОНЦ (167/4719, 3,5% против 85/1319, 6,4% соответственно;  $p < 0,01$ ), и это различие было статистически значимым. Таким образом, расширенный метаанализ показал, что ИК имеет менее благоприятные результаты по сравнению с ОНЦ в отношении частоты повторных операций, частоты осложнений по классификации Clavien–Dindo и показателей смертности. Тем не менее

стоит отметить, что ИК демонстрировал лучшие результаты по сравнению с ОНЦ в аспектах частоты инфекций мочевыводящих путей и частоты стриктур мочеоточника.

В 2021 г. отечественные исследователи представили работу, в которой сравнили методы отведения мочи после радикальной цистэктомии (РЦЭ). Первую группу составили 26 (43,3%) пациентов с формированием неохистиса по методике Штудера, а вторую – 34 пациента (56,7%) с формированием ИК по Брикеру [2]. Ретроспективный анализ ранних послеоперационных хирургических осложнений, возникших в первые 90 дней после РЦЭ с кишечной деривацией мочи, выявил осложнения I–II степени тяжести в группе с ОНЦ у 11 (42,3%) пациентов, в группе ИК – у 12 (35,2%) пациентов ( $p = 0,579$ ); осложнения III–IV степени тяжести по Clavien–Dindo выявлены у 5 (19,2%) и 7 (20,5%) пациентов соответственно ( $p = 0,896$ ). Наиболее часто встречались осложнения со стороны желудочно-кишечного тракта и инфекционные осложнения. В раннем послеоперационном периоде (до 90 дней) летальность составила 8,3% ( $n = 5$ ;  $p = 0,241$ ).

В другом исследовании отмечается что ИК может быть связан с дополнительным риском периоперационных осложнений из-за вовлечения кишечника в хирургическую процедуру [3].

Авторы сопоставили хирургические результаты у пациентов, перенесших уретерокутанеостомию (УКС) и ИК после цистэктомии. Всего в исследование было включено 163 пациента в возрасте 75 лет и старше, из них 125 – с ИК и 38 – с УКС. Пациенты с УКС были старше и имели более высокий индекс коморбидности по Чарлсону, однако статистически значимых различий по этому показателю не было. Операции с паллиативной целью чаще проводились у пациентов с УКС (37% против 10%). Общая частота осложнений (III–IV по Clavien–Dindo) незначительно различалась (34% для УКС против 37% для ИК). Однако кишечные осложнения, требующие хирургического вмешательства, значительно реже встречались у пациентов с УКС (3/38) по сравнению с пациентами, перенесшими ИК (15/125). Отмечается что операции УКС были значительно менее продолжительными, показатели кровопотери и частоты переливания крови не различались, послеоперационное пребывание в отделении интенсивной терапии было сопоставимым, 90-дневная смертность также не различалась (3/38 для УКС против 5/125 для ИК). Что касается долгосрочного наблюдения, стеноз мочеоточника, требующий ревизии или постоянного стентирования, наблюдался у 18 из 125 (14%) пациентов с ИК. У пациентов старше 80 лет результаты были сопоставимы с основной когортой. Учитывая вышесказанное, УКС может быть альтернативой ИК для пожилых и/или ослабленных пациентов, так как тяжелые кишечные осложнения встречаются реже, а время операции сокращается.

В 2017 г. в урологической клинике СЗГМУ им. И.И. Мечникова проводилось исследование результатов различ-

ных методов деривации мочи после РЦЭ [4]. В исследовании участвовали 382 пациента, которые были прооперированы в период с 1997 по 2016 г. Неконтинентные методы деривации мочи использовались у 39 (10,2%) пациентов. В числе примененных нектонтинентных методов были: УКС – 27 (7,1%), чрескожная пункционная нефростомия (ЧПНС) – 7 (1,8%), трансуретероуретероанастомоз с односторонней нефростомией – 2 (0,5%), гетеротопически расположенный резервуар по методу Брикера – 3 (0,8%). Континентные методы отведения мочи были использованы у 352 (92,2%) пациентов. Ортотопическая цистопластика была выполнена 304 пациентам (79,6%), в то время как гетеротопическая цистопластика – 48 (12,6%). Для проведения цистопластики были задействованы различные сегменты желудочно-кишечного тракта: желудок – у 24 (6,3%) пациентов, подвздошная кишка – у 261 (68,3%), илеоцекальный угол – у 2 (0,5%), сигмовидная кишка – у 66 (17,3%) и прямая кишка – у одного пациента (0,3%).

Среди наблюдаемых пациентов осложнения в ранние сроки после реконструкции мочевого пузыря развились у 177 (46,3%) больных, у 16 (4,2%) пациентов они привели к летальному исходу. В ответ на возникшие осложнения было выполнено 85 повторных хирургических вмешательств: 48 открытых операций и 37 ЧПНС. Из общего числа осложнений 95 (24,9%) были связаны с ошибками оперативной техники при реконструкции мочевыводящих путей и/или мочевой инфекции на этом фоне. В 82 случаях (21,5%) связь между осложнениями и оперативной техникой не была установлена. Несостоятельность в области мочеточниковых анастомозов наблюдалась у 12 (3,1%) пациентов. У 6 (1,6%) больных фиксировалась несостоятельность швов резервуара, что сопровождалось развитием мочевого перитонита и/или образованием мочевых кожных свищей. Несостоятельность уретерорезервуарного анастомоза наблюдалась у 12 (3,1%) пациентов. Стриктура мочеточниково-резервуарного анастомоза с гидроуретеронефрозом возникла в 5 случаях (1,3%). Среди других частых осложнений произошло нарушение уродинамики верхних мочевых путей после уретеросигмопластики у 4 (9,5%) пациентов и после илеоцистопластики – у одного пациента (0,4%). Развитие гидроуретеронефроза у этих пациентов было связано с высоким внутрирезервуарным давлением в сигмовидной кишке в первом случае и с резервуарно-мочеточниковым рефлюксом во втором, что неизбежно приводило к вторичному пиелонефриту. Характерным и довольно распространенным осложнением для резервуаров из подвздошной кишки стала их тампонада слизью, зафиксированная у 8 (2,1%) пациентов. В результате нарушения оттока мочи из почек и резервуара острый вторичный пиелонефрит наблюдался у 38 (9,9%) больных, по причине чего было выполнено 19 ЧПНС и две открытые операции на почке (нефрэктомия и декапсуляция с нефростомией). Вторичный пиелонефрит значительно чаще регистрировался у пациентов после РЦЭ с уретеросигмопластикой и искусственным мочевым пузырем из подвздошной кишки.

У 7 (1,8%) пациентов в раннем послеоперационном периоде на фоне нарушения оттока мочи, рефлюкса и острого восходящего пиелонефрита развился уросепсис.

Стриктура уретеронеоцистанастомоза является одним из наиболее распространенных осложнений, возникающих после реконструктивно-пластических вмешательств по созданию мочевой деривации. Она диагностируется у 12–20% пациентов в течение первых двух лет после операции, при этом стриктура левого мочеточника наблюдается почти в 70% случаев. Одной из предполагаемых причин появления этого осложнения является интенсивная мобилизация левого мочеточника, что увеличивает риск ишемии. Кроме того, стоит учесть наличие более значительного перегиба левого мочеточника по сравнению с правым, а также потенциальное сжатие со стороны брыжейки. В феврале 2024 г. в журнале *European Urology Open Science* было опубликовано рандомизированное контролируемое исследование, в котором участвовали 303 пациента из пяти центров по проведению цистэктомии в Дании [5]. В группе вмешательства выполнялся ретросигмовидный ИК, сформированный с использованием терминального отдела подвздошной кишки и туннелированный позади сигмовидной кишки, с последующим анастомозом по типу конец в бок левого мочеточника и ИК, в контрольной группе – обычный ИК по Брикеру.

В течение первых 90 дней после операции ни у одного из пациентов не была выявлена стриктура мочеточника. Распределение по классификации Clavien–Dindo для осложнений, возникших в течение 90 дней, оказалось одинаковым в обеих группах. Серьезные осложнения (III степени и выше) наблюдались у 35% пациентов в группе вмешательства и у 27% в контрольной группе. Оценка краткосрочной функции почек после операции, проведенная с использованием оценки сывороточного креатинина и ренографии, не показала значимых различий между двумя типами кондуитов. Ранние послеоперационные осложнения не имели значимых различий при сравнении двух групп.

Также представляет интерес опубликованное в 2019 г. в журнале *European Urology* исследование, в котором был проведен анализ когорты из 67 пациентов, перенесших удаление мочевого пузыря [6]. В основную группу вошли 30 пациентов, которым был установлен ретросигмовидный ИК, тогда как контрольная группа состояла из 37 пациентов с традиционным ИК с использованием техники анастомоза по Уоллесу. Обе группы были сопоставимы по демографическим, клиническим и патологическим показателям. Не было обнаружено значимых различий по времени, проведенному в операционной ( $p=0,35$ ), предполагаемой кровопотере ( $p=0,12$ ) и частоте переливаний ( $p=0,81$ ). За 90 дней после операции осложнения наблюдались у 11 (36,7%) пациентов в группе с ретросигмовидным ИК и у 20 (54,1%) пациентов в группе с традиционным ИК ( $p=0,32$ ). Серьезные осложнения (степень III–IV) зафиксированы у 3 (10%) пациентов основной группы и у 12 (32,4%) пациентов контрольной группы ( $p=0,08$ ).

Среднее время наблюдения составило  $10,8 \pm 4,0$  мес в основной группе и  $27,5 \pm 9,5$  мес в контрольной группе ( $p < 0,001$ ). В основной группе не было зарегистрировано ни одного случая стриктуры уретероилеоанастомоза, тогда как в контрольной группе было зафиксировано 6 (16,2%) случаев ( $p = 0,02$ ). Одним из основных ограничений исследования является то, что оно не представляет собой рандомизированное сравнение, а охватывает относительно небольшую когорту с краткосрочным наблюдением. В исследовании зафиксированы значительное снижение частоты возникновения стриктуры уретероилеоанастомоза и отсутствие увеличения числа послеоперационных осложнений при выполнении отведения ретросигмовидного подвздошного канала по сравнению со стандартным отведением с использованием техники анастомоза по Уоллесу после открытой РЦЭ.

Следующее одноцентровое исследование с проспективно собранными данными и ретроспективным анализом проводилось с декабря 2018 г. по ноябрь 2021 г. и охватывало 36 пациентов, перенесших РЦЭ в сочетании с уретероуретеростомией и односторонней нефростомией [7]. Функцию почек оценивали регулярно с помощью анализа уровня сывороточного креатинина и расчета скорости клубочковой фильтрации. Также проводился анализ послеоперационных осложнений и результатов эндоскопических, ультразвуковых и других радиологических обследований. Пациенты находились под наблюдением на протяжении 24 мес. По завершении 24-месячного наблюдения было показано небольшое улучшение функции почек у пациентов по сравнению с результатами первого года, однако это изменение не достигло статистической значимости ( $p = 0,44$ ,  $p = 0,30$ ). Результаты визуализации через 24 мес у 97,22% пациентов оставались стабильными по сравнению с первым годом, с сохранением двустороннего расширения мочеточников и гидронефроза 1-й степени. За второй год наблюдения не было зарегистрировано случаев острого пиелонефрита, в отличие от первого года, когда он был выявлен у 8 (22,22%) пациентов. После 24 мес наблюдения один пациент был исключен из анализа из-за необходимости выполнения чрескожной нефростомии недренированной почки в связи со стенозом уретероуретеростомы, что привело к гидронефрозу в контралатеральной почке и острой почечной недостаточности. Случаев несостоятельности анастомоза не зафиксировано.

Таким образом, метод уретероуретеростомии в сочетании с односторонней нефростомией продемонстрировал свою безопасность в отведении мочи на протяжении 24 мес с минимальными и легко управляемыми осложнениями. Зафиксирован лишь один случай стеноза уретероуретеростомы, который привел к острой почечной недостаточности из-за гидронефроза в недренированной почке, в то время как функция почек оставалась стабильной.

С октября 2004 г. по декабрь 2014 г. в 26 медицинских учреждениях провинции Ганьсу было проведено

248 операций по созданию мочевого резервуара методом Mainz Pouch II [8]. В течение операционного периода зарегистрировано семь летальных исходов (2,82%). Ранние осложнения возникли у 66 (26,61%) пациентов, среди них наиболее частыми были поверхностные раневые инфекции (12,10%), расхождение швов (4,03%), кишечные свищи (2,42%), легочные инфекции (2,02%), непроходимость кишечника (1,61%) и пиелонефрит (1,61%). Из 241 пациента 37 не смогли пройти последующее наблюдение, в то время как 204 человека были обследованы в течение 2–126 мес (в среднем  $47,93 \pm 29,26$  мес). Из них 85 (41,67%) пациентов скончались. У 29,41% пациентов (60/204) наблюдались поздние осложнения, в том числе стриктура уретерокишечного анастомоза (9,80%), рецидивирующий пиелонефрит (5,88%), длительная непроходимость кишечника (5,39%), метаболический ацидоз (5,39%), послеоперационная грыжа (2,45%) и тазовая инфекция (0,49%).

Авторы отмечают что метод Mainz Pouch II представляет собой эффективную и удовлетворительную альтернативу для пациентов с цистэктомией, которые не могут получить ортотопическое отведение мочи из-за инвазии рака мочевого пузыря в простату или уретру.

В 2016 г. было проведено исследование, посвященное анализу ранних и отдаленных результатов цистэктомии с уретеросигмостомией по методике Mainz Pouch II [9]. В рамках данного исследования эти результаты были сопоставлены с пластикой по Брикеру и прямой уретеросигмостомией. В анализируемую группу вошли 184 пациента, которым в Клинике урологии СГМУ в период с 1999 по 2014 г. была выполнена цистэктомия в связи с мышечно-инвазивным раком мочевого пузыря. В первой группе сравнения находились 73 пациента, перенесших цистэктомию с прямой уретеросигмостомией (операции проводились до 1996 г.), во второй группе сравнения – 246 пациентов, которым была выполнена операция по методу Брикера.

В анализируемой группе 21 пациенту (17%) с уретерогидронефрозом потребовалась ЧПНС, включая 5 (12%) случаев двусторонней нефростомии. Десяти пациентам (18,4%) была выполнена нефрэктомия одновременно с цистэктомией. Отдаленные результаты были доступны для 176 пациентов, средний срок наблюдения составил 4 года 3 мес (от 6 мес до 8 лет).

Периоперационная летальность в группе с уретеросигмостомией Mainz Pouch II составила 2,2%, в то время как при операции по Брикеру – 2,9%, а при прямой уретеросигмостомии – 5,4%. Основными причинами летальности в анализируемой группе стали инфаркт миокарда (в двух случаях), тромбоэмболия легочной артерии (в одном случае) и несчастный случай (в одном случае). Ранние послеоперационные осложнения при уретеросигмостомии Mainz Pouch II возникли у 13,6% пациентов (в том числе острый пиелонефрит – 8,7%, несостоятельность уретеросигмоанастомоза – 1,09%, эвентрация кишечника – 3,8%). Повторные операции потребовались 7,6% пациентов. Поздние осложнения наблюдались у 12% больных. Общая пятилетняя выживаемость

мость после уретеросигмостомии Mainz Pouch II составила 54%, после операции по Брикеру – 54,4%, а при прямой уретеросигмостомии – лишь 27,7%. Это связано с тем, что большинство пациентов при прямой уретеросигмостомии (47%) умирали от хронической почечной недостаточности (ХПН) до прогрессирования ракового процесса, в то время как при использовании метода Mainz Pouch II основная часть пациентов погибали от рака (лишь 4% – от ХПН). Сравнительный анализ прямой уретеросигмостомии и метода Mainz Pouch II показывает, что современная модификация уретеросигмостомии позволяет существенно снизить послеоперационную летальность (с 5,4 до 2,2%) и увеличить пятилетнюю выживаемость (с 27 до 54%). Благодаря низкому давлению в резервуаре практически полностью исключается кишечно-мочеточниковый рефлюкс, что значительно снижает риск смерти от пиелонефрита и ХПН.

Авторы приходят к выводу, что уретеросигмостомия по Mainz Pouch II представляет собой эффективную альтернативу операции по Брикеру, не ухудшая общую и раковоспецифическую выживаемость пациентов после РЦЭ. Высокое качество жизни пациентов после цистэктомии с использованием метода Mainz Pouch способствует успешной социальной и трудовой реабилитации.

### Качество жизни и методы его оценки у пациентов с различными типами деривации мочи

Существуют различные методы деривации, каждый из которых по-своему влияет на общее самочувствие и функциональные возможности пациентов. Для оценки качества жизни разработаны различные шкалы, среди которых наиболее известны HR-QOL, EORTC QLQ-C30, FACT-Bladder, VCI и визуальная аналоговая шкала (ВАШ).

В 2010 г. был разработан и утвержден опросник VCI (Bladder Cancer Index), специально ориентированный на пациентов с раком мочевого пузыря [10]. Этот инструмент преодолевает многие ограничения существующих шкал, поскольку он полностью адаптирован для оценки состояния пациентов как с немышечно-инвазивным, так и с мышечно-инвазивным раком мочевого пузыря. Опросник VCI обеспечивает надежную оценку таких важных аспектов, как мочеиспускание, функция кишечника и сексуальная функция, что делает его особенно актуальным для исследования качества жизни после РЦЭ. Таким образом, исследование, в котором применяется анкета VCI, представляет собой значимый шаг в понимании влияния различных методов деривации мочи на качество жизни пациентов.

В 2020 г. было проведено исследование, включающее пациентов (n=134), которым была выполнена РЦЭ по поводу рака мочевого пузыря с одномоментной пластикой ИК или ортотопического подвздошного неоцистиса [1]. Качество жизни пациентов оценивалось по опроснику HR-QoL до операции, а также через 3, 12 и 24 мес

после операции. Через 24 мес общий балл был значительно выше в подгруппе ОНЦ, чем у пациентов с ИК (73,6 и 60,5 соответственно;  $p=0,013$ ). Общее хорошее качество жизни, связанное со здоровьем, было достигнуто у 32,4% пациентов в группе ИК по сравнению с 61,1% в группе ОНЦ ( $p=0,019$ ). Проанализировав качество жизни, связанное со здоровьем, пациентов, перенесших РЦЭ, авторы обнаружили, что результаты по HRQOL через 24 мес были лучше при ОНЦ, чем при отведении мочи с помощью ИК.

В 2020 г. в журнале Canadian Urological Association Journal был опубликован систематический обзор с метаанализом, в котором, в частности, рассматривались пять публикаций, посвященных сравнению качества жизни пациентов с различными типами деривации мочи [1]. Используя опросник Европейской организации по исследованиям и лечению рака (European Organisation for Research and Treatment of Cancer, EORTC) QLQ-C30, M. Navarro и соавт. обнаружили, что пациенты, перенесшие ОНЦ, имели лучшее восприятие качества жизни по сравнению с теми, кому выполнен ИК. В данном опроснике общее качество жизни оценивается по семибалльной шкале, где 1 – очень плохое, а 7 – отличное. F. Sogni и соавт. также использовали опросник QLQ-C30 в сочетании с модулем EORTC QLQ-(BLM 30) и установили, что качество жизни в обеих группах было сопоставимым, хотя в группе ОНЦ наблюдался незначительно более высокий рейтинг. В. Erber и соавт., применившие опросник QLQ-C30, сообщили о среднем значении показателя общего качества жизни –  $58 \pm 25,3$  в группе ИК и  $72,3 \pm 19,5$  в группе ОНЦ. Y. Sherwani и соавт. использовали простую шкалу удовлетворенности, включающую категории «очень хорошо», «хорошо», «плохо», и также зафиксировали более высокие рейтинги качества жизни в группе ОНЦ. Наконец, H. Thulin и соавт. предложили пациентам оценить качество жизни как «высокое», «умеренное» или «низкое», и 68% пациентов с ОНЦ сообщили о высоком качестве жизни по сравнению с 53% пациентов, перенесших ИК.

Рассмотрим также упомянутое выше исследование 2021 г., выполненное коллективом российских врачей из ФГАОУ ВО «Российский национальный исследовательский медицинский университет им. Н.И. Пирогова», где было проведено сравнительное исследование 60 пациентов после РЦЭ по поводу рака мочевого пузыря с кишечной деривацией мочи [2]. Пациенты были разделены на две группы: первая – 26 (43,3%) пациентов с формированием необладдера по методике Штудера, вторая – 34 пациента (56,7%) с формированием ИК по Брикеру. В результате анализа данных, полученных с помощью опросников QLQ-C30 (качество жизни) и QLQ-BLM (качество мочеиспускания), у 18 (69,2%) пациентов из первой группы наблюдалось «хорошее» качество жизни, тогда как во второй группе таких пациентов было 15 (44,1%;  $p < 0,05$ ). При этом преимущество в качестве жизни было замечено по всем ключевым шкалам опросника QLQ-C30, включая физическое состояние, когнитивные функции, эмоциональное благополу-

чие и социальную адаптацию. В послеоперационном периоде пациенты обеих групп отмечали преобладание таких симптомов, как тошнота, рвота, слабость и боль. Финансовые трудности также чаще отмечались у пациентов с ИК, вероятно, это связано с более молодым и трудоспособным возрастом, а также лучшей социальной адаптацией пациентов с необладером по сравнению с пациентами, которым выполнена пластика по Брикеру, чья худшая социальная адаптация может привести к ухудшению качества жизни и даже отказу от работы. При оценке функциональных результатов выяснилось, что в первой группе у 4 (15,3%) пациентов наблюдалось ночное и дневное недержание мочи, двоим (7,6%) периодически требовалась аутокатетеризация кишечного резервуара. Во второй группе у 8 (23,5%) пациентов периодически фиксировались подтекание мочи из уростомы и кожный дерматит.

В ходе сравнительного исследования были получены данные, указывающие на то, что качество жизни значительно выше среди пациентов с ортотопическим необладером (69,2%) по сравнению со второй группой (47%;  $p < 0,05$ ). Преимуществами качества жизни пациентов с ортотопическим необладером являются не только эмоционально-психологическое состояние и социальная адаптация, но и улучшенная физическая активность. Авторы полагают, что это связано с тем, что пациенты в первой группе в среднем моложе, имеют меньше сопутствующих заболеваний и изначально лучше адаптированы к социальной среде. Что касается симптоматических шкал, в послеоперационном периоде не было обнаружено других значимых различий, кроме нарушений сна, которые возникали у пациентов с ортотопическим необладером, что связано с необходимостью соблюдения режима принудительных дневных и ночных микций.

В обзоре литературы, опубликованном в журнале *Progrès en Urologie* в апреле 2018 г., были выбраны четыре исследования, в которых оценивались функция мочеиспускания, кишечника и сексуальная функция [10]. Во всех четырех исследованиях, включающих в общей сложности 486 пациентов, была оценена функция мочеиспускания. Объединенные результаты в соответствии с моделью случайных эффектов продемонстрировали значительную разницу оценки по опроснику VCI (-18,17 балла) относительно функции мочеиспускания в пользу ИК, но авторы отмечают, что пациенты с ИК были старше пациентов с ОНЦ. Неожиданно у пациентов с ИК наблюдались значительно лучшие отдаленные результаты функции мочеиспускания по сравнению с пациентами с ОНЦ. Кроме того, у пациентов с ОНЦ возникает проблема подтекания мочи, вызванная потерей рефлекторного мочеиспускания и повреждением сфинктера уретры, из-за чего им необходима дополнительная реабилитация. Оценка мочеиспускания также была лучше у пациентов с ИК, хотя они могут сталкиваться с проблемами подтекания мочи из уростомы и как следствие с раздражением кожи, неприятным запахом мочи и т. д., но эти проблемы часто можно пре-

одолеть благодаря хорошему самообслуживанию и помощи медицинских работников и родственников. Оценка функции кишечника, сексуальной функции и сексуального беспокойства по VCI была представлена в двух исследованиях, включавших суммарно 187 пациентов. Не выявлено различий между пациентами с ИК и ОНЦ относительно функции кишечника, это можно объяснить сходством использования сегмента подвздошной кишки. Пациенты с ОНЦ имели лучший показатель сексуальной функции, чем пациенты с ИК. Авторы считают, что это связано с разницей в возрасте (больные с ОНЦ были моложе больных с ИК), поэтому не делают никаких выводов относительно сексуального качества жизни. Этот метаанализ нерандомизированных исследований продемонстрировал лучшее качество жизни в отношении мочеиспускания у пациентов с ИК по сравнению с пациентами с ОНЦ.

В журнале «Клиническая практика» за 2017 г. были опубликованы результаты исследования, включающего данные о пациентах, которым в период с 1998 по 2016 г. были выполнены 36 гетеротопических тонкокишечных пластик с механизмом удержания мочи по Kock pouch в собственной модификации и 61 гетеротопическая тонкокишечная пластика по Брикеру, без механизма удержания мочи [11]. Учитывая недостатки существующих опросников, авторы выбрали для оценки качества жизни пациентов 10-балльную ВАШ. Пациенты из группы Kock pouch (мод.) в среднем оценили свое качество жизни на уровне 6–8 баллов, а из группы операции по Брикеру – на уровне 4–6 баллов. Отмечается, что 80% пациентов, прошедших операцию Kock pouch (мод.) и находившихся под наблюдением более 5 лет, сохраняют континенцию и имеют высокое качество жизни. Важно подчеркнуть, что пациенты, у которых в отдаленном послеоперационном периоде возникла несостоятельность удерживающего клапана, начали использовать накожные клеевые мочеприемники (как пациенты после операции по Брикеру) либо постоянно носить катетер Foley; пациенты именно этой группы, которые имели возможность сравнить оба метода деривации, отмечают значительное снижение качества жизни – на 3–4 балла по ВАШ. Немногочисленные пациенты, которым по медицинским показаниям проводили хирургическую конверсию ортотопического резервуара в континентный гетеротопический, отметили субъективное снижение качества жизни на 2–3 балла, в то время как в аналогичной ситуации при конверсии в Брикер – снижение на 3–4 балла.

Упрощенная субъективная оценка качества жизни по ВАШ пациентами с континентной и инконтинентной формами гетеротопической деривации демонстрирует преимущество удержания мочи и ощущаемое снижение качества жизни у тех, кто использует катетеры и мочеприемники.

В 2007 г. в журнале *Cancer* была опубликована обзорная статья, посвященная исследованиям качества жизни и инструментам его оценки для пациентов, перенесших РЦЭ [12]. В ней рассматриваются различные мето-

ды отведения мочи, а также гендерные различия. Обращает на себя внимание исследование, в котором для оценки качества жизни пациентов, перенесших РЦЭ, использовался индекс рака мочевого пузыря (Bladder Cancer Index, BCI). В 2004 г. 315 пациентов с раком мочевого пузыря, лечившихся в Мичиганском университете, прошли анкетирование по BCI. Результаты анкетирования свидетельствуют, что показатели мочеиспускательной функции были значительно ниже среди пациентов, перенесших цистэктомия с континентным неоцистисом, по сравнению с пациентами с ИК ( $p < 0,05$ ). Кроме того, в обзор был включен анализ статьи 2013 г., сравнивающей качество жизни пациентов с разными методами отведения мочи – с использованием подвздошного резервуара и с ортотопической реконструкцией неоцистиса (из сегмента сигмовидной или подвздошной кишки) после РЦЭ. Для оценки качества жизни использовалась версия 3 основного опросника качества жизни Европейской организации по исследованию и лечению рака (EORTC QLQ-C30). Опросники заполнялись пациентами самостоятельно до операции, а также через 6, 12 и 18 мес наблюдения. QLQ-C30 включает пять функциональных шкал (физическое, ролевое, эмоциональное, когнитивное и социальное функционирование) и одну шкалу глобального состояния здоровья / качества жизни. Помимо этого, он включает шкалы симптомов, таких как усталость, тошнота/рвота и боль, а также отдельные пункты, касающиеся одышки, бессонницы, потери аппетита, запора, диареи и финансовых трудностей, вызванных болезнью или ее лечением. После исключения из анализа в группе ИК было 80 (48,8%) пациентов и в группе ОНЦ – 84 (51,2%), для которых имелись данные наблюдения сроком не менее 18 мес. В предоперационной фазе не выявлено существенных различий между группами в оценках качества жизни. Однако через 6, 12 и 18 мес послеоперационного периода пациенты с ОНЦ показывали лучшие результаты по физическому функционированию, ролевому функционированию, социальному функционированию и общему состоянию здоровья / качества жизни по сравнению с группой ИК ( $p < 0,001$  для физического функционирования и  $p = 0,01$  для социального функционирования), что указывает на наличие значимых различий. Финансовое бремя, связанное с лечением рака мочевого пузыря, также было значительно ниже в группе ОНЦ по сравнению с группой ИК через 6, 12 и 18 мес наблюдения ( $p = 0,05$ ,  $p = 0,05$  и  $p = 0,005$  соответственно). Таким образом, ОНЦ превосходит ИК с точки зрения физического и социального функционирования, общего состояния здоровья / качества жизни и финансовых расходов. Кроме того, был проведен ретроспективный анализ качества жизни (HRQOL) у 73 женщин с раком мочевого пузыря, которым был создан ортотопический мочевой резервуар из подвздошной кишки (ОНЦ;  $n = 24$ ) или ИК ( $n = 49$ ). Все пациенты находились под активным наблюдением и не имели признаков рецидива опухоли. Для оценки HRQOL использовались утвержденные итальянские

версии опросников EORTC – общего (QLQ-C30) и специфичного для рака мочевого пузыря (QLQ-BLM30). Пациенты в группе ОНЦ были значительно моложе, чем в группе ИК (медиана возраста – 67 лет и 73 года соответственно;  $p = 0,02$ ). Единственным значимым различием в качестве жизни между группами были финансовые трудности, которые затрагивали пациентов с ОНЦ значительно сильнее, чем пациентов с ИК (средний балл по шкале от 0 до 100:  $33,3 \pm 29,5$  против  $18,4 \pm 19,3$ ;  $p = 0,05$ ).

Таким образом, финансовые трудности стали единственным аспектом HRQOL, где были выявлены различия. Качество жизни после РЦЭ является особенно важной темой для женщин, в первую очередь для тех, кто ведет активную социальную или сексуальную жизнь. В обзор были включены публикации, касающиеся мочеиспускательной функции (34 исследования), сексуальной функции (11 исследований) и HRQOL (9 исследований). Примерно 20% пациентов сообщали о дневном недержании, 20% – о ночном недержании, и от 10 до 20% испытывали неполное опорожнение неоцистиса.

В поперечном исследовании больные женского пола сообщали о лучшей сексуальной функции по сравнению с мужчинами. Исследование показало, что у женщин, прошедших метод ИК, были отмечены более низкая когнитивная функция (среднее значение –  $77,3 \pm 27,9$  против  $87,8 \pm 18,6$ ) и негативные перспективы на будущее ( $42,4 \pm 34,4$  против  $21,9 \pm 24,6$ ). В то же время мужчины, перенесшие метод ИК, имели худшие показатели сексуальной функции по сравнению с женщинами ( $23,3 \pm 24,5$  против  $7,0 \pm 20,3$ ; во всех случаях  $p < 0,05$ ). Таким образом, женщины испытывали большую нагрузку в отношении когнитивной функции и перспектив на будущее по сравнению с мужчинами. Также изучалась сексуальная функция у 27 пациенток, перенесших РЦЭ с любым типом отведения мочи до операции, с использованием проверенного Индекса женской сексуальной функции (Female Sexual Function Index, FSFI). В исследовании было установлено, что лишь 48% пациенток смогли успешно заниматься вагинальным сексом после операции. Среди этих женщин 45% не смогли достичь оргазма, 41% отметили снижение выделения смазки, 37,5% сообщили о снижении сексуального желания, 22% испытывали вагинальную боль, а 52% сообщили об общем снижении удовлетворенности своей сексуальной жизнью после РЦЭ.

Также стоит отметить уже упомянутое нами исследование 2016 г., где показано, что качество жизни после уретеросигмостомии Mainz Pouch II находилось на высоком уровне: функциональные показатели по шкале Карновского составили 78,57%, способность к продолжению профессиональной деятельности при легком сидячем труде – 71%, а самообслуживание достигло 100% [4]. Одним из значительных преимуществ данного метода является отсутствие «влажной» уростомы. Большинство пациентов выразили удовлетворение качеством своей жизни и смогли вернуться к трудовой деятельности.

В одноцентровом проспективном исследовании, проводившемся с 2008 по 2014 г., участвовали пациенты, перенесшие РЦЭ. Анализируемая когорта включала 411 пациентов (205 – с ИК, 206 – с континентным отведением мочи) [13]. На исходном уровне пациенты, получавшие континентное отведение, сообщили об улучшении общей физической ( $p < 0,001$ ), мочеиспускательной ( $p = 0,006$ ) и сексуальной функции ( $p < 0,001$ ), однако у них наблюдалась более низкая социальная функция ( $p = 0,015$ ). После РЦЭ наблюдались изменения в оценке физической функции: она снизилась на 5 из 100 баллов к 6 мес, после чего стабилизировалась или вернулась к исходным значениям. К 12 мес оценка социальной функции улучшилась на 10 из 100 баллов среди пациентов с континентным отведением, в то время как у пациентов с ИК она оставалась стабильной. Оценка глобального качества жизни на сроке 6 мес превышала исходные баллы. Баллы по сексуальной функции оставались низкими до РЦЭ и показывали ограниченное восстановление. Психосоциальные домены были стабильными или улучшились, за исключением ухудшения восприятия образа тела на 10 из 100 баллов у пациентов с ИК.

В конечном итоге это комплексное исследование не выявило значительных ухудшений качества жизни, связанного со здоровьем (HRQOL), через 3 или 6 мес после операции. За исключением сексуальной функции (в обеих группах) и образа тела у пациентов с ИК, средние зарегистрированные баллы в большинстве областей обычно возвращались к исходным уровням или показывали улучшение. Количественные улучшения во многих отдельных функциональных и психосоциальных областях указывают на то, что результаты не являются просто психологической адаптацией к ухудшению качества жизни после РЦЭ.

## Заключение

Исследования показывают, что РЦЭ с ОНЦ и ИК имеют сходную безопасность, хотя пациенты с ИК чаще

сталкиваются с осложнениями, но реже страдают от инфекций мочевыводящих путей. Через 24 мес после операции пациенты с ОНЦ демонстрируют лучшие результаты в плане эмоционального состояния и социальной адаптации. Метод Kock Pouch обеспечивает лучшие континентность и качество жизни по сравнению с пластикой по Брикеру. Континентные методы улучшают физические и социальные функции пациентов, а выбор метода деривации может существенно повлиять на их дальнейшую судьбу.

Для оценки качества жизни пациентов после деривации мочи существуют различные шкалы, однако они не охватывают все аспекты жизни пациентов и не являются универсальными. Таким образом, создание более универсального опросника, учитывающего физические, сексуальные, психологические и экономические аспекты качества жизни пациентов после лечения рака мочевого пузыря, остается актуальной задачей.

**Конфликт интересов.** Авторы заявляют об отсутствии конфликта интересов.

**Conflict of interests.** The authors declare that there is not conflict of interests.

**Информация о финансировании.** Исследование и публикация статьи осуществлены в рамках бюджетного финансирования по месту работы авторов.

**Funding.** State organization.

## Вклад авторов

Н.А. Горбачев – концепция и дизайн статьи, написание текста, подготовка статьи. М.Р. Касымов – концепция и дизайн статьи, научное редактирование. В.А. Коротков, В.В. Пасов, В.Н. Шитарева – согласование концепции и дизайна статьи, научное редактирование. Е.А. Родин – концепция и дизайн статьи, техническое редактирование.

## Contribution of the authors

N.A. Gorbachev – the concept and design of the article, writing the text, preparing the article. M.R. Kasymov – the concept and design of the article, scientific editing. V.A. Korotkov, V.V. Pasov, V.N. Shitareva – approval of the article, article concept and design, scientific editing. E.A. Rodin – the concept and design of the article, technical editing.

## Литература / References

- Browne E, Lawrentschuk N, Jack GS, Davis NF. A systematic review and meta-analysis of the long-term outcomes of ileal conduit and orthotopic neobladder urinary diversion. *Can Urol Assoc J.* 2021 Jan;15(1):E48-E57. DOI: 10.5489/auaj.6466
- Котов С.В., Хачатрян А.Л., Котова Д.П. и др. Анализ качества жизни пациентов после радикальной цистэктомии с формированием ортопического неobladders или илеокондуита. *Вестник урологии.* 2021;9(1):47-55. DOI: 10.21886/2308-6424-2021-9-1-47-55
- Kotov S.V., Khachatryan A.L., Kotova D.P., et al. Analysis of the patients' quality of life after radical cystectomy with the orthotopic neobladder or ileal conduit formation. *Urology Herald.* 2021;9(1):47-55. DOI: 10.21886/2308-6424-2021-9-1-47-55 (in Russian).
- Mally D, John P, Pfister D, et al. Comparative Analysis of Elderly Patients Undergoing Radical Cystectomy With Ureterocutaneostomy or Ileal Conduit With a Special Focus on Bowel Complications Requiring Surgical Revision. *Front Surg.* 2022 Jun 10;9:803926. DOI: 10.3389/fsurg.2022.803926
- Кириченко О.А. Ранние осложнения радикальной цистэктомии, связанные с методами деривации мочи. *Урологические ведомости.* 2017;7(1S):48-9.
- Kirichenko O.A. Early complications of radical cystectomy associated with urine diversion methods. *Urology Reports.* 2017;7(1S):48-9 (in Russian).
- Brandt SB, Körner SK, Milling RV, et al. DaBlaCa-16: Retrosigmoid Versus Conventional Ileal Conduit in Robot-assisted Radical Cystectomy, the MOSAIC Randomized Controlled Trial-Feasibility and 90-day Postoperative Complications. *Eur Urol Open Sci.* 2024 Jan 4;60:8-14. DOI: 10.1016/j.euro.2023.12.007
- Ficarra V, Giannarini G, Crestani A, et al. Retrosigmoid Versus Traditional Ileal Conduit for Urinary Diversion After Radical Cystectomy. *Eur Urol.* 2019 Feb;75(2):294-99. DOI: 10.1016/j.eururo.2018.06.023
- Papadimitriou C, Martin W, Dellis AE, et al. Twenty-Four-Month Efficacy of Ureteroureterostomy Combined With Unilateral Nephrostomy Following Radical Cystectomy. *Cureus.* 2022 Oct 19;14(10):e30478. DOI: 10.7759/cureus.30478
- Shang P, Yue Z, Zhao Y, et al. Modified uretersigmoidostomy (Mainz Pouch II) urinary diversion: 10 years' experience and follow-up. *Transl Androl Urol.* 2015;4(S1):AB052. DOI: 10.3978/j.issn.2223-4683.2015.s052
- Попков В.М., Понукалин А.Н., Гордеева В.А. Результаты цистэктомии с уретеросигмостомией Mainz pouch II у больных раком моче-

- вого пузыря. В сб.: Сборник научных трудов НИИ фундаментальной и клинической уронефрологии Саратовского ГМУ им. В.И. Разумовского «Актуальные проблемы фундаментальной и клинической уронефрологии – 2016». URL: <https://medconfer.com/node/6067>
- Popkov V.M., Ponukalin A.N., Gordeeva V.A. Results of cystectomy with ureterosigmoidostomy Mainz pouch II in patients with bladder cancer. In: Collection of scientific papers of the Research Institute of Fundamental and Clinical Urology of the Saratov State Medical University named after V.I. Razumovsky "Current problems of fundamental and clinical urology – 2016". URL: <https://medconfer.com/node/6067> (in Russian).
10. Ziouziou I, Irani J, Wei JT, et al. Ileal conduit vs orthotopic neobladder: Which one offers the best health-related quality of life in patients undergoing radical cystectomy? A systematic review of literature and meta-analysis. *Prog Urol.* 2018 Apr;28(5):241-50. DOI: 10.1016/j.purol.2018.02.001
  11. Перепечай В.А., Спицын И.М., Васильев О.Н., Коган М.И. Континентная или инконтинентная гетеротопическая уродеривация: что выбрать? *Клиническая практика.* 2017;(1):50-6. URL: <https://sciup.org/143164627>
  12. Gilbert SM, Wood DP, Dunn RL, et al. Measuring health-related quality of life outcomes in bladder cancer patients using the Bladder Cancer Index (BCI). *Cancer.* 2007 May 1;109(9):1756-62. DOI: 10.1002/cncr.22556
  13. Clements MB, Atkinson TM, Dalbagni GM, et al. Health-related Quality of Life for Patients Undergoing Radical Cystectomy: Results of a Large Prospective Cohort. *Eur Urol.* 2022 Mar;81(3):294-304. DOI: 10.1016/j.eururo.2021.09.018

#### ИНФОРМАЦИЯ ОБ АВТОРАХ

**Касымов Максим Ринадович** – врач-онколог, МРНЦ им. А.Ф. Цыба – филиал ФГБУ «НМИЦ радиологии». E-mail: [makskas89@yandex.ru](mailto:makskas89@yandex.ru)

**Горбачев Никита Алексеевич** – врач-онколог, МРНЦ им. А.Ф. Цыба – филиал ФГБУ «НМИЦ радиологии». E-mail: [N.A.Gorbachev@yandex.ru](mailto:N.A.Gorbachev@yandex.ru)

**Коротков Валерий Александрович** – канд. мед. наук, зав. отд-нием, врач-онколог, МРНЦ им. А.Ф. Цыба – филиал ФГБУ «НМИЦ радиологии». E-mail: [korotkov910@mail.ru](mailto:korotkov910@mail.ru)

**Пасов Виктор Владимирович** – д-р мед. наук, проф., врач-хирург, вед. науч. сотр., МРНЦ им. А.Ф. Цыба – филиал ФГБУ «НМИЦ радиологии». E-mail: [pasov@mrrc.obninsk.ru](mailto:pasov@mrrc.obninsk.ru)

**Шитарева Вероника Николаевна** – врач-онколог, МРНЦ им. А.Ф. Цыба – филиал ФГБУ «НМИЦ радиологии». E-mail: [veronikashitareva@gmail.com](mailto:veronikashitareva@gmail.com)

**Родин Егор Александрович** – врач-ординатор, лаборант, МРНЦ им. А.Ф. Цыба – филиал ФГБУ «НМИЦ радиологии». E-mail: [rod.eg@yandex.ru](mailto:rod.eg@yandex.ru)

Поступила в редакцию: 04.03.2025

Поступила после рецензирования: 20.03.2025

Принята к публикации: 27.03.2025

#### INFORMATION ABOUT THE AUTHORS

**Maksim R. Kasymov** – oncologist, Tsyb Medical Radiological Research Centre – branch of the National Medical Research Radiological Centre. E-mail: [makskas89@yandex.ru](mailto:makskas89@yandex.ru)

**Nikita A. Gorbachev** – oncologist, Tsyb Medical Radiological Research Centre – branch of the National Medical Research Radiological Centre. E-mail: [N.A.Gorbachev@yandex.ru](mailto:N.A.Gorbachev@yandex.ru)

**Valery A. Korotkov** – Cand. Sci. (Med.), Head of Department, oncologist, Tsyb Medical Radiological Research Centre – branch of the National Medical Research Radiological Centre. E-mail: [korotkov910@mail.ru](mailto:korotkov910@mail.ru)

**Viktor V. Pasov** – Dr. Sci. (Med.), Full Prof., surgeon, Leading Res. Officer, Tsyb Medical Radiological Research Centre – branch of the National Medical Research Radiological Centre. E-mail: [pasov@mrrc.obninsk.ru](mailto:pasov@mrrc.obninsk.ru)

**Veronika N. Shitareva** – oncologist, Tsyb Medical Radiological Research Centre – branch of the National Medical Research Radiological Centre. E-mail: [veronikashitareva@gmail.com](mailto:veronikashitareva@gmail.com)

**Egor A. Rodin** – Medical Resident, laboratory assistant, Tsyb Medical Radiological Research Centre – branch of the National Medical Research Radiological Centre. E-mail: [rod.eg@yandex.ru](mailto:rod.eg@yandex.ru)

Received: 04.03.2025

Revised: 20.03.2025

Accepted: 27.03.2025



# Заболевания пародонта и рак: эпидемиологические исследования и возможные механизмы взаимосвязи

Д.И. Трухан✉, А.Ф. Сулимов, Л.Ю. Трухан, Е.Н. Деговцов

ФГБОУ ВО «Омский государственный медицинский университет» Минздрава России, Омск, Россия

✉dmitry\_trukhan@mail.ru

## Аннотация

В начале XXI в. сформировалась концепция «пародонтальной медицины», в рамках которой рассматривается двунаправленная связь патологии пародонта с системными заболеваниями организма. Нами проведен поиск в информационных базах PubMed и Scopus источников, опубликованных до 01.11.2024, в которых рассматривалась взаимосвязь патологии пародонта и онкологических заболеваний. В рамках текущего обзора мы остановились на общих эпидемиологических аспектах рака и заболеваний пародонта, а также возможных механизмах выявленной взаимосвязи заболеваний пародонта и онкологических заболеваний. Большая часть найденных источников относятся к последнему десятилетию, что свидетельствует об актуальности анализа связи заболеваний пародонта и онкологических заболеваний. Эпидемиологические исследования и исследования по борьбе с раком, посвященные изучению взаимосвязи заболеваний пародонта и риска рака, предполагают наличие положительной связи с общим риском рака и риском развития некоторых конкретных видов рака. Возможные механизмы связи заболеваний пародонта и рака предполагают транслокацию пародонтальных бактерий, прежде всего потенциальных канцерогенов *Porphyromonas gingivalis* и *Fusobacterium nucleatum*, гематогенным путем или по оси «рот – ЖКТ» с последующим развитием хронического воспаления и нарушений иммунной системы. Дальнейшее изучение взаимосвязи заболеваний пародонта и рака открывает новые перспективы в профилактике, диагностике и лечении онкологических заболеваний.

**Ключевые слова:** патология пародонта, пародонтит, рак, коморбидность, *Porphyromonas gingivalis*, *Fusobacterium nucleatum*.

**Для цитирования:** Трухан Д.И., Сулимов А.Ф., Трухан Л.Ю., Деговцов Е.Н. Заболевания пародонта и рак: эпидемиологические исследования и возможные механизмы взаимосвязи. *Клинический разбор в общей медицине*. 2025; 6 (7): 41–48. DOI: 10.47407/kr2025.6.7.00643

## Periodontal disease and cancer: epidemiological studies and possible mechanisms of the relationship

Dmitry I. Trukhan✉, Anatoly F. Sulimov, Larisa Yu. Trukhan, Evgeny N. Degovtsov

Omsk State Medical University, Omsk, Russia

✉dmitry\_trukhan@mail.ru

## Abstract

At the beginning of the 21st century, the concept of "periodontal medicine" was formed, which considers the bidirectional relationship between periodontal pathology and systemic diseases of the body. We searched the PubMed and Scopus information databases for sources published before 01.11.2024, which considered the relationship between periodontal pathology and oncological diseases. In the current review, we focused on the general epidemiological aspects of cancer and periodontal diseases, and possible mechanisms for the identified relationship between periodontal diseases and oncological diseases. Most of the sources found relate to the last decade, which indicates the relevance of analyzing the relationship between periodontal diseases and oncological diseases. Epidemiological studies and cancer control studies devoted to the study of the relationship between periodontal diseases and cancer risk suggest a positive association with the overall risk of cancer and some specific types of cancer. Possible mechanisms linking periodontal disease and cancer suggest translocation of periodontal bacteria, primarily potential carcinogens *Porphyromonas gingivalis* and *Fusobacterium nucleatum*, via the hematogenous route or the "mouth – gastrointestinal tract" axis, with subsequent development of chronic inflammation and immune system disorders. Further study of the relationship between periodontal disease and cancer opens up new perspectives in the prevention, diagnosis, and treatment of oncological diseases.

**Keywords:** periodontal pathology, periodontitis, cancer, comorbidity, *Porphyromonas gingivalis*, *Fusobacterium nucleatum*.

**For citation:** Trukhan D.I., Sulimov A.F., Trukhan L.Yu., Degovtsov E.N. Periodontal disease and cancer: epidemiological studies and possible mechanisms of the relationship. *Clinical review for general practice*. 2025; 6 (7): 41–48 (In Russ.). DOI: 10.47407/kr2025.6.7.00643

По оценкам Международного агентства по изучению рака (Global Cancer Observatory database), в 2050 г. ожидается 35,3 млн случаев рака во всем мире, что на 76,6% больше, чем в 2022 г. (20 млн) [1]. Аналогичным образом, к 2050 г. прогнозируется 18,5 млн случаев смерти от рака, что на 89,7% больше, чем в 2022 г. (9,7 млн).

Пародонтит – стоматологическое заболевание, характеризующееся развитием острого или хронического воспалительного процесса, деструкцией тканей пародонта и атрофией костной ткани альвеол [2]. Пародонтит является шестым по распространенности заболева-

нием в мире (среди стоматологической патологии – вторым после кариеса) и первой причиной потери зубов у взрослых [3].

Пародонтит, часто ошибочно воспринимаемый исключительно как заболевание зубочелюстной системы, является хроническим заболеванием, характеризующимся воспалением опорных структур зуба и связанным с хроническим системным воспалением и эндотелиальной дисфункцией [4].

В начале XXI в. сформировалась концепция «пародонтальной медицины», в рамках которой рассматривается двунаправленная связь патологии пародонта с

системными заболеваниями организма [5]. В наших предыдущих обзорах [6, 7] на основе анализа многочисленных эпидемиологических и клинических исследований продемонстрирована тесная двунаправленная связь заболеваний пародонта (прежде всего пародонтита) с сердечно-сосудистыми заболеваниями и общими факторами риска для сердечно-сосудистых заболеваний и пародонтита, такими как метаболический синдром, абдоминальное ожирение, дислипидемия, инсулинорезистентность, гипергликемия и сахарный диабет, артериальная гипертензия. Кроме этого, ряд наших предшествующих обзоров посвящены вопросам коморбидности болезней пародонта и бронхолегочных заболеваний, ревматоидного артрита, неалкогольной жировой болезни печени, воспалительных заболеваний кишечника и язвенной болезни [8, 9].

По запросу «пародонтит и рак» в базе данных PubMed было найдено 6944 публикации. Мы провели поиск в информационных базах PubMed и Scopus источников, опубликованных до 01.11.2024, в которых рассматривалась взаимосвязь патологии пародонта и онкологических заболеваний. В рамках текущего обзора мы остановились на общих эпидемиологических аспектах рака и заболеваний пародонта, а также возможных механизмах выявленной взаимосвязи заболеваний пародонта и онкологических заболеваний.

### Эпидемиологические исследования

В американском метаанализе (50 исследований из 46 публикаций) авторы отметили, что существующие данные подтверждают наличие положительной связи между патологией пародонта и риском рака полости рта, легкого и поджелудочной железы [10]. В итальянском систематическом обзоре (в базах MEDLINE / PubMed, Scopus, ISI Web of Science, Cochrane Central и EMBASE на первоначальном этапе найдено 490 публикаций) с последующим метаанализом [11] статистически значимая связь с пародонтитом была обнаружена для всех изученных видов рака (отношение рисков [HR] 1,14; 95% доверительный интервал [ДИ] 1,04–1,24), рака пищеварительного тракта (HR 1,34; 95% ДИ 1,05–1,72), рака поджелудочной железы (HR 1,74; 95% ДИ 1,21–2,52), рака предстательной железы (HR 1,25; 95% ДИ 1,04–1,51), рака молочной железы (HR 1,11; 95% ДИ 1,00–1,23), рака тела матки (HR 2,20; 95% ДИ 1,16–4,18), рака легкого (HR 1,24; 95% ДИ 1,06–1,45), гематологического рака (HR 1,30; 95% ДИ 1,11–1,53), рака пищевода / орофарингеальной области (HR 2,25; 95% ДИ 1,30–3,90) и неходжкинской лимфомы (HR 1,30; 95% ДИ 1,11–1,52).

В метаанализе китайских стоматологов [12] показано, что лица с пародонтитом могут иметь статистически значимо повышенный риск рака пищевода (HR 1,79; 95% ДИ 1,15–2,79), рака предстательной железы (HR 1,20; 95% ДИ 1,09–1,31), гематологических злокачественных новообразований (HR 1,19; 95% ДИ 1,09–1,29) и меланомы кожи (HR 1,21; 95% ДИ 1,03–1,42) по сравнению с теми, у кого нет пародонтита.

В южнокорейском общенациональном когортном исследовании (всего 713 201 участник; 53 075 имели пародонтит и были помещены в группу пародонтита, остальные составили контрольную группу; период наблюдения – с января 2003 г. по декабрь 2015 г.) в целом совокупная заболеваемость раком в группе пародонтита была в 2,2 раза выше, чем в контрольной группе [13]. Участники из группы пародонтита имели повышенный риск общего рака по сравнению с контрольной группой после поправки на возраст, пол, сопутствующие заболевания, индекс массы тела и историю курения (скорректированное отношение рисков [aHR] 1,129; 95% ДИ 1,089–1,171;  $p < 0,0001$ ). При изучении отдельных типов рака также наблюдались значимые ассоциации между пародонтитом и раком желудка (aHR 1,136; 95% ДИ 1,042–1,239;  $p = 0,0037$ ), колоректальным раком (KPP; aHR 1,129; 95% ДИ 1,029–1,239;  $p = 0,0105$ ), раком легкого (aHR 1,127; 95% ДИ 1,008–1,260;  $p = 0,0353$ ), раком мочевого пузыря (aHR 1,307; 95% ДИ 1,071–1,595;  $p = 0,0085$ ), раком щитовидной железы (aHR 1,191; 95% ДИ 1,085–1,308;  $p = 0,0002$ ) и гематологическими злокачественными новообразованиями (aHR 1,394; 95% ДИ 1,039–1,872;  $p = 0,0270$ ).

В недавнем британско-американском обзоре [14] отмечается, что эпидемиологические данные, подтверждающие связь между заболеваниями пародонта и рядом видов рака (включая рак полости рта, рак желудка и пищевода, KPP, рак легкого, рак поджелудочной железы, рак предстательной железы, гематологические злокачественные новообразования, рак печени, рак молочной железы и рак яичников), в основном получены из когортных исследований и исследований случай-контроль. В бразильском систематическом обзоре [15], включавшем 164 исследования (с 2020 по 2023 г.), подчеркивается, что KPP, рак полости рта, рак поджелудочной железы, рак легкого и рак органов желудочно-кишечного тракта (ЖКТ) имеют последовательные ассоциации с заболеваниями пародонта. С другой стороны, рак крови, рак молочной железы и рак предстательной железы также демонстрируют ассоциации с заболеваниями пародонта, но эти связи менее выражены и более изменчивы, что указывает на необходимость целенаправленных исследований в этих областях.

В текущий обзор мы не включили большое число эпидемиологических исследований, в которых рассматривались взаимосвязи заболеваний пародонта с отдельными видами рака.

### Возможные механизмы связи заболеваний пародонта и рака

В рамках концепции «пародонтальной медицины» описаны два основных механизма возможного влияния хронической инфекции пародонта на развитие системных заболеваний. Первый заключается в том, что изменение микробиоценоза полости рта и воспаление пародонта приводят к увеличению бактериальной транслокации в системный кровоток, вызывая циркуляцию медиаторов воспаления и иммунных комплексов в другие

органы и системы организма [16]. Вторым механизмом (ось «рот – кишечник») также затрагивает изменение микробиоценоза полости рта, что может привести к нарушениям и изменениям микробиома кишечника при пероральном приеме пародонтопатических организмов [17].

В американском обзоре авторами сделан приоритетный акцент на роли хронического воспаления как биологически вероятной патогенетической связи между заболеваниями пародонта и риском развития рака, а также отмечена потенциальная важность ряда пародонтальных патогенов в этой ассоциации [18]. В обзоре финских ученых отмечается, что некоторые пародонтальные бактерии обладают канцерогенным потенциалом вследствие нескольких различных механизмов. Они могут ингибировать апоптоз, активировать пролиферацию клеток, способствовать клеточной инвазии, вызывать хроническое воспаление и напрямую вырабатывать канцерогены [19].

### Пародонтопатические бактерии

***Porphyromonas gingivalis*** – грамотрицательный оральный анаэроб, участвующий в патогенезе пародонтита. *P. gingivalis* может локально проникать в ткани пародонта и уклоняться от защитных механизмов хозяина. При этом он экспрессирует группу факторов вирулентности, таких как коллагеназа, трипсиноподобные ферменты гингипаина, липополисахариды и фимбрии, которые вызывают дерегуляцию врожденных иммунных и воспалительных реакций [20], способствуют его выживанию, распространению и поддержанию системного воспаления [21].

Особо подчеркивается роль *P. gingivalis* как «ключевого» вида биопленок в организации реакции хозяина [22]. Гипотеза «краеугольного», или «ключевого», патогена утверждает, что некоторые микробные патогены с низкой распространенностью могут вызывать воспалительные системные заболевания путем ремоделирования обычно доброкачественной микробиоты в дисбиотическую [23, 24].

Высказывается предположение, что *P. gingivalis* является канцерогеном [25], поскольку активирует ряд воспалительных иммунных реакций у хозяина и вызывает нарушения в механизмах бактериального очищения. В иранском систематическом обзоре и метаанализе [25] оценивалась и сравнивалась распространенность *P. gingivalis* у онкологических больных. Распространенность *P. gingivalis* составила 40,7% (95% ДИ 19,3–62,1%). Носительство *P. gingivalis* увеличивало вероятность развития рака у лиц с заболеваниями пародонта в 1,36 раза (отношение шансов [OR] 1,36; 95% ДИ 0,47–3,97). В связи с этим *P. gingivalis* может рассматриваться как основной потенциальный фактор риска рака у больных с заболеваниями пародонта.

Китайские ученые [26] отмечают наличие бактериальной корреляции между интратуморальным микробиомом при раке поджелудочной железы и микробиомом полости рта и указывают на присутствие *P. gingi-*

*valis* как в полости рта, так и в опухолевых тканях. В экспериментальных исследованиях при воздействии *P. gingivalis* развитие опухоли ускорялось в ортотопической и подкожной моделях рака поджелудочной железы у мышей. Показано, что патогенетически интратуморальный *P. gingivalis* способствует прогрессированию рака поджелудочной железы посредством повышения секреции нейтрофильных хемокинов и нейтрофильной эластазы из нейтрофилов, ассоциированных с опухолью.

В чилийско-американском обзоре [27] *P. gingivalis* рассматривается в качестве связующего звена между здоровьем полости рта и иммунной защитой при раке желудка.

***Fusobacterium nucleatum*** – это грамотрицательная анаэробная бактерия, которая обитает в полости рта, мочеполовой системе, кишечнике и верхнем отделе пищеварительного тракта. Она играет важную роль в качестве фактора коагрегации, причем почти все виды бактерий, участвующие в образовании зубного налета в полости рта, действуют как мост между ранними и поздними колонизаторами [28].

Обзор, выполненный международной группой ученых [29] и опубликованный в 2024 г., посвящен роли и взаимодействию *P. gingivalis* и *F. nucleatum* в оральном и желудочно-кишечном канцерогенезе. Авторы отмечают, что *P. gingivalis* и *F. nucleatum*, которые являются известными пародонтальными патогенами, оказались широко изученными участниками с потенциальными патогенными способностями в канцерогенезе. *P. gingivalis* и *F. nucleatum* были одновременно идентифицированы в нескольких клинических исследованиях, а их распространенность коррелировала с прогрессированием развития рака, подчеркивая возможное потенциальное взаимодействие. В недавнем иранском обзоре [30] приводятся данные, свидетельствующие о связи микробиома полости рта с несколькими типами рака, включая рак полости рта, поджелудочной железы, КРП, рак легкого, желудка, а также рак головы и шеи.

Бактериальная инфекция пародонта не только увеличивает заболеваемость раком, но и может предсказывать неблагоприятный прогноз в отношении рака. В китайском метаанализе [31] показано, что бактериальная инфекция пародонта увеличивает заболеваемость раком (OR 1,25; 95% ДИ 1,03–1,52) и связана с плохой общей выживаемостью (HR 1,75; 95% ДИ 1,40–2,20), выживаемостью без признаков заболевания (HR 2,18; 95% ДИ 1,24–3,84) и выживаемостью, связанной с раком (HR 1,85; 95% ДИ 1,44–2,39). Анализ подгрупп показал, что риск рака был связан с инфекцией *P. gingivalis* (OR 2,16; 95% ДИ 1,34–3,47) и инфекцией *Prevotella intermedia* (OR 1,28; 95% ДИ 1,01–1,63).

В китайском обзоре [32] отмечается связь присутствия *F. nucleatum* с патогенностью, развитием и прогнозом КРП. В ряде исследований продемонстрировано избыточное количество интратуморального *F. nucleatum* по сравнению с соседней неопухоловой тканью. Вероятная связь между инфекцией *F. nucleatum* и возник-

новением рака полости рта / головы и шеи может быть опосредована через эпителиально-мезенхимальный переход и соответствующее воспаление и иммунный ответ, обусловленные *F. nucleatum*. Клетки, подвергающиеся эпителиально-мезенхимальному переходу, демонстрируют повышенную подвижность, агрессивность и стволовость, которые обеспечивают проопухолевую среду и способствуют злокачественному метастазированию рака полости рта [33].

На наличие обширных исследований, выявивших патогенетические связи между *F. nucleatum* и КРР, указывается в другом китайском метаанализе 2024 г. [34]. В нем также обсуждается возможная связь *F. nucleatum* с другими злокачественными новообразованиями: раком полости рта, поджелудочной железы, пищевода, молочной железы и желудка. Авторы особо отмечают клиническую и исследовательскую значимость *F. nucleatum* как потенциального опухолевого биомаркера и терапевтической мишени [34]. Акцентирует внимание онкологов на потенциальных терапевтических стратегиях и другой недавний китайский обзор [35], основанный на изучении сложных взаимосвязей между *F. nucleatum* и онкогенным патогенезом (в аспекте возникновения опухоли, метастазирования, химиорезистентности и модуляции иммунного микроокружения опухоли, а также иммунотерапии).

В итальянском обзоре [28] обсуждается роль хронической патологии пародонта в качестве фактора риска развития плоскоклеточного рака полости рта, КРР и рака поджелудочной железы. Авторы отмечают, что *F. nucleatum* вносит важный воспалительный вклад в прогрессирование опухолей и связан с эпителиальными злокачественными новообразованиями, такими как плоскоклеточный рак полости рта и КРР. *F. nucleatum* продуцирует адгезионный белок FadA, который связывается с VE-кадгеринами на эндотелиальных клетках и с E-кадгеринами на эпителиальных клетках. Последнее связывание активирует онкогенные пути, такие как Wnt/ $\beta$ -катенин, при оральном и колоректальном канцерогенезе. *F. nucleatum* также влияет на иммунный ответ, поскольку его белок Fap2 взаимодействует с иммунным рецептором TIGIT, присутствующим на некоторых Т-клетках и естественных клетках-киллерах, ингибируя активность иммунных клеток. Более того, *F. nucleatum* выделяет везикулы внешней мембраны, которые вызывают выработку провоспалительных цитокинов и инициируют воспаление. *F. nucleatum* мигрирует из полости рта и достигает толстой кишки гематогенным путем. Распространенность *F. nucleatum* в ткани КРР обратно коррелирует с общей выживаемостью.

В обзоре 2024 г. ученых из США и Канады [36] также отмечается, что *F. nucleatum* способствует развитию опухоли посредством хронического воспаления, уклонения от иммунного ответа, активации пролиферации клеток и прямого взаимодействия клеток, как при плоскоклеточной карциноме полости рта. При КРР *F. nucleatum* способствует возникновению опухолей по-

средством сигнализации  $\beta$ -катенина и активации NF- $\kappa$ B. Он также вызывает аутофагию, что приводит к химиорезистентности при КРР и раке пищевода, и усиливает рост опухоли и метастазирование при раке молочной железы за счет снижения инфильтрации Т-клеток. *F. nucleatum* связан с канцерогенезом и увеличением бактериального разнообразия при плоскоклеточной карциноме полости рта, а улучшение гигиены полости рта потенциально предотвращает ее развитие. *F. nucleatum* приводит к раку, вызывая мутации и эпигенетические изменения посредством цитокинов и активных форм кислорода, а также способствует химиорезистентности при КРР.

В исследованиях японских [37] и китайских [38] гастроэнтерологов отмечено значимое повышение медианного числа копий *F. nucleatum* в тканях КРР по сравнению с нормальной слизистой оболочкой соответственно в японской и китайской популяции.

Японские ученые [39] установили, что позитивность *F. nucleatum* при КРР связана с высоким статусом микросателлитной нестабильности. *F. nucleatum* расширяет миелоидные иммунные клетки, которые ингибируют пролиферацию Т-клеток и вызывают апоптоз Т-клеток при КРР. Это указывает на то, что *F. nucleatum* обладает иммуносупрессивной активностью, ингибируя реакции Т-клеток человека. Определенные микроРНК индуцируются во время воспалительного ответа макрофагов и обладают способностью регулировать реакции клеток-хозяев на патогены. МикроРНК-21 повышает уровни интерлейкина-10 (ИЛ-10) и простагландина E<sub>2</sub>, которые подавляют противоопухолевый адаптивный иммунитет, опосредованный Т-клетками, посредством ингибирования антигенпрезентирующих возможностей дендритных клеток и пролиферации Т-клеток в клетках КРР. Иранские ученые [40] отмечают, что наиболее важными механизмами *F. nucleatum*, участвующими в канцерогенезе КРР, являются иммуномодуляция (например, увеличение количества миелоидных супрессорных клеток и ингибирующих рецепторов естественных клеток-киллеров), факторы вирулентности (например, FadA и Fap2), микроРНК (например, miR-21) и метаболизм бактерий. На связь *F. nucleatum* с развитием КРР указывают и обзоры испанских [41, 42], китайских [43] и бразильских [44] ученых.

В недавнем обзоре обсуждается участие *F. nucleatum* в канцерогенезе желудка и рассматривается потенциальное трансляционное и клиническое значение *F. nucleatum* при раке желудка [45].

В обзорах ученых из Южной Африки [46], Испании и Нидерландов [47], Китая [48] рассматривается возможная связь *F. nucleatum* с развитием рака молочной железы. Так, китайские ученые в обзоре 2024 г. [48] суммировали известные механизмы того, как *F. nucleatum* транслоцируется, колонизирует опухоли молочной железы и способствует канцерогенезу. Отмечено, что *F. nucleatum* транслоцируется в ткань молочной железы через ось «молочная железа – кишечник», прямой контакт с соском и гематогенную передачу. Впослед-

ствии *F. nucleatum* использует аутотранспортный белок fusobacterium 2 для колонизации опухоли молочной железы, а факторы вирулентности адгезин A Fusobacterium и липополисахарид – для стимуляции пролиферации. Более того, повышенная регуляция матриксной металлопротеиназы-9, вызванная *F. nucleatum*, не только запускает воспалительную реакцию, но и приводит к развитию микросреды, способствующей возникновению опухоли. Помимо провоспалительного эффекта, *F. nucleatum* может также участвовать в уклонении опухоли от иммунного ответа, что достигается посредством воздействия факторов вирулентности на рецепторы иммунных контрольных точек, которые в высокой степени экспрессируются на Т-клетках, естественных клетках-киллерах и лимфоцитах, инфильтрирующих опухоль. Ученые из Южной Африки [36] отмечают, что *F. nucleatum* может способствовать прогрессированию рака молочной железы посредством активации пути Toll-like рецептора 4 и подавления иммунной системы. Это приводит к росту клеток и устойчивости к лечению посредством аутофагии, а также иммунного уклонения.

Обсуждается участие *F. nucleatum* и в развитии других видов рака: рака предстательной железы [49], рака легкого [50], плоскоклеточного рака полости рта [51], рака головы и шеи, рака ротоглотки [52], рака желудка [53].

***Helicobacter pylori*.** Немецкие ученые [53] отмечают, что инфекция *H. pylori* считается основным причинным фактором желудочного канцерогенеза. В иранском систематическом обзоре и метаанализе (232 исследования, включающих 33 831 063 участника) рассмотрены факторы риска рака желудка [54]. Наибольшая величина отношения шансов отмечена для инфекции *H. pylori* (HR 2,56; 95% ДИ 2,18–3,00).

Полость рта является внежелудочным резервуаром *H. pylori* из-за присутствия ДНК *H. pylori* и определенных антигенов в отдельных нишах полости рта. Эта бактерия в полости рта может способствовать прогрессированию пародонтита и связана с различными заболеваниями полости рта, неудачной эрадикацией желудка и повторным заражением [55]. В систематическом обзоре и метаанализе испанских ученых были проанализированы 226 086 пациентов и было отмечено, что распространенность *H. pylori* в полости рта варьировала от 5,4 до 83,3% [56].

В исследовании стоматологов из Саудовской Аравии [57] у 65% пациентов зубной налет оказался положительным на *H. pylori*, при этом более чем у 50% пациентов бактерии находились и в желудке. У пациентов с пародонтитом был значительно выше, чем у пациентов без пародонтита, процент наличия *H. pylori* в зубном налете (79% против 43%;  $p < 0,05$ ) и желудке (60% против 33%;  $p < 0,05$ ). Кроме того, у 78% пациентов из группы с пародонтитом (по сравнению с 30% из группы без пародонтита) был положительный результат теста на наличие *H. pylori* как в зубном налете, так и в желудке [57].

Бразильские ученые рассматривают полость рта как основной резервуар для *H. pylori* и отмечают наличие корреляции между инфекцией *H. pylori* в полости рта и заболеваниями пародонта, воспалением тканей полости рта, передачей *H. pylori* и реинфицированием желудка [58]. Обсуждаются вопросы связи *H. pylori* с другими видами рака органов ЖКТ – раком пищевода [59], раком поджелудочной железы [60], КРП [61].

### Хроническое воспаление и иммунные нарушения

Немецкие стоматологи [62] представили всесторонний обзор разнообразных механизмов, используемых различными пародонтальными патогенами в развитии рака. Эти механизмы вызывают хроническое воспаление, подавляют иммунную систему хозяина, активируют клеточную инвазию и пролиферацию, обладают антиапоптотической активностью и производят канцерогенные вещества.

Механизмы, связывающие заболевания пародонта и рак, обсуждаются и в обзоре интернациональной группы ученых [63]. Авторы отмечают, что высокий риск рака головы и шеи неизменно ассоциируется с патологией пародонта. Эта связь объясняется локальным развитием в полости рта дисбиоза/дисбактериоза, хронического воспаления, иммунного уклонения и прямого (эпигенетического) повреждения эпителиальных клеток пародонтальными патобионтами и их токсинами.

Возможна связь между патологией пародонта и заболеваемостью другими злокачественными новообразованиями в отдаленных местах (рак легкого, рак молочной железы, рак предстательной железы и рак органов ЖКТ). Патогенетически могут быть задействованы различные пути, включая индукцию хронического системного воспалительного состояния и распространение оральных патобионтов с канцерогенным потенциалом. Пародонтит может способствовать слабовыраженному системному воспалению и фенотипическим изменениям в мононуклеарных клетках, что приводит к высвобождению свободных радикалов и цитокинов, а также к деградации внеклеточного матрикса – механизмам, вовлеченным в канцерогенные и метастатические процессы [63].

Более того, транзиторное гематогенное распространение (транслокация) или микроаспирация/проглатывание пародонтальных бактерий и их факторов вирулентности (например, липополисахаридов, фимбрий) может привести к колонизации чужеродными бактериями множественных микросред организма. Определенные штаммы оральных патобионтов (например, *P. gingivalis* и *F. nucleatum*) могут транслоцироваться гематогенным и энтеральным путями, будучи вовлеченными в пищеводное, желудочное, панкреатическое и колоректальное опухолеобразование посредством модуляции желудочно-кишечной противоопухолевой иммунной системы (т. е. инфильтрирующих опухоль Т-клеток) и повышенной экспрессии провоспалительных/онкогенных генов [63].

Японские ученые [64] считают, что наличие пародонтита может синергически способствовать прогрессированию рака через регуляторные Т-клетки ( $T_{reg}$ ) и ИЛ-6. В их исследовании изучалась связь между механизмами иммунного надзора и пародонтитом у онкологических больных. Оценивалось наличие или отсутствие пародонтита, а также измерялись концентрации ИЛ-6 в периферической крови, иммуносупрессивных цитокинов (VEGF, TGF- $\beta$ 1 и CCL22) и доля  $T_{reg}$  ( $CD3^+ CD4^+ CD25^+ Foxp3^+$ ). Испытуемые были разделены на следующие четыре группы: пациенты без рака и без пародонтита (P- P-), пациенты без рака с пародонтитом (P- P+), пациенты с раком без пародонтита (P+ P-) и пациенты с раком и с пародонтитом (P+ P+). Результаты многомерного анализа показали, что концентрация ИЛ-6 в периферической крови была значительно выше у пациентов P+, чем P-, и выше в группе P+ P+, чем в группе P + P-. Доля  $T_{reg}$  в периферической крови была значительно выше в группе P+ P+, чем в группах P+ P-, P- P+ и P- P-. Увеличение количества  $T_{reg}$  в периферической крови может быть одной из основных причин иммуносупрессии и уклонения от иммунного ответа при раке, а повышение уровня ИЛ-6 в периферической крови при наличии заболевания пародонта и/или рака может быть связано с прогрессированием рака [64].

## Литература / References

1. Bizuayehu HM, Ahmed KY, Kibret GD, et al. Global Disparities of Cancer and Its Projected Burden in 2050. *JAMA Netw Open*. 2024 Nov 4;7(11):e2443198. DOI: 10.1001/jamanetworkopen.2024.43198
2. Клинические рекомендации (протоколы лечения) при диагнозе пародонтит. URL: [http://www.e-stomatology.ru/director/protokols\\_30-09-2014](http://www.e-stomatology.ru/director/protokols_30-09-2014)  
Clinical guidelines (treatment protocols) in the diagnosis of periodontitis. URL: [http://www.e-stomatology.ru/director/protokols\\_30-09-2014](http://www.e-stomatology.ru/director/protokols_30-09-2014) (in Russian).
3. Balta MG, Papathanasiou E, Blix IJ, Van Dyke TE. Host Modulation and Treatment of Periodontal Disease. *J Dent Res*. 2021 Jul;100(8):798-809. DOI: 10.1177/0022034521995157
4. O'Dwyer MC, Furgal A, Furst W, et al. The Prevalence of Periodontitis Among US Adults with Multimorbidity Using NHANES Data 2011-2014. *J Am Board Fam Med*. 2023 Apr 3;36(2):313-24. DOI: 10.3122/jabfm.2022.220207R1
5. Williams RC, Offenbacher S. Periodontal medicine: the emergence of a new branch of periodontology. *Periodontol 2000*. 2000 Jun;23:9-12. DOI: 10.1034/j.1600-0757.2000.2230101.x
6. Трухан Д.И., Трухан Л.Ю. Некоторые аспекты коморбидности пародонтита и сердечно-сосудистых заболеваний. *Медицинский совет*. 2015;17:12-6. URL: <https://elibrary.ru/item.asp?id=25450351>  
Trukhan D.I., Trukhan L.Yu. Some aspects of periodontal disease and comorbid cardiovascular diseases. *Meditinskiiy sovet = Medical Council*. 2015;17:12-6. URL: <https://elibrary.ru/item.asp?id=25450351> (in Russian).
7. Трухан Д.И., Трухан Л.Ю., Иванова Д.С. Коморбидность заболеваний сердечно-сосудистой системы и болезней органов пищеварения с изменениями органов и тканей полости рта. *Клинический разбор в общей медицине*. 2021;2(3):6-17. DOI: 10.47407/kr2021.2.3.00044  
Trukhan D.I., Trukhan L.Yu., Ivanova D.S. Comorbidity of diseases of the cardiovascular system and diseases of the digestive organs with changes in organs and tissue of the oral cavity. *Clinical review for general practice*. 2021;2(3):6-17. DOI: 10.47407/kr2021.2.3.00044 (in Russian).
8. Трухан Д.И., Сулимов А.Ф., Трухан Л.Ю. Коморбидность воспалительных заболеваний кишечника и патологии пародонта. *Медицинский совет*. 2024;18(15):62-70. DOI: 10.21518/ms2024-373  
Trukhan D.I., Sulimov A.F., Trukhan L.Yu. Comorbidity of inflammatory bowel diseases and periodontal pathology. *Meditinskiiy sovet = Medical Council*. 2024;18(15):62-70. DOI: 10.21518/ms2024-373 (in Russian).
9. Трухан Д.И., Сулимов А.Ф., Трухан Л.Ю. Коморбидность патологии пародонта и язвенной болезни. *Клинический разбор в общей медицине*. 2024;5(10):6-11. DOI: 10.47407/kr2024.5.10.00488  
Trukhan D.I., Sulimov A.F., Trukhan L.Yu. Comorbidity of periodontal pathology and peptic ulcer disease. *Clinical review for general practice*. 2024;5(10):6-11. DOI: 10.47407/kr2024.5.10.00488 (in Russian).
10. Michaud DS, Fu Z, Shi J, Chung M. Periodontal Disease, Tooth Loss, and Cancer Risk. *Epidemiol Rev*. 2017 Jan 1;39(1):49-58. DOI: 10.1093/epirev/mxx006
11. Corbella S, Veronesi P, Galimberti V, et al. Is periodontitis a risk indicator for cancer? A meta-analysis. *PLoS One*. 2018 Apr 17;13(4):e0195683. DOI: 10.1371/journal.pone.0195683
12. Ma H, Zheng J, Li X. Potential risk of certain cancers among patients with Periodontitis: a supplementary meta-analysis of a large-scale population. *Int J Med Sci*. 2020 Sep 12;17(16):2531-43. DOI: 10.7150/ijms.46812
13. Kim EH, Nam S, Park CH, et al. Periodontal disease and cancer risk: A nationwide population-based cohort study. *Front Oncol*. 2022 Aug 23;12:901098. DOI: 10.3389/fonc.2022.901098
14. Higham J, Scannapieco FA. Epidemiological associations between periodontitis and cancer. *Periodontol 2000*. 2024 Oct;96(1):74-82. DOI: 10.1111/prd.12599
15. Villar A, Mendes B, Viègas M, et al. The relationship between periodontal disease and cancer: Insights from a Systematic Literature Network Analysis. *Cancer Epidemiol*. 2024 Aug;91:102595. DOI: 10.1016/j.canep.2024.102595
16. Li X, Kolltveit KM, Tronstad L, Olsen I. Systemic diseases caused by oral infection. *Clin Microbiol Rev*. 2000;13:547-58. DOI: 10.1128/CMR.13.4.547
17. Yamazaki K. Oral-gut axis as a novel biological mechanism linking periodontal disease and systemic diseases: A review. *Jpn Dent Sci Rev*. 2023 Dec;59:273-80. DOI: 10.1016/j.jdsr.2023.08.003

## Заключение

Большая часть найденных источников относятся к последнему десятилетию, что свидетельствует об актуальности анализа связи заболеваний пародонта и онкологических заболеваний. Эпидемиологические исследования и исследования по борьбе с раком, посвященные изучению взаимосвязи заболеваний пародонта и риска рака, предполагают наличие положительной связи с общим риском рака и риском развития некоторых конкретных видов рака.

Возможные механизмы связи заболеваний пародонта и рака предполагают транслокацию пародонтальных бактерий, прежде всего потенциальных канцерогенов *P. gingivalis* и *F. nucleatum*, гематогенным путем или по оси «рот – ЖКТ» с последующим развитием хронического воспаления и нарушений иммунной системы.

Дальнейшее изучение взаимосвязи заболеваний пародонта и рака открывает новые перспективы в профилактике, диагностике и лечении онкологических заболеваний.

**Конфликт интересов.** Авторы заявляют об отсутствии конфликта интересов.

**Conflict of interests.** The authors declare that there is not conflict of interests.

18. Nwizu N, Wactawski-Wende J, Genco RJ. Periodontal disease and cancer: Epidemiologic studies and possible mechanisms. *Periodontol 2000*. 2020 Jun;83(1):213-33. DOI: 10.1111/prd.12329
19. Tuominen H, Rautava J. Oral Microbiota and Cancer Development. *Pathobiology*. 2021;88(2):116-26. DOI: 10.1159/000510979
20. Трухан Д.И. Коморбидность заболеваний пародонта и неалкогольной жировой болезни печени. *Экспериментальная и клиническая гастроэнтерология*. 2024;223(3):14-24. DOI: 10.31146/1682-8658-ecg-223-3-14-24
- Trukhan D.I. Comorbidity of periodontal diseases and non-alcoholic fatty liver disease. *Experimental and Clinical Gastroenterology*. 2024;223(3):14-24. DOI: 10.31146/1682-8658-ecg-223-3-14-24 (in Russian).
21. Mulhall H, Huck O, Amar S. Porphyromonas gingivalis, a Long-Range Pathogen: Systemic Impact and Therapeutic Implications. *Microorganisms*. 2020 Jun 9;8(6):869. DOI: 10.3390/microorganisms8060869
22. Bostanci N, Belibasakis GN. Porphyromonas gingivalis: an invasive and evasive opportunistic oral pathogen. *FEMS Microbiol Lett*. 2012;333:1-9. DOI: 10.1111/j.1574-6968.2012.02579.x
23. Hajishengallis G, Darveau RP, Curtis MA. The keystone-pathogen hypothesis. *Nat Rev Microbiol*. 2012;10:717-25. DOI: 10.1038/nrmicro2873
24. Pai SI, Matheus HR, Guastaldi FPS. Effects of periodontitis on cancer outcomes in the era of immunotherapy. *Lancet Healthy Longev*. 2023 Apr;4(4):e166-e175. DOI: 10.1016/S2666-7568(23)00021-1
25. Sayehmiri F, Sayehmiri K, Asadollahi K, et al. The prevalence rate of Porphyromonas gingivalis and its association with cancer: A systematic review and meta-analysis. *Int J Immunopathol Pharmacol*. 2015 Jun;28(2):160-7. DOI: 10.1177/0394632015586144
26. Tan Q, Ma X, Yang B, et al. Periodontitis pathogen Porphyromonas gingivalis promotes pancreatic tumorigenesis via neutrophil elastase from tumor-associated neutrophils. *Gut Microbes*. 2022 Jan-Dec;14(1):2073785. DOI: 10.1080/19490976.2022.2073785
27. Muñoz-Medel M, Pinto MP, Goralsky L, et al. Porphyromonas gingivalis, a bridge between oral health and immune evasion in gastric cancer. *Front Oncol*. 2024 May 14;14:1403089. DOI: 10.3389/fonc.2024.1403089
28. Pignatelli P, Nuccio F, Piattelli A, Curia MC. The Role of Fusobacterium nucleatum in Oral and Colorectal Carcinogenesis. *Microorganisms*. 2023 Sep 20;11(9):2358. DOI: 10.3390/microorganisms11092358
29. Wang B, Deng J, Donati V, et al. The Roles and Interactions of Porphyromonas gingivalis and Fusobacterium nucleatum in Oral and Gastrointestinal Carcinogenesis: A Narrative Review. *Pathogens*. 2024 Jan 20;13(1):93. DOI: 10.3390/pathogens13010093
30. Aghili S, Rahimi H, Hakimi LK, et al. Interactions Between Oral Microbiota and Cancers in the Aging Community: A Narrative Review. *Cancer Control*. 2024 Jan-Dec;31:10732748241270553. DOI: 10.1177/10732748241270553
31. Xiao L, Zhang Q, Peng Y, et al. The effect of periodontal bacteria infection on incidence and prognosis of cancer: A systematic review and meta-analysis. *Medicine (Baltimore)*. 2020 Apr;99(15):e19698. DOI: 10.1097/MD.00000000000019698
32. He Z, Tian W, Wei Q, Xu J. Involvement of Fusobacterium nucleatum in malignancies except for colorectal cancer: A literature review. *Front Immunol*. 2022 Aug 17;13:968649. DOI: 10.3389/fimmu.2022.968649
33. Ma Y, Yu Y, Yin Y, et al. Potential role of epithelial-mesenchymal transition induced by periodontal pathogens in oral cancer. *J Cell Mol Med*. 2024 Jan;28(1):e18064. DOI: 10.1111/jcmm.18064
34. Ye C, Liu X, Liu Z, et al. Fusobacterium nucleatum in tumors: from tumorigenesis to tumor metastasis and tumor resistance. *Cancer Biol Ther*. 2024 Dec 31;25(12):2306676. DOI: 10.1080/15384047.2024.2306676
35. Luo W, Han J, Peng X, et al. The role of Fusobacterium nucleatum in cancer and its implications for clinical applications. *Mol Oral Microbiol*. 2024 Dec;39(6):417-32. DOI: 10.1111/omi.12475
36. Akbari E, Epstein JB, Samim F. Unveiling the Hidden Links: Periodontal Disease, Fusobacterium Nucleatum, and Cancers. *Curr Oncol Rep*. 2024 Nov;26(11):1388-97. DOI: 10.1007/s11912-024-01591-w
37. Yamaoka Y, Suehiro Y, Hashimoto S, et al. Fusobacterium nucleatum as a prognostic marker of colorectal cancer in a Japanese population. *J Gastroenterol*. 2018 Apr;53(4):517-24. DOI: 10.1007/s00535-017-1382-6
38. Li YY, Ge QX, Cao J, et al. Association of Fusobacterium nucleatum infection with colorectal cancer in Chinese patients. *World J Gastroenterol*. 2016 Mar 21;22(11):3227-33. DOI: 10.3748/wjg.v22.i11.3227
39. Noshok K, Sukawa Y, Adachi Y, et al. Association of Fusobacterium nucleatum with immunity and molecular alterations in colorectal cancer. *World J Gastroenterol*. 2016 Jan 14;22(2):557-66. DOI: 10.3748/wjg.v22.i2.557
40. Hashemi Goradel N, Heidarzadeh S, Jahangiri S, et al. Fusobacterium nucleatum and colorectal cancer: A mechanistic overview. *J Cell Physiol*. 2019 Mar;234(3):2337-44. DOI: 10.1002/jcp.27250
41. Mesa F, Mesa-López MJ, Egea-Valenzuela J, et al. A New Comorbidity in Periodontitis: Fusobacterium nucleatum and Colorectal Cancer. *Medicina (Kaunas)*. 2022 Apr 15;58(4):546. DOI: 10.3390/medicina58040546
42. Villar-Ortega P, Expósito-Ruiz M, Gutiérrez-Soto M, et al. The association between Fusobacterium nucleatum and cancer colorectal: A systematic review and meta-analysis. *Enferm Infecc Microbiol Clin (Engl Ed)*. 2022 May;40(5):224-34. DOI: 10.1016/j.eimce.2022.02.007
43. Wang N, Fang JY. Fusobacterium nucleatum, a key pathogenic factor and microbial biomarker for colorectal cancer. *Trends Microbiol*. 2023 Feb;31(2):159-72. DOI: 10.1016/j.tim.2022.08.010
44. Datorre JG, de Carvalho AC, Guimarães DP, Reis RM. The Role of Fusobacterium nucleatum in Colorectal Carcinogenesis. *Pathobiology*. 2021;88(2):127-40. DOI: 10.1159/000512175
45. Petkevicius V, Lehr K, Kupcinskas J, Link A. Fusobacterium nucleatum: Unraveling its potential role in gastric carcinogenesis. *World J Gastroenterol*. 2024 Sep 21;30(35):3972-84. DOI: 10.3748/wjg.v30.i35.3972
46. Van der Merwe M, Van Niekerk G, Botha A, Engelbrecht AM. The onco-immunological implications of Fusobacterium nucleatum in breast cancer. *Immunol Lett*. 2021 Apr;232:60-6. DOI: 10.1016/j.imlet.2021.02.007
47. Gaba FI, González RC, Martínez RG. The Role of Oral Fusobacterium nucleatum in Female Breast Cancer: A Systematic Review and Meta-Analysis. *Int J Dent*. 2022 Nov 23;2022:1876275. DOI: 10.1155/2022/1876275
48. Guo X, Yu K, Huang R. The ways Fusobacterium nucleatum translocate to breast tissue and contribute to breast cancer development. *Mol Oral Microbiol*. 2024 Feb;39(1):1-11. DOI: 10.1111/omi.12446
49. Alluri LSC, Paes Batista da Silva A, Verma S, et al. Presence of Specific Periodontal Pathogens in Prostate Gland Diagnosed With Chronic Inflammation and Adenocarcinoma. *Cureus*. 2021 Sep 5;13(9):e17742. DOI: 10.7759/cureus.17742
50. Zhang K, He C, Qiu Y, et al. Association of oral microbiota and periodontal disease with lung cancer: a systematic review and meta-analysis. *J Evid Based Dent Pract*. 2023 Sep;23(3):101897. DOI: 10.1016/j.jebdp.2023.101897
51. Ciani L, Libonati A, Dri M, et al. About a Possible Impact of Endodontic Infections by Fusobacterium nucleatum or Porphyromonas gingivalis on Oral Carcinogenesis: A Literature Overview. *Int J Mol Sci*. 2024 May 7;25(10):5083. DOI: 10.3390/ijms25105083
52. Xiong J, Liu H, Li C, et al. Linking periodontitis with 20 cancers, emphasis on oropharyngeal cancer: a Mendelian randomization analysis. *Sci Rep*. 2024 May 31;14(1):12511. DOI: 10.1038/s41598-024-63447-4
53. Lehr K, Nikitina D, Vilchez-Vargas R, et al. Microbial composition of tumorous and adjacent gastric tissue is associated with prognosis of gastric cancer. *Sci Rep*. 2023 Mar 21;13(1):4640. DOI: 10.1038/s41598-023-31740-3
54. Poorolajal J, Moradi L, Mohammadi Y, et al. Risk factors for stomach cancer: a systematic review and meta-analysis. *Epidemiol Health*. 2020;42:e2020004. DOI: 10.4178/epih.e2020004
55. Zhang L, Chen X, Ren B, et al. *Helicobacter pylori* in the Oral Cavity: Current Evidence and Potential Survival Strategies. *Int J Mol Sci*. 2022 Nov 7;23(21):13646. DOI: 10.3390/ijms232113646
56. López-Valverde N, Macedo de Sousa B, López-Valverde A, et al. Possible Association of Periodontal Diseases With *Helicobacter pylori* Gastric Infection: A Systematic Review and Meta-Analysis. *Front Med (Lausanne)*. 2022 Apr 19;9:822194. DOI: 10.3389/fmed.2022.822194
57. Al Asqah M, Al Hamoudi N, Anil S, et al. Is the presence of *Helicobacter pylori* in dental plaque of patients with chronic periodontitis a risk factor for gastric infection? *Can J Gastroenterol*. 2009 Mar;23(3):177-9. DOI: 10.1155/2009/950527
58. Payão SL, Rasmussen LT. *Helicobacter pylori* and its reservoirs: A correlation with the gastric infection. *World J Gastrointest Pharmacol Ther*. 2016 Feb 6;7(1):126-32. DOI: 10.4292/wjgpt.v7.i1.126
59. Xie FJ, Zhang YP, Zheng QQ, et al. *Helicobacter pylori* infection and esophageal cancer risk: an updated meta-analysis. *World J Gastroenterol*. 2013 Sep 28;19(36):6098-107. DOI: 10.3748/wjg.v19.i36.6098

60. Guo Y, Liu W, Wu J. Helicobacter pylori infection and pancreatic cancer risk: A meta-analysis. *J Cancer Res Ther.* 2016 Dec;12(Suppl): C229-C232. DOI: 10.4103/0973-1482.200744
61. Zuo Y, Jing Z, Bie M, et al. Association between Helicobacter pylori infection and the risk of colorectal cancer: A systematic review and meta-analysis. *Medicine (Baltimore).* 2020 Sep 11;99(37):e21832. DOI: 10.1097/MD.0000000000021832
62. Zhou Y, Meyle J, Groeger S. Periodontal pathogens and cancer development. *Periodontol 2000.* 2024 Oct;96(1):112-49. DOI: 10.1111/prd.12590
63. Baima G, Minoli M, Michaud DS, et al. Periodontitis and risk of cancer: Mechanistic evidence. *Periodontol 2000.* 2024 Oct;96(1):83-94. DOI: 10.1111/prd.12540
64. Kajihara R, Sakai H, Han Y, et al. Presence of periodontitis may synergistically contribute to cancer progression via Treg and IL-6. *Sci Rep.* 2022 Jul 8;12(1):11584. DOI: 10.1038/s41598-022-15690-w

#### ИНФОРМАЦИЯ ОБ АВТОРАХ

**Трухан Дмитрий Иванович** – д-р мед. наук, доц., проф. каф. поликлинической терапии и внутренних болезней ФГБОУ ВО «Омский государственный медицинский университет». E-mail: dmitry\_trukhan@mail.ru; ORCID: 0000-0002-1597-1876

**Сулимов Анатолий Филиппович** – д-р мед. наук, проф., зав. каф. челюстно-лицевой хирургии ФГБОУ ВО «Омский государственный медицинский университет». E-mail: afsulimov@yandex.ru

**Трухан Лариса Юрьевна** – канд. мед. наук, врач-стоматолог. E-mail: larissa\_trukhan@mail.ru; ORCID: 0000-0002-4721-6605

**Деговцов Евгений Николаевич** – д-р мед. наук, зав. каф. госпитальной хирургии ФГБОУ ВО «Омский государственный медицинский университет». E-mail: edego2001@mail.ru; ORCID: 0000-0003-0385-8232

Поступила в редакцию: 19.11.2024

Поступила после рецензирования: 13.12.2024

Принята к публикации: 30.01.2025

#### INFORMATION ABOUT THE AUTHORS

**Dmitry I. Trukhan** – Dr. Sci. (Med.), Prof., Omsk State Medical University. E-mail: dmitry\_trukhan@mail.ru; ORCID: 0000-0002-1597-1876

**Anatoly F. Sulimov** – Dr. Sci. (Med.), Full Prof., Omsk State Medical University. E-mail: afsulimov@yandex.ru

**Larisa Yu. Trukhan** – Cand. Sci. (Med.), dentist. E-mail: larissa\_trukhan@mail.ru; ORCID: 0000-0002-4721-6605

**Evgeny N. Degoutsov** – Dr. Sci. (Med.), Head of the Department, Omsk State Medical University. E-mail: edego2001@mail.ru; ORCID: 0000-0003-0385-8232

Received: 19.11.2024

Revised: 13.12.2024

Accepted: 30.01.2025



# Поздний лучевой сакроилеит крестцово-подвздошного сочленения через 20 лет после комплексного лечения рака тела матки (клинический случай)

А.С. Ямщикова<sup>1</sup>✉, В.А. Коротков<sup>1</sup>, Б.Э. Ткаченко<sup>1</sup>, В.А. Титова<sup>2</sup>, Л.И. Крикунова<sup>1</sup>, О.Д. Рябцева<sup>3</sup>, Т.А. Агабабян<sup>1</sup>, В.О. Рипп<sup>1</sup>, Д.Г. Романова<sup>4</sup>, С.А. Иванов<sup>1,5</sup>, А.Д. Каприн<sup>5,6,7</sup>

<sup>1</sup> Медицинский радиологический научный центр им. А.Ф. Цыба – филиал ФГБУ «НМИЦ радиологии» Минздрава России, Обнинск, Россия;

<sup>2</sup> ФГБУ «Российский научный центр рентгенодиагностики» Минздрава России, Москва, Россия;

<sup>3</sup> ГБУЗ «Луганский республиканский клинический онкологический диспансер», Луганская Народная Республика, Луганск, Россия;

<sup>4</sup> ФГАОУ ВО «Первый Московский государственный медицинский университет им. И.М. Сеченова» Минздрава России (Сеченовский Университет), Москва, Россия;

<sup>5</sup> ФГАОУ ВО «Российский университет дружбы народов им. Патриса Лумумбы», Москва, Россия;

<sup>6</sup> ФГБУ «Национальный медицинский исследовательский центр радиологии» Минздрава России, Обнинск, Россия;

<sup>7</sup> Московский научно-исследовательский онкологический институт им. П.А. Герцена – филиал ФГБУ «НМИЦ радиологии» Минздрава России, Москва, Россия

✉ kolmykova1996@gmail.com

## Аннотация

В статье представлен клинический случай низкодифференцированного рака эндометрия, характеризующегося агрессивным течением и неблагоприятным прогнозом. Особое внимание уделено редкому проявлению заболевания – метастатическому поражению костей, которое значительно ухудшает качество жизни пациентки. Обсуждаются сложности диагностики и лечения поздних осложнений лучевой терапии. Отдельно рассмотрена роль лучевой терапии как в обезболивании, так и в профилактике прогрессирования костных метастазов. Подчеркивается необходимость мультидисциплинарного подхода для повышения эффективности лечения и улучшения прогноза. Приведенный случай подчеркивает актуальность раннего выявления осложнений и поиска новых терапевтических стратегий.

**Ключевые слова:** рак тела матки, низкодифференцированный рак тела матки, лучевая терапия, поздние лучевые осложнения, прогрессирование, хирургическое лечение, скелетные метастазы.

**Для цитирования:** Ямщикова А.С., Коротков В.А., Ткаченко Б.Э., Титова В.А., Крикунова Л.И., Рябцева О.Д., Агабабян Т.А., Рипп В.О., Романова Д.Г., Иванов С.А., Каприн А.Д. Поздний лучевой сакроилеит крестцово-подвздошного сочленения через 20 лет после комплексного лечения рака тела матки (клинический случай). *Клинический разбор в общей медицине*. 2025; 6 (7): 49–53. DOI 10.47407/kr2025.6.07.00p4530

## Late radiation sacroiliitis of the sacroiliac joint 20 years after complex treatment of endometrial cancer (case report)

Anastasia S. Yamshchikova<sup>1</sup>✉, Valery A. Korotkov<sup>1</sup>, Borislav E. Tkachenko<sup>1</sup>, Vera A. Titova<sup>2</sup>, Lyudmila I. Krikunova<sup>1</sup>, Olga D. Ryabtseva<sup>3</sup>, Tatev A. Aghababyan<sup>1</sup>, Vladislav O. Ripp<sup>1</sup>, Daria G. Romanova<sup>4</sup>, Sergey A. Ivanov<sup>1,5</sup>, Andrey D. Kaprin<sup>5,6,7</sup>

<sup>1</sup> Tsyb Medical Radiological Research Centre – branch of the National Medical Research Radiological Centre, Obninsk, Russia;

<sup>2</sup> National Medical Research Radiological Centre, Obninsk, Russia;

<sup>3</sup> Lugansk Republican Clinical Oncological Dispensary, Lugansk, Russia;

<sup>4</sup> Sechenov First Moscow State Medical University (Sechenov University), Moscow, Russia;

<sup>5</sup> Patrice Lumumba People's Friendship University of Russia (RUDN University), Moscow, Russia;

<sup>6</sup> National Medical Research Radiological Centre, Obninsk, Russia;

<sup>7</sup> Hertsen Moscow Oncology Research Institute – branch of the National Medical Research Radiological Centre, Moscow, Russia

✉ kolmykova1996@gmail.com

## Abstract

The article presents a clinical case of low-grade endometrial cancer, characterized by aggressive progression and a poor prognosis. Particular attention is paid to a rare manifestation of the disease – skeletal metastases, which significantly reduce the patient's quality of life. The article discusses the challenges of diagnosing and treating late radiation therapy complications. Special emphasis is placed on the role of radiation therapy in both pain management and preventing the progression of bone metastases. The necessity of a multidisciplinary approach to enhance treatment effectiveness and improve prognosis is highlighted. This case emphasizes the importance of early detection of complications and the search for new therapeutic strategies.

**Keywords:** endometrial cancer, low-grade endometrial cancer, radiation therapy, late radiation complications, progression, surgical treatment, skeletal metastases.

**For citation:** Yamshchikova A.S., Korotkov V.A., Tkachenko B.E., Titova V.A., Krikunova L.I., Ryabtseva O.D., Aghababyan T.A., Ripp V.O., Romanova D.G., Ivanov S.A., Kaprin A.D. Late radiation sacroiliitis of the sacroiliac joint 20 years after complex treatment of endometrial cancer (case report). *Clinical review for general practice*. 2025; 6 (7): 49–53 (In Russ.). DOI 10.47407/kr2025.6.07.00p4530

По данным GLOBOCAN за 2022 г., в мире зарегистрировано 420 368 новых случаев рака тела матки (РТМ), что составляет шестую часть от числа всех наиболее распространенных злокачественных опухолей у женщин. Заболеваемость данной патологией составляет 8,4 случая на 100 тыс. женщин, а уровень смертности – 1,7 на 100 тыс. населения соответственно. Ожидается, что к 2040 г. глобальное бремя этого заболевания значительно возрастет [1].

В Российской Федерации РТМ занимает лидирующее место среди злокачественных новообразований женских половых органов. В 2023 г. зарегистрировано 28 382 новых случая заболевания, что является одним из самых высоких показателей в мире. Уровень смертности в России также превышает средние мировые значения и составляет около 7600 случаев ежегодно, со стандартизованным показателем 18,77 на 100 тыс. женщин, несмотря на высокую долю ранней диагностики (I стадия по FIGO) – 72,6% случаев [2].

Низкодифференцированный РТМ является агрессивной формой злокачественных опухолей матки и ассоциируется с неблагоприятным прогнозом. Этот подтип отличается высоким уровнем инвазии, склонностью к метастазированию и низкой выживаемостью. По данным исследований, частота развития такой формы злокачественного новообразования составляет менее 5% от всех случаев рака эндометрия, однако значительно влияет на общую смертность, связанную с этим заболеванием [3]. Учитывая высокую агрессивность этой формы рака, ключевым остается поиск новых терапевтических стратегий, направленных на улучшение выживаемости и качества жизни пациенток.

РТМ, ограниченный эндометрием, в большинстве случаев лечится с использованием хирургического подхода, который может дополняться адъювантной лучевой и химиотерапией. Основой хирургического лечения является тотальная гистерэктомия с двусторонней сальпинго-оофорэктомией, которая может быть дополнена лимфодиссекцией для уточнения стадии заболевания и определения дальнейшей тактики лечения заболевания [4].

Лучевая терапия (ЛТ), как дистанционная, так и брахитерапия, является важным компонентом лечения пациенток с факторами высокого риска. К этим факторам относятся глубокая инвазия опухоли в миометрий, поражение лимфатических узлов, низкая степень дифференцировки опухоли, распространение опухоли на шейку матки и наличие опухолевых эмболов в сосудах. Брахитерапия используется преимущественно для профилактики локальных рецидивов в области влагалища, тогда как дистанционная лучевая терапия (ДЛТ) более эффективно контролирует возможное поражение лимфатических узлов [5, 6].

Поздние осложнения ЛТ, такие как радиационный фиброз, остеорадионекроз, остаются важной клинической проблемой. Их развитие связано с длительным воздействием радиации на ткани, что приводит к их хроническому повреждению. Метастатические пораже-

ния скелета при раке шейки матки и РТМ встречаются гораздо реже, чем при других онкологических заболеваниях, таких как рак молочной железы, предстательной железы, легкого и почки. Частота этих поражений составляет 4–5% по данным патологоанатомических исследований и не превышает 1–2% по клиническим данным [7]. Несмотря на низкую частоту, метастазы в костях представляют собой серьезную проблему, так как сопровождаются риском тяжелых осложнений, включая патологические переломы и компрессию спинного мозга. В таких случаях ЛТ играет ключевую роль, обеспечивая не только эффективное обезболивание, но и профилактику дальнейшего прогрессирования поражений. Особенно это актуально при тяжелых формах осложнений, таких как лучевой остеомиелит или фиброз мягких тканей, вызывающих хроническую боль, затрудняющих движение [8].

Современные методы ЛТ, включая дистанционное облучение области таза и внутриволостную брахитерапию, показали высокую эффективность в снижении частоты локальных рецидивов и улучшении общей выживаемости пациенток. Использование таких технологий, как модулированная по интенсивности ЛТ (Intensity-Modulated Radiation Therapy, IMRT), минимизирует повреждение здоровых тканей и снижает вероятность поздних осложнений [9]. Однако даже при использовании передовых технологий необходимо длительное наблюдение пациенток после окончания лечения, так как поздние эффекты ЛТ могут проявляться через годы после терапии.

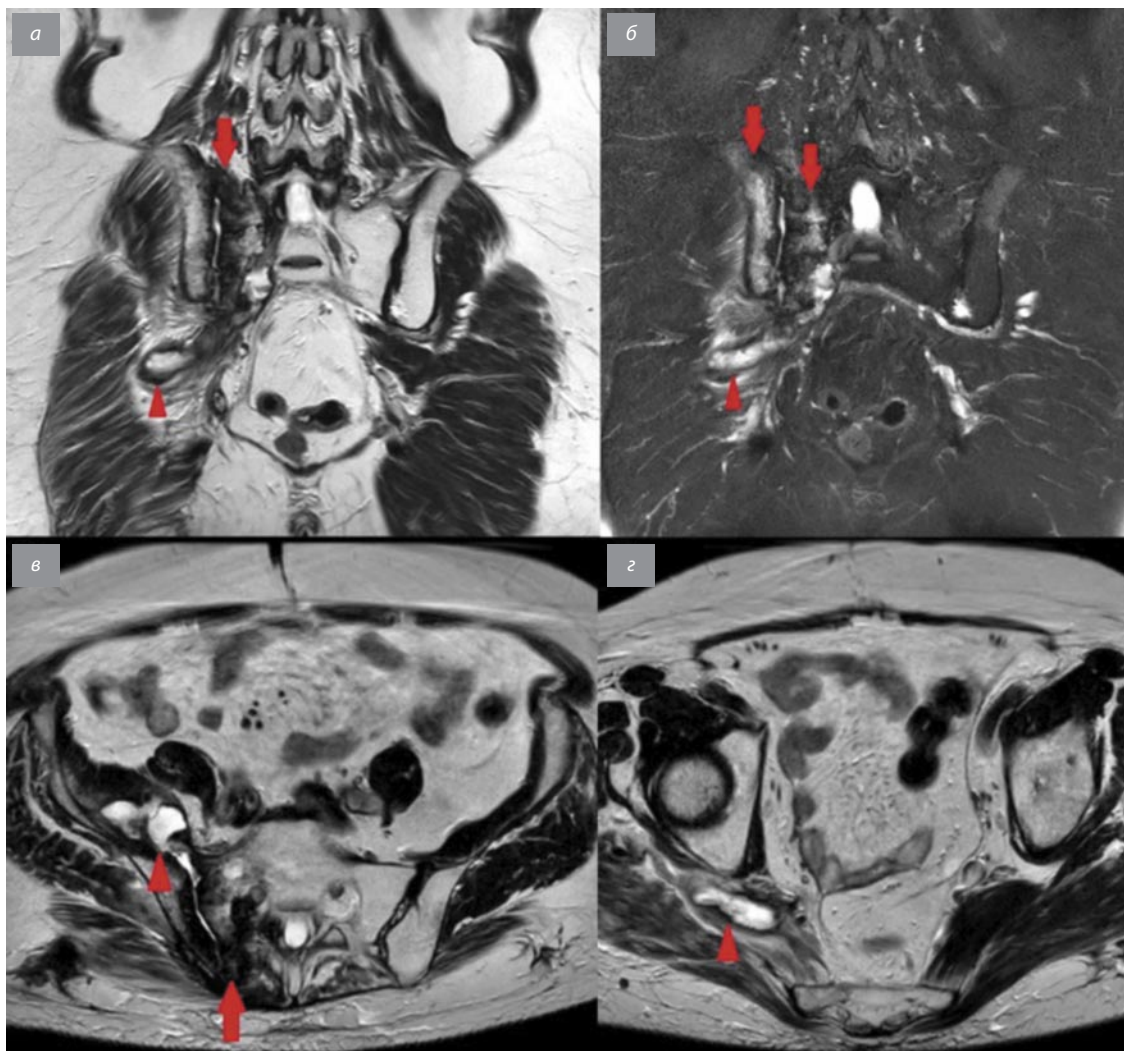
В клинической практике случаи длительной ремиссии являются редкими, особенно при низкодифференцированных формах рака эндометрия, что подчеркивает важность мультидисциплинарного подхода в лечении и последующем мониторинге. Представленное ниже клиническое наблюдение демонстрирует именно такой благоприятный исход комплексного лечения РТМ, который, к сожалению, осложнился формированием позднего лучевого сакроилеита области крестца на постгоспитальном этапе и повлиял на качество жизни пациентки. Учитывая достаточно редкий вариант осложнений ЛТ, представленный в нашем наблюдении, на фоне длительной ремиссии основного заболевания, данное исследование может представлять определенный интерес для практикующих врачей и исследователей и посвящено дифференциальной диагностике между прогрессированием и развитием местных лучевых повреждений.

### Клинический случай

Пациентка Н., 70 лет. Диагноз: С79.5 Рак тела матки рТ2N0M0 II ст., в феврале 2005 г. – экстирпация матки с придатками. Прогрессирование заболевания (метастазы в кости) в 2017 г. Комбинированное лечение в 2018 г.: 6 курсов полихимиотерапии по схеме карбоплатин + паклитаксел + ДЛТ, суммарная очаговая доза (СОД) – 25 Гр, разовая очаговая доза (РОД) – 5 Гр. Стабилизация, III клиническая группа.

**Рис. 1. МРТ органов малого таза: T2-ВИ в коронарной плоскости (а) и в аксиальной плоскости (в, з), T2-ВИ с подавлением сигнала от жировой ткани в коронарной плоскости (б). Склеротические изменения с отеком костного мозга в подвздошной кости и боковой массе крестца, жидкостные образования в структуре подвздошной и грушевидной мышц.**

*Fig. 1. MRI of the pelvic organs: T2-WI in the coronal plane (a) and in the axial plane (b, d), T2-WI with signal suppression from adipose tissue in the coronal plane (b). Sclerotic changes with bone marrow edema in the ilium and lateral mass of the sacrum, fluid formations in the structure of the iliac and piriformis muscles.*



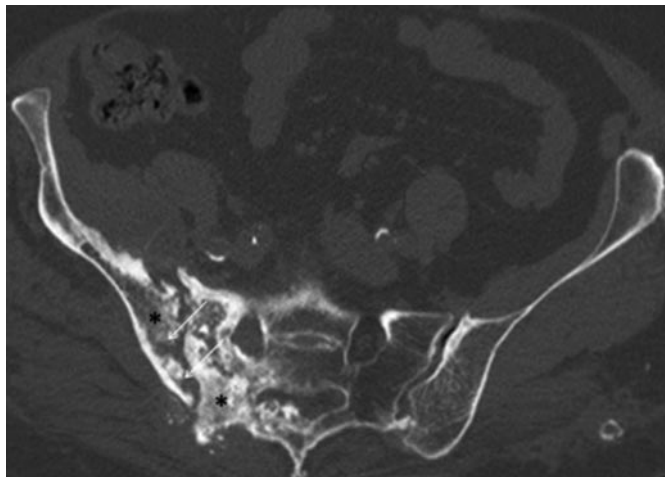
Из анамнеза: в 2005 г. при комплексном обследовании диагностирована низкодифференцированная аденокарцинома тела матки. По месту жительства выполнена экстирпация матки с придатками, после чего проведена послеоперационная стереотаксическая лучевая терапия на область малого таза и влагалищную трубку: СОД от ДЛТ составила 46 Гр на малый таз, СОД от внутриполостного компонента – 20 Гр. При контрольном обследовании в 2017 г.: прогрессирование – метастаз в крестцово-подвздошное сочленение. Проведено 6 курсов химиотерапии по схеме паклитаксел + карбоплатин в терапевтических дозах. Проведен паллиативный курс ДЛТ: РОД – 5 Гр до СОД 25 Гр. Область облучения – крестцово-подвздошный отдел справа. В последующем начата длительная терапия бисфосфонатами: золедроновая кислота 4 мг внутривенно капельно 1 раз в 3 мес. С 2019 г. начата гормонотерапия: анастрозол + золедроновая кислота 4 мг внутривенно капельно 1 раз в 3 мес по настоящее время.

Представлены результаты **позитронно-эмиссионной томографии, совмещенной с компьютерной томографией (ПЭТ-КТ)** всего тела, согласно которым данным, свидетельствующих о местном рецидиве опухоли, не получено. Выявленные при предыдущих ПЭТ-КТ-исследованиях изменения боковой массы крестца справа и правой подвздошной кости сохраняются без существенной динамики. Образование с жидкостным содержимым в толще мышц таза справа, распространяющееся в крестцово-подвздошное сочленение и по задней поверхности тела подвздошной кости, следует дифференцировать между неспецифическими изменениями воспалительного характера и метастазами (что менее вероятно).

Для уточнения характера изменений в мягких тканях назначена **магнитно-резонансная томография (МРТ)** органов малого таза. По данным контрольной МРТ (рис. 1) визуализируются структурные изменения в смежных отделах правой подвздошной кости и боко-

**Рис. 2. СКТ костей таза. Неоднородная структура костей крестцово-подвздошного сочленения с наличием краевых разрушений костей вдоль суставных поверхностей.**

Fig. 2. SCT scan of the pelvic bones. Heterogeneous structure of the bones of the sacral joint with the presence of marginal bone destruction along the articular surfaces.



вой массы крестца с признаками отека и склеротической трансформации костного мозга. На этом фоне в окружающих мягких тканях также отмечаются отек и склеротические изменения с наличием жидкостных образований неправильной формы в толще подвздошной и грушевидной мышц, связанных с полостью крестцово-подвздошного сочленения.

С целью детальной оценки состояния костей таза и исключения участков переломов на уровне правого крестцово-подвздошного сочленения рекомендовано проведение спиральной компьютерной томографии (СКТ) костей таза. По данным СКТ костей таза без контрастирования (рис. 2) на фоне структурных изменений, наличия участков краевого разрушения по суставным поверхностям крыла подвздошной кости и боковой массы крестца костей трещин и переломов не выявлено. Описанные на МРТ образования в проекции мышц таза визуализируются в виде кольцевидных образова-

ний жидкостной плотности с неомогенным содержанием в центре и обызвествленными стенками по периферии.

Выполнена **трепанобиопсия образований в мягких тканях таза справа**. Морфологическая картина соответствовала кистозному содержанию с выраженным воспалительным компонентом. При исследовании материала данных, свидетельствующих о наличии опухоли, не получено.

### Заключение

Представленный клинический случай подчеркивает значимость мультидисциплинарного подхода в лечении пациенток с агрессивными формами рака эндометрия, таких как низкодифференцированная аденокарцинома. Несмотря на достижение длительной ремиссии, поздние постлучевые изменения, включая радиационный сакроилеит и образование кистозных структур, остаются серьезной проблемой, требующей длительного мониторинга и своевременной коррекции осложнений. Интеграция современных методов ЛТ, таких как IMRT, в сочетании с индивидуализацией лечения позволяет минимизировать риски и повысить качество жизни пациентов. Данный случай демонстрирует необходимость продолжения исследований в области управления постлучевыми осложнениями и разработки протоколов для раннего выявления и лечения этих состояний.

**Конфликт интересов.** Авторы заявляют об отсутствии конфликта интересов.

**Conflict of interest.** The authors declare no conflict of interest.

**Финансирование.** Исследование выполнено без спонсорской поддержки.

**Acknowledgements.** The study had no sponsorship.

**Соблюдение прав пациентов и правил биоэтики.** Пациентка подписала информированное согласие на публикацию своих данных.

**Compliance with patients' rights and bioethics rules.** The patient signed an informed consent for the publication of her data.

### Литература / References

- International Agency for Research on Cancer. GLOBOCAN 2022: Estimated Cancer Incidence, Mortality and Prevalence Worldwide. World Health Organization; 2023.
- Каприн А.Д., Старинский В.В., Шахзадова А.О. (ред.). Состояние онкологической помощи населению России в 2023 году. М.: МНИОИ им. П.А. Герцена – филиал ФГБУ «НМИЦ радиологии» Минздрава России; 2024. 262 с.  
Kaprin A.D., Starinsky V.V., Shakhzadova A.O. (eds). The state of oncological care for the population of Russia in 2023. Moscow: P.A. Herzen Moscow Oncology Research Institute – branch of the National Medical Research Center of Radiology of the Ministry of Health of the Russian Federation; 2024. 262 p. (in Russian).
- Smith B, Johnson K, Lee M. Advances in treatment strategies for aggressive endometrial carcinomas: A review of clinical outcomes. *J Gynecol Oncol.* 2020;31(2):102-10. DOI: 10.3802/jgo.2020.31.2.102
- Рак тела матки и саркомы матки: клинические рекомендации. М.: Минздрав России; 2022. URL: [https://cr.minzdrav.gov.ru/recomend/460\\_3](https://cr.minzdrav.gov.ru/recomend/460_3)  
Uterine body cancer and uterine sarcomas: clinical guidelines. Moscow: Ministry of Health of Russia; 2022. URL: [https://cr.minzdrav.gov.ru/recomend/460\\_3](https://cr.minzdrav.gov.ru/recomend/460_3) (in Russian).
- Cochrane Database of Systematic Reviews. Adjuvant radiotherapy for stage I endometrial cancer. *Cochrane Database Syst Rev.* 2019;6(6):CD003916. DOI: 10.1002/14651858.CD003916.pub4
- Kurman RJ, Carcangiu ML, Herrington CS, Young RH. WHO Classification of Tumours of Female Reproductive Organs. 4th ed. Lyon: International Agency for Research on Cancer; 2014 (WHO Classification of Tumours, Volume 6). ISBN 978-92-832-2435-8. P. 125-30.
- Хмелевский Е.В., Бычкова Н.М. Эффективность лучевой терапии костных метастазов рака шейки и тела матки. *Онкология. Журнал им. П.А. Герцена.* 2020;9(3):5-9. DOI: 10.17116/onkolog202090315  
Khmelevsky E.V., Bychkova N.M. Effectiveness of radiation therapy for bone metastases of cervical and uterine cancer. *P.A. Herzen Journal of Oncology.* 2020;9(3):5-9. DOI: 10.17116/onkolog202090315 (in Russian).
- Коротков В.А., Трошенко Е.А., Никитина Е.А. и др. Возможности реконструктивной хирургии при лечении поздних радиационных повреждений мягких тканей. *Онкология. Журнал им. П.А. Герцена.* 2021;10(1):31-8. DOI: 10.17116/onkolog2021100131  
Korotkov V.A., Troshenkov E.A., Nikitina E.A., et al. Possibilities of reconstructive plastic surgery in the treatment of late radiation-induced soft tissue injuries at various sites. *P.A. Herzen Journal of Oncology.* 2021;10(1):31-8. DOI: 10.17116/onkolog2021100131 (in Russian).

9. Крикунова Л.И. Лучевая терапия рака матки. *Практическая онкология*. 2004;5(1):33-4.

Krikunova L.I. Radiation therapy of uterine cancer. *Practical oncology*. 2004;5(1):33-4 (in Russian).

#### ИНФОРМАЦИЯ ОБ АВТОРАХ

**Ямщикова Анастасия Сергеевна** – врач-онколог отделения хирургического и консервативного лечения лучевых повреждений с группой реконструктивно-пластической хирургии МРНЦ им. А.Ф. Цыба – филиал ФГБУ «НМИЦ радиологии». E-mail: kolmykova1996@gmail.com; ORCID: 0009-0000-3393-8191

**Коротков Валерий Александрович** – канд. мед. наук, зав. отделением хирургического и консервативного лечения лучевых повреждений с группой реконструктивно-пластической хирургии МРНЦ им. А.Ф. Цыба – филиал ФГБУ «НМИЦ радиологии». E-mail: korotkov910@mail.ru; ORCID: 0000-0001-7919-9750

**Ткаченко Борислав Эдуардович** – врач-онколог отделения лучевых и комбинированных методов лечения гинекологических заболеваний с группой эстетической и восстановительной медицины МРНЦ им. А.Ф. Цыба – филиал ФГБУ «НМИЦ радиологии». E-mail: bar31.05.96@gmail.com; ORCID: 0009-0008-4434-3079

**Титова Вера Алексеевна** – д-р мед. наук, проф., глав. науч. сотр. лаборатории лучевой терапии и комплексных методов лечения онкологических заболеваний научно-исследовательского отдела комплексной диагностики заболеваний и радиотерапии ФГБУ «Российский научный центр рентгенорадиологии». E-mail: veratitova41@gmail.com; ORCID: 0000-0001-9927-7832

**Крикунова Людмила Ивановна** – д-р мед. наук, проф., глав. науч. сотр. отделения лучевых и комбинированных методов лечения гинекологических заболеваний с группой эстетической и восстановительной медицины МРНЦ им. А.Ф. Цыба – филиал ФГБУ «НМИЦ радиологии». E-mail: krikunova\_li@mail.ru; ORCID: 0000-0003-1842-156X

**Рябцева Ольга Дмитриевна** – канд. мед. наук, глав. врач ГБУЗ «Луганский республиканский клинический онкологический диспансер». E-mail: rabzevaolga2023@mail.ru; ORCID: 0009-0004-0716-6780

**Агабабян Татев Артаковна** – к.м.н., зав. отделением лучевой диагностики МРНЦ им. А.Ф. Цыба – филиал ФГБУ «НМИЦ радиологии». E-mail: tatevik.05@mail.ru; ORCID: 0000-0002-9971-3451

**Рипп Владислав Олегович** – врач-рентгенолог, МРНЦ им. А.Ф. Цыба – филиал ФГБУ «НМИЦ радиологии». E-mail: rippnba@gmail.com; ORCID: 0000-0001-8970-4212

**Романова Дарья Геннадиевна** – студент, ФГАОУ ВО «Первый МГМУ им. И.М. Сеченова». ORCID: 0000-0002-7537-4395

**Иванов Сергей Анатольевич** – чл.-корр. РАН, д-р мед. наук, проф. каф. онкологии и рентгенорадиологии им. В.П. Харченко Медицинского института РУДН, директор МРНЦ им. А.Ф. Цыба – филиал ФГБУ «НМИЦ радиологии». E-mail: mrrc@mrrc.obninsk.ru; ORCID: 0000-0001-7689-6032

**Каприн Андрей Дмитриевич** – академик РАН, д-р мед. наук, проф., зав. каф. онкологии и рентгенорадиологии им. В.П. Харченко Медицинского института РУДН, директор МНИОИ им. П.А. Герцена, генеральный директор ФГБУ «НМИЦ радиологии». E-mail: mrrc@mrrc.obninsk.ru; ORCID: 0000-0001-8784-8415

Поступила в редакцию: 04.03.2025

Поступила после рецензирования: 26.03.2025

Принята к публикации: 03.04.2025

#### INFORMATION ABOUT THE AUTHORS

**Anastasia S. Yamshchikova** – oncologist, Tsyb Medical Radiological Research Centre – branch of the National Medical Research Radiological Centre. E-mail: kolmykova1996@gmail.com; ORCID: 0009-0000-3393-8191

**Valery A. Korotkov** – Cand. Sci. (Med.), Tsyb Medical Radiological Research Centre – branch of the National Medical Research Radiological Centre. E-mail: korotkov910@mail.ru; ORCID: 0000-0001-7919-9750

**Borislav E. Tkachenko** – oncologist, Tsyb Medical Radiological Research Centre – branch of the National Medical Research Radiological Centre. E-mail: bar31.05.96@gmail.com; ORCID: 0009-0008-4434-3079

**Vera A. Titova** – Dr. Sci. (Med.), Full Prof., Chief Researcher, Russian Scientific Center of Roentgenology and Radiology. E-mail: veratitova41@gmail.com; ORCID: 0000-0001-9927-7832

**Lyudmila I. Krikunova** – Dr. Sci. (Med.), Full Prof., Chief Researcher, Tsyb Medical Radiological Research Centre – branch of the National Medical Research Radiological Centre. E-mail: krikunova\_li@mail.ru; ORCID: 0000-0003-1842-156X

**Olga D. Ryabtseva** – Cand. Sci. (Med.), Chief doctor, Lugansk Republican Clinical Oncological Dispensary. E-mail: rabzevaolga2023@mail.ru; ORCID: 0009-0004-0716-6780

**Tatev A. Aghababyan** – Cand. Sci. (Med.), Tsyb Medical Radiological Research Centre – branch of the National Medical Research Radiological Centre. E-mail: tatevik.05@mail.ru; ORCID: 0000-0002-9971-3451

**Vladislav O. Ripp** – radiologist, Tsyb Medical Radiological Research Centre – branch of the National Medical Research Radiological Centre. E-mail: rippnba@gmail.com; ORCID: 0000-0001-8970-4212

**Daria G. Romanova** – Student, Sechenov First Moscow State Medical University (Sechenov University). ORCID: 0000-0002-7537-4395

**Sergey A. Ivanov** – Corr. Memb. RAS, Dr. Sci. (Med.), Prof., RUDN University, Director, Tsyb Medical Radiological Research Centre – branch of the National Medical Research Radiological Centre. E-mail: mrrc@mrrc.obninsk.ru; ORCID: 0000-0001-7689-6032

**Andrey D. Kaprin** – Acad. RAS, Dr. Sci. (Med.), Full Prof., RUDN University, Director of Hertsen Moscow Oncology Research Institute, General Director of National Medical Research Radiological Centre. E-mail: mrrc@mrrc.obninsk.ru; ORCID: 0000-0001-8784-8415

Received: 04.03.2025

Revised: 26.03.2025

Accepted: 03.04.2025



# Лактирующая аденома молочной железы у беременной женщины – клинический случай

А.А. Харитоновна✉, Д.С. Малик, Н.В. Левицкая, И.П. Резник, О.А. Урезко, Н.Р. Селищев

Медицинский радиологический научный центр им. А.Ф. Цыба – филиал ФГБУ «Национальный медицинский исследовательский центр радиологии» Минздрава России, Обнинск, Россия

✉a.kharitonova17@yandex.ru

## Аннотация

Лактирующая аденома – редкая патология, встречающаяся у беременных женщин. Представлен клинический случай, в котором описаны типичные клинические, цитологические и гистологические признаки, характерные для данного новообразования.

**Ключевые слова:** лактирующая аденома, доброкачественное новообразование молочной железы, беременность, фиброаденома.

**Для цитирования:** Харитоновна А.А., Малик Д.С., Левицкая Н.В., Резник И.П., Урезко О.А., Селищев Н.Р. Лактирующая аденома молочной железы у беременной женщины – клинический случай. *Клинический разбор в общей медицине*. 2025; 6 (7): 54–57. DOI: 10.47407/kr2025.6.7.00644

## Lactating breast adenoma in a pregnant woman – a case report

Alena A. Kharitonova✉, Denis S. Malik, Natalia V. Levitskaya, Ivan P. Reznik, Olga A. Urezko, Nikita R. Selishchev

Tsyb Medical Radiological Research Centre – branch of the National Medical Research Radiological Centre, Obninsk, Russia

✉a.kharitonova17@yandex.ru

## Abstract

Lactating adenoma is a rare pathology found in pregnant women. A clinical case is presented in which typical clinical, cytological and histological signs characteristic of this neoplasm are described.

**Keywords:** lactating adenoma, benign breast neoplasm, pregnancy, fibroadenoma.

**For citation:** Kharitonova A.A., Malik D.S., Levitskaya N.V., Reznik I.P., Urezko O.A., Selishchev N.R. Lactating breast adenoma in a pregnant woman – a case report. *Clinical review for general practice*. 2025; 6 (7): 54–57 (In Russ.). DOI: 10.47407/kr2025.6.7.00644

Лактирующая аденома – редкое доброкачественное новообразование, развивающееся из клеток железистого эпителия. Возникает у женщин в возрасте от 20 до 40 лет, как правило, в III триместре беременности или во время грудного вскармливания. Чаще встречается у первородящих женщин, однако не исключается возможность возникновения аденомы и у повторнородящих [1].

Точная этиология лактирующей аденомы до сих пор остается неизвестной, но некоторые авторы предполагают, что она может возникать как *de novo*, так и из ранее существовавших тубулярных аденом, фиброаденом, участков дольковой гиперплазии. Чаще всего аденома представлена как четко пальпируемое и хорошо смещаемое округлое или овальное образование мягкоэластической консистенции, не связанное с кожей, которое обычно локализуется в переднем отделе молочной железы. Протекает без поражения регионарных лимфатических узлов. Размер опухоли не превышает 3 см, однако известны случаи, когда лактирующая аденома достигала размеров более 10 см [2–5].

Заболевание длительно протекает бессимптомно, и лишь по мере прогрессирования роста возможно появление чувства жжения или боли в области пораженной молочной железы, выделений из сосков разного цвета и характера.

Новообразование способно к инволюции, а хирургическое лечение требуется лишь в тех случаях, когда

имеется множественный распространенный патологический процесс или кормление грудью вызывает у женщины неприятные ощущения и беспокойство. Во всех других ситуациях может быть назначена консервативная терапия в виде ингибиторов пролактина, которая, как правило, дает положительный результат [3, 4].

В большинстве случаев лактирующая аденома не рецидивирует локально и не обладает высокой способностью к малигнизации. Однако вызывает опасения тот факт, что лактирующая аденома имеет гистологическую схожесть с тубулярной аденомой, из которой возможно развитие карциномы.

М. Khanna и соавт. описан клинический случай, в котором была диагностирована лактирующая аденома с сопутствующей инфильтрирующей протоковой карциномой молочной железы. У 28-летней беременной женщины в течение 7 мес в левой молочной железе наблюдалась прогрессивно увеличивающаяся опухоль. При пальпации новообразование достигало 4 см в диаметре, было мягким и свободно подвижным, с обычными кожей и соском, регионарные лимфатические узлы увеличены не были. После удаления макроскопическая картина образования была представлена круглой плотной структурой, которая на разрезе была серовато-белой с кистозными полостями, пальпаторно ощущалась зернистость. При микроскопическом исследовании были обнаружены дольки разного размера, характеризующиеся разрастанием доброкачественных протоков, раз-

деленных редкой промежуточной стромой. Протоки были выстланы вакуолизированными секреторными клетками, и в некоторых из них в просвете содержались эозинофильные выделения. В других очагах в строме были видны сплошные пласты злокачественных клеток, которые местами образовывали трубчатые и ацинарные структуры. Был выставлен диагноз «лактлирующая аденома с сопутствующей инвазивной протоковой карциномой» [6].

Н. Kumaг и соавт. также представляют клинический случай лактлирующей аденомы и инфильтративного протокового рака у девушки 25 лет. При цитологическом исследовании четких данных, свидетельствующих о наличии карциномы, получено не было. Однако после удаления новообразования по заключению патоморфологов была определена лактлирующая аденома с гиперпластическими дольками, пролиферирующими ацинусами, которые были выстланы активно секреторирующими кубовидными клетками. В близко прилежащих участках ткани были обнаружены опухолевые клетки, растущие из протоков и проникающие в строму, – очаги протоковой карциномы *in situ* с очагами некроза [7].

Обычно диагностика новообразования не вызывает затруднений. Приоритетным методом для беременных и лактлирующих женщин является ультразвуковое исследование (УЗИ), так как при нем отсутствует любая дозовая нагрузка. В случае явного подозрения на злокачественность может быть проведена маммография с оценкой изменений в молочной железе по шкале BIRADS. Данное исследование позволяет оценить наличие дополнительных поражений или микрокальцинатов, которые могут быть не замечены на УЗИ [2, 3, 5].

### Клинический случай

Пациентка Е., 41 года, находящаяся на 30-й неделе беременности, обратилась в МРНЦ им. А.Ф. Цыба – филиал ФГБУ «НМИЦ радиологии» Минздрава России по поводу наличия образования в левой молочной железе. Из анамнеза жизни известно, что пациентка росла и развивалась без особенностей, менструальный цикл регулярный. Принимает гормонотерапию – L-тироксин.

При осмотре форма молочных желез обычная, симметричная, молочные железы сформированы правильно. При пальпации в нижненаружном квадранте левой молочной железы определяется узловое образование плотноэластической консистенции, смещаемое относительно тканей молочной железы.

**Инструментальная диагностика.** По данным УЗИ дольковая структура и четкость дифференцировки тканей сохранены. Эхогенность фиброгландулярной ткани повышена. Лоцируются подчеркнутые гребни Дюрета и утолщенные связки Купера – строма фиброзирована. Диаметр терминальных и интралобарных молочных протоков не превышает 2 мм. Стенки не деформированы, уплотнены, не утолщены. Содержимое протоков однородное.

В правой молочной железе патологических образований не определяется. BIRADS – 1.

В левой молочной железе в нижненаружном квадранте на уровне средней трети и на глубине 3–21 мм, в тяже железистой ткани, определяется горизонтально расположенное, выражено гипоэхогенное и четко очерченное гомогенное узловое образование дольчатой структуры размером 32×16×27 мм (7 см<sup>3</sup>). При цветовом и энергетическом доплеровском картировании определяются смешанный кровоток, преимущественно центральная васкуляризация узла – картина пролиферирующего образования. Окружающие ткани имеют повышенную эхогенность и содержат мелкие гипоэхогенные включения. BIRADS – 4a. Проведена тонкоигольная аспирационная биопсия образования.

**Цитологическое исследование.** При цитологическом исследовании в полученном материале выявлены многочисленные клетки кубического эпителия с округлыми ядрами, четкими нуклеолами, формирующие укрупненные шаровидные дольковые структуры, часть – с дегенеративными изменениями, отмечается наличие «голых» ядер. Также имеются отдельные тубулярные и сотоподобные структуры, многоядерность. Встречаются небольшое количество макрофагов, лимфоцитов, плазмочитов, единичные многоядерные клетки, фибробласты. Цитологическая картина соответствует фиброзно-кистозной болезни с выраженной пролиферативной активностью, возросшей на фоне беременности. По Йогогамской классификации цитопатологий молочной железы 2016 г.: 3-я диагностическая категория – атипия неясного генеза.

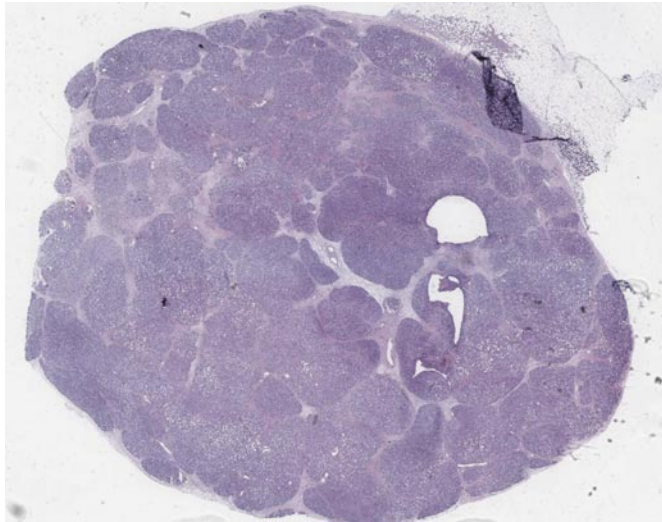
Core-биопсия – тонкие прерывистые белесовато-серые столбики ткани длиной по 1,3 см. В материале – ткань молочной железы с плотно расположенными протоками, выстланными эпителием, без признаков атипии. Возможно, картина аденоза.

С целью верификации диагноза была выполнена секторальная резекция левой молочной железы. Под местной анестезией с применением 80 мл ропивакаина произведен окаймляющий разрез на границе нижненаружного квадранта левой молочной железы. Сектор молочной железы удален острым путем. Гемостаз. Полость послойно ушита. Послеоперационный период протекал без осложнений.

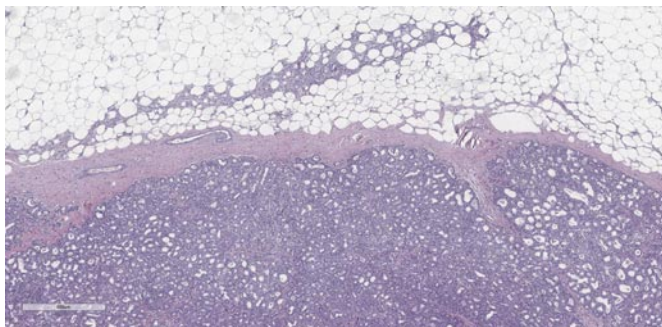
**Гистологическое исследование.** Макроскопически в удаленном секторе молочной железы размером 5×5×2,5 см определяется инкапсулированный желто-оранжевый узел (2,5×2×2,2 см). Микроскопически данный узел разделен фиброваскулярными прослойками, опухоль преимущественно тубулярного строения, из клеток с эозинофильной и просветленной цитоплазмой, округлыми и овальными ядрами, в которых определяются эозинофильные ядрышки. Очаги некроза отсутствуют. Признаков инвазивного роста образования в окружающие ткани молочной железы не обнаружено. Ангиоваскулярной инвазии и периневрального роста нет. Морфологическая картина подозрительна в отношении тубулярной аденомы молочной железы (рис. 1–5).

Для уточнения диагноза проведено иммуногистохимическое исследование. Обнаружена диффузная выра-

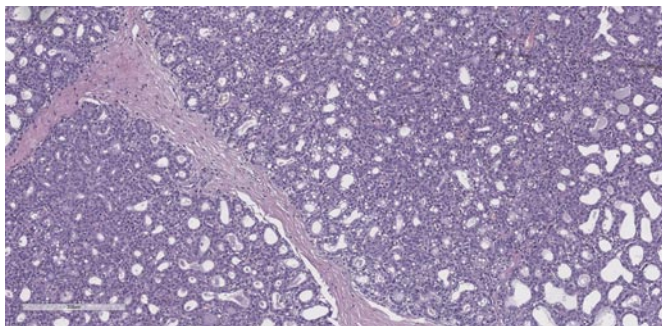
**Рис. 1. Общий вид узла. Окраска гематоксилином и эозином, ув. 0,5.**  
*Fig. 1. General appearance of the node. Hematoxylin and eosin stain,  $\times 0,5$ .*



**Рис. 2. «Капсула» дольчатого образования. Окраска гематоксилином и эозином, ув. 4.**  
*Fig. 2. Sac of lobular formation. Hematoxylin and eosin stain,  $\times 4$ .*



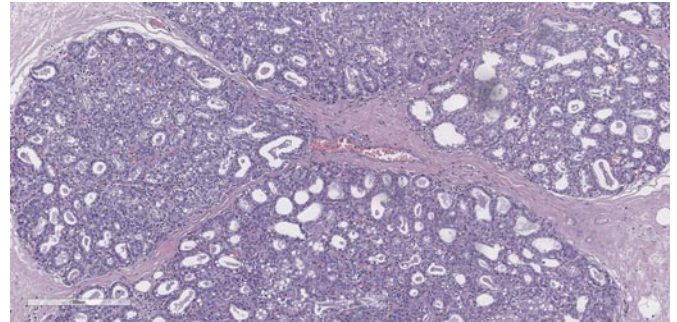
**Рис. 3. Паренхима опухоли. Окраска гематоксилином и эозином, ув. 10.**  
*Fig. 3. Tumor parenchyma. Hematoxylin and eosin stain,  $\times 10$ .*



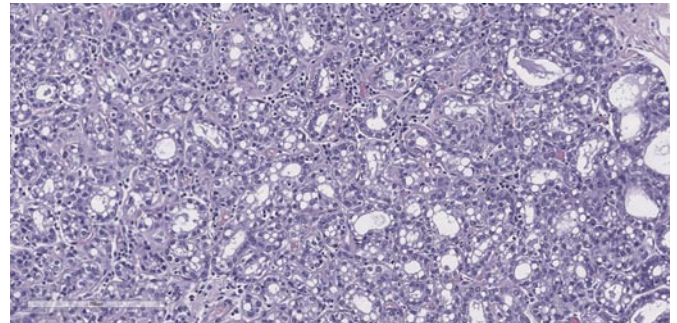
женная ядерная экспрессия p63, цитоплазматическая экспрессия SMA в миоэпителиальных клетках, цитоплазматическая экспрессия CK/18 в люминальных клетках, образующих тубулярные структуры. Миоэпителиальный слой сохранен повсеместно (p63+, SMA+).

Таким образом, на основании клинических, морфологических данных и заключения иммуногистохимического исследования был подтвержден диагноз – лактирующая аденома молочной железы.

**Рис. 4. Паренхима опухоли. Окраска гематоксилином и эозином, ув. 10.**  
*Fig. 4. Tumor parenchyma. Hematoxylin and eosin stain,  $\times 10$ .*



**Рис. 5. Паренхима опухоли. Окраска гематоксилином и эозином, ув. 20.**  
*Fig. 5. Tumor parenchyma. Hematoxylin and eosin stain,  $\times 20$ .*



## Заключение

Специалистам всегда нужно помнить о том, что лактирующую аденому трудно дифференцировать от других патологических изменений, таких как фибroadенома, тубулярная аденома или филлоидная опухоль. В процессе своего развития новообразование никак не влияет на процесс вынашивания, состояние молочной железы и способность к лактации, однако рекомендовано хирургическое иссечение образования до родоразрешения в связи с потенциальным риском лактостаза. В период беременности гормональный фон женщины претерпевает значительные изменения, что является дополнительным фактором риска, который может привести к стимуляции и развитию онкологических заболеваний. Поэтому в данный период жизни женщины необходимо проявлять дополнительную онконастороженность по отношению к любым новообразованиям, возникающим в молочной железе.

**Конфликт интересов.** Авторы заявляют об отсутствии конфликта интересов.  
**Conflict of interest.** The authors declare no conflict of interest.

**Финансирование.** Работа выполнена без спонсорской поддержки.  
**Acknowledgements.** The study had no sponsorship.

**Соблюдение прав пациентов и правил биоэтики.** Пациентка подписала информированное согласие на публикацию своих данных.  
**Compliance with patients' rights and bioethics rules.** The patient signed an informed consent for the publication of her data.

## Литература / References

1. Moulaz IR, de Oliveira FSS, da Silva EC, et al. Giant lactating adenoma. *Autops Case Rep.* 2021 Apr 15;11:e2021252. DOI: 10.4322/acr.2021.252
2. Monib S, Elkorety M. Giant Lactating Adenoma – Size of a Shot Put Ball. *Eur J Case Rep Intern Med.* 2020 Mar 18;7(5):001579. DOI: 10.12890/2020\_001579
3. Сарибекян Э.К., Зикиряходжаев А.Д., Славнова Е.Н. и др. Возможности цитологической диагностики лактирующей аденомы молочной железы (клиническое наблюдение). *Клиническая лабораторная диагностика.* 2019;64(5):284-6. DOI: 10.18821/0869-2084-2019-64-5-284-286  
Saribekyan E.K., Zikirjakhodzaev A.D., Slavnova E.N., et al. Possibilities of cytological diagnostics of lactated breast adenoma. Clinical report. *Klinicheskaya Laboratornaya Diagnostika = Russian Clinical Laboratory Diagnostics.* 2019;64(5):284-6. DOI: 10.18821/0869-2084-2019-64-5-284-286 (in Russian).
4. Pinamonti M, Zanconati F. Breast Cytopathology. Assessing the Value of FNAC in the Diagnosis of Breast Lesions. London: Karger; 2018. DOI: 10.1159/isbn.978-3-318-06141-3
5. Magno S, Terribile D, Franceschini G, et al. Early onset lactating adenoma and the role of breast MRI: a case report. *J Med Case Report.* 2009;3:43. DOI: 10.1186/1752-1947-3-43
6. Khanna M, Manjari M, Khanna A. Lactating adenoma with infiltrating ductal carcinoma breast in a pregnant woman. *Indian J Cancer.* 2015;52(4):585-6. DOI: 10.4103/0019-509X.178391
7. Kumar H, Narasimha A, Bhaskaran, M N DR. Concurrent Lactating Adenoma and Infiltrating Ductal Carcinoma: A Case Report. *J Clin Diagn Res.* 2015 Aug;9(8):ED14-5. DOI: 10.7860/JCDR/2015/12786.6326

## ИНФОРМАЦИЯ ОБ АВТОРАХ

**Харитоновна Алёна Андреевна** – канд. мед. наук, науч. сотр., врач-онколог отд-ния лучевых и комбинированных методов лечения гинекологических заболеваний с группой восстановительной и эстетической медицины МРНЦ им. А.Ф. Цыба – филиал ФГБУ «НМИЦ радиологии». E-mail: a.kharitonova17@yandex.ru; ORCID: 0000-0001-9893-5143

**Малик Денис Сергеевич** – канд. мед. наук, врач-онколог, врач пластический хирург отд-ния лучевых и комбинированных методов лечения гинекологических заболеваний с группой восстановительной и эстетической медицины МРНЦ им. А.Ф. Цыба – филиал ФГБУ «НМИЦ радиологии». E-mail: denis-malik@mail.ru; ORCID: 0000-0001-7008-0809

**Левецкая Наталья Вячеславовна** – канд. мед. наук, зав. отд-нием лучевых и комбинированных методов лечения гинекологических заболеваний с группой восстановительной и эстетической медицины МРНЦ им. А.Ф. Цыба – филиал ФГБУ «НМИЦ радиологии». E-mail: natalevicka@yahoo.com; ORCID: 0000-0002-3445-8488

**Резник Иван Павлович** – врач-патологоанатом клинко-морфологического отдела МРНЦ им. А.Ф. Цыба – филиал ФГБУ «НМИЦ радиологии». E-mail: dr\_reznik.ip@mail.ru; ORCID: 0009-0008-2841-9870

**Урезко Ольга Андреевна** – клинический ординатор, МРНЦ им. А.Ф. Цыба – филиал ФГБУ «НМИЦ радиологии». E-mail: urezko.olga@yandex.ru; ORCID: 0000-0002-4529-4490

**Селищев Никита Романович** – клинический ординатор МРНЦ им. А.Ф. Цыба – филиал ФГБУ «НМИЦ радиологии». E-mail: nselishev@bk.ru; ORCID: 0009-0000-2019-2773

Поступила в редакцию: 04.03.2025

Поступила после рецензирования: 24.03.2025

Принята к публикации: 27.03.2025

## INFORMATION ABOUT THE AUTHORS

**Alena A. Kharitonova** – Cand. Sci. (Med.), Res. Officer, oncologist, Tsyb Medical Radiological Research Centre – branch of the National Medical Research Radiological Centre. E-mail: a.kharitonova17@yandex.ru; ORCID: 0000-0001-9893-5143

**Denis S. Malik** – Cand. Sci. (Med.), oncologist, plastic surgeon, Tsyb Medical Radiological Research Centre – branch of the National Medical Research Radiological Centre. E-mail: denis-malik@mail.ru; ORCID: 0000-0001-7008-0809

**Natalia V. Levitskaya** – Cand. Sci. (Med.), Tsyb Medical Radiological Research Centre – branch of the National Medical Research Radiological Centre. E-mail: natalevicka@yahoo.com; ORCID: 0000-0002-3445-8488

**Ivan P. Reznik** – pathologist, Tsyb Medical Radiological Research Centre – branch of the National Medical Research Radiological Centre. E-mail: dr\_reznik.ip@mail.ru; ORCID: 0009-0008-2841-9870

**Olga A. Urezko** – Clinical Resident, Tsyb Medical Radiological Research Centre – branch of the National Medical Research Radiological Centre. E-mail: urezko.olga@yandex.ru; ORCID: 0000-0002-4529-4490

**Nikita R. Selishchev** – Clinical Resident, Tsyb Medical Radiological Research Centre – branch of the National Medical Research Radiological Centre. E-mail: nselishev@bk.ru; ORCID: 0009-0000-2019-2773

Received: 04.03.2025

Revised: 24.03.2025

Accepted: 27.03.2025



Обзор

# Контролируемая индукция овуляции у онкологических больных: анализ данных литературы о применении антиэстрогенов и ингибиторов ароматазы

М.В. Киселева✉, И.А. Яговкина

Медицинский радиологический научный центр им. А.Ф. Цыба – филиал ФГБУ «НМИЦ радиологии» Минздрава России, Обнинск, Россия

✉kismarvic@mail.ru

## Аннотация

Современные методы лечения онкологических заболеваний, включая хирургические вмешательства, химио- и лучевую терапию, часто оказывают негативное влияние на репродуктивную функцию у женщин фертильного возраста. В связи с этим особую актуальность приобретают методы сохранения фертильности, в частности контролируемая стимуляция суперовуляции. В статье представлен сравнительный анализ применения антиэстрогенов (Тамоксифен) и ингибиторов ароматазы (Летрозол) для стимуляции овуляции у онкологических пациенток. Рассмотрены эффективность, безопасность и особенности использования данных препаратов в контексте сохранения репродуктивного потенциала.

**Ключевые слова:** сохранение фертильности, онкологические заболевания, стимуляция овуляции, антиэстрогены, ингибиторы ароматазы, Тамоксифен, Летрозол, репродуктивная медицина.

**Для цитирования:** Киселева М.В., Яговкина И.А. Контролируемая индукция овуляции у онкологических больных: анализ данных литературы о применении антиэстрогенов и ингибиторов ароматазы. *Клинический разбор в общей медицине*. 2025; 6 (7): 58–66. DOI: 10.47407/kr2025.6.7.00645

Review

## Controlled ovarian stimulation in cancer patients: analysis of literature data on the use of antiestrogens and aromatase inhibitors

Marina V. Kiseleva✉, Irina A. Yagovkina

Tsyb Medical Radiological Research Centre – branch of the National Medical Research Radiological Centre, Obninsk, Russia

✉kismarvic@mail.ru

## Abstract

Modern cancer treatments, including surgical interventions, chemotherapy and radiation therapy, often adversely affect reproductive function in women of childbearing age. This makes fertility preservation methods, particularly controlled ovarian stimulation, especially relevant. The article presents a comparative analysis of antiestrogens (Tamoxifen) and aromatase inhibitors (Letrozole) for ovulation induction in cancer patients. The efficacy, safety and specific features of these drugs in the context of fertility preservation are examined.

**Keywords:** fertility preservation, oncological diseases, ovulation induction, Tamoxifen, Letrozole, reproductive medicine.

**For citation:** Kiseleva M.V., Yagovkina I.A. Controlled ovarian stimulation in cancer patients: analysis of literature data on the use of antiestrogens and aromatase inhibitors. *Clinical review for general practice*. 2025; 6 (7): 58–66 (In Russ.). DOI: 10.47407/kr2025.6.7.00645

## Введение

С каждым годом происходит совершенствование методов лечения злокачественных новообразований, что позволяет повысить выживаемость онкологических пациентов. Но вместе с тем комплексные методы лечения оказывают гонадотоксическое действие и приводят к утрате репродуктивной функции у молодых пациентов, число которых увеличивается с каждым годом. Вопрос сохранения фертильности и реализации репродуктивной функции очень важен и сложен, так как затрагивает не только фундаментальные аспекты физиологии и эндокринного здоровья, но и социальные, психологические и морально-этические аспекты [1–4].

Онкофертильность – это относительно новая междисциплинарная область, которая находится на стыке он-

кологии и репродуктивной медицины. Изучение вопроса онкофертильности позволяет расширить возможности сохранения фертильности у пациенток репродуктивного возраста с различными онкологическими заболеваниями. Данный термин был введен Т.К. Woodruff в 2006 г. Годом позднее, в 2007 г., под руководством Национального института здравоохранения США был создан Консорциум по онкофертильности (Oncofertility Consortium, OC). Основными целями данного междисциплинарного объединения являлись углубление исследований в области репродуктивного здоровья у онкологических больных, ускорение внедрения инновационных методов сохранения фертильности в медицинскую практику, а также поиск решений сложных вопросов, связанных с качеством жизни молодых жен-

щин с различными онкологическими заболеваниями. С момента основания Консорциум активно работает над расширением круга участников для формирования общенационального сообщества. Его задача – объединить ресурсы и передовые наработки для повышения качества медицинской помощи, предоставляемой пациентам. Основными направлениями научной работы Консорциума являются изучение фундаментальных процессов роста и созревания фолликулов, исследование причин преждевременной недостаточности яичников, а также разработка методов фармакологической защиты фолликулов от воздействия гонадотоксичных веществ. Кроме того, изучаются особенности контролируемой индукции овуляции у онкологических пациенток, методы криоконсервации ткани яичников и технологии извлечения незрелых ооцитов с их последующим дозреванием в лабораторных условиях (*in vitro maturation, IVM*). В России в МРНЦ им. А.Ф. Цыба – филиале НМИЦ радиологии Минздрава России с 2006 г. под руководством проф. М.В. Киселевой ведется Программа со сохранению генетического материала и реализации репродуктивной функции у онкологических больных. За время существования Программы разработаны методологические основы сохранения фертильности, проведена оценка функционального состояния репродуктивной системы у онкологических больных после проведенного комплексного лечения, организован первый банк генетического материала, рождены более ста детей, создан Комитет по онкофертильности при Ассоциации директоров институтов онкологии и рентгенологии стран СНГ и Евразии (генеральный директор – академик РАН проф. А.Д. Каприн).

### Методы получения репродуктивного материала у женщин

Получение репродуктивного материала является ключевым процессом для последующего успешного проведения программ вспомогательных репродуктивных технологий. Вопрос выбора оптимального метода реализации забора яйцеклетки у женщины является довольно сложным, так как приоритетным фактором является безопасность его использования. Среди способов получения генетического материала выделяют: криоконсервацию эмбрионов и ооцитов, овариальной ткани, созревание яйцеклеток *in vitro* (IVM), забор ооцитов из экстрагированной овариальной ткани с последующим их дозреванием *in vitro* (*ovarian tissue oocyte in vitro maturation, ОТО-IVM*). Также существуют вспомогательные методы, главной целью которых является овариальная протекция: использование агонистов гонадотропин-рилизинг-гормона, транспозиция яичников, экранирование гонад.

### Стимуляция суперовуляции

Криоконсервация ооцитов и эмбрионов на сегодняшний день является предпочтительной для женщин репродуктивного возраста с достаточным овариальным резервом, которым предполагается проведение химио-

терапии или других методов лечения с высокой вероятностью развития преждевременной недостаточности яичников [5]. Для выбора оптимального метода получения ооцитов необходимо учитывать некоторые факторы, главными из которых являются: характеристика онкологического заболевания, в том числе оценка гормонального статуса злокачественного новообразования, распространенность процесса, а также общее состояние здоровья и оценка состояния репродуктивной системы женщины. Получение ооцитов, а затем эмбрионов возможно как в естественном цикле, так и при помощи стимуляции суперовуляции.

В литературных источниках первые данные о применении Кломифена цитрата для стимуляции овуляции относятся к 1963 г. В исследовании американских ученых участвовали 179 женщин, получавших данный препарат. Положительный эффект был зафиксирован у 139 (77,6%) пациенток. Из них 33 женщины забеременели, причем у 15 беременность завершилась успешными родами, а у 9 – продолжалась на момент окончания исследования [6].

Однако обращают на себя внимание некоторые противоречия, которые отражаются в литературе. Одним из ключевых спорных вопросов, активно обсуждаемых в научных кругах, является потенциальное отрицательное воздействие стимуляции функции яичников, требуемой для получения необходимого количества ооцитов, на развитие онкологических заболеваний. Особое внимание уделяется случаям, связанным с гормонально-чувствительными опухолями. Важно отметить, что в случае отсутствия фармакологической стимуляции происходит созревание только одного доминантного фолликула, что не соответствует цели индукции суперовуляции. Последняя направлена на увеличение количества ооцитов, поскольку это повышает шансы на успешную беременность в будущем. Учитывая ограниченный период времени, доступный для стимуляции яичников, ключевой задачей становится получение максимального количества ооцитов для последующей криоконсервации (ооцитов либо эмбрионов) в рамках одного цикла. В доступной литературе представлено достаточное число публикаций, отражающих данные вопросы. Так, в ретроспективном когортном исследовании были проанализированы циклы стимуляции яичников, проведенные в период с 2007 по 2014 г. у женщин с онкологическими заболеваниями, желающих сохранить фертильность ( $n=147$ ), и женщин, которым проводили стимуляцию овуляции в связи с фактором мужского бесплодия ( $n=664$ ). Авторы делают вывод, что нет различий в количестве полученных ооцитов у данных групп женщин [7]. В другом исследовании проанализированы восемь циклов экстракорпорального оплодотворения (ЭКО) у пяти женщин со злокачественными новообразованиями. Контрольную группу составили 12 пациенток аналогичного возраста с трубным фактором бесплодия. Хотя общее количество полученных ооцитов за цикл в обеих группах было сопоставимым, у онкологических пациенток доля зрелых ооцитов

оказалась существенно ниже. Кроме того, их ооциты имели более низкое качество и демонстрировали значительно меньшую частоту оплодотворения по сравнению с контрольной группой [8]. В рамках одного из проспективных когортных исследований у женщин с онкологическими заболеваниями проводилась стимуляция яичников по протоколу с использованием антагонистов гонадотропин-рилизинг-гормона для последующей криоконсервации ооцитов. Результаты показали, что, несмотря на сходное общее количество полученных ооцитов, у пациенток со злокачественными заболеваниями наблюдалось уменьшение доли зрелых ооцитов по сравнению с другими группами [9]. В рамках ретроспективного когортного исследования, охватившего циклы сохранения фертильности у онкологических пациенток в период с 2008 по 2017 г., проводился сравнительный анализ результатов стимуляции суперовуляции при разных стадиях злокачественных заболеваний. В исследовании участвовали 83 женщины с ранними стадиями рака и 64 пациентки с поздними стадиями. Результаты показали, что, хотя количество полученных зрелых ооцитов в обеих группах было сопоставимым, в группе с ранними стадиями наблюдались существенные преимущества. В случаях, когда проводилось оплодотворение всех полученных ооцитов, у пациенток отмечались более высокая частота оплодотворения и большее число витрифицированных эмбрионов. В то же время у пациенток с поздними стадиями заболевания количество пригодных для витрификации зрелых ооцитов и криоконсервированных эмбрионов оказалось значительно меньше, чем в группе ранних стадий [10].

Таким образом, анализ существующих исследований выявил противоречивость полученных данных, что подчеркивает актуальность дальнейшего изучения этого вопроса. Ключевой задачей при стимуляции фолликулогенеза у онкологических пациенток остается достижение баланса между получением достаточного количества ооцитов и предотвращением гиперэстрогении. В последние годы в научной литературе все чаще обсуждаются перспективные альтернативные протоколы стимуляции, включающие применение ингибиторов ароматазы и антиэстрогенных препаратов, что отражает поиск более безопасных и эффективных подходов к сохранению фертильности у данной категории больных.

### **Использование ингибиторов ароматазы (Летрозол) в процессе индукции суперовуляции**

По химической структуре Летрозол представляет собой 4,40-[(1H-1,2,4-триазол-1-ил)метил]бис-бензонитрил. Было доказано, что он является высокомолекулярным ингибитором ароматазы как *in vitro*, так и *in vivo* у животных и человека [11]. Летрозол подавляет активность ароматазы более чем на 99%, а синтез эндогенных эстрогенов – на 97–99% [12]. Механизмы действия Летрозола на индукцию овуляции остаются неясными. Однако было высказано предположение, что он может

действовать как через централизованные, так и через периферические механизмы [13]. В свою очередь Летрозол резко снижает уровень эстрогена, что предотвращает его отрицательное воздействие на гипоталамо-гипофизарно-яичниковую систему [14]. Периферический механизм заключается в том, что ингибируется превращение андрогенных субстратов в эстрогены, более того, временное накопление андрогенов в яичниках может повышать чувствительность фолликулов за счет усиления экспрессии гена рецептора фолликулостимулирующего гормона (ФСГ) [15–18]. Кроме того, накопление андрогенов в фолликуле может стимулировать инсулиноподобный фактор роста 1 (IGF-1) и другие эндокринные и паракринные факторы, которые могут взаимодействовать с ФСГ, способствуя фолликулогенезу [19]. Первое упоминание об использовании ингибиторов ароматазы в процессе созревания фолликулов или ооцитов встречается в публикациях прошлого века. Специфическая роль уровня эстрогена в созревании фолликулов, овуляции и раннем эмбриональном развитии была исследована с использованием Фадрозол, нестероидного ингибитора ароматазы, для специфического и эффективного блокирования синтеза эстрогена у экспериментальных животных [20]. Первый случай применения ингибиторов ароматазы, Летрозола, у женщин в рамках пилотного исследования был зафиксирован в начале XXI в. В это исследование было включено 19 участниц, из них девять – в группу с Летрозолом. Авторы статьи приходят к выводу, что механизм действия Летрозола предстоит полностью выяснить, но потенциальные преимущества терапии данным препаратом включают улучшение чувствительности к ФСГ, улучшение развития эндометрия и улучшение показателей имплантации благодаря более физиологическому уровню эстрадиола [21]. До недавнего времени стимуляция яичников с целью сохранения фертильности не применялась у пациенток с эстроген-чувствительным раком молочной железы из-за потенциального риска стимуляции прогрессирования опухоли под влиянием эстрадиола (E2). Однако для преодоления этого ограничения были разработаны протоколы с использованием Летрозола, которые стали применяться у онкологических больных. Эти методы показали сопоставимую частоту рецидивов рака у пациенток, прошедших стимуляцию, и у тех, кто отказался от криоконсервации и не подвергался подобным процедурам [22]. Первые клинические данные о применении Летрозола у онкологических пациенток, в частности при раке молочной железы, были представлены американскими исследователями несколькими годами позже. Согласно опубликованным результатам, во всех четырех проведенных циклах стимуляции у трех пациенток с использованием Летрозола была достигнута беременность, причем в одном случае – с успешным родоразрешением. Особое внимание авторы уделяют эффективности сокращенных протоколов стимуляции овуляции с ингибиторами ароматазы, которые продемонстрировали высокую результативность при лечении бесплодия у данной категории пациенток [23].

В ряде исследований была продемонстрирована эффективность комбинированного применения ингибитора ароматазы и гонадотропинов у пациенток с раком молочной железы. Важно отметить, что сочетание Летрозолола с ФСГ обеспечивало достоверно более низкие пиковые концентрации эстрадиола и позволяло сократить дозу гонадотропинов на 44% по сравнению с традиционными протоколами. При этом продолжительность стимуляции, количество полученных эмбрионов и показатели оплодотворения оставались сопоставимыми с таковыми контрольной группы. Полученные данные свидетельствуют, что комбинированный протокол с Летрозололом представляет собой эффективную альтернативу стандартным методикам вспомогательных репродуктивных технологий для сохранения фертильности у данной категории пациенток [24]. Клиническое применение Летрозолола было расширено и на другие онкологические заболевания. В рамках исследования с участием четырех пациенток с эндометриальной карциномой было проведено пять циклов стимуляции суперовуляции для последующего переноса эмбрионов до или после хирургического лечения. Схема стимуляции предусматривала начало приема Летрозолола за два дня до введения гонадотропинов с последующим их совместным применением, что эффективно предотвращало резкий подъем уровня эстрадиола. В результате в среднем было получено  $7 \pm 2,85$  ооцита и  $4,8 \pm 1,76$  эмбриона за цикл. В одном случае наступила многоплодная беременность, завершившаяся успешными родами на 31-й неделе без врожденных патологий у новорожденных. Три пациентки сохранили эмбрионы методом криоконсервации для будущего использования. Полученные данные свидетельствуют, что применение Летрозолола у пациенток с ранними стадиями рака эндометрия позволяет проводить эффективную стимуляцию овуляции без значительного повышения уровня эстрогенов, что делает данный метод перспективным для сохранения фертильности [25]. Метаанализ, включивший данные 2121 пациентки с гормоночувствительными злокачественными новообразованиями, продемонстрировал сопоставимую эффективность протоколов контролируемой стимуляции яичников с применением Летрозолола и без него по ключевым параметрам: количеству получаемых зрелых ооцитов на стадии метафазы II, частоте оплодотворения и числу криоконсервированных эмбрионов. При этом принципиальным преимуществом схемы с Летрозололом стало достоверное снижение пиковых концентраций эстрадиола при сохранении аналогичной продолжительности стимуляции, что имеет особое значение для пациенток, нуждающихся в скорейшем начале противоопухолевой терапии. В ходе анализа репродуктивных исходов было установлено, что в группе Летрозолола зафиксирована одна беременность двойней, завершившаяся преждевременными родами, тогда как в контрольной группе из пяти пациенток троим был выполнен перенос эмбрионов с последующим наступлением двух успешных беременностей. Следует подчеркнуть, что фактическая реализация

криоконсервированного биоматериала остается на относительно низком уровне – лишь 10–23% замороженных эмбрионов и около 5% ооцитов впоследствии используются для достижения беременности, что свидетельствует о необходимости дальнейшего изучения данного вопроса [26].

В многоцентровом ретроспективном исследовании 2022 г. проведен сравнительный анализ эффективности и безопасности протоколов контролируемой гиперстимуляции яичников с применением Летрозолола (LetCON) и традиционных схем (сCON) у 97 пациенток с нематастатическим раком молочной железы в возрасте до 40 лет (всего 107 циклов). Несмотря на менее благоприятные исходные характеристики (большой размер опухоли и негативный статус HER2) в группе LetCON, оба протокола продемонстрировали сопоставимые результаты по количеству получаемых зрелых ооцитов. При этом схема с Летрозололом характеризовалась значимо более низкими пиковыми уровнями эстрадиола и повышенной скоростью созревания ооцитов. Важно отметить, что 96,4% пациенток в группе сCON получали адъювантную химиотерапию, тогда как в группе LetCON почти половина (51,2%) прошли неоадъювантное лечение. При среднем периоде наблюдения 4 года частота рецидивов составила семь случаев в группе LetCON против четырех в группе сCON, с одинаковой летальностью (по одному случаю в каждой группе). Авторы делают вывод о сопоставимой эффективности обоих протоколов для сохранения фертильности, подчеркивая преимущество LetCON в плане контроля уровня эстрогенов, но указывают на необходимость более длительного наблюдения для окончательной оценки онкологической безопасности метода [27].

### Использование антиэстрогенов (Тамоксифена) в процессе индукции суперовуляции

Тамоксифена цитрат, селективный модулятор рецептора эстрогена (SERM), конкурирует с эстрогеном за места связывания в рецепторе эстрогена (ER) в тканях-мишенях, таких как молочная железа. Препарат препятствует надлежащему связыванию эстрогена и последующей транскрипции дезоксирибонуклеиновой кислоты (ДНК) в матричную рибонуклеиновую кислоту (мРНК). Тамоксифен используется уже более 30 лет с доказанным высоким терапевтическим индексом и значительной эффективностью в снижении рецидива рака молочной железы и улучшении выживаемости пациентов. Было показано, что стимуляция яичников только Тамоксифеном позволяет получить в два раза больше зрелых яйцеклеток и эмбрионов, чем при ЭКО в естественном цикле [28]. В ходе комбинированного ретро- и проспективного когортного исследования были проанализированы две группы пациенток с раком молочной железы. Первую группу составили женщины в перименопаузе, получавшие длительную адъювантную терапию Тамоксифеном, вторую – молодые пациентки, проходившие процедуру контролируемой гиперстимуляции яичников с целью сохранения фертильно-

сти путем криоконсервации эмбрионов. Результаты продемонстрировали, что использование Тамоксифена в процессе гиперстимуляции яичников способствовало незначительному, но статистически значимому улучшению ключевых репродуктивных показателей, включая количество получаемых ооцитов, частоту их успешного оплодотворения и число эмбрионов, пригодных для криоконсервации. Особенно важно отметить, что длительное наблюдение за пациентками в течение 3–10 лет после процедуры не выявило увеличения риска рецидива онкологического заболевания или повышения показателей отдаленной смертности, что подтверждает безопасность данного подхода [29]. В многоцентровом проспективном исследовании, проведенном с 2014 по 2017 г., изучали эффективность контролируемой стимуляции яичников с применением Тамоксифена у 95 пациенток 18–40 лет с раком молочной железы I–III стадии перед проведением неoadъювантной (37,9%) или адъювантной (62,1%) химиотерапии. Процедура сохранения фертильности оказалась успешной в 89,5% случаев, при этом в среднем было получено  $12,8 \pm 7,9$  ооцита, из которых витрифицировали в среднем  $9,8 \pm 6,2$ . Продолжительность стимуляции составила  $10,4 \pm 1,9$  дня, а медиана времени до начала химиотерапии – 3,6 нед. Отдаленные результаты показали, что пятилетняя безрецидивная и общая выживаемость соответствовала ожидаемым показателям для данной популяции. У 21 женщины в последующем наступили спонтанные беременности, завершившиеся родами в срок. Полученные данные свидетельствуют об эффективности применения Тамоксифена для стимуляции суперовуляции у онкологических пациенток перед химиотерапией с точки зрения количества и качества полученных ооцитов [30].

### **Контролируемая стимуляция суперовуляции при применении Летрозола и Тамоксифена**

Согласно систематическому обзору и метаанализу, включавшему четыре исследования (общее число пациенток – 348), среди которых два рандомизированных контролируемых испытания и два когортных исследования, не было обнаружено существенных различий в количестве полученных ооцитов между разными протоколами стимуляции. В частности, сравнение контролируемой стимуляции яичников на фоне приема Тамоксифена и Летрозола не выявило различий ни в общем количестве извлеченных ооцитов, ни в количестве зрелых ооцитов. Аналогичным образом, не наблюдалось значимой разницы в количестве ооцитов между протоколами с Тамоксифеном и стандартной стимуляцией гонадотропинами. Единственным статистически значимым отличием стало более низкое пиковое значение уровня эстрадиола при использовании Летрозола по сравнению с Тамоксифеном. Эти данные свидетельствуют о сопоставимой эффективности различных схем стимуляции яичников у онкологических пациенток [31].

В ретроспективном когортном исследовании (2008–2018) были проанализированы данные 118 пациенток с

раком молочной железы, проходивших процедуры сохранения фертильности. В исследовании сравнивались три группы: получавшие Летрозол ( $n=36$ ), Тамоксифен ( $n=30$ ) и контрольная группа со стандартной стимуляцией яичников ( $n=52$ ). Основные результаты продемонстрировали сопоставимые показатели между группами по количеству полученных ооцитов, зрелых ооцитов, частоте оплодотворения, продолжительности стимуляции и дозам гонадотропинов. Однако были выявлены два статистически значимых различия: в группе Тамоксифена отмечался более низкий процент эмбрионов высокого качества по сравнению с контролем (25% vs 39,4%;  $p=0,034$ ), а в группе Летрозола зафиксирована повышенная частота аномального оплодотворения (7,8% vs 3,60% в контроле;  $p=0,015$ ). Авторы исследования обращают внимание на ограниченную доказательную базу полученных результатов и необходимость проведения дальнейших исследований для подтверждения этих выводов. Особое значение имеет изучение влияния исследуемых препаратов на качество эмбрионов и частоту аномального оплодотворения [32]. Метаанализ 22 исследований, посвященных стимуляции суперовуляции у пациенток с раком молочной железы, выявил несколько важных закономерностей. При сравнении различных протоколов стимуляции, включающих применение Летрозола, было установлено, что метод случайного начала обеспечивает сопоставимое с традиционными схемами количество получаемых ооцитов. Особый интерес представляют данные о комбинированном использовании Летрозола и Тамоксифена, которое показало аналогичные результаты по количеству извлеченных ооцитов по сравнению с монотерапией. При этом принципиальным отличием стало значительное снижение пиковых концентраций эстрадиола в группах, получавших Летрозол, по сравнению с контрольными группами. Это подтверждает важное преимущество содержащих Летрозол протоколов в контексте безопасности для пациенток с гормонозависимыми опухолями молочной железы [33].

### **Онкологическая безопасность стимуляции суперовуляции у пациенток с онкологическими заболеваниями**

Первое доказательство безопасности стимуляции овуляции у пациенток с раком молочной железы появилось в 2008 г. в ходе проспективного исследования 215 женщин, готовившихся к адъювантной химиотерапии. Среди них 79 пациенток выбрали протокол стимуляции с Летрозолом и гонадотропинами с последующей криоконсервацией ооцитов или эмбрионов, тогда как 136 отказались от сохранения фертильности, составив контрольную группу. Исходные параметры групп были сопоставимы, хотя в группе стимуляции отмечалась тенденция к более частому выявлению эстроген-положительных рецепторов. Интервал между операцией и началом химиотерапии в группе стимуляции оказался в среднем на 12 дней длиннее ( $45,08$  дня vs  $33,46$  дня). Уровни эстрадиола во время стимуляции демонстриро-

вали значительную вариабельность – от 58,4 до 1166 пг/мл при среднем значении  $405,94 \pm 256,64$  пг/мл. При медиане наблюдения 23,4 мес в группе стимуляции против 33,05 мес в контроле анализ показал отношение рисков (ОР) рецидива 0,56 без различий в выживаемости между группами. Эти результаты подтверждают безопасность комбинации Летрозола с гонадотропинами в отношении риска рецидива, хотя авторы отмечают необходимость дальнейших долгосрочных исследований для окончательных выводов [34].

Согласно данным ретроспективного исследования, опубликованного в конце прошлого года, показатели инвазивной безрецидивной выживаемости оказались сопоставимыми между пациентками, прошедшими процедуру сохранения фертильности (80%), и контрольной группой (86%). Многофакторный анализ не выявил статистически значимых различий в выживаемости без инвазивных заболеваний между группами (ОР 0,86; 95% ДИ 0,4–1,87). Анализ клинически значимых подгрупп, включая пациенток, получавших неоадьювантную химиотерапию (ОР 1,57; 95% ДИ 0,62–3,99), и женщин с эстроген-положительным статусом, применявших Тамоксифен во время стимуляции, также не показал существенных различий в онкологических исходах. Полученные результаты свидетельствуют, что сохранение фертильности с использованием стимуляции супероолюции на фоне Тамоксифена не оказывает негативного влияния на долгосрочные онкологические результаты у пациенток с раком молочной железы [35].

Следует отметить результаты открытого рандомизированного исследования с участием 137 пациенток, в котором было установлено, что протоколы стимуляции с сочетанием Тамоксифена и гонадотропинов демонстрируют аналогичную эффективность в получении зрелых ооцитов по сравнению с комбинацией Летрозола и гонадотропинов. Эти данные находят подтверждение в другом европейском исследовании, представленном на конференции Американского общества репродуктивной медицины в 2019 г. (ожидающем публикации), где также сравнивались указанные схемы стимуляции. Полученные результаты свидетельствуют о сопоставимой эффективности обоих протоколов в программах сохранения фертильности у онкологических пациенток [36].

Многоцентровое исследование POSITIVE, включившее 517 пациенток с гормонозависимым раком молочной железы из 20 стран (497 из которых планировали беременность), предоставило важные данные о безопасности временного прерывания гормонотерапии. Три четверти участниц на момент исследования не имели детей. Распределение предшествующей терапии показало, что 41,8% получали Тамоксифен, 35,4% – комбинацию Тамоксифена с подавлением функции яичников, а 15,9% – ингибиторы ароматазы с овариальной супрессией при средней продолжительности лечения 23 мес. Результаты показали высокую эффективность репродуктивных подходов: беременность наступила у 74% женщин, при этом 86% случаев завершились ус-

пешными родами (всего 365 детей). К четвертому году наблюдения 76% пациенток возобновили гормонотерапию. Эти обнадеживающие данные свидетельствуют, что временный перерыв в гормонотерапии для реализации репродуктивной функции не оказывает негативного влияния на течение заболевания, хотя авторы подчеркивают необходимость дальнейшего наблюдения для оценки отдаленных онкологических исходов [37].

В недавнем исследовании были представлены данные, подтверждающие безопасность и эффективность протоколов стимуляции супероолюции у онкологических пациенток, включая взрослых женщин и девочек постпубертатного возраста. Основное внимание уделялось больным раком молочной железы – наиболее распространенной онкопатологией среди женщин. Применение комбинированных протоколов с гонадотропинами, ингибиторами ароматазы и антиэстрогенами продемонстрировало сопоставимое количество получаемых ооцитов при значимо более низких пиковых уровнях эстрадиола по сравнению с контрольной группой. Результаты исследования продемонстрировали, что показатели успешности репродуктивных технологий у онкологических пациенток зависят от возраста. В группе женщин младше 35 лет частота живорождений за цикл ЭКО с витрифицированными ооцитами составила 41,8%, при этом были отмечены статистически значимые различия по сравнению со здоровыми женщинами того же возраста в показателях выживаемости ооцитов после размораживания (91,4% vs 81,2%), частоте клинической беременности (65,9% vs 42,8%) и кумулятивной частоте живорождений (68,8% vs 42,1%). Однако в возрастной группе старше 35 лет эти различия нивелировались. Авторы подчеркивают, что реакция яичников на стимуляцию у онкологических пациенток и здоровых женщин из контрольной группы сопоставима, однако протоколы требуют индивидуального подхода с учетом гормональной чувствительности опухоли, возраста и других факторов. Важно отметить, что использование ингибиторов ароматазы при стимуляции не снижает эффективность ЭКО. Исследование также подтвердило, что криоконсервация ооцитов и эмбрионов остается надежным методом сохранения фертильности как для взрослых женщин, так и для девочек постпубертатного возраста [38].

Современные исследования подчеркивают важность психологического сопровождения онкологических пациенток, сталкивающихся с проблемами фертильности. Систематический обзор, в котором были проанализированы данные 47 научных публикаций, выявил устойчивую тенденцию: психологический дистресс, связанный с репродуктивными вопросами, является распространенным и длительно сохраняющимся состоянием среди таких пациенток. Полученные данные убедительно свидетельствуют о необходимости интеграции специализированной психологической поддержки в стандартный алгоритм ведения пациенток – начиная с момента первичной диагностики онкологического заболевания и вплоть до возможного рецидива. Такой ком-

плексный подход позволяет существенно улучшить психоэмоциональное состояние пациенток, помогая им справляться с тревогой и страхами, связанными как с основным заболеванием, так и с перспективами репродуктивной функции [39].

## Заключение

Перспективные исследования должны быть направлены на сравнение эффективности протоколов стимуляции с использованием ингибиторов ароматазы (Лет-

розол) и антиэстрогенов (Тамоксифен) у онкологических пациентов, оценивая как репродуктивные результаты, так и отдаленные онкологические исходы. Многоцентровые исследования с длительным наблюдением необходимы для подтверждения безопасности и оптимизации методик, а создание международных регистров поможет стандартизировать подходы.

**Конфликт интересов.** Авторы заявляют об отсутствии конфликта интересов.

**Conflict of interests.** The authors declare that they have no conflict of interest.

## Литература / References

- Woodruff TK, Snyder KA. *Oncofertility: Fertility Preservation for Cancer Survivors*. New York: Springer Science+Business Media; 2007. P. 263.
- Woodruff TK. From the bench to bedside to babies: translational medicine made possible by funding multidisciplinary team science. *J Assist Reprod Genet*. 2013 Oct;30(10):1249-53. DOI: 10.1007/s10815-013-0082-2
- Woodruff TK. The Oncofertility Consortium – addressing fertility in young people with cancer. *Nat Rev Clin Oncol*. 2010 Aug;7(8):466-75. DOI: 10.1038/nrclinonc.2010.81
- Woodruff ZL, Campo-Engelstein L, Rodriguez S. *Oncofertility: Ethical, Legal, Social, and Medical Perspectives*. New York: Springer Science+Business Media; 2010. 522 p.
- Loren AW, Mangu PB, Beck LN, et al. Fertility preservation for patients with cancer: American Society of Clinical Oncology clinical practice guideline update. *J Clin Oncol*. 2013 Jul 1;31(19):2500-10. DOI: 10.1200/JCO.2013.49.2678
- Roy S, Greenblatt RB, Mahesh VB, Jungck EC. Clomiphene citrate: further observations on its use in induction of ovulation in the human and on its mode of action. *Fertil Steril*. 1963 Nov-Dec;14:575-95. DOI: 10.1016/s0015-0282(16)35041-5
- Dolinko AV, Farland LV, Missmer SA, et al. Responses to fertility treatment among patients with cancer: a retrospective cohort study. *Fertil Res Pract*. 2018 Apr 17;4:3. DOI: 10.1186/s40738-018-0048-2
- Pal L, Leykin L, Schiffren JL, et al. Malignancy may adversely influence the quality and behaviour of oocytes. *Hum Reprod*. 1998 Jul;13(7):1837-40.
- Decanter C, Robin G, Mailliez A, et al. Prospective assessment of follicular growth and the oocyte cohort after ovarian stimulation for fertility preservation in 90 cancer patients versus 180 matched controls. *Reprod Biomed Online*. 2018;36:543-51.
- Volodarsky-Perel A, Cohen Y, Arab S, et al. Effects of cancer stage and grade on fertility preservation outcome and ovarian stimulation response. *Hum Reprod*. 2019 Mar 1;34(3):530-8.
- Быстрова О.В., Калугина А.С., Бакунина Н.С. и др. Восстановление репродуктивной функции методами криоконсервации и ауто-трансплантации ткани яичников как важное составляющее психического здоровья онкологических пациенток. Рак и репродукция. Под ред. А.А. Пароконной. М.: Общество онкологов-химиотерапевтов; 2011. 208 с.
- Bystrova O.V., Kalugina A.S., Bakunina N.S., et al. Restoration of reproductive function by cryopreservation and autotransplantation of ovarian tissue as an important component of mental health of cancer patients. *Cancer and reproduction*. Ed. by A.A. Parokonnaya. Moscow: Society of Oncologists-Chemiotherapists; 2011. 208 p. (in Russian).
- Dellapasqua S, Colleoni M. Letrozole. *Expert Opin Drug Metab Toxicol*. 2010 Feb;6(2):251-9. DOI: 10.1517/17425250903540246
- Buzdar AU, Robertson JF, Eiermann W, Nabholz JM. An overview of the pharmacology and pharmacokinetics of the newer generation aromatase inhibitors anastrozole, letrozole, and exemestane. *Cancer*. 2002 Nov 1;95(9):2006-16. DOI: 10.1002/cncr.10908
- Mitwally MF, Casper RF. Aromatase inhibition improves ovarian response to follicle-stimulating hormone in poor responders. *Fertil Steril*. 2002 Apr;77(4):776-80. DOI: 10.1016/s0015-0282(01)03280-0
- Holzer H, Casper R, Tulandi T. A new era in ovulation induction. *Fertil Steril*. 2006 Feb;85(2):277-84. DOI: 10.1016/j.fertnstert.2005.05.078
- Weil S, Vendola K, Zhou J, Bondy CA. Androgen and follicle-stimulating hormone interactions in primate ovarian follicle development. *J Clin Endocrinol Metab*. 1999 Aug;84(8):2951-6. DOI: 10.1210/jcem.84.8.5929
- Vendola KA, Zhou J, Adesanya OO, et al. Androgens stimulate early stages of follicular growth in the primate ovary. *J Clin Invest*. 1998 Jun 15;101(12):2622-9. DOI: 10.1172/JCI2081
- Weil SJ, Vendola K, Zhou J, et al. Androgen Receptor Gene Expression in the Primate Ovary: Cellular Localization, Regulation, and Functional Correlations. *J Clin Endocrinol Metab*. 1998;83:2479-85. DOI: 10.1210/jcem.83.7.4917
- Vendola K, Zhou J, Wang J, et al. Androgens promote oocyte insulin-like growth factor I expression and initiation of follicle development in the primate ovary. *Biol Reprod*. 1999 Aug;61(2):353-7. DOI: 10.1095/biolreprod61.2.353
- Moudgal NR, Shetty G, Selvaraj N, Bhatnagar AS. Use of a specific aromatase inhibitor for determining whether there is a role for oestrogen in follicle/oocyte maturation, ovulation and preimplantation embryo development. *J Reprod Fertil Suppl*. 1996;50:69-81.
- Fisher SA, Reid RL, Van Vugt DA, Casper RF. A randomized double-blind comparison of the effects of clomiphene citrate and the aromatase inhibitor letrozole on ovulatory function in normal women. *Fertil Steril*. 2002 Aug;78(2):280-5. DOI: 10.1016/s0015-0282(02)03241-7
- Mahajan N. Fertility preservation in female cancer patients: An overview. *J Hum Reprod Sci*. 2015 Jan-Mar;8(1):3-13. DOI: 10.4103/0974-1208.153119
- Oktay K. Further evidence on the safety and success of ovarian stimulation with letrozole and tamoxifen in breast cancer patients undergoing in vitro fertilization to cryopreserve their embryos for fertility preservation. *J Clin Oncol*. 2005 Jun 1;23(16):3858-9. DOI: 10.1200/JCO.2005.04.011
- Oktay K, Hourvitz A, Sahin G, et al. Letrozole reduces estrogen and gonadotropin exposure in women with breast cancer undergoing ovarian stimulation before chemotherapy. *J Clin Endocrinol Metab*. 2006 Oct;91(10):3885-90. DOI: 10.1210/jc.2006-0962
- Azim A, Oktay K. Letrozole for ovulation induction and fertility preservation by embryo cryopreservation in young women with endometrial carcinoma. *Fertil Steril*. 2007 Sep;88(3):657-64. DOI: 10.1016/j.fertnstert.2006.12.068
- Yang AM, Cui N, Sun YF, Hao GM. Letrozole for Female Infertility. *Front Endocrinol (Lausanne)*. 2021 Jun 16;12:676133. DOI: 10.3389/fendo.2021.676133
- Goldrat O, De Cooman M, Mailliez A, et al. Efficacy and safety of controlled ovarian hyperstimulation with or without letrozole for fertility preservation in breast cancer patients: A multicenter retrospective study. *Eur J Cancer*. 2022 Oct;174:134-41. DOI: 10.1016/j.ejca.2022.07.017
- Oktay K, Buyuk E, Davis O, et al. Fertility preservation in breast cancer patients: IVF and embryo cryopreservation after ovarian stimulation with tamoxifen. *Hum Reprod*. 2003 Jan;18(1):90-5. DOI: 10.1093/humrep/deg045
- Meirow D, Raanani H, Maman E, et al. Tamoxifen co-administration during controlled ovarian hyperstimulation for in vitro fertilization in breast cancer patients increases the safety of fertility-preservation treatment strategies. *Fertil Steril*. 2014 Aug;102(2):488-95.e3. DOI: 10.1016/j.fertnstert.2014.05.017
- Dezellus A, Mirallie S, Leperlier F, et al. Use of tamoxifene-controlled ovarian hyperstimulation for fertility preservation before breast cancer treatment: A prospective cohort study with a 5-year follow-up. *Breast*. 2024 Oct;77:103776. DOI: 10.1016/j.breast.2024.103776

31. Yoshida T, Takahashi O, Suzuki Y, et al. The effectiveness of controlled ovarian stimulation with tamoxifen for patients with estrogen-sensitive breast cancer: A systematic review and meta-analysis. *Reprod Med Biol*. 2023 Sep 23;22(1):e12543. DOI: 10.1002/rmb2.12543
32. Shulman Y, Almog B, Kalma Y, et al. Effects of letrozole or tamoxifen coadministered with a standard stimulation protocol on fertility preservation among breast cancer patients. *J Assist Reprod Genet*. 2021 Mar;38(3):743-50. DOI: 10.1007/s10815-020-02030-y
33. Chen CN, Chang LT, Chen CH, Tam KW. Fertility preservation for women with breast cancer before chemotherapy: a systematic review and meta-analysis. *Reprod Biomed Online*. 2022 Feb;44(2):357-69. DOI: 10.1016/j.rbmo.2021.08.003
34. Azim AA, Costantini-Ferrando M, Oktay K. Safety of fertility preservation by ovarian stimulation with letrozole and gonadotropins in patients with breast cancer: a prospective controlled study. *J Clin Oncol*. 2008 Jun 1;26(16):2630-5. DOI: 10.1200/JCO.2007.14.8700
35. Shapira M, Sella T, Safrai M, et al. Long-term safety of controlled ovarian stimulation for fertility preservation before chemotherapy treatment in patients with breast cancer. *Fertil Steril*. 2024 Oct 18;S0015-0282(24)02308-2. DOI: 10.1016/j.fertnstert.2024.10.014
36. Balkenende EME, Dahhan T, Beerendonk CCM, et al. Stimulation of the ovaries in women with breast cancer undergoing fertility preservation: alternative versus standard stimulation protocols. American Society of Reproductive Medicine Annual Conference. Philadelphia, PA; 2019.
37. Partridge A. Preganacy outcomes and safety in interrupting therapy for women with endocrine responsive breast cancer: initial results from the POSITIVE trial. San Antonio Breast Cancer Symposium 2022, abstract GS4-09.
38. Oktay KH, Turan V. Ovarian stimulation and oocyte cryopreservation in females with cancer. *Curr Opin Oncol*. 2023 Sep 1;35(5):412-9. DOI: 10.1097/CCO.0000000000000977
39. Logan S, Perz J, Ussher JM, et al. Systematic review of fertility-related psychological distress in cancer patients: Informing on an improved model of care. *Psychooncology*. 2019 Jan;28(1):22-30. DOI: 10.1002/pon.4927
40. Денисов М.С., Киселева М.В., Литвякова Е.В. Злокачественная струма яичника. В сб.: Редкие и сложные случаи в онкологии: Альманах. Обнинск – Москва: НМИЦ радиологии; 2022. Вып. 5. С. 38-43.  
Denisov M.S., Kiseleva M.V., Litvyakova E.V. Malignant ovarian goiter. In: Rare and complex cases in oncology: Almanac. Obninsk – Moscow: NMIC Radiology; 2022. Is. 5. P. 38-43 (in Russian).
41. Киселева М.В., Денисов М.С., Лунькова М.Н. и др. Возможности генетического консультирования при заболеваниях органов репродуктивной системы. Клинические примеры. В сб.: Редкие и сложные случаи в онкологии: Альманах. Обнинск – Москва: НМИЦ радиологии; 2022. Вып. 5. С. 85-92.  
Kiseleva M.V., Denisov M.S., Lunkova M.N., et al. Possibilities of genetic counseling for diseases of the reproductive system. Clinical examples. In: Rare and complex cases in oncology: Almanac. Obninsk – Moscow: NMIC Radiology; 2022. Is. 5. P. 85-92 (in Russian).
42. Киселева М.В., Лунькова М.Н., Денисов М.С., Родина Н.А. Онкофертильность. Новые горизонты. В сб.: Редкие и сложные случаи в онкологии: Альманах. Обнинск – Москва: НМИЦ радиологии; 2022. Вып. 5. С. 101-10.  
Kiseleva M.V., Lunkova M.N., Denisov M.S., Rodina N.A. Oncofertility. New horizons. In the collection: Rare and complex cases in oncology: Almanac. Obninsk – Moscow: NMIC Radiology; 2022. Is. 5. P. 101-10 (in Russian).
43. Киселева М.В., Денисов М.С., Лунькова М.Н. и др. Злокачественная струма яичника. *Вопросы онкологии, акушерства и перинатологии*. 2023;22(2):142-7. DOI: 10.20953/1726-1678-2023-2-142-147  
Kiseleva M.V., Denisov M.S., Lunkova M.N., et al. Malignant struma ovarii. *Gynecology, Obstetrics and Perinatology*. 2023;22(2):142-7. DOI: 10.20953/1726-1678-2023-2-142-147 (in Russian).
44. Kiseleva MV, Denisov MS, Lunkova MN, et al. Malignant Struma of the Ovary: Own Clinical Observation. *Clin Oncol*. 2022;7:1978.
45. Киселева М.В., Малинова И.В., Соловьева Л.С. Анализ эмбриологического этапа программы «Сохранение фертильности онкологических больных» в МРНЦ им. А.Ф. Цыба. В сб.: Репродуктивные технологии сегодня и завтра: Материалы XXXIII ежегодной Международной конференции Российской Ассоциации Репродукции Человека. Нижний Новгород; 2023. С. 110.  
Kiseleva M.V., Malinova I.V., Solovieva L.S. Analysis of the embryological stage of the program «Preservation of fertility of cancer patients» at the A.F. Tsyb Medical Research Center. In: Reproductive technologies today and tomorrow: Proceedings of the XXXIII annual International Conference of the Russian Association of Human Reproduction. Nizhny Novgorod; 2023. P. 110 (in Russian).
46. Kiseleva MV, Lunkova MN. Preservation of fertility in patients with breast cancer. Literature review. In: Materials of International University Scientific Forum Practice Oriented Science: UAE – RUSSIA – INDIA. Part 1. August 25, 2023. UAE; 2023. P. 149-63.
47. Лунькова М.Н., Киселева М.В. Сохранение онкофертильности у онкологических больных. *Онкогинекология*. 2023;(3):72-80.  
Lunkova M.N., Kiseleva M.V. Preservation of oncofertility in cancer patients. *Oncogynecology*. 2023;(3):72-80 (in Russian).
48. Локшин В.Н., Карibaева Ш.К., Исенова С.Ш. и др. Сохранение фертильности у онкологических больных. В кн.: Практическая репродуктология. Алматы; 2023. 386 с.  
Lokshin V.N., Karibaeva Sh.K., Isenova S.Sh., et al. Preservation of fertility in cancer patients. In: Practical Reproductology. Almaty; 2023. 386 p. (in Russian).
49. Имашева Б.И., Камалиев М.А., Локшин и др. Особенности здоровья и оказания медицинской помощи женщинам старших возрастных групп. Обзор литературы. *Наука и здравоохранение*. 2023;25(3):235-46. DOI: 10.34689/SH.2023.25.3.030  
Imasheva B.I., Kamaliev M.A., Lokshin V.N., et al. Features of health and medical care for women of older age groups. Literature review. *Nauka i zdravookhraneniye = Science & Healthcare*. 2023;25(3):235-46. DOI: 10.34689/SH.2023.25.3.030 (in Russian).
50. Литвякова Е.В., Белякова А.С., Денисов М.С. и др. Вопросы диагностики рака молочной железы. *Клинический разбор в общей медицине*. 2023;4(12):6-9. DOI: 10.47407/kr2023.4.12.00323  
Litvyakova E.V., Belyakova A.S., Denisov M.S., et al. Issues of breast cancer diagnosis. *Clinical review for general practice*. 2023;4(12):6-9. DOI: 10.47407/kr2023.4.12.00323 (in Russian).
51. Лунькова М.Н., Литвякова Е.В., Иванов С.А. и др. Практические рекомендации по лекарственному лечению первично операбельного рака молочной железы. *Клинический разбор в общей медицине*. 2023;4(12):10-9. DOI: 10.47407/kr2023.4.12.00324  
Lunkova M.N., Litviakova E.V., Ivanov S.A., et al. Practical guidelines on drug treatment of primary operable breast cancer. *Clinical review for general practice*. 2023;4(12):10-8. DOI: 10.47407/kr2023.4.12.00324 (in Russian).
52. Лунькова М.Н., Литвякова Е.В., Иванов С.А. и др. Листовидная опухоль молочной железы. Клинические наблюдения. *Клинический разбор в общей медицине*. 2023;4(12):25-8. DOI: 10.47407/kr2023.4.12.00326  
Lun'kova M.N., Litvyakova E.V., Ivanov S.A., et al. Phylloides tumor of the breast. Clinical case. *Clinical review for general practice*. 2023;4(12):25-8. DOI: 10.47407/kr2023.4.12.00326 (in Russian).
53. Денисов М.С., Литвякова Е.В., Иванов С.А. и др. Клинический разбор: хирургическое лечение пациентки, больной раком молочной железы. *Клинический разбор в общей медицине*. 2023;4(12):29-32. DOI: 10.47407/kr2023.4.12.00327  
Denisov M.S., Litvyakova E.V., Ivanov S.A., et al. Case study: surgical treatment of patient with breast cancer. *Clinical review for general practice*. 2023;4(12):29-32. DOI: 10.47407/kr2023.4.12.00327 (in Russian).
54. Литвякова Е.В., Аминов Г.Г., Денисов М.С. и др. Использование высокомоментной брахитерапии Ir-192 в лечении локализованного рака молочной железы. *Клинический разбор в общей медицине*. 2023;4(12):33-40. DOI: 10.47407/kr2023.4.12.00328  
Litviakova E.V., Aminov G.G., Denisov M.S., et al. The use of high dose rate brachytherapy with Ir 192 in treatment of localized breast cancer. *Clinical review for general practice*. 2023;4(12):33-40. DOI: 10.47407/kr2023.4.12.00328 (in Russian).
55. Киселева М.В., Денисов М.С., Литвякова Е.В. и др. Паллиативная помощь при местно-распространенном раке молочной железы. Клинический пример. *Клинический разбор в общей медицине*. 2023;4(12):41-5. DOI: 10.47407/kr2023.4.12.00329  
Kiseleva M.V., Denisov M.S., Litvyakova E.V., et al. Palliative care in locally advanced breast cancer. Clinical case. *Clinical review for general practice*. 2023;4(12):41-5. DOI: 10.47407/kr2023.4.12.00329 (in Russian).

56. Киселева М.В., Денисов М.С., Лунькова М.Н. и др. Реабилитация больных раком молочной железы после радикального лечения. *Клинический разбор в общей медицине*. 2023;4(12):46-50. DOI: 10.47407/kr2023.4.12.00330  
Kiseleva M.V., Denisov M.S., Lun'kova M.N., et al. Rehabilitation of patients with breast cancer after radical treatment. *Clinical review for general practice*. 2023;4(12):46-50. DOI: 10.47407/kr2023.4.12.00330 (in Russian).
57. Киселева М.В., Денисов М.С., Литвякова Е.В. и др. Сохранение фертильности у больных раком молочной железы. Обзор литературы. *Клинический разбор в общей медицине*. 2023;4(12):51-7. DOI: 10.47407/kr2023.4.12.00331  
Kiseleva M.V., Denisov M.S., Litviakova E.V., et al. Fertility preservation in patients with breast cancer. Literature review. *Clinical review for general practice*. 2023;4(12):51-7. DOI: 10.47407/kr2023.4.12.00331 (in Russian).
58. Оразов М.Р., Киселева М.В., Пернай В.М. Патогенез серомуцинозных пограничных опухолей яичников. *Клинический разбор в общей медицине*. 2024;5(7):74-82. DOI: 10.47407/kr2024.5.7.00p425  
Orazov M.R., Kiseleva M.V., Pernay V.M. Pathogenesis of ovarian seromucinous borderline tumors. *Clinical review for general practice*. 2024;5(7):74-82. DOI: 10.47407/kr2024.5.7.00p425 (in Russian).
59. Оразов М.Р., Киселева М.В., Пернай В.М. Пограничные опухоли яичников у женщин репродуктивного возраста: диагностика, лечение. *Клинический разбор в общей медицине*. 2024;5(7):83-90. DOI: 10.47407/kr2024.5.7.00p424  
Orazov M.R., Kiseleva M.V., Pernai V.M. Borderline ovarian tumors in women of childbearing age: diagnosis, treatment. *Clinical review for general practice*. 2024;5(7):83-90. DOI: 10.47407/kr2024.5.7.00p424 (in Russian).
60. Оразов М.Р., Радзинский В.Е., Киселева М.В., Долгов Е.Д. Регенеративная медицина на экваторе женского здоровья и качества жизни: Роль микрофрагментированной стромально-васкулярной фракции адипозной ткани в современной регенеративной медицине. *Клинический разбор в общей медицине*. 2024;5(3):68-73. DOI: 10.47407/kr2023.5.3.00382  
Orazov M.R., Radzinsky V.E., Kiseleva M.V., Dolgov E.D. Regenerative medicine at the equator of women's health and quality of life: the role of microfragmented stromal-vascular fraction of adipose tissue in modern regenerative medicine. *Clinical review for general practice*. 2024;5(3):68-73. DOI: 10.47407/kr2023.5.3.00382 (in Russian).
61. Киселева М.В., Лунькова М.Н., Егимбаев Р.И. Сохранение онкофертильности у онкологических больных. Собственный опыт. *Онкогинекология*. 2023;(4):72-6. DOI: 10.52313/22278710\_2023\_4\_72  
Kiseleva M.V., Lunkova M.N., Egimbaev R.I. Fertility preservation in cancer patients. Own experience. *Oncogynecology*. 2023;(4):72-6. DOI: 10.52313/22278710\_2023\_4\_72 (in Russian).
62. Киселева М.В., Замулаева И.А., Радзинский В.Е. и др. Новый метод лечения вульвовагинальной атрофии у пациенток с отягощенным онкологическим анамнезом. *Вопросы гинекологии, акушерства и перинатологии*. 2024;23(3):111-7. DOI: 10.20953/1726-1678-2024-3-111-117  
Kiseleva M.V., Zamulaeva I.A., Radzinsky V.E., et al. New therapeutic approach to vulvovaginal atrophy in patients with a history of cancer. *Gynecology, Obstetrics and Perinatology*. 2024;23(3):111-7. DOI: 10.20953/1726-1678-2024-3-111-117 (in Russian).
63. Оразов М.Р., Радзинский В.Е., Каневцов В.В. и др. Молочные железы и комбинированная оральная контрацепция: сочетание эстетрола и дроспиренона (результаты клинических испытаний). *Акушерство и гинекология: новости, мнения, обучение*. 2024;12(3):109-17. DOI: 10.33029/2303-9698-2024-12-3-109-117  
Orazov M.R., Radzinsky V.E., Kanevtsov V.V., et al. Mammary glands and combined oral contraception: a combination of estetrol and drospirenone. Clinical trial results. *Akusherstvo i ginekologiya: novosti, mneniya, obuchenie = Obstetrics and Gynecology: News, Opinions, Training*. 2024;12(3):109-17. DOI: 10.33029/2303-9698-2024-12-3-109-117 (in Russian).
64. Пернай В.М., Киселева М.В., Оразов М.Р. Тактика ведения пациенток, страдающих пограничными опухолями яичников в репродуктивном периоде, по следам отечественных и международных рекомендаций. *Клинический разбор в общей медицине*. 2024;5(9):19-23. DOI: 10.47407/kr2024.5.9.00473  
Pernai V.M., Kiseleva M.V., Orazov M.R. Management tactics for patients suffering from borderline ovarian tumors in their reproductive years: in the wake of domestic and international guidelines. *Clinical review for general practice*. 2024;5(9):19-23. DOI: 10.47407/kr2024.5.9.00473 (in Russian).
65. Киселева М.В., Оразов М.Р., Пернай В.М. Методы сохранения фертильности у больных с серозными пограничными опухолями яичников. *Клинический разбор в общей медицине*. 2024;5(3):82-7. DOI: 10.47407/kr2023.5.3.00376  
Kiseleva M.V., Orazov M.R., Pernay V.M. Methods to preserve fertility in patients with serous borderline ovarian tumors. *Clinical review for general practice*. 2024;5(3):82-7. DOI: 10.47407/kr2023.5.3.00376 (in Russian).
66. Оразов М.Р., Киселева М.В., Пернай В.М. и др. Сохранение фертильности у пациенток с пограничными опухолями яичников. *Акушерство и гинекология: новости, мнения, обучение*. 2025;13(Спецвыпуск):94-101. DOI: 10.33029/2303-9698-2025-13-suppl-94-101  
Orazov M.R., Kiseleva M.V., Pernai V.M., et al. Fertility preservation in patients with borderline ovarian tumors. *Akusherstvo i ginekologiya: novosti, mneniya, obuchenie = Obstetrics and Gynecology: News, Opinions, Training*. 2025;13(Suppl):94-101. DOI: 10.33029/2303-9698-2025-13-suppl-94-101 (in Russian).
67. Золотой стандарт профилактики, диагностики, лечения и реабилитации больных РМЖ (РООМ). М.; 2025. 257 с. DOI: 10.1158/1535-7163  
The gold standard of prevention, diagnosis, treatment and rehabilitation of patients with breast cancer (ROOM). Moscow; 2025. 257 p. DOI: 10.1158/1535-7163 (in Russian).
68. Репродуктивное здоровье онкологических больных. В кн.: Онкология: учебник. Под ред. академика РАН А.Д. Каприна. М.: Молодая гвардия; 2025. С. 306-11. ISBN 978-5-235-05258-1  
Reproductive health of cancer patients. In the book: *Oncology: textbook*. Ed. by Academician of the Russian Academy of Sciences A.D. Kaprin. Moscow: Molodaya Gvardiya; 2025. P. 306-11. ISBN 978-5-235-05258-1 (in Russian).

## ИНФОРМАЦИЯ ОБ АВТОРАХ

**Киселева Марина Викторовна** – д-р мед. наук, проф., зав. отделением онкогинекологии и опухолей молочной железы №2 МРНЦ им. А.Ф. Цыба – филиал ФГБУ «НМИЦ радиологии». E-mail: kismarvic@mail.ru; ORCID: 0000-0001-8464-1726

**Яговкина Ирина Александровна** – аспирант отделения онкогинекологии и опухолей молочной железы №2 МРНЦ им. А.Ф. Цыба – филиал ФГБУ «НМИЦ радиологии».

Поступила в редакцию: 22.07.2025

Поступила после рецензирования: 23.07.2025

Принята к публикации: 24.07.2025

## INFORMATION ABOUT THE AUTHORS

**Marina V. Kiseleva** – Dr. Sci. (Med.), Full Prof., Tsyb Medical Radiological Research Centre – branch of the National Medical Research Radiological Centre. E-mail: kismarvic@mail.ru; ORCID: 0000-0001-8464-1726

**Irina A. Yagovkina** – Graduate Student, Tsyb Medical Radiological Research Centre – branch of the National Medical Research Radiological Centre.

Received: 22.07.2025

Revised: 23.07.2025

Accepted: 24.07.2025



# Использование транспозиции яичников симультанно с различными методами вспомогательных репродуктивных технологий в целях сохранения репродуктивной функции у онкологических больных

М.В. Киселева<sup>✉</sup>, М.С. Денисов, А.Д. Каприн, С.А. Иванов, Т.И. Альба, Л.С. Соловьева, П.К. Бурьян

Медицинский радиологический научный центр им. А.Ф. Цыба – филиал ФГБУ «НМИЦ радиологии» Минздрава России, Обнинск, Россия

<sup>✉</sup>kismarvic@mail.ru

## Аннотация

В 2023 г. в Российской Федерации зарегистрировано 624 835 случаев злокачественных новообразований (в том числе 283 179 и 341 656 у пациентов мужского и женского пола соответственно). Наибольший вес в структуре онкологической заболеваемости женщин имеют злокачественные новообразования органов репродуктивной системы. Среди них рак тела матки занимает третье место в структуре заболеваемости злокачественными новообразованиями и первое место среди онкогинекологических заболеваний. Рак шейки матки занимает восьмое место в структуре заболеваемости злокачественными новообразованиями России. По мере совершенствования терапии злокачественных заболеваний улучшение качества жизни пациентов, сохранение и восстановление фертильности становятся все более актуальными у пациентов с онкологическими заболеваниями репродуктивных органов. Современные данные подтверждают высокую эффективность транспозиции яичников в сохранении их функции у пациенток, подвергающихся лучевой терапии на область таза. Этот метод демонстрирует наилучшие показатели восстановления фертильности по сравнению с альтернативными подходами.

**Ключевые слова:** рак репродуктивных органов, транспозиция яичников, онкофертильность.

**Для цитирования:** Киселева М.В., Денисов М.С., Каприн А.Д., Иванов С.А., Альба Т.И., Соловьева Л.С., Бурьян П.К. Использование транспозиции яичников симультанно с различными методами вспомогательных репродуктивных технологий в целях сохранения репродуктивной функции у онкологических больных. *Клинический разбор в общей медицине*. 2025; 6 (7): 67–75. DOI: 10.47407/kr2025.6.7.00646

## Simultaneous use of ovarian transposition with various assisted reproductive technology methods aimed at preserving reproductive function in cancer patients

Marina V. Kiseleva<sup>✉</sup>, Maksim S. Denisov, Andrey D. Kaprin, Sergey A. Ivanov, Tatyana I. Alba, Lyudmila S. Solovieva, Polina K. Buryan

Tsyb Medical Radiological Research Centre – Branch of the National Medical Research Radiological Centre, Obninsk, Russia

<sup>✉</sup>kismarvic@mail.ru

## Abstract

A total of 624,835 cases of malignant neoplasms were registered in 2023 in the Russian Federation (283,179 and 341,656 cases in male and female patients, respectively). The share of malignant reproductive system neoplasms in the structure of cancer incidence among females. Among those, uterine body cancer is the third in the structure of cancer incidence in Russia and the first among gynecological cancers. Cervical cancer is the eighth in the structure of cancer incidence in Russia. With the improvement of cancer therapy, improvement of the patients' quality of life, fertility preservation and restoration in patients with reproductive cancer become relevant. Current evidence supports high efficacy of ovarian transposition in preserving the function of the ovaries in patients undergoing pelvic radiotherapy. This method demonstrates the best rate of fertility restoration compared to alternative approaches.

**Keywords:** reproductive cancer, ovarian transposition, oncofertility.

**For citation:** Kiseleva M.V., Denisov M.S., Kaprin A.D., Ivanov S.A., Alba T.I., Solovieva L.S., Buryan P.K. Simultaneous use of ovarian transposition with various assisted reproductive technology methods aimed at preserving reproductive function in cancer patients. *Clinical review for general practice*. 2025; 6 (7): 67–75 (In Russ.). DOI: 10.47407/kr2025.6.7.00646

В 2023 г. в Российской Федерации зарегистрировано 624 835 случаев злокачественных новообразований (в том числе 283 179 и 341 656 у пациентов мужского и женского пола соответственно). Наибольший вес в структуре онкологической заболеваемости женщин имеют злокачественные новообразования органов репродуктивной системы, доля которых составляет 39,9%

[1]. Среди них рак тела матки занимает третье место в структуре заболеваемости злокачественными новообразованиями (в России – 7,1%, в мире – 4,3%) и первое место среди онкогинекологических заболеваний. Рак шейки матки занимает восьмое место в структуре заболеваемости злокачественными новообразованиями в России (4,7%) [1].

В последние десятилетия прогресс в диагностике и лечении онкологических заболеваний привел к значительному росту выживаемости пациентов. Однако агрессивные методы терапии, такие как химио- и лучевое воздействие, обладают выраженной гонадотоксичностью, что существенно повышает риск развития преждевременной недостаточности яичников и вторичного бесплодия. Особую актуальность эта проблема приобретает среди молодых пациенток репродуктивного возраста, для которых сохранение фертильности является критически важным аспектом качества жизни после излечения [2–4].

В концепции сохранения фертильности у этой группы пациенток традиционно в первую очередь рассматриваются такие технологии, как транспозиция яичников. Кроме того, сегодня транспозиция яичников может сочетаться с криоконсервацией ткани яичника (это единственный вариант для девочек препубертатного возраста [5]) или с клеточными технологиями, используемыми в практике вспомогательных репродуктивных технологий (ВРТ). В 2012 г. в МРНЦ им. А.Ф. Цыба была выполнена ортотопическая аутотрансплантация овариальной ткани онкологической пациентке с длительной аменореей после комплексного лечения по поводу злокачественного новообразования, в результате чего был восстановлен менструальный цикл, что позднее позволило получить четыре эмбриона в натуральных циклах и завершилось естественными родами в 2015 г.

Транспозиция яичников – хирургическая процедура, заключающаяся в дистопии яичников из области, которая подвергается лучевой терапии. Она рекомендована женщинам детородного возраста, у которых диагностированы начальные стадии рака, требующие проведения лучевой терапии на область малого таза. Цель этого вмешательства – снижение риска повреждения яичников и сохранение овариального резерва после лечения рака.

*Показания для транспозиции яичников:*

- рак эндометрия;
- рак шейки матки;
- рак влагалища;
- рак прямой кишки;
- лимфопролиферативные заболевания с поражением лимфатических узлов поддиафрагмального пространства;
- образования малого таза (метастатического характера), предполагающие проведение в последующем лучевой терапии.

Согласно актуальным Клиническим рекомендациям Минздрава России выполнение транспозиции яичников показано пациенткам до 40 лет.

*Противопоказания для транспозиции яичников:*

- распространенные стадии онкологического заболевания;
- неблагоприятный прогноз течения онкологического заболевания, статистически значимый риск метастазирования в яичники;
- соматический статус (оценка по шкале ECOG <3);

- наличие новообразований в яичниках, включая доброкачественные изменения;
- низкий овариальный резерв.

В случае необходимости проведения лучевой терапии с полихимиотерапией в адьювантном режиме выполнение транспозиции не целесообразно.

Таким образом, транспозиция яичников возможна не для всех пациенток, и целесообразность проведения операции определяется врачом-онкологом в индивидуальном порядке после тщательного обследования.

**Цель** исследования – доказать преимущества simultaneous использования транспозиции яичников в сочетании с различными методами ВРТ у онкологических пациенток репродуктивного возраста

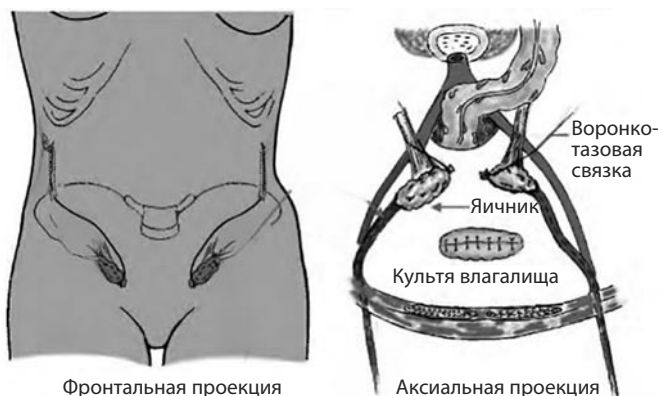## Материалы и методы

Сегодня лапароскопическая транспозиция яичников выполняется во всех онкологических учреждениях Российской Федерации. Перед выполнением мобилизации яичников необходимо проводить тщательную макроскопическую оценку яичников. Выявление патологически измененных участков (кисты, участки солидного строения) обуславливает необходимость выполнения биопсии последних в пределах здоровых тканей с обязательным проведением интраоперационного гистологического исследования. При подтверждении метастатического характера выявленных изменений производят двустороннюю аднексэктомию, после чего операцию завершают. В процессе мобилизации яичников и их сосудисто-нервных пучков наиболее оправданно применение биполярной коагуляции с целью минимального термического повреждения тканей. Мобилизируют собственную связку яичника. Визуализируют яичниковые сосуды и, используя прецизионную коагуляцию, вскрывают брюшину по ходу сосудистого пучка латерально и медиально от последнего. При выполнении транспозиции яичников особое значение имеет обеспечение бережных и аккуратных манипуляций с мобилизованными яичниками и яичниковыми сосудами. Длительное сдавление сосудистой ножки зажимом, ее перекут могут привести к существенным нарушениям кровоснабжения и длительной ишемии яичников, что поставит под угрозу функциональный результат всей операции в целом. Излишне сильное натяжение сосудисто-нервного пучка может привести к надрыву одного из сосудов. Длина питающей ножки, необходимая для выведения яичников из зоны предстоящего облучения, варьирует в зависимости от индивидуальных анатомических особенностей больной и в среднем составляет 10–12 см [3, 6, 7].

Далее в брюшине латерального канала на уровне купола слепой кишки (слева – на уровне нижних отделов сигмовидной кишки) формируют нижнюю апертуру забрюшинного тоннеля и на уровне чуть ниже реберной дуги – верхнюю апертуру, создавая канал, длина которого в среднем составляет 5–7 см. С помощью мягкого зажима придатки аккуратно проводят через сформированный забрюшинный тоннель, чтобы сосудистая нож-

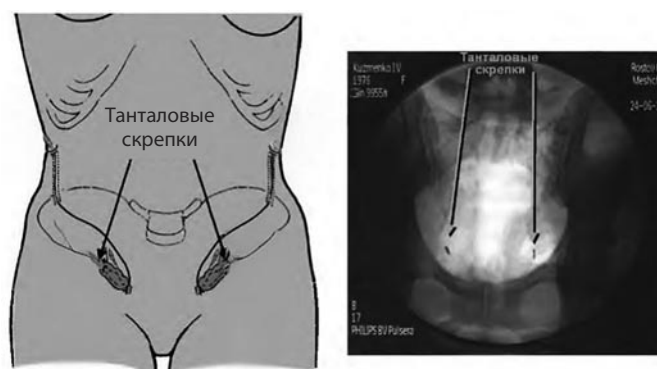
**Рис. 1. Расположение яичников до и после выполнения транспозиции.**

*Fig. 1. Position of the ovaries before and after transposition.*



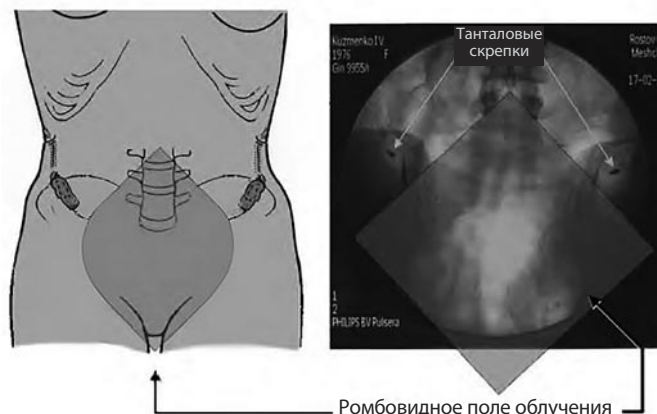
**Рис. 2. Маркировка танталовыми скрепками.**

*Fig. 2. Tantalum labeling.*



**Рис. 3. Расположение яичников во время сеансов лучевой терапии.**

*Fig. 3. Position of the ovaries during radiotherapy sessions.*

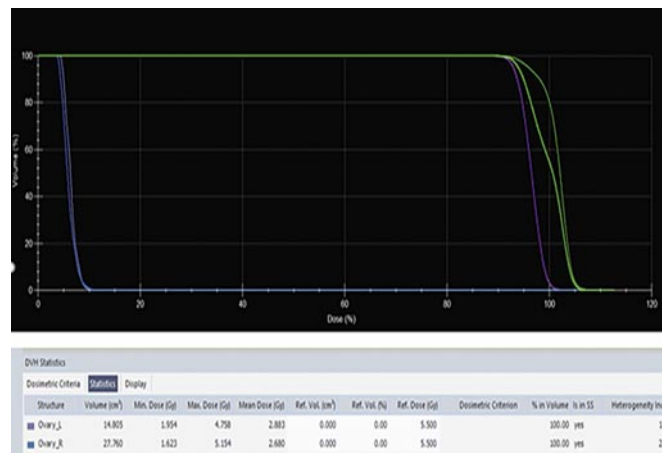


ка располагалась забрюшинно, а яичник – внутри брюшной полости (рис. 1).

Яичники проводят по латеральному каналу вверх до уровня реберной дуги и фиксируют к париетальной брюшине. Перед фиксацией необходим тщательный контроль положения сосудистой ножки. Сильное натяжение последней, а также перекрыты, перегибы и сдавления абсолютно недопустимы, так как это неизбежно приведет к нарушению кровоснабжения яичников.

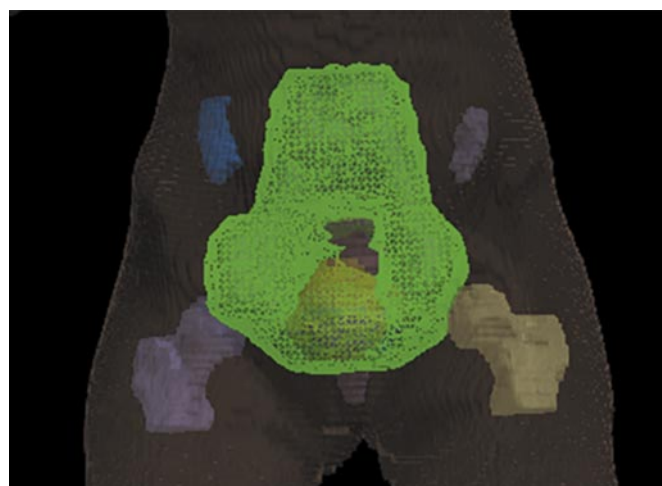
**Рис. 4. Гистограмма «доза – объем» (PTVsum, PTVup, PTVlow, Ovary\_L, Ovary\_R).**

*Fig. 4. Dose-volume bar chart (PTV sum, PTV up, PTV low, ovary L, ovary R).*



**Рис. 5. 3D-изображение, охватывающее мишень PTVsum. Оба яичника транспозированы на уровне общих подвздошных сосудов и латерально от мишени.**

*Fig. 5. 3D image covering the target PTV sum. Both ovaries are transposed at the level of common iliac blood vessels and laterally from the target.*



Яичники фиксируют с помощью эндостеплера с использованием 3–4 танталовых скрепок. Танталовые скрепки не только выполняют фиксирующую функцию, но и благодаря рентгеноконтрастным свойствам существенно облегчают последующую топометрию при разметке полей облучения (рис. 2–5) [8].

Верхний и нижний полюсы яичника могут быть дополнительно маркированы двумя скрепками для более точного определения их положения при топометрии [3, 9, 10].

Потенциальные осложнения лапароскопической транспозиции яичников могут быть обусловлены:

- 1) повреждением сосудов яичника;
- 2) повреждением окружающих анатомических образований;
- 3) нарушением кровоснабжения яичника в результате неправильного положения сосудистой ножки;
- 4) диспозицией яичника;
- 5) лучевыми повреждениями яичников вследствие «низкой» транспозиции.

**Таблица 1. Дозы облучения и риск гонадной недостаточности [16]**

Table 1. Exposure doses and the risk of gonadal failure [16]

Дозы облучения	Риск недостаточности яичников		
	девочки в предпубертатном периоде	15–40 лет	старше 40 лет
Облучение органов малого таза / брюшной полости:			
<6 Гр	Умеренный риск	Побочных эффектов нет	Побочных эффектов нет
15 Гр	Высокий риск	Низкий риск	Умеренный риск
25–50 Гр	Высокий риск	Умеренный риск	Высокий риск
50–80 Гр	Высокий риск	Умеренный риск	Высокий риск
>80 Гр	Высокий риск	Высокий риск	Высокий риск
Черепно-спинномозговое облучение >25 Гр	Умеренный риск	Умеренный риск	Умеренный риск
Общее облучение организма	Высокий риск	Высокий риск	Высокий риск

Примечание. Высокий риск – более 80% стерилизованы; умеренный риск – 20–80% стерилизованы; низкий риск – менее 20% стерилизованы.

При благоприятном течении послеоперационного периода в ближайшие сроки (5–6 дней) пациенткам начинают лучевое лечение.

**Стратегия использования метода транспозиции яичников в сочетании с другими ВРТ для сохранения фертильности у онкологических больных.**

В течение многих лет криоконсервация ооцитов/эмбрионов являлась единственным традиционным методом сохранения фертильности. Согласно актуальным рекомендациям Европейского общества репродукции человека и эмбриологии (European Society of Human Reproduction and Embryology, ESHRE) методы криоконсервации эмбрионов и ооцитов являются допустимыми и установленными методами для сохранения фертильности у пациенток постпубертатного возраста [10]. В ситуациях, требующих немедленного начала лечения, были внедрены новые протоколы стимуляции с целью сокращения времени до начала специфической терапии по поводу злокачественного новообразования. Современные данные свидетельствуют о том, что множественные фолликулярные пулы рекрутируются непрерывно в течение одного менструального цикла. Это понятие способствовало разработке варианта стимуляции, известного как «случайное начало», при котором стимуляция яичников начинается на любой фазе цикла, что значительно сокращает время до начала специфической терапии. Результаты немногочисленных исследований показывают, что нет различий в количестве ооцитов и показателях оплодотворения, полученных с помощью этой техники, по сравнению с традиционными циклами стимуляции яичников [11, 12]. Данные этих исследований легли в основу принципиально нового подхода – стимуляции «случайного начала» (random-start) [11]. Особого внимания заслуживает протокол DouStim, предусматривающий проведение двух последовательных стимуляций в рамках одного менструального цикла. Этот подход демонстрирует превосходные результаты по количеству получаемых ооцитов, что особенно важно для пациенток с ограниченным временным окном перед началом тера-

пии [12]. Данный метод может быть предложен в качестве сопровождающего перед транспозицией яичников или после нее.

В целях оптимизации технологии был разработан комбинированный подход, сочетающий другой метод сохранения фертильности – криоконсервацию ткани яичников – с транспозицией в рамках единого хирургического вмешательства [13]. В 2020 г. криоконсервация ткани яичников была разрешена Американским обществом репродуктивной медицины (American Society for Reproductive Medicine, ASRM) [14], и в настоящее время эта техника предлагается как допустимая альтернатива.

Перед выполнением транспозиции яичников проводится криоконсервация фрагментов кортикального слоя яичника [3, 15]. Основные преимущества – это короткий период времени, не требующий откладывать сроки начала лечения основного заболевания. Кроме того, криоконсервация ткани яичника – это единственный вариант сохранения фертильности для девочек препубертатного возраста [3, 10].

**Повреждающее действие лучевой терапии на функцию яичников.** Транспозиция яичников повсеместно используется онкологами с целью сохранения овариальной функции у пациенток, получающих лучевую терапию по поводу злокачественных новообразований тазовой области. Данная хирургическая методика позволяет сохранить гормональную функцию и предотвратить развитие преждевременной менопаузы. Однако важно учитывать, что при этом матка остается в зоне лучевого воздействия, что в большинстве случаев приводит к ее необратимому повреждению и делает естественное вынашивание беременности невозможным.

Стандартные общие суммарные дозы лучевой терапии, необходимые для лечения рака эндометрия, шейки матки, прямой кишки и мочевого пузыря, варьируют от 30 до 60 Гр, при этом повреждение ткани яичников было зафиксировано даже при очень низких дозах облучения (табл. 1) [16]. В исследовании L. Turkgeldi и соавт. описан процесс транспозиции, при котором

**Таблица 2. Число пациенток, которым была выполнена транспозиция яичников во время гистерэктомии**  
Table 2. Number of patients, who underwent ovarian transposition during hysterectomy

Основной диагноз	Число пациенток
Рак шейки матки:	
сТ1аN0M0, стадия IA	1
сТ1а2N0M0, стадия IA2	2
сТ1b1N0M0, стадия IB1	13
сТ1b2N0M0, стадия IB3	7

яичники и маточные трубы отделяются от матки, с акцентом на защиту соединения с подвешивающей связкой яичника, чтобы затем можно было выделить эти структуры и переместить яичник за пределы тазовой полости – в брюшную полость. Как и в других исследованиях, яичник фиксируется к брюшине, для последующей визуализации яичников с помощью компьютерной томографии используются клипсы [17]. Крайне важно проводить наблюдение за пациентками, чтобы определить, сохранилась ли у них функция яичников. В МРНЦ им. А.Ф. Цыба динамический контроль за гормональным уровнем осуществляется через 3 и 6 мес.

Как правило, для этого измеряется уровень фолликулостимулирующего гормона, выясняется наличие менструаций и отсутствие вазомоторных симптомов после процедуры [17–19]. Что касается успеха этой техники, исследование К. Gubbala и соавт. показало, что размещение яичника на расстоянии более 1,5 см от подвздошного гребня способствует лучшему сохранению функции яичников [18], а L. Turkgeldi и соавт. отмечают, что успех вмешательства зависит от нескольких факторов, таких как доза облучения, возраст пациентки

**Таблица 3. Число пациенток, которым была выполнена транспозиция яичников до начала лучевой терапии**  
Table 3. Number of patients, who underwent ovarian transposition before the start of radiotherapy

Основной диагноз	Число пациенток
Рак шейки матки:	
сТ1b2N0M0, стадия IB3	2
сТ2аN0M0, стадия IIA	5
сТ2bN0M0, стадия IIB	4
сТ2bN1M0, стадия IIIB	2
Рак прямой кишки:	
сТ3N1bM0, стадия IIIB	3

(чем моложе, тем лучше ответ), область облучения и использование химиотерапии [17].

Существует широкий диапазон показателей успешности этой техники. В литературе описано сохранение функции яичников в 16–90% случаев [17].

Р. Morige и соавт. сообщают о сохранении функции яичников у 90% пациенток, которым была выполнена радикальная гистерэктомия и проведена брахитерапия (в сочетании с транспозицией яичников), и у 10% пациенток, получавших сочетанную лучевую терапию. Но беременность у всех этих пациенток была возможна только с использованием суррогатного материнства, хотя в литературе описаны единичные случаи беременности у женщин, сохранивших матку [20].

Использование химиотерапии снижает до 75% успешность данной технологии, и необходимость ее выполнения остается спорной. В исследовании L. Turkgeldi и соавт. 90% пациенток с раком шейки матки оставались в состоянии менопаузы после лучевой и химиотерапии [17].

С онкологической точки зрения, ни в одном из упомянутых исследований не было обнаружено метастазов в

**Таблица 4. Качество ооцитов и эмбрионов, полученных из транспозированных яичников**  
Table 4. Number of oocytes and embryos obtained from the transposed ovaries

Пациентка номер	Возраст, годы	Диагноз	Ооциты, стадия	Эмбрионы	ПГТ
1	32	Рак шейки матки сТ1b2N0M0	МПИ	VL4BA	Эуплоидный эмбрион (суррогатное материнство)
2	34	Рак шейки матки сТ1b2N0M0	0	–	–
3	35	Рак шейки матки сТ2аN0M0	МПИ	–	–
4	33	Рак шейки матки сТ2аN0M0	0	–	–
5	33	Рак шейки матки сТ2аN0M0	МПИ	VL4BA	Эуплоидный эмбрион (суррогатное материнство)
6	33	Рак шейки матки сТ2аN0M0	0	–	–
7	32	Рак шейки матки сТ2аN0M0	МПИ	VL3BA	Эуплоидный эмбрион (суррогатное материнство)
8	32	Рак шейки матки сТ2bN1M0	0	–	–
9	31	Рак шейки матки сТ2bN1M0	МПИ	Блок развития	–
10	31	Рак шейки матки сТ2bN1M0	0	–	–
11	36	Рак шейки матки сТ2bN0M0	0	–	–
12	31	Рак шейки матки сТ2bN0M0	МПИ	VL4BA	Эуплоидный эмбрион
13	35	Рак шейки матки сТ2bN0M0	МПИ	VL3BA	Анеуплоидный эмбрион
14	36	Рак шейки матки сТ2bN0M0	МПИ	VL4BA	Анеуплоидный эмбрион

Примечание. ПГТ – преимплантационное генетическое тестирование.

яичники при условии адекватного наблюдения за пациентками. K. Gubbala и соавт. в своем метаанализе не описали ни одного случая метастазов в яичники среди 892 изученных наблюдений [18]. С другой стороны, G.P. Sutton и соавт. в своем исследовании отмечают частоту метастазов в яичники при раке шейки матки в 0,5–1,7% случаев независимо от того, проводилось ли вмешательство для сохранения яичников; таким образом, можно сделать вывод, что частота метастазов низкая и статистически незначима [21].

## Результаты

В МРНЦ им. А.Ф. Цыба реализуется Программа по сохранению фертильности у онкологических больных. Транспозиция яичников как рутинная процедура проводится всем молодым пациенткам с целью нормализации гормонального фона после лечения онкогинекологических заболеваний и для сохранения генетического материала.

Наибольшее число пациенток составляют больные раком шейки матки. Из 40 пациенток, обратившихся в Центр, 23 женщинам (57,5%) была выполнена операция Вертгейма по поводу рака шейки матки, во время которой симультанно проводилась транспозиция яичников (табл. 2).

Осложнений ни у одной из пациенток зарегистрировано не было.

Семнадцати пациенткам (42,5%) транспозиция яичников была выполнена до лучевой терапии на область малого таза (табл. 3). Во время проведения облучения ежедневно контролировались поля облучения и разовая очаговая доза, приходящаяся на яичники.

Овариальный резерв изучался на сроке 3, 6 и 12 мес после транспозиции яичников. У 38% пациенток констатирована овариальная супрессия при наблюдении до 3 лет.

В МРНЦ им. А.Ф. Цыба часто обращаются пациенты после лечения основного заболевания с целью реализации репродуктивной функции. Возможность получения генетического материала из транспозированных яичников представляет клинический интерес.

В табл. 4 представлены данные о качестве ооцитов и эмбрионов, полученных из транспозированных яичников. Все анализируемые больные были в репродуктивном возрасте и проходили радикальный курс лучевой терапии по поводу рака шейки матки, обратились в Центр в срок от 7 мес до 1 года после лечения.

В 43% случаев (6 пациенток) ооцитов не было получено. У одной пациентки клетки были на стадии МI, дозревания до стадии МII не произошло.

Было получено 10 зрелых ооцитов. Процент оплодотворения составил 100%. После преимплантационного генетического тестирования 67% эмбрионов были зуплоидными. Оплодотворение проводилось методом ИКСИ. В 60% случаев произведена криоконсервация эмбрионов хорошего качества. Реализация репродук-

тивной функции у этой категории пациенток возможна только с использованием суррогатного материнства.

Таким образом, получение генетического материала из транспозированных яичников представляет собой сложную как диагностическую, так и лечебную технологию. Ввиду топографической малодоступности, сниженного овариального резерва, необходимости мультидисциплинарного подхода данная методика представляется малоэффективной. Полученные единичные данные свидетельствуют о том, что сохранение генетического материала целесообразно проводить до транспозиции яичников и лечения основного заболевания.

## Заключение

Достижения репродуктивной медицины значительно расширили возможности транспозиции яичников, которая сегодня рассматривается не только как метод сохранения эндокринной функции, но и как важный этап в программах сохранения фертильности. Данный подход позволяет незамедлительно начать противоопухолевое лечение, не откладывая его для проведения программ по забору генетического материала [22].

Однако следует учитывать, что изменение анатомического положения яичников может потенциально снижать овариальный резерв. Поэтому при наличии клинической возможности рекомендуется проводить сохранение генетического материала до выполнения транспозиции. Оптимальной стратегией в данном контексте является комбинированный подход, включающий одновременное проведение криоконсервации овариальной ткани и транспозиции яичников, что позволяет максимально сохранить репродуктивный потенциал пациентки.

Транспозиция яичников представляет собой малотравматичное вмешательство с минимальным риском осложнений, обладающее значительными преимуществами для пациенток репродуктивного возраста. Данная процедура не только сохраняет потенциал фертильности, но и поддерживает качество жизни женщин в процессе противоопухолевого лечения за счет сохранения эндокринной функции яичников. Важно отметить, что методика демонстрирует высокую онкологическую безопасность с минимальным риском метастазирования в транспонированные яичники. Перспективные направления исследований в области онкофертильности включают разработку новых протективных агентов для применения во время химиотерапии, технологии культивирования овариальной ткани *in vitro* с целью созревания фолликулов, а также создание биоискусственных яичников. Эти инновационные подходы, находящиеся на стадии экспериментальной разработки, открывают новые возможности для сохранения репродуктивного потенциала у онкологических пациенток [5, 23].

**Конфликт интересов.** Авторы заявляют об отсутствии конфликта интересов.

**Conflict of interests.** The authors declare that there is not conflict of interests.

## Литература / References

1. Состояние онкологической помощи населению России в 2022 г. Под ред. А.Д. Каприна, В.В. Старинского, А.О. Шахзадовой. М.: 2023.  
The state of oncological care for the population of Russia in 2022. Edited by A.D. Kaprin, V.V. Starinsky, A.O. Shakhzadova. Moscow; 2023 (in Russian).
2. Trama A, Bernasconi A, McCabe MG, et al. Is the cancer survival improvement in European and American adolescent and young adults still lagging behind that in children? *Pediatr Blood Cancer*. 2019 Jan;66(1):e27407.
3. Donnez J, Dolmans MM. Fertility Preservation in Women. *N Engl J Med*. 2017 Oct 26;377(17):1657-65. DOI: 10.1056/NEJMr1614676
4. Spears N, Lopes F, Stefansdottir A, et al. Ovarian damage from chemotherapy and current approaches to its protection. *Hum Reprod Update*. 2019 Nov 5;25(6):673-93. DOI: 10.1093/humupd/dmz027
5. Кумыкова З.Х., Уварова Е.В., Батырова З.К. Современные подходы к оценке и сохранению овариального резерва у девочек-подростков с преждевременной недостаточностью яичников. *Репродуктивное здоровье детей и подростков*. 2022;18(3):34-45. Kumukova Z.Kh., Uvarova E.V., Batyrova Z.K. Current approaches to evaluation and preservation of ovarian reserve in adolescent girls with premature ovarian insufficiency. *Reproduktivnoye zdorov'ye detey i podrostkov*. 2022;18(3):34-45 (in Russian).
6. Mostinck L, Segers I, Belva F, et al. Obstetric and neonatal outcome of ART in patients with polycystic ovary syndrome: IVM of oocytes versus controlled ovarian stimulation. *Hum Reprod*. 2019 Aug 1;34(8):1595-607. DOI: 10.1093/humrep/dez086
7. Xie Y, Li S, Zhou L, et al. Rapamycin preserves the primordial follicle pool during cisplatin treatment in vitro and in vivo. *Mol Reprod Dev*. 2020 Apr;87(4):442-53. DOI: 10.1002/mrd.23330
8. Suzuki N, Yoshioka N, Takae S, et al. Successful fertility preservation following ovarian tissue vitrification in patients with primary ovarian insufficiency. *Hum Reprod*. 2015 Mar;30(3):608-15. DOI: 10.1093/humrep/deu353
9. Moawad NS, Santamaria E, Rhoton-Vlasak A, Lightsey JL. Laparoscopic Ovarian Transposition Before Pelvic Cancer Treatment: Ovarian Function and Fertility Preservation. *J Minim Invasive Gynecol*. 2017 Jan 1;24(1):28-35. DOI: 10.1016/j.jmig.2016.08.831
10. ESHRE Guideline Group on Female Fertility Preservation; Anderson RA, Amant F, Braat D, et al. ESHRE guideline: female fertility preservation. *Hum Reprod Open*. 2020 Nov 14;2020(4):hoaa052. DOI: 10.1093/hropen/hoaa052
11. Cakmak H, Rosen MP. Random-start ovarian stimulation in patients with cancer. *Curr Opin Obstet Gynecol*. 2015 Jun;27(3):215-21. DOI: 10.1097/GCO.0000000000000180
12. Cavagna F, Pontes A, Cavagna M, et al. Specific protocols of controlled ovarian stimulation for oocyte cryopreservation in breast cancer patients. *Curr Oncol*. 2018 Dec;25(6):e527-e532. DOI: 10.3747/co.25.3889
13. Sonmezler M, Oktay K. Fertility preservation in female patients. *Hum Reprod Update*. 2004 May-Jun;10(3):251-66. DOI: 10.1093/humupd/dmh021
14. Practice Committees of the American Society for Reproductive Medicine and the Society for Assisted Reproductive Technology. Mature oocyte cryopreservation: a guideline. *Fertil Steril*. 2013 Jan;99(1):37-43. DOI: 10.1016/j.fertnstert.2012.09.028
15. Polat M, Mumusoglu S, Yarali Ozbek I, et al. Double or dual stimulation in poor ovarian responders: where do we stand? *Ther Adv Reprod Health*. 2021 Jun 30;15:26334941211024172. DOI: 10.1177/26334941211024172
16. Marci R, Mallozzi M, Di Benedetto L, et al. Radiations and female fertility. *Reprod Biol Endocrinol*. 2018 Dec 16;16(1):112. DOI: 10.1186/s12958-018-0432-0
17. Turkgeldi L, Cutner A, Turkgeldi E, et al. Laparoscopic Ovarian Transposition and Ovariopexy for Fertility Preservation in Patients Treated with Pelvic Radiotherapy with or without Chemotherapy. *Facts Views Vis Obgyn*. 2019 Sep;11(3):235-42.
18. Gubbala K, Laios A, Gallos I, et al. Outcomes of ovarian transposition in gynaecological cancers; a systematic review and meta-analysis. *J Ovarian Res*. 2014 Jun 25;7:69. DOI: 10.1186/1757-2215-7-69
19. Swift BE, Leung E, Vicus D, Covens A. Laparoscopic ovarian transposition prior to pelvic radiation for gynecologic cancer. *Gynecol Oncol Rep*. 2018 Apr 18;24:78-82. DOI: 10.1016/j.gore.2018.04.005
20. Morice P, Juncker L, Rey A, et al. Ovarian transposition for patients with cervical carcinoma treated by radiosurgical combination. *Fertil Steril*. 2000 Oct;74(4):743-8. DOI: 10.1016/S0015-0282(00)01500-4
21. Sutton GP, Bundy BN, Delgado G, et al. Ovarian metastases in stage IB carcinoma of the cervix: a Gynecologic Oncology Group study. *Am J Obstet Gynecol*. 1992 Jan;166(1 Pt 1):50-3. DOI: 10.1016/0002-9378(92)91828-x
22. Оразов М.Р., Радзинский В.Е., Киселева М.В., Долгов Е.Д. Регенеративная медицина на экваторе женского здоровья и качества жизни: роль микрофрагментированной стромально-васкулярной фракции адипозной ткани в современной регенеративной медицине. *Клинический разбор в общей медицине*. 2024;5(3):68-73. DOI: 10.47407/kr2023.5.3.00382  
Orazov M.R., Radzinsky V.E., Kiseleva M.V., Dolgov E.D. Regenerative medicine at the equator of women's health and quality of life: the role of microfragmented stromal-vascular fraction of adipose tissue in modern regenerative medicine. *Clinical review for general practice*. 2024;5(3):68-73. DOI: 10.47407/kr2023.5.3.00382 (in Russian).
23. Киселева М.В., Денисов М.С., Литвякова Е.В. и др. Сохранение фертильности у больных раком молочной железы. Обзор литературы. *Клинический разбор в общей медицине*. 2023;4(12):51-7. DOI: 10.47407/KR2023.4.12.00331  
Kiseleva M.V., Denisov M.S., Litviakova E.V., et al. Fertility preservation in patients with breast cancer. Literature review. *Clinical review for general practice*. 2023;4(12):51-7. DOI: 10.47407/KR2023.4.12.00331 (in Russian).
24. Tessier L, McKechnie T, Lee Y, et al. Laparoscopic ovarian transposition prior to pelvic radiation in young women with anorectal malignancies: a systematic review and meta-analysis of prevalence. *Colorectal Dis*. 2023 Jul;25(7):1336-48. DOI: 10.1111/codi.16571
25. Genovese F, Zambrotta E, Incognito GG, et al. Techniques and endocrine-reproductive outcomes of ovarian transposition prior to pelvic radiotherapy in both gynecologic and non-gynecologic cancers: A systematic review and meta-analysis. *Int J Gynaecol Obstet*. 2024 Jun;165(3):948-58. DOI: 10.1002/ijgo.15229
26. Buonomo B, Orecchia R, Tomao F, et al. Uterine irradiation as a determinant of infertility and pregnancy losses in young cancer survivors. *Ecanermedicalscience*. 2020 May 6;14:1032. DOI: 10.3332/ecancer.2020.1032
27. Yasmin E, Mitchell R, Lane S. Preservation of fertility in teenagers and young adults treated for haematological malignancies. *Lancet Haematol*. 2021 Feb;8(2):e149-e160. DOI: 10.1016/S2352-3026(20)30324-0
28. Cobo A, Coello A, Hassane M, Remohí J. Oocyte and Embryo Cryopreservation: Methodology and Clinical Results. In: Grynberg M, Patrizio P (eds). *Female and Male Fertility Preservation* [Internet]. Cham: Springer International Publishing; 2022 [cited 2024 Mar 4]. P. 97-118. URL: [https://link.springer.com/10.1007/978-3-030-47767-7\\_8](https://link.springer.com/10.1007/978-3-030-47767-7_8)
29. Donnez J, Silber S, Andersen CY, et al. Children born after autotransplantation of cryopreserved ovarian tissue. A review of 13 live births. *Ann Med*. 2011;43(6):437-50. DOI: 10.3109/07853890.2010.546807
30. Dolmans MM, von Wolff M, Poirat C, et al. Transplantation of cryopreserved ovarian tissue in a series of 285 women: a review of five leading European centers. *Fertil Steril*. 2021 May;115(5):1102-15. DOI: 10.1016/j.fertnstert.2021.03.008
31. Isachenko V, Isachenko E, Kreienberg R, et al. Human ovarian tissue cryopreservation: quality of follicles as a criteria of effectiveness. *Reprod Biomed Online*. 2010 Apr;20(4):441-2. DOI: 10.1016/j.rbmo.2010.01.004
32. Behl S, Joshi VB, Larson NB, et al. Vitrification versus slow freezing of human ovarian tissue: a systematic review and meta-analysis of histological outcomes. *J Assist Reprod Genet*. 2023 Mar;40(3):455-64. DOI: 10.1007/s10815-022-02692-w
33. Roness H, Meirou D. FERTILITY PRESERVATION: Follicle reserve loss in ovarian tissue transplantation. *Reproduction*. 2019 Nov;158(5):F35-F44. DOI: 10.1530/REP-19-0097
34. Manavella DD, Cacciottola L, Pommé S, et al. Two-step transplantation with adipose tissue-derived stem cells increases follicle survival by enhancing vascularization in xenografted frozen-thawed human ovarian tissue. *Hum Reprod*. 2018 Jun 1;33(6):1107-16. DOI: 10.1093/humrep/dey080
35. Gao J, Huang Y, Li M, et al. Effect of Local Basic Fibroblast Growth Factor and Vascular Endothelial Growth Factor on Subcutaneously Allo-

- transplanted Ovarian Tissue in Ovariectomized Mice. *PLoS One*. 2015 Jul 24;10(7):e0134035. DOI: 10.1371/journal.pone.0134035
36. Cacciottola L, Courtoy GE, Nguyen TYT, et al. Adipose tissue-derived stem cells protect the primordial follicle pool from both direct follicle death and abnormal activation after ovarian tissue transplantation. *J Assist Reprod Genet*. 2021 Jan;38(1):151-61. DOI: 10.1007/s10815-020-02005-z
  37. Dolmans MM, Marinescu C, Saussoy P, et al. Reimplantation of cryopreserved ovarian tissue from patients with acute lymphoblastic leukemia is potentially unsafe. *Blood*. 2010 Oct 21;116(16):2908-14. DOI: 10.1182/blood-2010-01-265751
  38. Donnez J, Manavella DD, Dolmans MM. Techniques for ovarian tissue transplantation and results. *Minerva Ginecol*. 2018 Aug;70(4):424-31. DOI: 10.23736/S0026-4784.18.04228-4
  39. Chian RC, Uzelac PS, Nargund G. In vitro maturation of human immature oocytes for fertility preservation. *Fertil Steril*. 2013 Apr;99(5):1173-81. DOI: 10.1016/j.fertnstert.2013.01.141
  40. Mostinckx L, Goyens E, Mackens S, et al. Clinical outcomes from ART in predicted hyperresponders: in vitro maturation of oocytes versus conventional ovarian stimulation for IVF/ICSI. *Hum Reprod*. 2024 Mar 1;39(3):586-94. DOI: 10.1093/humrep/dead273
  41. Vuong LN, Ho VNA, Ho TM, et al. In-vitro maturation of oocytes versus conventional IVF in women with infertility and a high antral follicle count: a randomized non-inferiority controlled trial. *Hum Reprod*. 2020 Nov 1;35(11):2537-47. DOI: 10.1093/humrep/deaa240
  42. Walls ML, Ryan JP, Keelan JA, Hart R. In vitro maturation is associated with increased early embryo arrest without impairing morphokinetic development of useable embryos progressing to blastocysts. *Hum Reprod*. 2015 Aug;30(8):1842-9. DOI: 10.1093/humrep/dev125
  43. Devos M, Diaz Vidal P, Bouziotis J, et al. Impact of first chemotherapy exposure on follicle activation and survival in human cryopreserved ovarian tissue. *Hum Reprod*. 2023 Mar 1;38(3):408-20. DOI: 10.1093/humrep/dead013
  44. Zhou L, Xie Y, Li S, et al. Rapamycin Prevents cyclophosphamide-induced Over-activation of Primordial Follicle pool through PI3K/Akt/mTOR Signaling Pathway in vivo. *J Ovarian Res*. 2017 Aug 16;10(1):56. DOI: 10.1186/s13048-017-0350-3
  45. Steelman LS, Chappell WH, Abrams SL, et al. Roles of the Raf/MEK/ERK and PI3K/PTEN/Akt/mTOR pathways in controlling growth and sensitivity to therapy-implications for cancer and aging. *Aging (Albany NY)*. 2011 Mar;3(3):192-222. DOI: 10.18632/aging.100296
  46. Kano M, Sosulski AE, Zhang L, et al. AMH/MIS as a contraceptive that protects the ovarian reserve during chemotherapy. *Proc Natl Acad Sci USA*. 2017 Feb 28;114(9):E1688-E1697. DOI: 10.1073/pnas.1620729114
  47. Roness H, Spector I, Leichtmann-Bardoogo Y, et al. Pharmacological administration of recombinant human AMH rescues ovarian reserve and preserves fertility in a mouse model of chemotherapy, without interfering with anti-tumoural effects. *J Assist Reprod Genet*. 2019 Sep;36(9):1793-803. DOI: 10.1007/s10815-019-01507-9
  48. McLaughlin M, Albertini DF, Wallace WHB, et al. Metaphase II oocytes from human unilaminar follicles grown in a multi-step culture system. *Mol Hum Reprod*. 2018 Mar 1;24(3):135-42. DOI: 10.1093/molehr/gay002
  49. Dadashzadeh A, Moghassemi S, Peaucelle A, et al. Mind the mechanical strength: tailoring a 3D matrix to encapsulate isolated human preantral follicles. *Hum Reprod Open*. 2023 Feb 17;2023(2):hoad004. DOI: 10.1093/hropen/hoad004
  50. Dolmans MM, Martinez-Madrid B, Gadisseux E, et al. Short-term transplantation of isolated human ovarian follicles and cortical tissue into nude mice. *Reproduction*. 2007 Aug;134(2):253-62. DOI: 10.1530/REP-07-0131
  51. Paulini F, Vilela JM, Chiti MC, et al. Survival and growth of human preantral follicles after cryopreservation of ovarian tissue, follicle isolation and short-term xenografting. *Reprod Biomed Online*. 2016 Sep;33(3):425-32. DOI: 10.1016/j.rbmo.2016.05.003
  52. Dolmans MM, Yuan WY, Camboni A, et al. Development of antral follicles after xenografting of isolated small human preantral follicles. *Reprod Biomed Online*. 2008 May;16(5):705-11. DOI: 10.1016/s1472-6483(10)60485-3
  53. Hoekman EJ, Knoester D, Peters AAW, et al. Ovarian survival after pelvic radiation: transposition until the age of 35 years. *Arch Gynecol Obstet*. 2018 Nov;298(5):1001-7. DOI: 10.1007/s00404-018-4883-5
  54. Nicosia SV, Matus-Ridley M, Meadows AT. Gonadal effects of cancer therapy in girls. *Cancer*. 1985 May 15;55(10):2364-72. DOI: 10.1002/1097-0142(19850515)55:10<2364::aid-cnrcr2820551011>3.0.co;2-e
  55. Laios A, Otiy M, Papadopoulou A, et al. Outcomes of ovarian transposition in cervical cancer; an updated meta-analysis. *BMC Womens Health*. 2022 Jul 22;22(1):305. DOI: 10.1186/s12905-022-01887-8
  56. Оразов М.Р., Киселева М.В., Пернай В.М. и др. Сохранение фертильности у пациенток с пограничными опухолями яичников. *Акушерство и гинекология: новости, мнения, обучение*. 2025;13(Спецвыпуск):94-101. DOI: 10.33029/2303-9698-2025-13-suppl-94-101
  - Orazov M.R., Kiseleva M.V., Perna V.M., et al. Fertility preservation in patients with borderline ovarian tumors. *Akusherstvo i ginekologiya: novosti, mneniya, obuchenie = Obstetrics and Gynecology: News, Opinions, Training*. 2025;13(Suppl):94-101. DOI: 10.33029/2303-9698-2025-13-suppl-94-101 (in Russian).
  57. Краснопольская К.В., Краснопольская К.В., Новикова О.В. и др. Результаты проведения программы ЭКО у пациентки с раком шейки матки, расширенной экстирпацией матки и транспозицией яичников в анамнезе. *Онкогинекология*. 2024;(2):49-59. Krasnopolskaya K.V., Krasnopolskaya K.V., Novikova O.V., et al. Russia's first experience of ivf procedure and childbirth after combination treatment of cervical cancer with ovarian transposition. *Oncogynecology*. 2024;(2):49-59 (in Russian).
  58. Киселева М.В., Малинова И.В., Комарова Е.В. и др. Рождение ребенка после ортотопической трансплантации витрифицированной овариальной ткани. В сб.: Радиация и организм: Материалы научно-практической конференции. Обнинск; 2015. С. 70. Kiseleva M.V., Malinova I.V., Komarova E.V., et al. Birth of a child after orthotopic transplantation of vitrified ovarian tissue. In: Radiation and the body: Proceedings of the scientific and practical conference. Obninsk; 2015. P. 70 (in Russian).
  59. Киселева М.В., Малинова И.В., Комарова Е.В. и др. Первая в России беременность после ортотопической трансплантации витрифицированной овариальной ткани. В сб.: Материалы Международной научно-практической конференции «Репродуктивные технологии в онкологии». Обнинск; 2015. С. 24. Kiseleva M.V., Malinova I.V., Komarova E.V., et al. The first pregnancy in Russia after orthotopic transplantation of vitrified ovarian tissue. In: Proceedings of the International Scientific and Practical Conference "Reproductive Technologies in Oncology". Obninsk; 2015. P. 24 (in Russian).
  60. Киселева М., et al. The first Russian case of pregnancy after orthotopic transplantation of vitrified ovarian tissue. *Gynecological Endocrinology*. 2015;31(suppl. 1):91-2.
  61. Киселева М.В., Малинова И.В., Комарова Е.В., Каприн А.Д.; ФГБУ «Национальный медицинский исследовательский центр радиологии». Способ витрификации овариальной ткани. Патент № 2678106 РФ; Заявка № 2018121337. Kiseleva M.V., Malinova I.V., Komarova E.V., Kaprin A.D.; National Medical Research Center of Radiology. Method of ovarian tissue vitrification. Patent No. 2678106 of the Russian Federation; Application No. 2018121337 (in Russian).
  62. Киселева М.В., Малинова И.В., Комарова Е.В., Каприн А.Д.; ФГБУ «Национальный медицинский исследовательский центр радиологии». Способ восстановления фертильности у пациенток с онкологическими заболеваниями. Патент № 2519637 РФ; Заявка № 2012155367. Kiseleva M.V., Malinova I.V., Komarova E.V., Kaprin A.D.; National Medical Research Center of Radiology. Method of restoring fertility in patients with oncological diseases. Patent No. 2519637 of the Russian Federation; Application No. 2012155367 (in Russian).

**ИНФОРМАЦИЯ ОБ АВТОРАХ**

**Киселева Марина Викторовна** – д-р мед. наук, проф., зав. отд-нием онкогинекологии и опухолей молочной железы №2 МРНЦ им. А.Ф. Цыба – филиал ФГБУ «НМИЦ радиологии». E-mail: kismarvic@mail.ru; ORCID: 0000-0001-8464-1726

**Денисов Максим Сергеевич** – науч. сотр. отд-ния онкогинекологии и опухолей молочной железы №2 МРНЦ им. А.Ф. Цыба – филиал ФГБУ «НМИЦ радиологии». E-mail: maksim-denisov@mail.ru; ORCID: 0000-0003-3125-7362

**Каприн Андрей Дмитриевич** – академик РАН, д-р мед. наук, проф., генеральный директор ФГБУ «НМИЦ радиологии». E-mail: lp526425@outlook.com; ORCID: 0000-0001-8784-8415

**Иванов Сергей Анатольевич** – член-корр. РАН, д-р мед. наук, директор МРНЦ им. А.Ф. Цыба – филиал ФГБУ «НМИЦ радиологии». E-mail: ivanm@mrrc.obninsk.ru

**Альба Татьяна Ивановна** – науч. сотр. отд-ния онкогинекологии и опухолей молочной железы №2 МРНЦ им. А.Ф. Цыба – филиал ФГБУ «НМИЦ радиологии»

**Соловьева Людмила Сергеевна** – науч. сотр. отд-ния онкогинекологии и опухолей молочной железы №2 МРНЦ им. А.Ф. Цыба – филиал ФГБУ «НМИЦ радиологии»

**Бурьян Полина Кирилловна** – врач-радиотерапевт, отд-ние протонной и фотонной терапии МРНЦ им. А.Ф. Цыба – филиал ФГБУ «НМИЦ радиологии». ORCID: 0009-0005-3485-8237

Поступила в редакцию: 22.07.2025

Поступила после рецензирования: 23.07.2025

Принята к публикации: 24.07.2025

**INFORMATION ABOUT THE AUTHORS**

**Marina V. Kiseleva** – Dr. Sci. (Med.), Full Prof., Tsyb Medical Radiological Research Centre – branch of the National Medical Research Radiological Centre. E-mail: kismarvic@mail.ru; ORCID: 0000-0001-8464-1726

**Maksim S. Denisov** – Res. Officer, Tsyb Medical Radiological Research Centre – branch of the National Medical Research Radiological Centre. E-mail: maksim-denisov@mail.ru; ORCID: 0000-0003-3125-7362

**Andrey D. Kaprin** – Acad. RAS, Dr. Sci. (Med.), Full Prof., General Director, National Medical Research Radiological Centre. E-mail: lp526425@outlook.com; ORCID: 0000-0001-8784-8415

**Sergey A. Ivanov** – Corr. Memb. RAS, Dr. Sci. (Med.), Director, Tsyb Medical Radiological Research Centre – branch of the National Medical Research Radiological Centre. E-mail: ivanm@mrrc.obninsk.ru

**Tatyana I. Alba** – Res. Officer, Tsyb Medical Radiological Research Centre – branch of the National Medical Research Radiological Centre

**Ljudmila S. Solovieva** – Res. Officer, Tsyb Medical Radiological Research Centre – branch of the National Medical Research Radiological Centre

**Polina K. Buryan** – radiotherapist, Tsyb Medical Radiological Research Centre – branch of the National Medical Research Radiological Centre. ORCID: 0009-0005-3485-8237

Received: 22.07.2025

Revised: 23.07.2025

Accepted: 24.07.2025



Клинический случай

# Нейроэндокринные опухоли желудка и инфекция *H. pylori*: особенности ведения пациентов на примере клинического случая

М.Д. Козлова<sup>1,2✉</sup>, И.И. Ковригин<sup>1</sup>, Н.Н. Дехнич<sup>1,2</sup>

<sup>1</sup> ФГБОУ ВО «Смоленский государственный медицинский университет» Минздрава России, Смоленск, Россия;

<sup>2</sup> ОГБУЗ «Клиническая больница №1», Смоленск, Россия

✉ritulya.kozlova.96@mail.ru

## Аннотация

В статье представлен клинический случай пациентки 36 лет с высокодифференцированной нейроэндокринной опухолью (НЭО) желудка (NET G2, Ki-67 – 7%), развившейся на фоне аутоиммунного гастрита и персистирующей инфекции *Helicobacter pylori* (*H. pylori*). Несмотря на то что при гистологическом исследовании *H. pylori* не обнаружено, инфекция была подтверждена определением антигена *H. pylori* в кале методом иммуноферментного анализа, что подтверждает необходимость комплексной диагностики возбудителя у такой категории пациентов. Клиническое наблюдение демонстрирует взаимосвязь между аутоиммунным гастритом, инфекцией *H. pylori* и развитием НЭО, а также подтверждает эффективность мультидисциплинарного подхода в лечении подобных клинических ситуаций.

**Ключевые слова:** нейроэндокринная опухоль желудка, аутоиммунный гастрит, *Helicobacter pylori*, гипергастринемия, октреотид, эрадикационная терапия.

**Для цитирования:** Козлова М.Д., Ковригин И.И., Дехнич Н.Н. Нейроэндокринные опухоли желудка и инфекция *H. pylori*: особенности ведения пациентов на примере клинического случая. *Клинический разбор в общей медицине*. 2025; 6 (7): 76–80. DOI: 10.47407/kr2025.6.7.00647

## Clinical Case

# Neuroendocrine tumors of the stomach and *H. pylori* infection: features of patient monitoring on the example of a clinical case

Margarita D. Kozlova<sup>1,2✉</sup>, Ilya I. Kovrigin<sup>1</sup>, Natalya N. Dekhnich<sup>1,2</sup>

<sup>1</sup> Smolensk State Medical University, Smolensk, Russia

<sup>2</sup> Clinical Hospital №1, Smolensk, Russia

✉ritulya.kozlova.96@mail.ru

## Abstract

In this clinical case, we present an observation of a 36-year-old patient with a highly differentiated neuroendocrine tumor (NEO) of the stomach (NET G2, Ki-67.7%), which developed against the background of autoimmune gastritis and persistent infection with *Helicobacter pylori* (*H. pylori*). Despite the absence of detection of *H. pylori* during histological examination, the infection was confirmed by the determination of the *H. pylori* antigen in feces by enzyme immunoassay (ELISA), which confirms the need for a comprehensive diagnosis of the pathogen in this category of patients. The clinical case demonstrates the relationship between autoimmune gastritis, *H. pylori* infection and the development of NEO, and also confirms the effectiveness of a multidisciplinary approach in the treatment of such clinical situations.

**Keywords:** neuroendocrine tumor of the stomach, autoimmune gastritis, *Helicobacter pylori*, hypergastrinemia, octreotide, eradication therapy.

**For citation:** Kozlova M.D., Kovrigin I.I., Dekhnich N.N. Neuroendocrine tumors of the stomach and *H. pylori* infection: features of patient monitoring on the example of a clinical case. *Clinical review for general practice*. 2025; 6 (7): 76–80 (In Russ.). DOI: 10.47407/kr2025.6.7.00647

## Введение

Нейроэндокринные опухоли (НЭО) желудка, несмотря на свою относительную редкость, представляют значимую клиническую проблему в современной гастроэнтерологии и онкологии [1]. Эти новообразования, происходящие из энтерохромафиноподобных клеток слизистой оболочки желудка, отличаются разнообразием клинического течения – от медленно прогрессирующих форм до агрессивных злокачественных вариантов [2].

В Российской Федерации до настоящего времени отсутствуют систематизированные статистические данные о распространенности НЭО. Данный факт суще-

ственно осложняет анализ эффективности различных методов лечения и разработку унифицированных диагностических протоколов. Согласно информации из реестра SEER (Surveillance, Epidemiology, and End Results), в Соединенных Штатах показатель заболеваемости НЭО на начало 2004 г. достигал 5,25 случая на 100 тыс. населения. Исследователи отмечают устойчивую тенденцию к росту заболеваемости нейроэндокринными новообразованиями всех локализаций на протяжении последних трех десятилетий. Экстраполируя эти данные на российскую популяцию, можно предположить, что ежегодное число новых случаев НЭО в нашей стране должно составлять приблизительно 7350 [3, 4].

Особый интерес исследователей вызывает установленная связь между развитием НЭО и хронической инфекцией *H. pylori*, которой, по данным Всемирной организации здравоохранения, инфицировано около половины населения земного шара [5]. Широкая распространенность *H. pylori* и его доказанная роль в патогенезе хронического гастрита, атрофических изменений слизистой оболочки и предраковых состояний желудка делают изучение его влияния на развитие НЭО чрезвычайно актуальным [6]. Патогенетический механизм предполагает, что длительная персистенция инфекции *H. pylori* приводит к гипохлоргидрии, что в свою очередь вызывает компенсаторную гипергастринемия [7]. Повышенный уровень гастрин стимулирует пролиферацию ECL-клеток, создавая основу для возможной неопластической трансформации [8].

Клиническая значимость проблемы усугубляется диагностическими сложностями. Большинство НЭО на ранних стадиях протекают бессимптомно и обнаруживаются случайно при эндоскопическом исследовании [9]. При этом дифференциальная диагностика между доброкачественными и потенциально злокачественными формами требует комплексного подхода, включая гистологические и иммуногистохимические исследования, а также оценку пролиферативной активности опухолевых клеток [10].

Современные исследования показывают, что эрадикация *H. pylori* может приводить к регрессу некоторых типов НЭО [11], однако механизмы этого процесса остаются недостаточно изученными. Кроме того, сохраняются вопросы относительно роли различных штаммов микроорганизмов, значения сопутствующих факторов (таких как аутоиммунный гастрит или длительный прием ингибиторов протонной помпы), а также оптимальных стратегий динамического наблюдения за пациентами после лечения [12].

**Цель** данного описания клинического случая – показать важность комплексного подхода к ведению пациентов с выявленными НЭО желудка.

### Клинический случай

Пациентка Е., 36 лет, в апреле 2024 г. обратилась к гастроэнтерологу с жалобами на дискомфорт в эпигастрии, жжение языка и привкус кислого во рту.

**Анамнез заболевания.** Считает себя больной с 2024 г., когда появились дискомфорт в эпигастрии и жжение языка. Ранее никакой клинической симптоматики со стороны желудочно-кишечного тракта не предъявляла, гастроскопия не проводилась. Обратилась в поликлинику по месту жительства с указанными жалобами и была направлена участковым терапевтом на эзофагогастроуденоскопию (ЭГДС). При ЭГДС, выполненной 11.02.2024, была выявлена слабая диффузная эритема слизистой оболочки тела и антрального отдела желудка. В средней трети тела желудка по малой кривизне обнаруживалось эпителиальное образование диаметром 0,6 см на фоне гиперемированной слизистой оболочки с сохраненным ямочным рисунком. Образование было

удалено в ходе исследования. Было выдано заключение врача-эндоскописта: «Эритематозная гастропатия. Полип желудка». Однако гистологическое исследование удаленного образования выявило полиповидный фрагмент слизистой оболочки желудка с очагом высокодифференцированной НЭО. После получения гистологического заключения пациентка была проконсультирована онкологом в специализированном онкологическом центре, где были проведены дополнительные исследования. Лабораторное обследование показало значительное повышение уровня гастрин – до 1761 мкЕд/мл (норма 13–115 мкЕд/мл), хромогранина А – до 288 мкг/л (норма <100 мкг/л) и серотонина – до 249 нг/мл (норма 20–206 нг/мл). Выявлен высокий титр антител к париетальным клеткам желудка (1:2560 при норме <1:40), что в совокупности с другими данными позволило предположить наличие у больной аутоиммунного гастрита.

В марте 2024 г. пациентка была направлена в Национальный медицинский исследовательский центр онкологии им. Н.Н. Блохина для пересмотра биопсийного материала и определения дальнейшей тактики ведения. При повторном морфологическом исследовании подтвержден диагноз НЭО желудка Grade 2 (NET G2) с индексом пролиферации Ki-67 – 7%. Повторная эндоскопия, выполненная в конце марта 2024 г., выявила новое образование в теле желудка диаметром 0,6–0,7 см, которое также было удалено с последующим гистологическим исследованием. Дополнительно были взяты биоптаты из пяти стандартных точек для оценки степени атрофии по системе OLGA. Морфологическое исследование подтвердило наличие НЭО Grade 2 с тем же индексом пролиферации. Оценка атрофических изменений показала выраженную атрофию в теле и углу желудка (66–100% желез) и слабую атрофию в антральном отделе, что соответствует III стадии по системе OLGA. *H. pylori* в исследуемом материале обнаружен не был (см. рисунок).

Полученные данные свидетельствуют о наличии у пациентки НЭО желудка Grade 2, развившихся на фоне аутоиммунного гастрита с выраженными атрофическими изменениями слизистой оболочки желудка. В связи с этим было начато лечение пролонгированным аналогом соматостатина – Октреотидом-депо в дозе 30 мг внутримышечно 1 раз в 4 нед. Контрольное обследование через 3 мес показало выраженную положительную динамику: уровень гастрин снизился с 1761 до 76 мкЕд/мл (норма 13–115 мкЕд/мл), уровень хромогранина А нормализовался до 17 мкг/л (исходное значение – 288 мкг/л), содержание серотонина стабилизировалось на уровне 65 нг/мл (исходное значение – 249 нг/мл). Повторная ЭГДС подтвердила отсутствие рецидива и новых опухолевых очагов. Однако сохраняющийся дискомфорт в эпигастрии заставил пациентку обратиться к гастроэнтерологу.

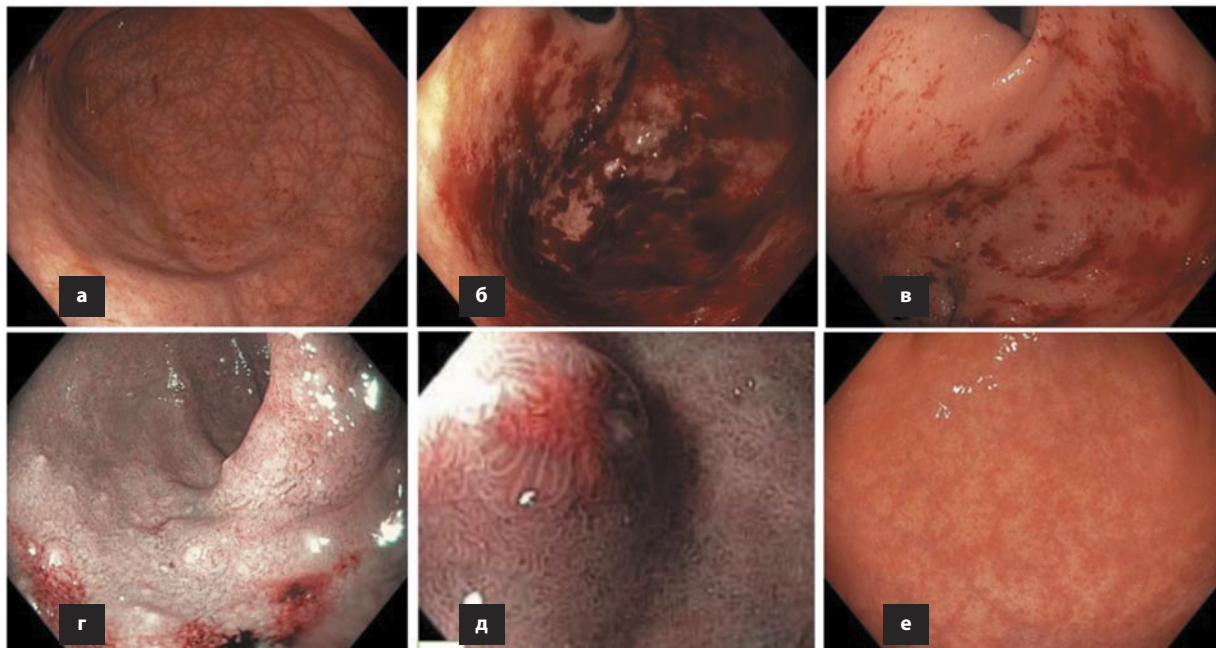**Анамнез жизни.** Пациентка имеет высшее образование. Самозанятая, профессиональных вредностей не имеет. Не курит. Алкоголем не злоупотребляет. Травм и

**Слизистая оболочка желудка при аутоиммунном гастрите и атрофическом гастрите, ассоциированном с *H. pylori*, НЭО желудка (данные ЭГДС).**

*a* – диффузная атрофия слизистой оболочки тела желудка; *b, в* – в средней и верхней трети по малой кривизне и в своде желудка выявляются множественные точечные интраэпителиальные геморрагии, местами в виде значительных скоплений; *г* (режим NBI) – сетчатая капиллярная сеть без устьев желез тела желудка («признак сброшенной кожи»); *д* – по передней стенке средней трети тела желудка определяется единичное образование полушаровидной формы диаметром около 0,6–0,7 см (НЭО желудка); *е* – в антральном отделе желудка циркулярно слизистая оболочка очагово истончена и очагово гиперемична.

*Fig. 1. Gastric mucosa on esophagogastroduodenoscopy in autoimmune gastritis and atrophic gastritis associated with H. pylori, NET.*

*a* – diffuse atrophy of the mucous membrane of the body of the stomach; *b, c* – in the middle third and upper third along the lesser curvature and in the fornix of the stomach, in places in the form of significant clusters, there are multiple punctate intraepithelial hemorrhages; *г* – "sign of shed skin" – a reticular capillary network without gland openings (NBI mode) of the body of the stomach; *д* – a single hemispherical formation is determined along the anterior wall of the middle third of the body of the stomach, about 0.6–0.7 cm in diameter – G-NET; *е* – in the antral part of the stomach, the mucosa is circularly focally thinned and focally hyperemic.



операций не было. Наличие хронических заболеваний у себя отрицает. Аллергологический анамнез не отягощен. Наследственный анамнез – у матери были обнаружены полипы в желудке.

**Данные объективного обследования.** Состояние удовлетворительное. Рост 164 см, масса тела 71 кг, индекс массы тела 26 кг/м<sup>2</sup>. Видимые слизистые оболочки обычной окраски, костно-мышечная система без особенностей. Кожа чистая, бледно-розовая. Над легкими дыхание везикулярное, хрипов нет. Тоны сердца ритмичны, частота сердечных сокращений – 70 ударов в минуту. Артериальное давление – 110/70 мм рт. ст. Язык влажный, чистый. Обе половины живота симметрично участвуют в акте дыхания. Живот мягкий, при пальпации болезненности не отмечается. Симптомов раздражения брюшины нет. При аускультации живота перистальтика выслушивается. При пальпации нижний край печени определяется у края реберной дуги. Перкуторные размеры печени по Курлову: 10×9×8 см. Селезенка перкуторно не увеличена. Стул регулярный, оформленный, один раз в сутки, без видимых патологических примесей. Симптом Пастернацкого отрицательный с обеих сторон. Мочеиспускание свободное. При пальцевом ректальном исследовании прямой кишки – без особенностей, на перчатке следы кала.

**Дополнительные методы исследования.** Для обследования были рекомендованы: общий анализ крови, биохимический анализ крови (сывороточное железо, ферритин, витамин В<sub>12</sub>, глюкоза, АЛТ, АСТ), анализ крови на IgG к инфекции *H. pylori* (см. таблицу).

Так как анализ крови на антитела к инфекции *H. pylori* показал пограничный результат (1,0 отн. ед.), был назначен анализ кала на антиген *H. pylori* методом иммуноферментного анализа, который оказался положительным (18,05 AU/ml).

**Лечение и тактика ведения пациентки.** Пациентке рекомендована общепринятая диета при гастритах, обеспечивающая отсутствие механического раздражения слизистой оболочки желудка, но способствующая стимуляции его секреторной активности. Целесообразно принимать меньшее количество пищи, равномерно распределенное в течение дня, включать в рацион пищу, богатую злаками, овощами и фруктами, и исключить употребление продуктов с высоким содержанием белка.

Для купирования симптомов диспепсии и эрадикации инфекции *H. pylori* был назначен 14-дневный курс антихеликобактерной терапии первой линии с использованием стандартной тройной схемы, усиленной препаратом висмута: эзомепразол 20 мг 2 раза в день, кларитро-

**Результаты лабораторных исследований от 17.04.2024**  
Laboratory test results from 17.04.2024

Показатель	Значение
Общий анализ крови:	
лейкоциты, $\times 10^9/\text{л}$	5,44
нейтрофилы, %	54
лимфоциты, %	33
эритроциты, $\times 10^{12}/\text{л}$	4,86
гемоглобин, г/л	144
MCV	93,4
MCH	29,6
тромбоциты, $\times 10^9/\text{л}$	274
СОЭ, мм/ч	10
Биохимический анализ крови:	
глюкоза, ммоль/л	5,43
АЛТ, Ед/л	22,8
АСТ, Ед/л	17,0
железо, мкмоль/л	11,7
ферритин, мкг/л	19,4
витамин B <sub>12</sub> , нг/мл	417,0
Антитела IgG к <i>Helicobacter pylori</i> , отн. ед.*	1,0
Примечание. MCV – средний объем эритроцита, MCH – среднее содержание гемоглобина в эритроците, СОЭ – скорость оседания эритроцитов, АЛТ – аланинаминотрансфераза, АСТ – аспартатаминотрансфераза. * <0,9 – не обнаружено; 0,9–1,1 – пограничный результат; $\geq 1,1$ – обнаружено.	

мицин 500 мг 2 раза в день, амоксициллин 1000 мг 2 раза в день и висмута трикалия дицитрат 240 мг 2 раза в день. Пациентка прошла эрадикационную терапию в полном объеме. Нежелательных лекарственных реакций в период лечения отмечено не было.

Оценка успешности эрадикации *H. pylori* была проведена через 8 нед после окончания курса антихеликобактерной терапии. Анализ кала на антиген *H. pylori* был отрицательный, что подтвердило успешность эрадикации инфекции *H. pylori*. После проведенного эрадикационного лечения инфекции *H. pylori* пациентка отмечала улучшение самочувствия в виде исчезновения диспептических жалоб на дискомфорт в эпигастрии.

## Литература / References

- Modlin IM, Lye KD, Kidd MA. 5-decade analysis of 13,715 carcinoid tumors. *Cancer*. 2003;97:934-59.
- Burkitt MD, Pritchard DM. Review article: Pathogenesis and management of gastric carcinoid tumours. *Aliment Pharmacol Ther*. 2006 Nov 1;24(9):1305-20. DOI: 10.1111/j.1365-2036.2006.03130.x
- Yao JC, Hassan M, Phan A, et al. One hundred years after "carcinoid": epidemiology of and prognostic factors for neuroendocrine tumors in 35825 cases in the United States. *J Clin Oncol*. 2008;26:3063-72.
- Артамонова ЕВ, Бельцевич ДГ, Гелиашвили ТМ и др. Нейроэндокринные опухоли. Клинические рекомендации. М., 2020.
- Artamonova EV, Beltsevich DG, Geliashvili TM, et al. Neuroendocrine tumors. Clinical guidelines. Moscow, 2020 (in Russian).
- Hooi JKY, Lai WY, Ng WK, et al. Global Prevalence of Helicobacter pylori Infection: Systematic Review and Meta-Analysis. *Gastroenterology*. 2017;153(2):420-9.
- Correa P. Human gastric carcinogenesis: a multistep and multifactorial process. *Cancer Res*. 1992;52(24):6735-40.
- Delle Fave G, O'Toole D, Sundin A, et al. ENETS Consensus Guidelines Update for Gastrointestinal Neuroendocrine Neoplasms. *Neuroendocrinology*. 2016;103:119-24.

Полученные результаты свидетельствуют об эффективности выбранной тактики лечения, сочетающей гормональную терапию аналогами соматостатина с антихеликобактерной терапией. Нормализация биохимических маркеров НЭО (гастрина, хромогранина А, серотонина) в сочетании с отсутствием новых очагов по данным эндоскопического исследования позволяют говорить о достижении стойкой клинической ремиссии НЭО желудка. Данное наблюдение подчеркивает важность комплексного подхода к ведению пациентов с НЭО желудка, включающего как специфическую противоопухолевую терапию, так и лечение *H. pylori*-ассоциированного гастрита.

Пациентке даны рекомендации по необходимому динамическому мониторингу ряда исследований для исключения возможного прогрессирования аутоиммунного атрофического гастрита и его осложнений:

- общий клинический анализ крови и биохимический анализ крови (включая железо, ферритин, витамин B<sub>12</sub>) – 1 раз в 6 мес;
- исследование серологических биомаркеров Гастро-Панель® – 1 раз в год;
- контроль исходно измененных уровней хромогранина А, гастрин и серотонина – 1 раз в 3 мес;
- ЭГДС – 1 раз в 6 мес;
- мультиспиральная компьютерная томография органов грудной клетки и органов брюшной полости с внутривенным усилением – 1 раз в год.

## Заключение

Хотя точный механизм влияния *H. pylori* на развитие аутоиммунного гастрита остается не до конца изученным, современные исследования свидетельствуют о синергетическом эффекте между аутоиммунным процессом и бактериальной инфекцией, существенно повышающем риск малигнизации. В связи с этим обязательному скринингу на инфекцию *H. pylori* подлежат все пациенты с подтвержденным аутоиммунным гастритом. При выявлении инфекции показано проведение антихеликобактерной терапии с последующим обязательным мониторингом эффективности эрадикации *H. pylori*.

**Конфликт интересов.** Авторы заявляют об отсутствии конфликта интересов.

**Conflict of interests.** The authors declare that there is not conflict of interests.

8. Jianu CS, Fossmark R, Viset T, et al. Gastric carcinoids after long-term use of a proton pump inhibitor. *Aliment Pharmacol Ther.* 2012;36(7):644-9.
9. Scherübl H, Cadiot G, Jensen RT, et al. Neuroendocrine tumors of the stomach (gastric carcinoids) are on the rise: small tumors, small problems? *Endoscopy.* 2010;42(08):664-71.
10. Rindi G, Klöppel G, Couvelard A, et al. TNM staging of midgut and hindgut (neuro) endocrine tumors: a consensus proposal including a grading system. *Virchows Archiv.* 2007;451(4):757-62.
11. Borch K, Ahrén B, Ahlman H, et al. Gastric carcinoids: biologic behavior and prognosis after differentiated treatment in relation to type. *Ann Surg.* 2005;242(1):64-73.
12. Massironi S, Sciola V, Spampatti MP, et al. Gastric carcinoids: between underestimation and overtreatment. *World J Gastroenterol.* 2009;15(18):2177-83.

---

#### ИНФОРМАЦИЯ ОБ АВТОРАХ

**Козлова Маргарита Дмитриевна** – ассистент каф. факультетской терапии ФГБОУ ВО «Смоленский государственный медицинский университет», ОГБУЗ «Клиническая больница №1». E-mail: ritulya.kozlova.96@mail.ru; ORCID: 0009-0001-7146-5302

**Ковригин Илья Игоревич** – ординатор каф. факультетской терапии ФГБОУ ВО «Смоленский государственный медицинский университет». E-mail: buztup@mail.ru; ORCID: 0009-0003-0333-2174

**Дехнич Наталья Николаевна** – д-р мед. наук, проф. каф. факультетской терапии, проректор по дополнительному профессиональному образованию и развитию регионального здравоохранения ФГБОУ ВО «Смоленский государственный медицинский университет», ОГБУЗ «Клиническая больница №1». E-mail: n.dekhnich@mail.ru; ORCID: 0000-0002-6144-3919

Поступила в редакцию: 03.06.2025

Поступила после рецензирования: 17.06.2025

Принята к публикации: 26.06.2025

#### INFORMATION ABOUT THE AUTHORS

**Margarita D. Kozlova** – Assistant, Smolensk State Medical University, Clinical Hospital №1. E-mail: ritulya.kozlova.96@mail.ru; ORCID: 0009-0001-7146-5302

**Ilya I. Kovrigin** – Resident, Smolensk State Medical University. E-mail: buztup@mail.ru; ORCID: 0009-0003-0333-2174

**Natalya N. Dekhnych** – Dr. Sci. (Med.), Prof., Smolensk State Medical University, Clinical Hospital №1. E-mail: n.dekhnich@mail.ru; ORCID: 0000-0002-6144-3919

Received: 03.06.2025

Revised: 17.06.2025

Accepted: 26.06.2025



Обзор

# Маркеры эффективности нутриционной поддержки у пациентов хирургического профиля (обзор литературы)

Т.Н. Кузьмина, Д.В. Рубанова, О.А. Смирнова✉, А.В. Сергеева, А.В. Тимощенко, Е.В. Винницкая

ГБУЗ «Московский клинический научно-практический центр им. А.С. Логина» Департамента здравоохранения г. Москвы, Москва, Россия

✉dr.smirnova0a@gmail.com

## Аннотация

В обзорной статье подробно раскрыты возможности оценки нутриционного статуса у пациентов хирургического профиля. Оценка нутриционного статуса должна проводиться комплексно для определения показаний и эффективности нутриционной поддержки (НП): начиная со скрининга, который учитывает клинические данные, с использованием шкал и индексов, включающих маркеры крови, антропометрию, заканчивая инструментальными методами, функциональными пробами, – что позволяет понять степень риска, вид нарушений питания и их обратимость, прогнозировать ответ на НП, возможные осложнения и последствия операции. В периоперационном периоде особенно важно своевременное выявление скрытого белково-энергетического дефицита, правильное обеспечение потребностей в основных компонентах питания и жидкости для предотвращения осложнений, связанных с нутриционной недостаточностью. Алгоритм применения методик при проведении оценки эффективности НП на разных этапах периоперационного периода является непростой задачей, и необходимо отметить, что тактика НП в периоперационном периоде не имеет единого подхода среди международных медицинских сообществ. В статье подробно обсуждаются скрининги, позволяющие выявить нутриционные риски развития осложнений и выбрать тактику наблюдения или лечения пациента; шкалы, определяющие тяжесть нутриционной недостаточности; индексы и шкалы, включающие дополнительные маркеры крови и позволяющие оценить тяжесть нутриционной недостаточности. Внедрение в дополнение к общепринятым стандартным показателям новых маркеров нутриционной недостаточности, таких как преальбумин, иризин, трансферрин, ретинол-связывающий белок, не имеющих рутинного применения, будет способствовать корректной оценке степени тяжести и эффективности терапии у пациентов хирургического профиля. Таким образом, следует учитывать факторы, влияющие на интерпретацию полученных результатов, и использовать наиболее чувствительные маркеры в различных клинических ситуациях, это позволит оптимизировать подход в лечении пациента, добиться достойных результатов.

**Ключевые слова:** нутриционный статус, саркопения, скрининг нутриционного риска, Индекс нутриционного риска, Универсальный скрининг недостаточности питания, Неапольская прогностическая шкала, маркеры нутриционной недостаточности, ретинол-связывающий белок, периоперационная нутриционная поддержка.

**Для цитирования:** Кузьмина Т.Н., Рубанова Д.В., Смирнова О.А., Сергеева А.В., Тимощенко А.В., Винницкая Е.В. Маркеры эффективности нутриционной поддержки у пациентов хирургического профиля (обзор литературы). *Клинический разбор в общей медицине*. 2025; 6 (7): 81–86. DOI: 10.47407/kr2025.6.7.00648

Review

## Markers of the effectiveness of nutritional support in surgical patients (literature review)

Tatiana N. Kuzmina, Darya V. Rubanova, Olga A. Smirnova✉, Alyona V. Sergeeva, Anastasia V. Timoshchenko, Elena V. Vinnitskaya

Loginov Moscow Clinical Scientific and Practical Center, Moscow, Russia

✉dr.smirnova0a@gmail.com

## Abstract

The review article details the possibilities of assessing nutritional status in surgical patients. Nutritional status assessment should be carried out comprehensively to determine the indications and effectiveness of nutritional support: starting with screening, which takes into account clinical data, using scales and indices including blood markers, anthropometry, instrumental techniques, functional tests, which allows you to understand the degree of risk, the type of nutritional disorders and its reversibility, predict the response to nutritional support, possible complications and consequences of surgery. In the perioperative period, timely detection of latent protein and energy deficiency, proper provision of basic nutrition and fluid requirements, is especially important to prevent complications associated with nutritional deficiencies. The algorithm of applying the techniques in assessing the effectiveness of nutritional support at different stages of the perioperative period is not an easy task, and it should be noted that the tactics of nutritional support in the perioperative period among the international medical communities does not have a single approach. The article discusses in detail the screenings that identify the nutritional risks of complications and choose the tactics of monitoring or treating the patient; scales that determine the severity of nutritional deficiencies; indexes and scales that include additional blood markers and assess the severity of nutritional deficiencies. The possibility of introducing new markers of nutritional deficiency, such as prealbumin, irisin, transferrin, retinol-binding protein, which have no routine use, except for generally accepted standard indicators, will contribute to the correct assessment of the severity and effectiveness of therapy in surgical patients. Thus, it is necessary to take into account and use the most sensitive markers in various clinical situations, this will optimize the approach to patient treatment and achieve decent results.

**Keywords:** nutritional status, sarcopenia, Nutritional Risk Screening NRS-2002, Nutritional Risk Index to Buzby, Malnutrition Universal Screening Tool, Naples Prognostic Score, markers of nutritional deficiency, retinol binding protein, perioperative nutritional support.

**For citation:** Kuzmina T.N., Rubanova D.V., Smirnova O.A., Sergeeva A.V., Timoshchenko A.V., Vinnitskaya E.V. Markers of the effectiveness of nutritional support in surgical patients (literature review). *Clinical review for general practice*. 2025; 6 (7): 81–86 (In Russ.). DOI: 10.47407/kr2025.6.7.00648

Нутриционный статус является интегральным показателем, отражающим как физиологические, так и патологические процессы в организме человека, которые в определенной степени способны компенсироваться за счет различных депо, интенсификации белкового обмена в печени, гормональной регуляции.

В зависимости от причин воздействия на нутриционный статус и его фенотипических проявлений («простое» голодание, саркопения, кахексия, раковая кахексия) будет формироваться необратимость или возможность обратимости данных состояний.

Хирургическая стресс-реакция, как правило, запускает катаболизм в обменных процессах, поэтому нутриционная поддержка (НП) должна являться неотъемлемой составляющей в лечении пациентов хирургического профиля, особенно с проявлениями признаков печеночной дисфункции.

В периоперационном периоде особенно важно своевременное выявление скрытого белково-энергетического дефицита, правильное обеспечение потребностей в основных компонентах питания и жидкости для предотвращения осложнений, связанных с нутриционной недостаточностью. Распространенность рисков нутриционной недостаточности колеблется, в зависимости от метода их определения, в пределах 48–52% [1–3]. Пациент может по-разному реагировать на НП из-за неоднородной доступности и усвоения питательных веществ. Также наличие сопутствующей патологии, генетические и эпигенетические факторы, дисфункция печени и почек, восприимчивость к заболеваниям и их прогрессирование являются препятствием для осуществления контроля эффективности НП.

Алгоритм применения различных методик при проведении оценки эффективности НП на разных этапах периоперационного периода является непростой задачей, что мы и хотели обсудить в данной статье.

Необходимо отметить, что тактика НП в периоперационном периоде не имеет единого подхода среди международных медицинских сообществ.

Российское общество клинических онкологов (Russian Society of Clinical Oncology, RUSSCO) рекомендует использовать скрининг нутриционного риска (Nutritional Risk Screening, NRS-2002), введенный в Единую медицинскую информационно-аналитическую систему города Москвы (ЕМИАС) в виде «статуса питания», для назначения НП при высоком риске в течение 10–14 дней, с использованием иммунопитания в послеоперационном периоде при поражении верхних отделов желудочно-кишечного тракта (ЖКТ) [4].

Европейская ассоциация парентерального и энтерального питания (European Society for Clinical Nutrition

and Metabolism, ESPEN) нацеливает на проведение превентивной НП независимо от исходного нутриционного статуса [5, 6].

Американское общество парентерального и энтерального питания (American Society for Parenteral and Enteral Nutrition, ASPEN) считает целесообразным назначать иммунопитание пациентам с недостаточностью питания при онкопатологии ЖКТ, головы и шеи за 5–7 дней до операции [7], а отдельным категориям – продлевать курс нутриционной коррекции до 7–14 дней [8].

Американское общество клинической онкологии (American Society of Clinical Oncology, ASCO 2020) использует критерии нутриционной недостаточности GLIM (Global Leadership Initiative on Malnutrition), которые не предусматривают использования каких-либо биохимических или других лабораторных маркеров при оценке степени нутриционной недостаточности для назначения НП [9].

Повсеместное использование скринингов нутриционной недостаточности помогает выявить риски ее развития и определить показания к началу НП.

**А. Скрининги, позволяющие выявить нутриционные риски развития осложнений и выбрать тактику наблюдения/лечения пациента:**

1. Европейское сообщество по медицинской онкологии (The European Society for Medical Oncology, ESMO) в 2008 г. предложило скрининг для пациентов, который учитывает величину снижения массы тела и наличие аппетита для определения показаний к НП [10].

2. Универсальный скрининг недостаточности питания (мальнутриции) (Malnutrition Universal Screening Tool, MUST) включает параметры роста, массы тела, индекса массы тела (ИМТ), непреднамеренное снижение массы тела, наличие острого заболевания и/или вероятность отсутствия приема пищи более 5 дней, с последующим определением рисков развития нутриционной недостаточности и дальнейшей тактики ведения пациента [11].

3. Ноттингемский скрининг-опросник для определения нутриционной коррекции (2006) включает аналогичные данные, но в нем детально оценивается тяжесть заболевания [12].

4. Скрининг нутриционного риска (Nutritional Risk Screening 2002, NRS-2002) также учитывает эти же параметры, но более детально производится учет потери массы тела, объема потребляемой пищи. Основное заболевание градируется в зависимости от тяжести, учитывается возраст пациента старше 70 лет [13].

5. Мини-оценка питания (Mini Nutritional Assessment, MNA) – наиболее распространенный скрининговый и диагностический инструмент, определяющий состоя-

ние, которое способствует развитию недостаточности питания, иммобилизацию и депрессию [14].

### **Б. Шкалы, определяющие тяжесть нутриционной недостаточности:**

1. Субъективная общая оценка (Subjective Global Assessment) отражает степени тяжести нутриционной недостаточности после анализа ряда показателей (процент потери массы тела, объем употребляемого пищевого рациона от необходимого, наличие диспепсии, функциональная активность, стадия течения основного заболевания, состояния подкожного жира и мышечной массы, наличие отеочно-асцитического синдрома) [15].

2. Шкала, предложенная Глобальной инициативной группой по борьбе с недоеданием (Global Leadership Initiative on Malnutrition, GLIM), анализирует фенотипические и этиологические факторы, приведшие к нарушению питания, снижение мышечной массы, подтвержденное инструментальными данными, по итогу диагностирует степень нутриционной недостаточности (1-й степени – умеренная, 2-й степени – тяжелая) [16].

### **В. Индексы и шкалы, включающие дополнительные маркеры крови и позволяющие оценить тяжесть нутриционной недостаточности:**

1. Шкала контроля нутриционного статуса (Controlling Nutritional Status score, CONUT): сывороточный альбумин, абсолютное число лимфоцитов, общий холестерин. По совокупности баллов выставляется степень тяжести нутриционной недостаточности (легкая степень нарушений, средняя степень нарушений, тяжелая степень нарушений) [17, 18].

2. Индекс нутриционного риска (Nutritional Risk Index, NRI) по Вузбу (1988) и Гериатрический индекс нутриционного риска (Geriatric Nutritional Risk Index, GNRI) различаются величиной коэффициента и отражают тяжесть нарушения питания по совокупности уровня сывороточного альбумина, отношения актуальной массы тела к обычной массе тела (стабильной величине за последние 6 мес):

$$NRI = [1,519 \times \text{альбумин (г/л)}] + [41,7 \times (\text{масса тела} / \text{идеальная масса тела})],$$

$$GNRI = [1,489 \times \text{альбумин (г/л)}] + [41,7 \times (\text{масса тела} / \text{идеальная масса тела})].$$

Интерпретация результатов: >100 – нет нарушений питания (no malnutrition); 97,5–100 – легкое нарушение питания (mild malnutrition); 83,5–97,5 – умеренное нарушение питания (moderate malnutrition); <83,5 – тяже-

лое нарушение питания (severe malnutrition) [19]. Низкие показатели NRI и GNRI указывают на серьезное недоедание.

3. Неапольская прогностическая шкала (Naples Prognostic Score, Based on Nutritional and Inflammatory Status – Naples Prognostic Score, NPS) включает следующие показатели: альбумин сыворотки крови, общий холестерин, соотношение нейтрофилов/лимфоцитов и лимфоцитов/моноцитов. По совокупности баллов выявляется степень корреляции с постоперационными осложнениями у больных колоректальным раком (см. рисунок) [20].

4. Прогностический индекс гипотрофии (ПИГ) (Хорошилов И.Е., 1998):

$$\text{ПИГ (\%)} = 140 - 1,5 [\text{альбумин сыворотки крови (г/л)}] - 1 [\text{окружность средней трети плеча (см)}] - 0,5 [\text{КЖСТ (мм)}] - 20 (\text{абс. число лимфоцитов крови } 10^9/\text{л}).$$

Значения ПИГ: 0–20% – эйтрофия; 20–30% – гипотрофия легкой степени; 30–50% – среднетяжелая степень гипотрофии; >50% – тяжелая степень гипотрофии [21].

5. Шкала соотношений гемоглобина, альбумина, лимфоцитов, тромбоцитов (Hemoglobin, Albumin, Lymphocyte, Platelets score, HALP) является прогностическим индексом выживаемости у пациентов онкологического профиля [22].

Общепринятым традиционным маркером белкового дефицита является альбумин. Применение данного маркера у пациентов с высоким риском неблагоприятного клинического исхода при неудовлетворительном эффекте НП выполняет прогностическую функцию, при положительном эффекте НП – имеет предиктивное значение, способное обеспечить дифференцированный подход к тактике лечения [23]. Однако при проведении заместительной альбуминотерапии невозможно полностью полагаться на него, так как значение будет соответствовать референсным показателям, снижая показатели рисков.

Большинство скринингов и шкал учитывают клинические признаки нутриционной недостаточности, уровень сывороточного альбумина, холестерина, отдельных клеточных элементов крови, которые при нарушении гидробаланса и печеночной дисфункции могут быть искажены и неверно интерпретированы. Поэтому полностью полагаться на результаты скрининга в определенной степени затруднительно.

Возможность внедрения новых маркеров нутриционной недостаточности, не имеющих рутинного примене-

<b>Калькулятор Неапольской прогностической шкалы.</b> <i>Naples Prognostic Score calculator.</i>			
Альбумин (г/дл)	Холестерин (г/дл)	Нейтрофильно-лимфоцитарный индекс	Лимфоцитарно-моноцитарный индекс
↓	↓	↓	↓
≥4 → 0 баллов <4 → 1 балл	>180 → 0 баллов ≤180 → 1 балл	≤2,96 → 0 баллов >2,96 → 1 балл	>4,44 → 0 баллов ≤4,44 → 1 балл
1-я группа – 0 баллов 2-я группа – 1 или 2 балла 3-я группа – 3 или 4 балла			

ния, кроме общепринятых стандартных показателей, будет способствовать корректной оценке степени тяжести и эффективности терапии у пациентов хирургического профиля.

Преальбумин – более чувствительный маркер, но период его синтеза составляет 48 ч, а изменения водной нагрузки, которые могут происходить достаточно активно в ближайшем периоперационном периоде, будут влиять на трактовку полученного результата [24].

Период полужизни свободного ретинол-связывающего белка (retinol binding protein) составляет менее 3 ч, а ретинол-связывающего белка в связанном с трансретином виде – около 12 ч, что позволяет использовать его как маркер, отражающий состояние питания пациента в течение последних 2 дней [25, 26].

Трансферрин имеет период жизни 8 дней, что может быть оптимальным для контроля проведения НП. Однако его уровень может изменяться из-за заболевания печени, продвинутой стадии хронической болезни почек [27], изменения уровня железа [28], сердечно-сосудистых операций [29].

Применение оценки комплекса маркеров (например, гемоглобин, иммуноглобулины G, M, A, лейкоциты, С-реактивный белок, интерлейкин-6) способно отразить эффективность ранней НП у больных раком желудка [30].

Одним из новых показателей состояния питания является ширина распределения эритроцитов (red blood cell distribution width, RDW) – маркер реакции на диетотерапию [31].

В 2022 г. произошла смена парадигмы периоперационного питания, связанного с весомым влиянием саркопении на прогноз у онкологических больных, хирургические осложнения и активность воспаления как причины анаболической резистентности [32].

Так, у пациентов с саркопенией после резекционных вмешательств на печени достоверно чаще отмечались длительное пребывание в стационаре, повторная госпитализация, осложнения [33].

Использование быстрого опросника саркопении (Sarcopenia Fast, SARC-F) и опросника оценки качества жизни при саркопении (Sarcopenia Quality of Life questionnaire, SarQoL) будет нацеливать на более точную диагностику и дополнительное проведение контроля маркеров крови.

В связи с этим перспективным биомаркером состояния питания и наличия саркопении у пациентов с раком ЖКТ является оценка уровня карнитина в сыворотке [34].

Высокий уровень нейтрофилов и лимфоцитов (NLR) – независимый показатель потери мышечной массы [35].

Изучение D3-креатина – D3-креатинина мочи методом масс-спектрометрии изотопного соотношения или жидкостной хроматографии / тандемной масс-спектрометрии позволяет оценить влияние НП на саркопению [36], однако данная методика требует высокотехнологичного оборудования.

Иризин (миокин) – маркер работы мышечной ткани, позволяющий оценить влияние НП [37].

Антропометрические показатели у пациентов хирургического профиля в большинстве случаев под влиянием НП изменяются. Важно изучить состав тела, особенно состояние мышечной массы, до и после НП.

Подсчет площади отдельных мышц (поясничная мышца в зонах L<sub>III</sub>, T<sub>XII</sub>) при проведении компьютерной томографии происходит автоматически, с помощью специальной программы, что целесообразно выносить в заключение в виде подтверждения или исключения дефицита мышечной ткани.

При данном методе исследования саркопению определяют как уменьшение скелетно-мышечного индекса (skeletal muscle index, SMI) <53,00 см<sup>2</sup>/м<sup>2</sup> для мужчин с ИМТ ≥25 кг/м<sup>2</sup>, <43,00 см<sup>2</sup>/м<sup>2</sup> для мужчин с ИМТ <25 кг/м<sup>2</sup> и <41,00 см<sup>2</sup>/м<sup>2</sup> для женщин [38].

Повторное контрольное исследование после проведения НП сопряжено с повышением лучевой нагрузки и в большинстве случаев нецелесообразно.

Инструментальная методика, оценивающая композиционный состав тела с помощью биоимпедансного анализа, определяет фазовый угол (ФУ), по уровню значения которого можно диагностировать саркопению: ФУ 4,05° у мужчин (чувствительность – 82%, специфичность – 52,2%); ФУ 3,55° у женщин (чувствительность – 71,4%, специфичность – 65,8%). Для пожилых пациентов рекомендовано значение ≤4,55° (чувствительность – 70%, специфичность – 65,9%) [39].

Определение индекса массы скелетных мышц (ИМСМ) рассчитывается по формуле:

$$\text{ИМСМ} = \text{безжировая масса} \times 0,566,$$

соответственно показателями саркопении являются значения <7,0 кг/м<sup>2</sup> для мужчин и <5,7 кг/м<sup>2</sup> для женщин [38].

Использование для контроля эффективности НП биоимпедансного анализа состава тела рационально, так как не связано с лучевой нагрузкой и просто в исполнении.

В отношении контроля динамики мышечной силы применение функциональных тестов с целью диагностики саркопении (снижение мышечной силы), оцениваемой при помощи кистевого динамометра, может иметь ряд ограничений, таких как артрозы, артриты мелких суставов кистей, лучезапястных суставов, последствия травмы верхних конечностей, влияющие на трактовку результатов данной функциональной пробы, что исключает ее рутинное применение.

При отсутствии указанных ситуаций в качестве отражения снижения мышечной силы как ключевого критерия саркопении следует рассматривать показатели кистевой динамометрии: для мужчин – снижение мышечной силы менее 26 кг, для женщин – менее 16 кг [40].

В отдельных случаях целесообразно использовать тест с оценкой скорости ходьбы по прямой дорожке; снижение физической работоспособности можно зафиксировать при уменьшении скорости ходьбы менее 0,8 м/с (норма – 10 м/с) [38], но это вступает в противоречие с новым алгоритмом диагностики саркопении FACS: «Найти (Find) – Оценить (Assess) – Подтвердить (Confirm) – Тяжесть

(Severity)», согласно которому в первую очередь оценивается мышечная сила, далее оценивают массу скелетных мышц и, если наблюдается ее уменьшение, подтверждают саркопению (Европейская рабочая группа по саркопении пожилых – European Working Group on Sarcopenia for Older People, EWGSOP2).

Таким образом, пересмотренный алгоритм подчеркивает достаточность наличия снижения мышечной силы и массы для установления диагноза саркопении, тогда как предыдущий алгоритм требовал для постановки диагноза определения всех показателей.

На наш взгляд, оценка нутриционного статуса должна проводиться комплексно для определения показателей и эффективности НП: начиная со скрининга, который учитывает клинические данные, с использованием

шкал и индексов, включающих маркеры крови, антропометрию, заканчивая инструментальными методиками, функциональными пробами, что позволяет понять степень риска, вид нарушений питания и его обратимость, прогнозировать ответ на НП, возможные осложнения и последствия операции.

Следует учитывать факторы, влияющие на интерпретацию полученных результатов, и использовать наиболее чувствительные маркеры при различных клинических ситуациях, это позволит оптимизировать подход в лечении пациента, добиться достойных результатов.

**Конфликт интересов.** Авторы заявляют об отсутствии конфликта интересов.

**Conflict of interests.** The authors declare that there is not conflict of interests.

## Литература / References

- Bozzetti F, Mariani L, Lo Vullo S, et al. The nutritional risk in oncology: A study of 1453 cancer outpatients. *Support. Care Cancer*. 2012;20:1919-28.
- Marshall KM, Loeliger J, Nolte L, et al. Prevalence of malnutrition and impact on clinical outcomes in cancer services: A comparison of two time points. *Clin Nutr*. 2019 Apr;38(2):644-51. DOI: 10.1016/j.clnu.2018.04.007
- Hébuterne X, Lemarié E, Michallet M, et al. Prevalence of Malnutrition and Current Use of Nutrition Support in Patients with Cancer. *J Parenter Enter Nutr*. 2014;38:196-204.
- Злокачественные опухоли* [специальный выпуск журнала]: Практические рекомендации Российского общества клинической онкологии. Лекарственное лечение злокачественных опухолей. Под ред. В.М. Моисеенко. М.: Общероссийская общественная организация «Российское общество клинической онкологии», 2022. 288 с. URL: <https://www.malignanttumors.org/jour/issue/view/62>
- Malignant Tumors* [special issue of the journal]: Practical recommendations of the Russian Society of Clinical Oncology. Drug treatment of malignant tumors. Ed. V.M. Moiseenko. Moscow: All-Russian public organization "Russian Society of Clinical Oncology", 2022. 288 p. URL: <https://www.malignanttumors.org/jour/issue/view/62> (in Russian).
- Arends J, Bachmann P, Baracos V, et al. ESPEN Guidelines on Nutrition in Cancer Patients. *Clin Nutr*. 2017;36:11-48.
- Braga M. Perioperative immunonutrition and gut function. *Curr Opin Clin Nutr Metab Care*. 2012 Sep;15(5):485-8. DOI: 10.1097/MCO.0b013e3283567d8f
- Moore FA. Effects of immune-enhancing diets on infectious morbidity and multiple organ failure. *JPEN J Parenter Enteral Nutr*. 2001 Mar-Apr;25(2 Suppl):S36-42; discussion S42-3. DOI: 10.1177/014860710102500209
- August DA, Huhmann MB; American Society for Parenteral and Enteral Nutrition (A.S.P.E.N.) Board of Directors. A.S.P.E.N. clinical guidelines: nutrition support therapy during adult anticancer treatment and in hematopoietic cell transplantation. *JPEN J Parenter Enteral Nutr*. 2009 Sep-Oct;33(5):472-500. DOI: 10.1177/0148607109341804
- Barazzoni R, Jensen GL, Correia MITD, et al. Guidance for assessment of the muscle mass phenotypic criterion for the Global Leadership Initiative on Malnutrition (GLIM) diagnosis of malnutrition. *Clin Nutr*. 2022 Jun;41(6):1425-33. DOI: 10.1016/j.clnu.2022.02.001. Epub 2022 Apr 19.
- Лейдерман И.Н., Грицан А.И., Заболотских И.Б. и др. Периперационная нутритивная поддержка. Методические рекомендации Федерации анестезиологов и реаниматологов. *Вестник интенсивной терапии им. А.И. Салтанова*. 2021;(4):7-20. DOI: 10.21320/1818-474X-2021-4-7-20
- Leiderman I.N., Gritsan A.I., Zabolotских I.B., et al. Perioperative nutritional support. Clinical practice recommendations of the national "Federation of Anesthesiologists and Reanimatologists". *Annals of Critical Care*. 2022;(4):7-20. DOI: 10.21320/1818-474X-2021-4-7-20 (in Russian).
- Cortes R, Yañez AM, Capitán-Moyano L, et al. Evaluation of different screening tools for detection of malnutrition in hospitalised patients. *J Clin Nurs*. 2024 Dec;33(12):4759-71. DOI: 10.1111/jocn.17170. Epub 2024 Apr 17.
- Cortés-Aguilar R, Malih N, Abbate M, et al. Validity of nutrition screening tools for risk of malnutrition among hospitalized adult patients: A systematic review and meta-analysis. *Clin Nutr*. 2024 May;43(5):1094-116. DOI: 10.1016/j.clnu.2024.03.008. Epub 2024 Mar 15.
- Sahli L, Hagenbuch N, Ballmer PE, et al. NRS-2002 components, nutritional score and severity of disease score, and their association with hospital length of stay and mortality. *Swiss Med Wkly*. 2021 Jul 14;151:w20517. DOI: 10.4414/smw.2021.20517
- Torbahn G, Strauss T, Sieber CC, et al. Nutritional status according to the mini nutritional assessment (MNA) as potential prognostic factor for health and treatment outcomes in patients with cancer – a systematic review. *BMC Cancer*. 2020 Jun 26;20(1):594. DOI: 10.1186/s12885-020-07052-4
- Susetyowati S, Sholikhati AS, Cahyaningrum DK, et al. Comparison of Tools for Nutritional Assessment and Screening of Hospitalized Patients: A study on Surgical Patients. *Medeni Med J*. 2023 Mar 28;38(1):70-7. DOI: 10.4274/MMJ.galenos.2023.64554
- Rothenberg E, Tzagari A, Erickson N, et al. Global Leadership Initiative on Malnutrition (GLIM) for the diagnosis of malnutrition - a framework for consistent dietetic practice. *Clin Nutr ESPEN*. 2024 Apr;60:261-5. DOI: 10.1016/j.clnesp.2024.02.009. Epub 2024 Feb 17.
- Ma X, Zou W, Sun Y. Prognostic Value of Pretreatment Controlling Nutritional Status Score for Patients With Pancreatic Cancer: A Meta-Analysis. *Front Oncol*. 2022 Jan 20;11:770894. DOI: 10.3389/fonc.2021.770894
- Бастриков О.Ю., Харламова У.В., Захарова А.И. и др. Оценка нутритивного статуса у пациентов с симптомами сердечной недостаточности. *Acta Biomedica Scientifica*. 2020;5(4):14-20. DOI: 10.29413/ABS.2020-5.4.2
- Bastrikov O.Yu., Kharlamova U.V., Zakharova A.I., et al. Assessment of Nutritive Status in Patients with Symptoms of Heart Failure. *Acta Biomedica Scientifica*. 2020;5(4):14-20. DOI: 10.29413/ABS.2020-5.4.2 (in Russian).
- Poulia KA, Yannakoulia M, Karageorgou D, et al. Evaluation of the efficacy of six nutritional screening tools to predict malnutrition in the elderly. *Clin Nutr*. 2012 Jun;31(3):378-85. DOI: 10.1016/j.clnu.2011.11.017. Epub 2011 Dec 17.
- Galizia G, Lieto E, Auricchio A, et al. Naples Prognostic Score, Based on Nutritional and Inflammatory Status, is an Independent Predictor of Long-term Outcome in Patients Undergoing Surgery for Colorectal Cancer. *Dis Colon Rectum*. 2017 Dec;60(12):1273-84. DOI: 10.1097/DCR.0000000000000961
- Ветчинникова О.Н., Пичугина И.С. Белково-энергетическая недостаточность у больных на перитонеальном диализе: факторы риска развития и диагностика. *Клиническая нефрология*. 2015;(1):55-63.
- Vetchinnikova O.N., Pichugina I.S. Protein-energy malnutrition in peritoneal dialysis patients: risk factors and diagnosis. *Clinical Nephrology*. 2015;(1):55-63 (in Russian).

22. Feng JF, Wang L, Yang X. The preoperative hemoglobin, albumin, lymphocyte and platelet (HALP) score is a useful predictor in patients with resectable esophageal squamous cell carcinoma. *Bosn J Basic Med Sci.* 2021 Dec 1;21(6):773-81. DOI: 10.17305/bjbm.2021.5666
23. Stoppe C, Wendt S, Mehta NM, et al. *Crit Care.* 2020 Aug 12;24(1):499. DOI: 10.1186/s13054-020-03208-7
24. Pardo E, Jabaudon M, Godet T, et al. Dynamic assessment of prealbumin for nutrition support effectiveness in critically ill patients. *Clin Nutr.* 2024 Jun;43(6):1343-52. DOI: 10.1016/j.clnu.2024.04.015. Epub 2024 Apr 15.
25. Pisprasert V, Shantavasinkul PC, Rattanachaiwong S, et al. Moderately high-protein enteral formula improved retinol-binding protein in tube-fed patients: A multicentre open study. *Nutr Health.* 2017 Sep;23(3):203-9. DOI: 10.1177/0260106017729959
26. Linden MA, Freitas RGBON, Teles LOS, et al. Transthyretin and Nutritional Status in Critically Ill Adults on Parenteral Nutrition: A Prospective Cohort Study. *Nutrients.* 2024 Jul 27;16(15):2448. DOI: 10.3390/nu16152448
27. Bañuls C, de Marañon AM, Veses S, et al. Malnutrition impairs mitochondrial function and leukocyte activation. *Nutr J.* 2019;18(1):1-9. DOI: 10.1186/s12937-019-0514-7
28. Addo OY, Yu EX, Williams AM, et al. Evaluation of Hemoglobin Cutoff Levels to Define Anemia Among Healthy Individuals. *JAMA Netw Open.* 2021;4(8):e2119123. DOI: 10.1001/jamanetworkopen.2021.19123
29. Yasuda M, Tachi T, Fukuta M. Nutritional factors affecting length of hospital stay in patients undergoing cardiovascular surgery. *Pharmazie.* 2019;74(12):760-2. DOI: 10.1691/ph.2019.9650
30. Wang Z, Peng W, Zhang J, et al. Effect of Early Enteral Nutrition under the ERAS Model on Gastrointestinal and Immune Function Recovery in Patients Undergoing Gastric Tumor Surgery. *Ann Ital Chir.* 2024;95(6):1147-54. DOI: 10.62713/aic.3738
31. Haenggi E, Kaegi-Braun N, Wunderle C, et al. Red blood cell distribution width (RDW) – A new nutritional biomarker to assess nutritional risk and response to nutritional therapy? *Clin Nutr.* 2024 Feb;43(2):575-85. DOI: 10.1016/j.clnu.2024.01.001
32. Bozzetti F. Evolving concepts on perioperative nutrition of sarcopenic cancer patients. *Eur J Surg Oncol.* 2024 May;50(5):106748. DOI: 10.1016/j.ejso.2022.10.008
33. Berardi G, Antonelli G, Colasanti M, et al. Association of Sarcopenia and Body Composition With Short-term Outcomes After Liver Resection for Malignant Tumors. *JAMA Surg.* 2020 Nov;155(11):e203336.
34. Takagi A, Hawke P, Tokuda S, et al. Serum carnitine as a biomarker of sarcopenia and nutritional status in preoperative gastrointestinal cancer patients. *J Cachexia Sarcopenia Muscle.* 2022 Feb;13(1):287-95. DOI: 10.1002/jcsm.12906
35. Shen XD, Wang X, Zheng ZJ, et al. The differential effects of sarcopenia and cachexia on overall survival for pancreatic ductal adenocarcinoma patients following pancreatectomy: a retrospective study based on a large population. *Cancer Med.* 2023;12:10438-48. DOI: 10.1002/cam4.5779
36. Tosato M, Marzetti E, Cesari M, et al. Measurement of muscle mass in sarcopenia: from imaging to biochemical markers. *Aging Clin Exp Res.* 2017 Feb;29(1):19-27. DOI: 10.1007/s40520-016-0717-0
37. Planella-Farrugia C, Comas F, Sabater-Masdeu M, et al. Circulating Irisin and Myostatin as Markers of Muscle Strength and Physical Condition in Elderly Subjects. *Front Physiol.* 2019 Jul 10;10:871. DOI: 10.3389/fphys.2019.00871
38. Cho MR, Lee S, Song SK. A Review of Sarcopenia Pathophysiology, Diagnosis, Treatment and Future Direction. *J Korean Med Sci.* 2022 May 9;37(18):e146. DOI: 10.3346/jkms.2022.37.e146
39. Di Vincenzo O, Marra M, Di Gregorio A, et al. Bioelectrical impedance analysis (BIA)-derived phase angle in sarcopenia: A systematic review. *Clin Nutr.* 2021 May;40(5):3052-61. DOI: 10.1016/j.clnu.2020.10.048
40. Revoredo S, Del Fabbro E. Hepatocellular carcinoma and sarcopenia: a narrative review. *Ann Palliat Med.* 2023 Nov;12(6):1295-309.

## ИНФОРМАЦИЯ ОБ АВТОРАХ

**Кузьмина Татьяна Николаевна** – д-р мед. наук, зав. лаб. нутрицевтики ГБУЗ «МКНЦ им. А.С. Логинова».  
E-mail: KuzminaTN1@zdrav.mos.ru; ORCID: 0000-0003-2800-6503; eLIBRARY.RU SPIN: 3276-7602

**Рубанова Дарья Владимировна** – врач анестезиолог-реаниматолог, мл. науч. сотр. лаб. нутрицевтики ГБУЗ «МКНЦ им. А.С. Логинова». E-mail: feria2008@mail.ru; ORCID: 0009-0003-2219-8919

**Смирнова Ольга Андреевна** – канд. мед. наук, науч. сотр. лаб. нутрицевтики ГБУЗ «МКНЦ им. А.С. Логинова». E-mail: dr.smirnova0a@gmail.com; ORCID: 0000-0002-0088-4075; eLIBRARY.RU SPIN: 3354-3232

**Сергеева Алёна Викторовна** – мл. науч. сотр. лаб. нутрицевтики ГБУЗ «МКНЦ им. А.С. Логинова». E-mail: SergeevaAV13@zdrav.mos.ru; ORCID: 0009-0005-1761-5372; eLIBRARY.RU SPIN: 8899-2406

**Тимошенко Анастасия Викторовна** – врач-гастроэнтеролог, аспирант отд-ния заболеваний печени ГБУЗ «МКНЦ им. А.С. Логинова»

**Винницкая Елена Владимировна** – д-р мед. наук, зав. отд. гепатологии ГБУЗ «МКНЦ им. А.С. Логинова». ORCID: 0000-0002-0344-8375; eLIBRARY.RU SPIN: 6796-7670

Поступила в редакцию: 17.06.2025

Поступила после рецензирования: 27.06.2025

Принята к публикации: 03.07.2025

## INFORMATION ABOUT THE AUTHORS

**Tatiana N. Kuzmina** – Dr. Sci. (Med.), Loginov Moscow Clinical Scientific and Practical Center. E-mail: KuzminaTN1@zdrav.mos.ru; ORCID: 0000-0003-2800-6503; eLIBRARY.RU SPIN: 3276-7602

**Darya V. Rubanova** – anesthesiologist-resuscitator, Res. Assist., Loginov Moscow Clinical Scientific and Practical Center. E-mail: feria2008@mail.ru; ORCID: 0009-0003-2219-8919

**Olga A. Smirnova** – Cand. Sci. (Med.), Res. Officer, Loginov Moscow Clinical Scientific and Practical Center. E-mail: dr.smirnova0a@gmail.com; ORCID: 0000-0002-0088-4075; eLIBRARY.RU SPIN: 3354-3232

**Alyona V. Sergeeva** – Res. Assist., Loginov Moscow Clinical Scientific and Practical Center. E-mail: SergeevaAV13@zdrav.mos.ru; ORCID: 0009-0005-1761-5372; eLIBRARY.RU SPIN: 8899-2406

**Anastasia V. Timoshchenko** – gastroenterologist, Graduate Student, Loginov Moscow Clinical Scientific and Practical Center

**Elena V. Vinnitskaya** – Dr. Sci. (Med.), Loginov Moscow Clinical Scientific and Practical Center. ORCID: 0000-0002-0344-8375; eLIBRARY.RU SPIN: 6796-7670

Received: 17.06.2025

Revised: 27.06.2025

Accepted: 03.07.2025



Клинический случай

# Генерализованный саркоидоз: трудности диагностики и выбора тактики лечения

М.В. Лебедева<sup>1</sup>✉, В.Д. Бекетов<sup>1</sup>, П.О. Могилкина<sup>2</sup>, М.В. Таранова<sup>1</sup>, К.В. Натарава<sup>1</sup><sup>1</sup> ФГАОУ ВО «Первый Московский государственный медицинский университет им. И.М. Сеченова» Минздрава России (Сеченовский Университет), Москва, Россия;<sup>2</sup> ФГАОУ ВО «Российский национальный исследовательский медицинский университет им. Н.И. Пирогова» Минздрава России (Пироговский Университет), Москва, Россия

✉marinaamica@mail.ru

## Аннотация

Представлено клиническое наблюдение пациентки, страдающей генерализованным саркоидозом с поражением легких, внутригрудных лимфатических узлов, сердца и почек хронического течения, приведены результаты обследования и лечения.

**Ключевые слова:** саркоидоз, кардиосаркоидоз, гипергликемия.

**Для цитирования:** Лебедева М.В., Бекетов В.Д., Могилкина П.О., Таранова М.В., Натарава К.В. Генерализованный саркоидоз: трудности диагностики и выбора тактики лечения. *Клинический разбор в общей медицине*. 2025; 6 (7): 87–91. DOI: 10.47407/kr2025.6.7.00649

Clinical Case

## Generalized sarcoidosis: difficulties in diagnosis and choice of treatment tactics

Marina V. Lebedeva<sup>1</sup>✉, Vladimir D. Beketov<sup>1</sup>, Polina O. Mogilina<sup>2</sup>, Marina V. Taranova<sup>1</sup>, Ksenia V. Natarova<sup>1</sup><sup>1</sup> Sechenov First Moscow State Medical University, Ministry of Health of Russia (Sechenov University), Moscow, Russia;<sup>2</sup> Pirogov Russian National Research Medical University, Ministry of Health of Russia (Pirogov University), Moscow, Russia

✉marinaamica@mail.ru

## Abstract

The article presents a clinical case of a patient suffering from a chronic generalized sarcoidosis with lungs, intrathoracic lymph nodes, heart and kidneys involvement, the results of examination and treatment.

**Keywords:** sarcoidosis, cardiac sarcoidosis, hyperglycemia.

**For citation:** Lebedeva M.V., Beketov V.D., Mogilina P.O., Taranova M.V., Natarova K.V. Generalized sarcoidosis: difficulties in diagnosis and choice of treatment tactics. *Clinical review for general practice*. 2025; 6 (7): 87–91 (In Russ.). DOI: 10.47407/kr2025.6.7.00649

С аркоидоз – это системное воспалительное заболевание неизвестной этиологии, характеризующееся образованием неказеифицирующихся гранулем, мультисистемным поражением различных органов и активацией Т-клеток в месте гранулематозного воспаления с высвобождением различных хемокинов и цитокинов [1, 2].

Распространенность саркоидоза и заболеваемость им продолжают расти во всем мире [1–3]. В случае присоединения нескольких внелегочных локализаций процесс определяют как генерализованный. Поражения сердца и почек являются прогностически наиболее серьезными. В последние годы отмечается тенденция к увеличению частоты диагностики поражения сердца и почек у больных саркоидозом [4–6], в том числе у пациентов в возрасте старше 35 лет, что нередко затрудняет как диагностику заболевания, так и выбор тактики лечения. В Клинике им. акад. Е.М. Тареева накоплен большой опыт ведения пациентов с саркоидозом. Так, с 1997 г. из 2117 пациентов с саркоидозом генерализованный саркоидоз выявлен у 17%, с поражением сердца – у

19,3%, а с поражением сердца в рамках генерализованного саркоидоза – у 13,7%. Таким образом, можно констатировать, что кардиосаркоидоз – нередкое проявление саркоидоза. Кроме того, этот вариант саркоидозного воспаления требует применения системных глюкокортикостероидов (ГКС), что сопряжено с риском развития нарушения углеводного обмена, формированием стероидного диабета.

Приводим клиническое наблюдение, в котором нам удалось проследить течение саркоидоза на протяжении нескольких лет, применяя стероидную терапию и осуществляя контроль за гликемией [7].

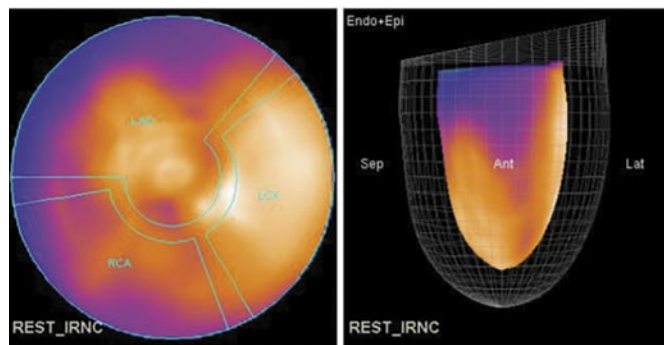
## Клинический случай

Пациентке С. на момент установления диагноза было 29 лет, она работала предпринимателем, профессиональных вредностей не имела, вредные привычки отрицала. За год до диагностики саркоидоза пациентка впервые отметила перебои в работе сердца, нечетко локализованные боли тянущего характера в грудной клетке слева на уровне IV–V ребер, которые не сопровожда-

лись одышкой, потерей сознания, а также редкий непродуктивный кашель; за медицинской помощью не обращалась. Во время плановой диспансеризации по данным флюорографического исследования органов грудной клетки в легких выявлены множественные мелкие очаги. При осмотре пациентки регистрировались нормальные гемодинамические показатели, нормотермия, отсутствие периферической лимфаденопатии, кожных высыпаний, гепато- и спленомегалии, отеков. Индекс массы тела (ИМТ) составлял 27, что соответствовало избыточной массе тела. Результаты компьютерной томографии органов грудной клетки (КТ ОГК) показали значительную двустороннюю легочную диссеминацию с перилимфатическим и перибронхиальным расположением мелких очагов, увеличение внутригрудных лимфатических узлов максимально до 50 мм по короткой оси. Туберкулез был исключен в профильном учреждении. Выявлены повышение активности сывороточного уровня ангиотензинпревращающего фермента (АПФ) – 187 единицы (норма до 70 единиц активности), гиперкальциурия – 7,9 ммоль в суточной порции мочи (норма 2,5–7,5 ммоль/сут) при нормальном уровне креатинина крови. Суточная протеинурия составляла 0,99 г. Ультразвуковое исследование почек не выявило патологии. На электрокардиограмме (ЭКГ) отмечена депрессия сегмента ST в отведениях I, aVL, V<sub>1</sub>–V<sub>6</sub>. Результаты суточного мониторирования ЭКГ по Холтеру показали частую монотопную парную (три эпизода) аллоритмированную (бигеминия, тригеминия) желудочковую экстрасистолию (максимально 660 в час), всего 2899 экстрасистол, что составило 3% от всех желудочковых комплексов. Трансторакальная эхокардиография выявила умеренно выраженный гипокинез передней стенки, верхушки левого желудочка (ЛЖ), нормальные размеры всех полостей, фракция выброса ЛЖ составила 56% (по Симпсону), признаки легочной гипертензии отсутствовали. Серологические маркеры повреждения миокарда были в пределах пограничных значений: тропонин I – 19,1 пг/мл (референсные значения для женщин 21–75 лет – менее 15,6 пг/мл), миоглобин – 56,7 мкг/л (референсные значения для женщин – 19,00–51,00 мкг/л). Выполнены биопсия и гистологическое исследование лимфатического узла средостения, в котором обнаружены эпителиоидноклеточные гранулемы без некроза в центре, многоядерные клетки, что позволило трактовать морфологическую картину как саркоидоз лимфатического узла. Проведена однофотонная эмиссионная компьютерная томография (ОФЭКТ) миокарда в покое. На томосцинтиграммах в ортогональных сечениях отчетливо визуализировались включения индикатора в миокард ЛЖ с диффузным неравномерным распределением, множественными зонами относительной гипоаккумуляции, максимально выраженные в области задней стенки, перегородки, верхушки, передней стенки. Полость ЛЖ не расширена, визуальные признаки гипертрофии миокарда не выражены, включение индикатора в миокард правого желудочка незначительно (пренебрежимо мало), признаков

**Рис. 1. Включения индикатора в миокард ЛЖ с диффузным неравномерным распределением, множественными зонами гипоаккумуляции, максимально выраженные в области задней стенки, перегородки, верхушки, передней стенки. Полость желудочка не расширена, визуальные признаки гипертрофии миокарда не выражены, включение индикатора в миокард правого желудочка незначительно (пренебрежимо мало).**

*Fig. 1. Indicator inclusions in the LV myocardium showing diffuse, uneven distribution, multiple hypoaccumulation zones that are most pronounced in the posterior wall, septum, apex, anterior wall. No ventricular cavity dilatation, visible signs of myocardial hypertrophy not severe, minor (negligible) indicator inclusion in the right ventricular myocardium.*

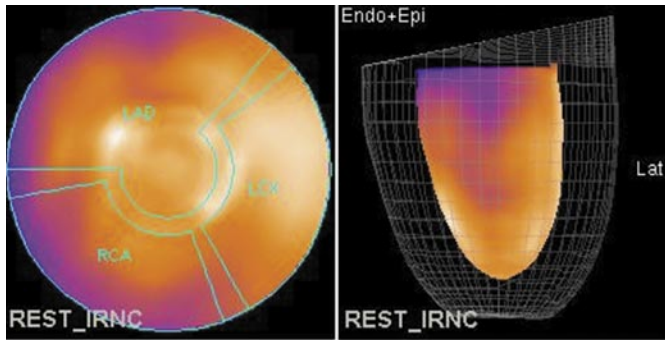


очагового (рубцового) поражения миокарда выявлено не было. Таким образом, скintiграфическая картина была характерна для некоронарогенного поражения миокарда (рис. 1). Учитывая полученные результаты обследования, молодой возраст пациентки, гистологическую картину, установлен диагноз генерализованного саркоидоза с поражением легких, внутригрудных лимфатических узлов (морфологически подтвержденным), сердца, почек в стадии активности без признаков дыхательной, сердечной, почечной недостаточности.

Принимая во внимание генерализацию саркоидозного процесса, согласно действовавшим клиническим рекомендациям инициирована терапия первой линии системными ГКС: вначале внутривенное введение преднизолона суммарно 1000 мг, затем начат прием метилпреднизолона внутрь в суточной дозе 16 мг, азатиоприна 50 мг/сут. Для нефропротекции назначен ингибитор АПФ суточного действия. Продолжительность терапии составила 14 мес. Осуществлялся контроль уровней артериального давления, массы тела, гликемии, креатинина крови, которые сохранялись в нормальных пределах. Пациентка неоднократно высказывала опасения по поводу возможного повышения уровня сахара в крови, прибавки массы тела, в связи с чем была обучена самостоятельному контролю артериального давления и гликемии. Нами не было зарегистрировано существенных изменений гликемии, масса тела оставалась стабильной с физиологическими колебаниями в пределах 1–1,5 кг в течение всего времени наблюдения. Для мониторинга гликемии пациентке был первоначально рекомендован глюкометр Контур Плюс. Через 1,5 мес больная отметила исчезновение кардиалгий, перебоев в работе сердца стали реже, через 2 мес кашель был купирован. Сывороточный уровень активности АПФ снизился до 100 единиц, показатель суточного кальция в моче нормализовался. Через 3 мес результа-

**Рис. 2. Включение индикатора в миокард ЛЖ с минимально выраженным диффузным неравномерным распределением. Полость желудочка не расширена, визуальные признаки гипертрофии миокарда не выражены. Включение индикатора в миокард правого желудочка незначительно (пренебрежимо мало). Положительная динамика в сравнении с предыдущим исследованием.**

*Fig. 2. Indicator inclusion in the LV myocardium showing minimally pronounced diffuse, uneven distribution. No ventricular cavity dilatation, visible signs of myocardial hypertrophy not severe. Minor (negligible) indicator inclusion in the right ventricular myocardium. Improvement compared to previous test.*



ты КТ ОГК показали положительную динамику в виде уменьшения объема диссеминации, размеров очагов, количественного уменьшения внутригрудных лимфатических узлов, а на ЭКГ отсутствовали ранее выявленные отрицательные зубцы *T*, число желудочковых экстрасистол уменьшилось в 2 раза. Суточные показатели протеинурии составляли 0,45 г, кальциурии – 7,6 ммоль. Доза метилпреднизолона была постепенно снижена до 12 мг/сут, доза азатиоприна оставалась прежней (50 мг/сут), продолжена терапия ингибитором АПФ. Спустя 6 мес терапии выполнена контрольная ОФЭКТ миокарда, также показавшая существенную положительную динамику, которая заключалась в значительно меньшей выраженности аккумуляции радиофармпрепарата в базальных отделах ЛЖ, нормализации его распределения в зоне верхушки. Получены нормальные результаты кардиомаркеров. Доза метилпреднизолона была снижена до 8 мг/сут, терапия азатиоприном и ингибитором АПФ продолжена в прежних дозах.

В дальнейшем пациентка отмечала хорошее самочувствие, сохраняла работоспособность. Гемодинамические показатели, показатели общих тестов крови и мочи, уровни гликемии, кальция крови и мочи, креатинина крови были в пределах нормы. ИМТ был стабильным – 27,0–26,8.

Контрольное обследование, проведенное через 14 мес после начала терапии, показало отсутствие внутригрудной лимфаденопатии, единичные мелкие очаги в легких, отсутствие признаков поражения миокарда (рис. 2), что наряду с нормальными показателями со стороны других вовлеченных в саркоидозное воспаление органов позволило завершить терапию метилпреднизолоном и азатиоприном, а также ингибитором АПФ.

Пациентка находилась под динамическим наблюдением, в течение последующих 2 лет не отмечалось рецидивов саркоидоза, изменений в обмене глюкозы. Че-

рез 3 года после завершения лечения саркоидоза пациентка перенесла новую коронавирусную инфекцию с поражением легких в объеме 30% с обеих сторон, была госпитализирована с признаками умеренно выраженной дыхательной недостаточности. Получала терапию ГКС: внутривенно суммарно 100 мг дексаметазона, затем внутрь преднизолон 15 мг/сут в целом в течение 2 мес. Для возобновления самостоятельного контроля гликемии в этот раз был рекомендован глюкометр Контур Плюс Уан (Contour Plus One), предназначенный для персонального использования, с настройкой индивидуального целевого диапазона гликемии, а также передающий данные об уровне глюкозы на смартфон, откуда они могут быть доступны для удаленного мониторинга. Это особенно важно в период лечения острого инфекционного процесса ГКС, когда пациенты могут, испытывая существенные колебания уровня гликемии, быть на связи с врачом для своевременной коррекции терапии. Будучи активным пользователем различных электронных устройств, пациентка быстро освоила глюкометр Контур Плюс Уан (Contour Plus One) с целью иметь возможность дистанционного общения с врачом, так как в течение первой недели амбулаторного наблюдения после выписки из стационара у нее отмечались существенные колебания гликемии натощак – от 3,8 до 6,7 ммоль/л. Пациентка отметила в выбранном глюкометре технологию «Второй шанс», позволяющую ей повторно измерить уровень глюкозы при помощи той же полоски (если первого образца крови недостаточно, вторую каплю следует нанести в течение 1 мин), легко читаемый дисплей с ночной подсветкой, надежность работы прибора в разных климатических условиях (жара, повышенная влажность ему не страшны). Лечащий врач поддержал выбор пациентки, поскольку эта модель глюкометра обладает мультиимпульсной технологией, которая сканирует каплю крови несколько раз и выдает более точный результат, что было принципиально важно в данной клинической ситуации. Больной было предложено начать пользоваться мобильным приложением Контур Диабитис (Contour Diabetes) для составления отчета и оценки динамики показателей. У глюкометра Контур Плюс Уан много полезных опций: функция «Умная подсветка» упрощает интерпретацию результатов с первого взгляда и помогает избежать ошибок при определении того, находится ли уровень глюкозы в пределах, выше или ниже целевого диапазона. Важно также, что доступна беспроводная передача данных через Bluetooth в мобильное приложение Контур Диабитис (Contour Diabetes), установленное на смартфоне. Приложение автоматически представляет результаты измерений уровня глюкозы в простом и удобном для просмотра виде. Пациент может добавлять к показаниям глюкозы крови в приложении Контур Диабитис дополнительную информацию (количество и качественный состав употребляемых продуктов питания, количество хлебных единиц, физическая нагрузка, лекарственные препараты, примечания или фотографии) и анализировать полную

картину самоконтроля с врачом – на приеме или дистанционно.

Несколько раз в течение месяца после госпитализации пациентка испытала эпизоды гипогликемии (3,5–3,7 ммоль/л), зафиксированные ею самостоятельно при использовании глюкометра Контур Плюс Уан, которые сопровождалась выраженной слабостью, потливостью, общим тремором, ощущением перебоев в работе сердца. Коррекция диеты с уменьшением потребления «быстрых» углеводов позволила относительно быстро скорректировать уровень глюкозы в крови. Проанализировав указанные эпизоды с лечащим врачом, пациентка отрегулировала объем физической нагрузки и приемы пищи в период восстановления после перенесенной инфекции. Последующее наблюдение показало отсутствие эпизодов выраженной гипогликемии, постепенное восстановление нормальных показателей гликемии.

Обследование, проведенное через 2 мес, показало отсутствие изменений со стороны легких, сердца, почек, других органов, а также нормальные показатели гликемии.

## Обсуждение

Особенностью данного наблюдения является дебют саркоидоза с сочетанного поражения сердца, легких, почек, внутригрудных и периферических лимфатических узлов. Кроме того, в представленном клиническом наблюдении демонстрируется успешное и своевременное применение длительной терапии ГКС и цитостатиками без развития нежелательных явлений. В данном случае поражение миокарда в рамках саркоидоза было диагностировано практически в дебюте заболевания, а применение активной терапии позволило достичь значительной положительной динамики еще до развития необратимых изменений как в миокарде, так и со стороны легких.

Современные алгоритмы обследования пациентов с саркоидозом предусматривают выполнение кардио-

логического обследования, в котором решающее значение имеют как суточное мониторирование ЭКГ, так и методы визуализации миокарда [1, 8]. Все больше авторов рекомендуют исключать вовлечение миокарда и почек в саркоидозный процесс ввиду их нередкого поражения [2–6, 9]. В нашем наблюдении поражение почек было выявлено только на основании гиперкальциурии, фильтрационная функция почек была нормальной. Однако нередко диагностируют более серьезные проявления саркоидозной нефропатии, что также должно побуждать к тщательному обследованию таких пациентов [1, 9, 10]. Важно отметить, что у нашей пациентки острый эпизод новой коронавирусной инфекции с поражением легких не спровоцировал возобновление саркоидозного процесса, протекавшего ранее в генерализованной форме, хотя описаны случаи постинфекционного обострения и возобновления саркоидоза [1, 2, 4, 10].

## Заключение

Увеличение частоты внелегочных проявлений саркоидоза, его генерализованных форм определяет необходимость тщательного обследования пациентов, в том числе молодого возраста, обращающихся с жалобами на кардиалгии, нарушения ритма. С другой стороны, установленный диагноз легочного саркоидоза требует обследования со стороны сердечно-сосудистой, мочевыводящей, нервной систем, вовлечение которых определяет качество и прогноз жизни пациентов. Вместе с тем обоснованная длительная терапия иммуносупрессивными препаратами обуславливает важность контроля развития нежелательных эффектов и определяет необходимость обучения пациентов самоконтролю за показателями гликемии и гемодинамики.

**Конфликт интересов.** Авторы заявляют об отсутствии конфликта интересов.

**Conflict of interests.** The authors declare that there is not conflict of interests.

## Литература / References

1. Чучалин А.Г., Авдеев С.Н., Айсанов З.Р. и др. Саркоидоз: федеральные клинические рекомендации по диагностике и лечению. *Пульмонология*. 2022;32(6):806–33. DOI: 10.18093/0869-0189-2022-32-6-806-833
2. Chuchalin A.G., Avdeev S.N., Aisanov Z.R., et al. Sarcoidosis: federal clinical guidelines for diagnosis and treatment. *Pul'monologiya*. 2022;32(6):806–33. DOI: 10.18093/0869-0189-2022-32-6-806-833 (in Russian).
3. Mathai SV, Patel S, Jorde UP, Rochlani Y. Epidemiology, Pathogenesis, and Diagnosis of Cardiac Sarcoidosis. *Methodist Debaquey Cardiovasc J*. 2022 Mar 14;18(2):78–93. DOI: 10.14797/mdevj.1057
4. Farina N, De Luca G, Peretto G, et al. Cardiac Sarcoidosis: Clinical Insights, Diagnosis, and Management Strategies. *Rev Cardiovasc Med*. 2025 Feb 21;26(2):26605. DOI: 10.31083/RCM26605
5. De Bortoli A, Birnie DH. Diagnosis and Treatment of Cardiac Sarcoidosis. *Circ J*. 2023 Mar 24;87(4):471–80. DOI: 10.1253/circj.CJ-22-0671
6. Kwon S, Judson MA. Clinical Pharmacology in Sarcoidosis: How to Use and Monitor Sarcoidosis Medications. *J Clin Med*. 2024 Feb 22;13(5):1250. DOI: 10.3390/jcm13051250
7. Liu A, Wang Y, Yan Y, et al. Renal sarcoidosis: renal pathology guides diagnosis and prognosis. *Diagn Pathol*. 2024 Dec 24;19(1):164. DOI: 10.1186/s13000-024-01591-1
8. Язев Е.Е., Лебедева М.В., Стрижаков Л.А. и др. Желудочковая экстрасистолия как редкий дебют саркоидоза. *Клиническая медицина*. 2017;95(12):1137–40. DOI: 10.18821/0023-2149-2017-95-12-1137-1140
9. Yazev E.E., Lebedeva M.V., Strizhakov L.A., et al. Ventricular premature beats as a rare onset of sarcoidosis. *Klinicheskaya meditsina*. 2017;95(12):1137–40. DOI: 10.18821/0023-2149-2017-95-12-1137-1140 (in Russian).
10. Карпова О.Ю., Дворецкий Л.И. Поражение сердца при саркоидозе. *Клинический разбор в общей медицине*. 2020;(1):42–8. DOI: 10.47407/kr2020.1.1.00007
11. Karpova O.Yu., Dvoretzky L.I. Cardiac sarcoidosis manifestations. *Clinical review for general practice*. 2020;(1):42–8. DOI: 10.47407/kr2020.1.1.00007 (in Russian).
12. Dhooria S. Five principles and protocols for the clinician based on the 2021 ERS and BTS statements for treating sarcoidosis. *Lung India*. 2024 Nov 1;41(6):459–63. DOI: 10.4103/lungindia.lungindia\_499\_24

10. Лебедева М.В., Чеботарева Н.В., Бекетов В.Д. Трудности диагностики и лечения поражения почек у пациента с генерализованным саркоидозом, перенесшего COVID-19. *Терапевтический архив*. 2022;94(6):769-71. DOI: 10.26442/00403660.2022.06.201566

Lebedeva M.V., Chebotareva N.V., Beketov V.D. Diagnostic and treatment difficulties in kidney damage in the patient with generalized sarcoidosis during COVID-19. Case report. *Terapevticheskii arkhiv*. 2022;94(6):769-71. DOI: 10.26442/00403660.2022.06.201566 (in Russian).

#### ИНФОРМАЦИЯ ОБ АВТОРАХ

**Лебедева Марина Валерьевна** – канд. мед. наук, доц. каф. внутренних, профессиональных заболеваний и ревматологии ФГАОУ ВО «Первый МГМУ им. И.М. Сеченова» (Сеченовский Университет). E-mail: marinaamica@mail.ru; ORCID 0000-0002-5923-1837

**Бекетов Владимир Дмитриевич** – канд. мед. наук, доц. каф. внутренних, профессиональных заболеваний и ревматологии ФГАОУ ВО «Первый МГМУ им. И.М. Сеченова» (Сеченовский Университет). E-mail: beketov-vladimir@inbox.ru; ORCID: 0000-0002-6377-0630

**Могиллина Полина Олеговна** – студент, ФГАОУ ВО «РНИМУ им. Н.И. Пирогова» (Пироговский Университет). E-mail: mogilina.poly@mail.ru; ORCID: 0000-0002-3039-5010

**Таранова Марина Владимировна** – канд. мед. наук, доц. каф. внутренних, профессиональных заболеваний и ревматологии ФГАОУ ВО «Первый МГМУ им. И.М. Сеченова» (Сеченовский Университет). E-mail: mvtaranova@mail.ru; ORCID: 0000-0002-7363-6195

**Натарова Ксения Витальевна** – студент, ФГАОУ ВО «Первый МГМУ им. И.М. Сеченова» (Сеченовский Университет). E-mail: kvnatarova@gmail.com; ORCID: 0000-0002-3039-5010

Поступила в редакцию: 23.07.2025

Поступила после рецензирования: 28.07.2025

Принята к публикации: 29.07.2025

#### INFORMATION ABOUT THE AUTHORS

**Marina V. Lebedeva** – Cand. Sci. (Med.), Assoc. Prof., Sechenov First Moscow State Medical University (Sechenov University). E-mail: marinaamica@mail.ru; ORCID 0000-0002-5923-1837

**Vladimir D. Beketov** – Cand. Sci. (Med.), Assoc. Prof., Sechenov First Moscow State Medical University (Sechenov University). E-mail: beketov-vladimir@inbox.ru; ORCID: 0000-0002-6377-0630

**Polina O. Mogilina** – student, Pirogov Russian National Research Medical University (Pirogov University). E-mail: mogilina.poly@mail.ru; ORCID: 0000-0002-3039-5010

**Marina V. Taranova** – Cand. Sci. (Med.), Assoc. Prof., Sechenov First Moscow State Medical University (Sechenov University). E-mail: mvtaranova@mail.ru; ORCID: 0000-0002-7363-6195

**Ksenia V. Natarova** – student, Sechenov First Moscow State Medical University (Sechenov University). E-mail: kvnatarova@gmail.com; ORCID: 0000-0002-3039-5010

Received: 23.07.2025

Revised: 28.07.2025

Accepted: 29.07.2025



Оригинальная статья

# Сексуальная функция женщин, страдающих генитоуринарным менопаузальным синдромом

М.Р. Оразов<sup>1</sup>✉, В.Е. Радзинский<sup>1</sup>, Л.М. Михалёва<sup>2</sup>, М.Б. Хамошина<sup>1</sup>, М.Г. Будагян<sup>1</sup><sup>1</sup> ФГАОУ ВО «Российский университет дружбы народов им. Патриса Лумумбы», Москва, Россия;<sup>2</sup> Научно-исследовательский институт морфологии человека им. акад. А.П. Авцына ФГБНУ «Российский научный центр хирургии им. акад. Б.В. Петровского», Москва, Россия

✉omekan@mail.ru

## Аннотация

**Цель исследования.** Оценить качество сексуальной функции пациенток, страдающих генитоуринарным менопаузальным синдромом (ГУМС).**Материалы и методы.** В проведенное проспективное исследование были включены 51 женщина в постменопаузе с верифицированным диагнозом N95.2 Постменопаузальный атрофический вагинит и 30 женщин в постменопаузе без верифицированного диагноза N95.2, составивших контрольную группу. Критерии включения в исследование: женщины в постменопаузе с верифицированным диагнозом N95.2, наличие регулярной половой жизни не менее 1 раза в неделю, информированное согласие пациентки на исследование. Оценивались следующие показатели: средний возраст участниц, наличие вагинальных, мочевых и сексуальных симптомов (диспареуния, дизоргазмия, снижение либидо, посткоитальные кровянистые выделения), индекс женской сексуальности.**Результаты.** Результаты проведенного исследования демонстрируют, что женщины, страдающие симптомами ГУМС, имеют низкое качество сексуальной жизни. У каждой пациентки зарегистрирована хотя бы одна жалоба, ассоциированная с нарушением сексуальной функции. Значимо чаще регистрируется снижение либидо, которое встречается в 58,8% случаев, диспареуния – у 39,2% женщин, посткоитальные кровянистые выделения отмечали 27,4% опрошенных. Индекс женской сексуальности составил 17,2±5,2, что в 2 раза ниже, чем в контрольной группе (34,4±2,4).**Заключение.** ГУМС оказывает негативное влияние на качество сексуальной жизни, приводя к снижению либидо, к диспареунии, посткоитальным кровянистым выделениям и как следствие к снижению удовлетворенности сексуальной жизнью вплоть до отказа от половых контактов.**Ключевые слова:** генитоуринарный менопаузальный синдром, атрофический вагинит, заболеваемость, качество жизни, сексуальная дисфункция.**Для цитирования:** Оразов М.Р., Радзинский В.Е., Михалёва Л.М., Хамошина М.Б., Будагян М.Г. Сексуальная функция женщин, страдающих генитоуринарным менопаузальным синдромом. *Клинический разбор в общей медицине.* 2025; 6 (7): 92–96. DOI: 10.47407/kr2025.6.7.00650

Original Article

## Sexual function in women with genitourinary menopausal syndrome

Mekan R. Orazov<sup>1</sup>✉, Viktor E. Radzinsky<sup>1</sup>, Liudmila M. Mikhaleva<sup>2</sup>, Marina B. Khamoshina<sup>1</sup>, Magdalina G. Budagyan<sup>1</sup><sup>1</sup> Patrice Lumumba Peoples' Friendship University of Russia (RUDN University), Moscow, Russia;<sup>2</sup> Avtsyn Research Institute of Human Morphology, Petrovsky National Research Centre of Surgery, Moscow, Russia

✉omekan@mail.ru

## Abstract

**Objective.** To assess the quality of sexual function in patients suffering from genitourinary menopausal syndrome.**Materials and methods.** The prospective study included 51 postmenopausal women with a verified diagnosis of N95.2 Postmenopausal atrophic vaginitis and 30 postmenopausal women without a verified diagnosis of N95.2 as a control group. The inclusion criteria for the study were: postmenopausal women with a verified diagnosis of N95.2, regular sexual activity at least once a week, informed consent of the patient for the study. The following parameters were assessed: average age of the participants, presence of vaginal, urinary and sexual complaints (dyspareunia, dysorgasmia, decreased libido, postcoital bleeding), female sexuality index.**Results.** The results of the study demonstrate that women suffering from symptoms of genitourinary menopausal syndrome have a low quality of sexual life. Each patient registered at least one complaint associated with sexual dysfunction. Significantly more often a decrease in libido is recorded, which occurs in 58.8% of cases, dyspareunia – in 39.2% of women, postcoital bloody discharge was noted by 27.4% of respondents. The index of female sexuality was 17.2±5.2, which is 2 times lower compared to the indicator in the control group – 34.4±2.4.**Conclusion.** Genitourinary postmenopausal syndrome has a negative impact on the quality of sexual life, leading to decreased libido, dyspareunia, postcoital bleeding and, as a consequence, leads to decreased satisfaction with sexual life up to the refusal of sexual intercourse.**Keywords:** vulvovaginal atrophy, genitourinary syndrome of menopause, quality of life, sexual dysfunction.**For citation:** Orazov M.O., Radzinsky V.E., Mikhaleva L.M., Khamoshina M.B., Budagyan M.G. Sexual function in women with genitourinary menopausal syndrome. *Clinical review for general practice.* 2025; 6 (7): 92–96 (In Russ.). DOI: 10.47407/kr2025.6.7.00650

На сегодняшний день наблюдается тенденция к увеличению продолжительности жизни и постановлению населения во всем мире. Так, в 2023 г. средняя продолжительность жизни женщин в России составила 77,8 года, а численность россиянок пери- и постменопаузального возраста уже превышает 21 млн, и этот по-

казатель продолжает неуклонно расти [1]. С учетом среднего возраста наступления менопаузы, который колеблется в диапазоне 49 лет – 51 года, получается, что женщина более трети своей жизни проводит в периоде климактерия.

В настоящее время медицинская общественность проявляет все больший интерес к актуальному междисциплинарному направлению – anti-age медицине (медицине «антистарения»), цели которой – индивидуализация выявления инволюционных изменений организма и комплексный междисциплинарный подход при их коррекции [2]. Проблемы, возникающими в климактерии, обеспокоена как мировая, так и отечественная медицинская общественность. С целью признать социальную значимость вопроса, а также предложить принципы медицинской помощи, обновленную тактику ведения и консультирования женщин среднего возраста в 2021 г. был опубликован Консенсус по вопросам менопаузы Европейского общества по менопаузе и андропаузе (European Menopause and Andropause Society, EMAS) [3].

Поскольку уrogenитальный тракт является высокочувствительным по отношению к эстрогенам, очевидно, что при выключении функции яичников он будет претерпевать значительные изменения. Симптоматический комплекс, ассоциированный со снижением уровня эстрогенов и других половых стероидов, включающий в себя изменения наружных половых органов, промежности, влагалища, уретры и мочевого пузыря, носит название генитоуринарного менопаузального синдрома (ГУМС) [4].

Общая распространенность ГУМС у женщин в перименопаузе варьирует от 13 до 87%. Согласно данным L. Cucinella и соавт. (2024), все проявления ГУМС можно разделить на вульварные, вагинальные, мочевые и сексологические [5].

Более половины (66–74%) женщин в постменопаузе недовольны качеством сексуальной жизни, а 69% пациенток отмечают полный отказ от половых контактов, из-за чего ухудшаются качество жизни и межличностные отношения [6]. При этом около 60% респонденток отмечают, что сексуальная жизнь крайне важна для гармоничных межличностных отношений [7]. Однако многие женщины не готовы обсуждать интимные проблемы с врачом: по данным опроса Women's EMPOWER, инициатором беседы в 7–10% случаев выступают пациентки, а в 62% – медицинские работники, чаще всего акушеры-гинекологи, но зачастую и их компетенция не позволяет распознать сексуальную дисфункцию [8]. К сожалению, все эти факторы приводят к тому, что данная проблема до сих пор находится в «серой зоне» закрытых тем.

Другой когортой женщин, требующей особого внимания, являются пациентки после радикальных гинекологических операций, а также с преждевременной недостаточностью яичников, поскольку резкое прекращение функции яичников снижает адаптационный потенциал и ГУМС у них протекает тяжелее [9, 10]. С учетом

молодого возраста вопрос качества сексуальной жизни этих пациенток стоит довольно остро.

Диагностика вульвовагинальной атрофии основывается на жалобах пациентки и клинических признаках ГУМС. При физикальном обследовании наблюдаются такие изменения, как бледность/эритема/петехии слизистой оболочки влагалища; снижение лубрикации; снижение эластичности влагалища, исчезновение складчатости / уплощение сводов влагалища. Порой не все женщины готовы делиться жалобами, касающимися интимной сферы, поэтому подход врача должен быть индивидуальным и тактичным, но в то же время медики должны суметь «сломать лед» в процессе беседы. Позиция Североамериканского сообщества по менопаузе (North American Menopause Society, NAMS) 2020 г. говорит о том, что пациенток следует не только обследовать на наличие симптомов, но и информировать о том, на что следует обращать внимание, чтобы вовремя сообщить врачу [11]. С целью оценки качества жизни применяются опросники, к наиболее распространенным относятся опросник оценки качества жизни SP-36, опросник качества жизни в менопаузе (MENQOL). Женщинам, ведущим половую жизнь, стоит предложить опросник Индекс женской сексуальности (Female Sexual Function Index, FSFI) – самоконтролируемый анкетный опросник, включающий 19 пунктов и позволяющий оценить особенности желания, возбуждения, лубрикации, оргазма, достижения сексуального удовлетворения, наличия диспареунии [12]. Широко используемый опросник DIVA отражает эмоциональный комфорт, сексуальную функцию, самооценку и удовлетворение, но в России не проведена валидация русскоязычной версии [2, 13]. Поскольку данные осмотра отличаются некоторым субъективизмом и могут не в полной мере отражать реальную тяжесть состояния, для объективизации прибегают к дополнительным диагностическим исследованиям. Так, для оценки индекса вагинального здоровья используют шкалу G. Bachmann, предложенную в 1995 г. Она позволяет оценить пять параметров (эластичность, влажность, трансудат, целостность, pH) по пятибалльной шкале, где 1 балл соответствует высшей степени атрофии, 2, 3, 4 – выраженной, умеренной, незначительной атрофии, а 5 баллов – нормальному состоянию. Суммарное значение 15 баллов и менее соответствует значительным объективным проявлениям атрофических изменений слизистой оболочки влагалища и вульвы. Интенсивность уrogenитальных проявлений оценивается по шкале Barlow, при которой 1 балл означает минимальные нарушения, не влияющие на повседневную жизнь, 2 балла – дискомфорт, периодически влияющий на повседневную жизнь, 3 балла – умеренные нарушения, 4 балла – выраженные нарушения, 5 баллов – крайне выраженные нарушения [14].

Для исследований с целью определения зрелости влагалищного эпителия проводят кольпоцитологическое исследование, где отражается соотношение парабазаль-

ных, промежуточных и поверхностных клеток – индекс созревания. При атрофическом типе мазка соотношение близко к 100/0/0, т. е. преобладают клетки глубоких слоев слизистой оболочки влагалища.

Несмотря на то что у клиницистов имеется немало инструментов для верификации атрофических изменений влагалища, продолжают поиски других диагностических возможностей. Так, P. Warinsiririk и соавт. предлагают оценку кровоснабжения влагалища как способ диагностики и оценки эффективности лечения атрофии влагалища на основе определения индекса резистентности и индекса пульсации влагалищной артерии передней стенки влагалища [15]. Еще одним новым маркером может выступить уровень цинка в шейно-влагалищных смывах. В исследовании P. Damjanovich и соавт. с участием 120 женщин выявлена положительная корреляция между уровнем цинка в смывах и индексом созревания влагалищного эпителия [16].

Таким образом, несмотря на то что опрос и гинекологический осмотр представляют собой два основных метода диагностики вульвовагинальной атрофии, в арсенале современного врача есть много дополнительных возможностей для более детальной стратификации.

**Цель** исследования – оценить качество сексуальной функции пациенток, страдающих ГУМС.

## Материалы и методы

В исследовании приняли участие женщины в ранней постменопаузе (стадия старения по шкале STRAW-10 +1a, b; n=81). Из них в 1-ю группу включены женщины с ГУМС (n=51), во 2-ю (контрольная группа) – женщины в постменопаузе без ГУМС (n=30).

Были оценены следующие показатели: средний возраст участниц, частота вагинальных, сексуальных и мочевого жалоб при ГУМС, структура сексуальной дисфункции (диспареуния, дизоргазмия, снижение либидо, посткоитальные кровянистые выделения); оценка индекса женской сексуальности.

Индекс женской сексуальности (The Female Sexual Function Index, FSFI) оценивался с помощью самоконтролируемого анкетного опросника, включающего 19 пунктов и позволяющего оценить состояние сексуальной функции с учетом шести ее основных составляющих: особенностей желаяния, возбуждения, лубрикации, оргазма, достижения сексуального удовлетворения, наличия диспареунии. Диапазон ответов на вопросы анкеты варьирует от минимального значения 2 балла (наиболее выраженная сексуальная дисфункция) до максимального значения 36 баллов (проявления сексуальной дисфункции отсутствуют). В качестве оптимального порогового значения принимали 26 баллов – сумма баллов менее этого значения указывала на наличие сексуальной дисфункции [17]. Полученный показатель сравнивали с показателем в контрольной группе.

## Результаты

Средний возраст пациенток 1-й и 2-й групп составил 52±1,4 и 51,17±1,62 года соответственно (табл. 1).

**Таблица 1. Распределение возраста в изучаемых группах**  
Table 1. Age distribution in the studied groups

Показатель	1-я группа – женщины с ГУМС (n=51)	2-я группа – контроль (n=30)
Возраст, годы:		
M±σ	52±1,4	51,17±1,62
95% ДИ/Q1-Q3	51–53	50–52

**Таблица 2. Структура сексуальной дисфункции у пациенток изучаемой когорты, n (%)**

Table 2. Structure of sexual dysfunction in patients of the studied cohort, n (%)

Показатель	Женщины с ГУМС (n=51)
Снижение либидо	30 (58,8)
Диспареуния	20 (39,2)
Посткоитальные кровянистые выделения	14 (27,4)

**Таблица 3. Индекс женской сексуальности пациенток изучаемых групп**

Table 3. Female sexual function index in patients of the studied groups

Показатель	1-я группа – женщины с ГУМС (n=51)	2-я группа – контроль (n=30)
Индекс женской сексуальности:		
M±σ	17,2±5,2	34,4±2,4
95% ДИ/Q1-Q3	15,8–18,6	33,5–35,2

Среди женщин 1-й группы была проведена оценка частоты встречаемости вагинальных, мочевого и сексуальных жалоб (табл. 2). Так, наличие хотя бы одной вагинальной и сексуальной жалобы было зарегистрировано у всех пациенток изучаемой когорты, мочевого симптомы отмечали 37,2% женщин. Среди сексуальных жалоб наиболее распространенными являются снижение либидо, которое встречалось в 58,8% случаев, диспареуния – у 39,2% женщин; посткоитальные кровянистые выделения отмечали 27,4% опрошенных.

Оценка индекса женской сексуальности (табл. 3) выявила следующие показатели: в группе у женщин с ГУМС он составил 17,2±5,2, что указывает на наличие верифицированных симптомов сексуальной дисфункции. Этот показатель значительно ниже показателя в контрольной группе (34,4±2,4).

## Обсуждение

Современная женщина проводит более трети своей жизни в состоянии климактерия. Улучшение качества жизни является одной из основных и перспективных задач современной медицины. В условиях прогрессирующего эстрогендефицита генитоуринарный тракт подвергается значительным негативным изменениям.

Симптомокомплекс, включающий в себя изменения уrogenитальных структур, носит название генитоуринарного менопаузального синдрома. ГУМС – многофакторный и сложный синдром, приводящий к различным вагинальным (сухость, жжение, зуд во влагалище), сексуальным (снижение либидо, диспареуния, посткоитальные кровянистые выделения), мочевым (дизурия, недержание мочи, рецидивирующие инфекции) проявлениям [18]. Сексуальные жалобы, несмотря на свою распространенность, часто остаются без внимания в связи с тем, что немногие женщины готовы обсуждать интимные проблемы, считая эту тему табуированной. С другой стороны, не все врачи инициируют беседу и опрашивают пациенток на предмет наличия тех или иных жалоб. В результате этого проблема остается незамеченной и негативно влияет на качество сексуальной жизни, без которого немислимо «здоровое» старение населения. Диспареуния, снижение либидо, посткоитальные кровянистые выделения приводят к избеганию половой близости вплоть до отказа от половых контактов и ухудшения межличностных отношений между партнерами. Около трети женщин с проявлениями ГУМС отмечают снижение полового влечения. Оче-

видно, что ГУМС – это медико-социальная проблема, затрагивающая около трети жизни женщины, поэтому необходимо раннее выявление признаков ГУМС, еще до выраженных клинических проявлений [19]. Проактивный подход, основанный на принципе превентивности, позволит предотвратить развитие заболевания, смягчить его проявления и обеспечить активное долголетие женщин старшей возрастной группы.

### Заключение

ГУМС оказывает негативное влияние на качество сексуальной жизни, приводя к снижению либидо, диспареунии, посткоитальным кровянистым выделениям, что обуславливает снижение удовлетворенности сексуальной жизнью вплоть до отказа от половых контактов.

**Конфликт интересов.** Авторы заявляют об отсутствии конфликта интересов.

**Conflict of interest.** The authors declare no conflict of interest.

**Финансирование.** Работа выполнена в рамках гранта № 030146-0-000 на базе подразделения: «Кафедра акушерства и гинекологии с курсом перинатологии, Медицинский институт РУДН».

**Financing.** This work was carried out within the framework of a grant № 030146-0-000, People's Friendship University of Russia (RUDN University).

### Литература / References

1. Росстат. Средняя продолжительность жизни женщин в РФ в 2024 г. URL: [https://rshbins-life.ru/news/blog/srednyaya-prodolzhitelnost-zhizni-zhenshchin-v-rossii/?sphrase\\_id=128797](https://rshbins-life.ru/news/blog/srednyaya-prodolzhitelnost-zhizni-zhenshchin-v-rossii/?sphrase_id=128797)
2. Андреева Е.Н., Шереметьева Е.В. Роль эстриола в лечении атрофии слизистой оболочки нижних отделов мочеполового тракта в постменопаузе. *Проблемы эндокринологии*. 2022;68(6):157-63. DOI: 10.14341/probl13198
3. Andreeva E.N., Sheremetyeva E.V. The role of estriol in the treatment of atrophy of the mucous membrane of the lower genitourinary tract in postmenopausal women. *Problems of Endocrinology*. 2022;68(6):157-63. DOI: 10.14341/probl13198
4. Lambrinoudaki I, Armeni E, Goulis D et al. Menopause, wellbeing and health: A care pathway from the European Menopause and Andropause Society. *Maturitas*. 2022 Sep;163:1-14. DOI: 10.1016/j.maturitas.2022.04.008
5. Клинические рекомендации: Менопауза и климактерическое состояние у женщины, 2024. Clinical guidelines: Menopause and climacteric state in women, 2024 (in Russian).
6. Cucinella L, Tiranini L, Cassani C et al. Insights into the vulvar component of the genitourinary syndrome of menopause (GSM). *Maturitas*. 2024 Aug;186:108006. DOI: 10.1016/j.maturitas.2024.108006
7. Luo C, Yue F, Mei L et al. Efficacy of Fractional CO<sub>2</sub> Laser Versus Intravaginal Estrogen for Controlling the Genitourinary Syndrome of Menopause (GSM) Especially Sexual Dysfunctions – A Systematic Review and Meta-Analysis. *Clin Exp Obstet Gynecol*. 2024;51(2):40. DOI: 10.31083/j.ceog5102040
8. Thomas HN, Hess R, Thurston RC. Correlates of Sexual Activity and Satisfaction in Midlife and Older Women. *Ann Fam Med*. 2015;13(4):336-42. DOI: 10.1370/afm.1820
9. Nappi RE, Palacios S, Panay N et al. Vulvar and vaginal atrophy in four European countries: evidence from the European REVIVE Survey. *Climacteric*. 2016;19(2):188-97. DOI: 10.3109/13697137.2015.1107039. Erratum in: *Climacteric*. 2016 Apr;19(2):i.
10. Кедрова А.Г. Профилактика атрофии влагалища после лечения опухолей органов женской репродуктивной системы. *Опухоли женской репродуктивной системы*. 2019;15(4):73-8. DOI: 10.17650/1994-4098-2019-15-4-73-78
11. Kedrova A.G. Prevention of vaginal atrophy after treatment for tumors of the female reproductive system. *Tumors of Female Reproductive System*. 2019;15(4):73-8. DOI: 10.17650/1994-4098-2019-15-4-73-78 (in Russian).
12. Ампилогова Д.М., Солопова А.Г., Блинов Д.В. и др. Вульвовагинальная атрофия: проблемы лечения и реабилитации. *Гинекология*. 2022;24(4):240-5. DOI: 10.26442/20795696.2022.4.201792
13. Ampilogova D.M., Solopova A.G., Blinov D.V. et al. Vulvovaginal atrophy: issues of treatment and rehabilitation: A review. *Gynecology*. 2022;24(4):240-5. DOI: 10.26442/20795696.2022.4.201792 (in Russian).
14. NAMS 2020 GSM Position Statement Editorial Panel. The 2020 genitourinary syndrome of menopause position statement of The North American Menopause Society. *Menopause*. 2020 Sep;27(9):976-92. DOI: 10.1097/GME.0000000000001609
15. Rosen R, Brown C, Heiman J et al. The Female Sexual Function Index (FSFI): a multidimensional self-report instrument for the assessment of female sexual function. *J Sex Marital Ther*. 2000 Apr-Jun;26(2):191-208. DOI: 10.1080/009262300278597
16. Huang AJ, Gregorich SE, Kuppermann M et al. Day-to-day impact of vaginal aging questionnaire. *Menopause*. 2015;22(2):144-54. DOI: 10.1097/GME.0000000000000281
17. Barlow DH, Samsioe G, van Geelen JM. A study of European women's experience of the problems of urogenital ageing and its management. *Maturitas*. 1997 Jul;27(3):239-47. DOI: 10.1016/s0378-5122(97)00047-9
18. Warinsiriruk P, Tantitham C, Cherdshewasart W et al. Effects of Pueraria mirifica on vaginal artery vascularization in postmenopausal women with genitourinary syndrome of menopause. *Maturitas*. 2022 Jun;160:4-10. DOI: 10.1016/j.maturitas.2022.01.005
19. Damjanovich P, Sipos AG, Larson K et al. Cervicovaginal lavage fluid zinc level as a marker of vaginal atrophy. *Menopause*. 2020 Jul;27(7):776-9. DOI: 10.1097/GME.0000000000001536
20. Wiegel M, Meston C, Rosen R. The female sexual function index (FSFI): cross-validation and development of clinical cutoff scores. *J Sex Marital Ther*. 2005;31:1-20. DOI: 10.1080/00926230590475206
21. Christmas M, Huguenin A, Iyer S. Clinical Practice Guidelines for Managing Genitourinary Symptoms Associated With Menopause. *Clin Obstet Gynecol*. 2024 Mar 1;67(1):101-14. DOI: 10.1097/GRF.0000000000000833

19. Сиротина Л.З., Мотовилова Т.М., Трифонова О.Ю. и др. Генитоуринарный менопаузальный синдром в современном представлении (обзор). Медицинский альманах. 2024;1(78):15-27.

Sirochina L.Z., Motovilova T.M., Trifonova O.Yu. et al. Current understanding of genitourinary syndrome of menopause (Review). Medical Almanac. 2024;1(78):15-27 (in Russian).

---

#### ИНФОРМАЦИЯ ОБ АВТОРАХ

**Оразов Мекан Рахимбердыевич** – д-р мед. наук, проф., проф. каф. акушерства и гинекологии с курсом перинатологии Медицинского института ФГАОУ ВО РУДН. E-mail: omekan@mail.ru; ORCID: 0000-0002-1767-5536

**Радзинский Виктор Евсеевич** – академик РАН, д-р мед. наук, проф., зав. каф. акушерства и гинекологии с курсом перинатологии Медицинского института ФГАОУ ВО РУДН. E-mail: radzinsky@mail.ru; ORCID: 0000-0003-4956-0466

**Михалева Людмила Михайловна** – чл.-корр. РАН, д-р мед. наук, проф., директор НИИМЧ им. академика А.П. Авцына ФГБНУ «РНЦХ им. акад. Б.В. Петровского». ORCID: 0000-0003-2052-914X

**Хамошина Марина Борисовна** – д-р мед. наук, проф., проф. каф. акушерства и гинекологии с курсом перинатологии Медицинского института ФГАОУ ВО РУДН. E-mail: khamoshina@mail.ru; ORCID: 0000-00033-1940-4534

**Будагян Магдалина Грачиговна** – аспирант каф. акушерства и гинекологии с курсом перинатологии Медицинского института ФГАОУ ВО РУДН. E-mail: magdalena93@mail.ru

Поступила в редакцию: 25.06.2025

Поступила после рецензирования: 11.07.2025

Принята к публикации: 17.07.2025

#### INFORMATION ABOUT THE AUTHORS

**Mekan R. Orazov** – Dr. Sci. (Med.), Full Prof., Prof., Medical Institute, Patrice Lumumba People's Friendship University of Russia (RUDN University). E-mail: omekan@mail.ru; ORCID: 0000-0002-1767-5536

**Viktor E. Radzinsky** – Acad. RAS, Dr. Sci. (Med.), Full Prof., Medical Institute, Patrice Lumumba People's Friendship University Of Russia (RUDN University). E-mail: radzinsky@mail.ru; ORCID: 0000-0002-7428-0469

**Liudmila M. Mikhaleva** – Dr. Sci. (Med.), Prof., Corr. Memb. RAS, Dir. of Avtsyn Research Institute of Human Morphology, Petrovsky National Research Centre of Surgery. ORCID: 0000-0003-2052-914X

**Marina B. Khamoshina** – Dr. Sci. (Med.), Full Prof., Prof., Medical Institute, Patrice Lumumba Peoples' Friendship University of Russia (RUDN University). E-mail: khamoshina@mail.ru; ORCID: 0000-00033-1940-4534

**Magdalena G. Budagyan** – Postgraduate Student, Medical Institute, Patrice Lumumba People's Friendship University of Russia (RUDN University). E-mail: magdalena93@mail.ru

Received: 25.06.2025

Revised: 11.07.2025

Accepted: 17.07.2025



# Патогенетические детерминанты атрофического вагинита

М.Р. Оразов<sup>1</sup>✉, В.Е. Радзинский<sup>1</sup>, Л.М. Михалёва<sup>2</sup>, М.Б. Хамошина<sup>1</sup>, М.Г. Будагян<sup>1</sup>

<sup>1</sup> ФГАОУ ВО «Российский университет дружбы народов им. Патриса Лумумбы», Москва, Россия;

<sup>2</sup> Научно-исследовательский институт морфологии человека им. акад. А.П. Авцына ФГБНУ «Российский научный центр хирургии им. акад. Б.В. Петровского», Москва, Россия

✉ omekan@mail.ru

## Аннотация

**Цель исследования.** Расширить представления о патогенезе атрофического вагинита.

**Материалы и методы.** В проведенное проспективное исследование были включены 51 женщина в постменопаузе с диагнозом N95.2 Постменопаузальный атрофический вагинит и 30 женщин в постменопаузе с неверифицированным атрофическим вагинитом. Критерии включения в исследование: женщины в постменопаузе с верифицированным и неверифицированным диагнозом N95.2, наличие регулярной половой жизни не менее 1 раза в неделю, информированное согласие пациенток на исследование. В соответствии с поставленной целью женщины были разделены на две группы: 1) женщины в постменопаузе с атрофическим вагинитом (n=51); 2) женщины в постменопаузе без атрофического вагинита (контрольная группа; n=30). Оценивались следующие показатели: возраст, длительность менопаузы, тяжесть течения атрофического вагинита, а также изменения в соединительнотканном и мышечном компартментах влагалища с помощью оценки маркеров ремоделирования стенки влагалища (виментин, десмин) методом иммуногистохимического анализа.

**Результаты.** Результаты проведенного исследования демонстрируют, что при атрофическом вагините наблюдаются значимые изменения в соединительнотканном и мышечном компартменте эпителиального пласта стенки влагалища. Об этом свидетельствует дефектная экспрессия маркеров ремоделирования стенки влагалища, таких как виментин и десмин, в сравниваемых группах. Наблюдается достоверно низкая экспрессия всех показателей по сравнению с группой контроля: виментина – в 1,68, десмина – в 2,28 раза.

**Заключение.** При атрофическом вагините наблюдаются значимые изменения маркеров ремоделирования стенки влагалища. В проведенном исследовании наблюдается снижение уровней виментина и десмина в сравнении с контрольной группой.

**Ключевые слова:** генитоурINARY синдром, атрофический вагинит, патогенез атрофического вагинита.

**Для цитирования:** Оразов М.Р., Радзинский В.Е., Михалёва Л.М., Хамошина М.Б., Будагян М.Г. Патогенетические детерминанты атрофического вагинита. *Клинический разбор в общей медицине.* 2025; 6 (7): 97–102. DOI: 10.47407/kr2025.6.7.00651

## Pathogenetic factors of vaginal atrophy

Mekan R. Orazov<sup>1</sup>✉, Viktor E. Radzinsky<sup>1</sup>, Liudmila M. Mikhaleva<sup>2</sup>, Marina B. Khamoshina<sup>1</sup>, Magdalina G. Budagyan<sup>1</sup>

<sup>1</sup> Patrice Lumumba Peoples' Friendship University of Russia (RUDN University), Moscow, Russia;

<sup>2</sup> Avtsyn Research Institute of Human Morphology, Petrovsky National Research Centre of Surgery, Moscow, Russia

✉ omekan@mail.ru

## Abstract

**Objective.** To expand understanding of the pathogenesis of vaginal atrophy.

**Materials and methods.** The prospective study included 51 postmenopausal women with a diagnosis of N95.2 Postmenopausal atrophic vaginitis and 30 postmenopausal women with unverified atrophic vaginitis. The inclusion criteria for the study were: postmenopausal women with a verified and unverified diagnosis of N95.2, informed consent of the patient for the study. In accordance with the stated goal, the women were divided into 2 groups: 1) postmenopausal women with atrophic vaginitis (n=51); 2) postmenopausal women without atrophic vaginitis (control group n=30). The following parameters were assessed: age, duration of menopause, severity of atrophic vaginitis, as well as changes in the connective tissue and muscular compartments of the vagina using the assessment of vaginal wall remodeling markers (vimentin, desmin) by immunohistochemical analysis.

**Results.** The results of the study demonstrate that in atrophic vaginitis, significant changes are observed in the connective tissue and muscle compartment of the epithelial layer of the vaginal wall. This is evidenced by the defective expression of vaginal wall remodeling markers, such as vimentin, desmin, in the compared groups. A significantly low expression of all indicators is observed compared to the control group: vimentin by 1.68; desmin by 2.28 times.

**Conclusion.** In atrophic vaginitis, significant changes in vaginal wall remodeling markers are observed. In the study, a decrease in the levels of vimentin, desmin is observed compared to the control group.

**Keywords:** vulvovaginal atrophy, genitourinary syndrome of menopause, pathogenesis of vaginal atrophy.

**For citation:** Orazov M.O., Radzinsky V.E., Mikhaleva L.M., Khamoshina M.B., Budagyan M.G. Pathogenetic factors of vaginal atrophy. *Clinical review for general practice.* 2025; 6 (7): 102–107 (In Russ.). DOI: 10.47407/kr2025.6.7.00651

По данным Организации Объединенных Наций (2022), в 2021 г. среди женского населения планеты доля лиц старше 50 лет составила 26%, что на 22% превышало показатель десятилетней давности [1]. В 2023 г. средняя продолжительность жизни женщин в

России составила 77,8 года, а численность россиянок пери- и постменопаузального возраста уже превышает 21 млн [2]. Учитывая средний возраст менопаузы, предполагается, что более трети своей жизни женщина проводит в климактерии.

Поэтому на сегодняшний день одной из приоритетных задач медицины является сохранение здоровья женщин всех возрастов, улучшение качества жизни и увеличение периода активного долголетия.

По мере угасания функции яичников развивается состояние тотального эстрогендефицита, к которому особенно чувствителен урогенитальный тракт. Симптомом комплекс, ассоциированный со снижением уровня эстрогенов и других половых стероидов, включающий изменения наружных половых органов, промежности, влагалища, уретры и мочевого пузыря, носит название генитоуринарного менопаузального синдрома (ГУМС) [3]. Термин предложен в 2012 г. Североамериканским сообществом по менопаузе (North American Menopause Society, NAMS) и Международным обществом по изучению женского сексуального здоровья (International Society for the Study of Women's Sexual Health, ISS-WSH) и официально утвержден в 2014 г. Общая распространенность ГУМС у женщин в пери- и постменопаузе варьирует от 13 до 87% [4].

Вульвовагинальная атрофия (ВВА) служит наиболее характерным проявлением ГУМС и имеет свой код по Международной классификации болезней 10-го пересмотра (МКБ-10) – N95.2, поэтому отечественные клиницисты чаще используют в своей практике именно этот термин.

Так, по наблюдениям, распространенность ВВА у женщин в перименопаузе достигает 48%, а у женщин в постменопаузе – 53,8–90% [5]. Наиболее частые проявления ВВА – сухость во влагалище (27–55%), раздражение/жжение/зуд (18%), диспареуния (33–41%) [6, 7].

Учитывая деликатность темы, многие женщины стесняются обсуждать интимные жалобы с врачами, поскольку считают это естественным процессом старения. С другой стороны, сами специалисты в области женского здоровья недостаточно активно выявляют симптомы ВВА при осмотре. Так, по данным группы исследователей, симптомы ВВА/ГУМС обсуждали с врачом только 56% опрошенных, но лишь 40% из них использовали местное лечение (в основном безрецептурные препараты) [8, 9]. По данным опроса Women's EMPOWER, 62% врачей выявляют симптомы ВВА/ГУМС у женщин в постменопаузе, но сами женщины инициировали беседу лишь в 7–10% случаев [10]. К сожалению, все эти факторы приводят к тому, что данная проблема до сих пор находится в «серой зоне» закрытых тем.

С учетом того что проблема с возрастом необратимо прогрессирует, в отличие от вазомоторных проявлений климактерия, перед врачами остро стоит вопрос тщательной диагностики и назначения своевременного и продолжительного лечения, поскольку симптомы ВВА обратимы [11, 12]. Помимо пациенток с физиологической менопаузой, особого внимания заслуживают женщины с преждевременной яичниковой недостаточностью; после радикальных гинекологических операций; проходящие курсы химио- и гормонотерапии. При этом помимо стремительного снижения уровня эстрогенов происходит резкое истощение приспособитель-

ных резервов и, соответственно, течение ВВА ускоренное и крайне выраженное [13, 14].

В патогенезе развития ВВА в первую очередь имеет значение дефицит эстрогенов. Эффекты эстрогенов в отношении тканей влагалища хорошо известны, среди них: синтез коллагена и эластина, гиалуроновой кислоты, вагинальный кровоток, лубрикация (за счет синтеза мукополисахаридов и гиалуроновой кислоты), созревание эпителиальных клеток, контроль уровня вагинального pH и т. д. [15]. Уже за год до наступления менопаузы наблюдается постепенное снижение уровня самого мощного эстрогена в крови – эстрадиола. В постменопаузе эстрогены образуются преимущественно за счет усиленной периферической ароматизации андрогенов, в частности андростендиона, и преобладающим эстрогеном становится менее активный – эстрон. Помимо снижения уровня эстрогенов с возрастом, другим патогенетически важным моментом является гормон-рецепторное воздействие. Величина насыщенности организма женщин эстрогенами контролируется ферментативными системами в клетках тканей-мишеней. Этим можно объяснить тот факт, что степень выраженности проявлений индивидуальна.

Поскольку эстрогеновые рецепторы обнаружены во всех слоях влагалища, понятно, что влагалище является органом-мишенью действия эстрогенов. Последние опосредуют свои эффекты через геномное и негеномное влияние на ядерные и мембранные рецепторы – ER-а и -b. ER-а обнаружены во влагалищном эпителии, стромальных и гладкомышечных клетках, в то время как ER-b – в эпителиальных клетках и гладкомышечных клетках сосудов влагалища [16]. Данные о том, как меняется их соотношение у женщин в пери- и постменопаузе, противоречивы. Согласно работе G.D. Chen и соавт., ER-b не обнаруживаются при исследовании биоптатов влагалища у женщин в постменопаузе, хотя еще в пременопаузе экспрессия мРНК ER-b выявлена [17].

Для того чтобы лучше понимать, чем обусловлены те или иные эстрогензависимые проявления ВВА, стоит вспомнить о гистологическом строении влагалища. Стенка влагалища состоит из трех оболочек: слизистой, мышечной и адвентициальной. В свою очередь слизистая оболочка представляет собой многослойный плоский эпителий, в котором выделяют базальный, парабазальный, промежуточный и поверхностные слои. Чем выше эстрогеновая насыщенность организма, тем выраженнее промежуточные и поверхностные слои, которые богаты гликогеном, и наоборот. Клинически дефицит эстрогенов в данном случае будет проявляться истончением слизистой оболочки, сухостью, травматизацией, сглаживанием слизистой оболочки влагалища и потерей складчатости. Лабораторно это подтверждается при кольпоцитологическом исследовании, где отражается соотношение парабазальных, промежуточных и поверхностных клеток – индекс созревания. При атрофическом типе мазка соотношение близко к 100/0/0, т. е. преобладают клетки глубоких слоев слизистой оболочки влагалища. С учетом исчезновения поверхност-

ных клеток, богатых гликогеном, которые необходимы для поддержания нормоценоза, происходит исчезновение лактобактерий, сдвиг влагалищного pH в щелочную сторону, развивается дисбиоз. Согласно современным представлениям, защитную функцию исчезающих из биоценоза влагалища лактобактерий у женщин постменопаузального возраста берут на себя лимфоидные клетки, представляющие собой натуральные киллеры (CD56, CD20), клетки супрессорно-цитотоксического ряда (CD 8) и др.

Собственная пластинка слизистой оболочки представлена рыхлой волокнистой соединительной тканью с большим количеством эластических волокон [18]. За счет активации фибробластов под действием эстрогенов происходит синтез коллагена. Фибробласты играют важную роль в реэпителизации, синтезе коллагеновых волокон, ремоделировании ткани и высвобождении таких эндогенных факторов роста, как FGF, PDGF, TGF- $\beta$  и VEGF [19].

На фоне снижения уровня эстрогенов активность фибробластов падает, снижается регенеративный потенциал внеклеточного матрикса, наблюдаются количественные и качественные изменения эластических волокон с преобладанием коллагена III типа (грубого) над коллагеном I типа (нежного) [20]. Немаловажную роль играет дезорганизация базальной мембраны, которая находится между соединительнотканью структурами и эпителиальным пластом. Основной причиной этого состояния является снижение содержания коллагена IV типа. Помимо этого на фоне уменьшения количества фибробластов происходит снижение уровня виментина, который является белком промежуточных филаментов, участвующим в поддержании цитоскелета.

Другими белками промежуточных филаментов являются десмин и  $\alpha$ -SMA. Десмин входит в состав промежуточных филаментов цитоскелета клеток мышечных тканей. Их роль в контексте атрофического вагинита изучена пока недостаточно, однако в литературе описаны редкие случаи так называемого «вагинального стромального склероза» у женщин в постменопаузе с диспареунией и другими клиническими проявлениями атрофии. При иммуногистохимическом исследовании в стромальных клетках не выявлено экспрессии десмина,  $\alpha$ -SMA, CD34 [21].

В последнее время наряду с доказанной ролью дефицита эстрогенов в развитии атрофических явлений изучается вклад андрогенов. Андрогеновые рецепторы обнаружены во всех слоях влагалища, однако плотность их распределения увеличивается по направлению к коже наружных половых губ, в отличие от эстрогеновых рецепторов, плотность которых больше в верхних отделах влагалища [22, 23]. И если ранее влагалище рассматривалось исключительно как пассивный орган, то в настоящее время активно изучается его роль как эндокринного органа. В 1988 г. F. Labrie предложен термин «интракринология» – раздел эндокринологии, в котором рассматриваются пути и механизмы образования андрогенов и эстрогенов из дегидроэпиандростеро-

на (ДГЭА) внутри клеток периферических тканей [24]. Это значит, что эстрогены и андрогены, синтезируемые из ДГЭА, оказывают свой эффект внутриклеточно и не попадают в системный кровоток.

По данным DrugBank, основные эффекты ДГЭА оказывает, связываясь с ядерным рецептором  $\beta$  (ER $\beta$ ). Вторыми по значимости выступают андрогеновые рецепторы, однако связывающее средство для них в 2–3 раза ниже, чем для ER $\beta$ . В слизистой оболочке влагалища андрогеновые рецепторы обнаружены во всех слоях: эпителии, собственной пластинке и мышечном слое [25]. Есть исследования, в которых установлено, что с возрастом плотность андрогеновых рецепторов в слизистой оболочке влагалища уменьшается, а в стромальной ткани – не меняется. M. Baldassarre и соавт. установили отрицательную связь между возрастом пациенток и экспрессией андрогеновых рецепторов в слизистой оболочке влагалища, а также увеличением содержания последних в слизистой оболочке и строме влагалища при лечении тестостероном [26].

**Цель** исследования – расширить представления о патогенезе атрофического вагинита.

## Материалы и методы

В исследовании приняли участие женщины в ранней постменопаузе (стадия старения по шкале STRAW-10 +1a, b; n=81). Из них в 1-ю группу (n=51) включены женщины с верифицированным диагнозом N95.2 Постменопаузальный атрофический вагинит, во 2-ю (контрольная группа; n=30) – женщины в постменопаузе без верифицированного диагноза N95.2.

Пациенткам 1-й группы проводилось определение индекса вагинального здоровья по 5-балльной шкале G. Bachmann, в которой оцениваются следующие показатели: pH, увлажненность, эластичность, характеристика эпителия. Каждый параметр оценивается в баллах от 1 до 5, где 1 балл соответствует высшей степени атрофии, 2, 3, 4 – выраженной, умеренной, незначительной атрофии, а 5 баллов – нормальному состоянию. Суммарное значение 25 баллов соответствует нормальному состоянию эпителия влагалища, 20 баллов – незначительной атрофии, 15 баллов – умеренной атрофии, а менее 15 баллов – значительным атрофическим изменениям слизистой оболочки влагалища [27].

У женщин обеих групп проводился забор биоптатов задней стенки влагалища панчем диаметром 3 мм. У женщин из контрольной группы биопсия влагалища проводилась во время реконструктивно-пластических операций на тазовом дне. У пациенток обеих групп взято информированное добровольное согласие. Далее проводилось иммуногистохимическое исследование биоптатов влагалища, взятых панчем диаметром 3 мм. Исследование проводилось с использованием антител к виментину и десмину. Гистологический подсчет осуществлялся по формуле:

$$HS = \sum (P_i \times i),$$

где  $P_i$  – процент клеток, окрашенных для каждой интенсивности (от 0 до 100%),  $i$  – интенсивность окраши-

вания со значениями: 0 – отсутствие окрашивания, 1 – слабое окрашивание (светло-коричневое), 2 – умеренное окрашивание (коричневое) 3 – сильное окрашивание (темно-коричневое).

Полученные показатели сравнивали с результатами контрольной группы.

### Результаты

Средний возраст пациенток 1-й и 2-й групп составил 52±1,4 и 51,17±1,62 года соответственно (табл. 1).

Показатель	1-я группа – женщины с постменопаузальным атрофическим вагинитом (n=51)	2-я группа – контроль (n=30)
Возраст, годы:		
M±σ	52±1,4	51,17±1,62
95% ДИ/Q1-Q3	51–53	50–52

Показатель	1-я группа – женщины с постменопаузальным атрофическим вагинитом (n=51)
Легкая атрофия	16 (31,4)
Умеренная атрофия	28 (54,9)
Тяжелая атрофия	7 (13,7)

Иммуногистохимические маркеры	1-я группа – женщины с постменопаузальным атрофическим вагинитом (n=51)	2-я группа – контроль (n=30)
Виментин	1,76±0,62	2,97±9,15
Десмин	1,98±1,15	4,53±0,68

Для пациенток 1-й группы рассчитан индекс вагинального здоровья (табл. 2). У 31,4% была верифицирована легкая степень атрофии, у 54,9% – умеренная степень атрофии, у 13,7% – тяжелая степень атрофии.

При исследовании биоптатов влагалища методом иммуногистохимии (табл. 3) в 1-й группе у пациенток с атрофическим вагинитом показатели были следующие:

виментин – 1,76±0,62; десмин – 1,98±1,15. Во 2-й (контрольной) группе выявлены следующие показатели: виментин – 2,97±0,18; десмин – 4,53±0,68.

Как видно из табл. 3, у женщин с атрофическим вагинитом в постменопаузе наблюдалась существенно более низкая экспрессия всех показателей по сравнению с группой контроля: виментина – в 1,68 раза, десмина – в 2,28 раза.

### Обсуждение

С учетом темпа прироста лиц старшей возрастной группы, обусловленного увеличением продолжительности жизни, остро стоит вопрос улучшения качества жизни женщины в климактерии. Урогенитальный тракт особенно чувствителен к дефициту эстрогенов, его эффекты в отношении тканей влагалища хорошо известны, среди них: синтез коллагена и эластина, гиалуроновой кислоты, вагинальный кровоток, лубрикация (за счет синтеза мукополисахаридов и гиалуроновой кислоты), созревание эпителиальных клеток, контроль уровня вагинального pH. Поскольку эстрогеновые рецепторы расположены во всех слоях влагалищной стенки, то изменения будут затрагивать все ее структуры. На фоне снижения уровня эстрогенов наблюдается снижение активности фибробластов, которое в свою очередь инициирует снижение уровней различных белков, участвующих в поддержании цитоскелета, таких как виментин и десмин. Это белки промежуточных филаментов, основной функцией которых является поддержание механической прочности клетки и обеспечение межклеточной адгезии. В проведенном исследовании при иммуногистохимическом изучении биоптатов влагалищной стенки у женщин в постменопаузе с атрофическим вагинитом выявлена дефектная экспрессия данных маркеров по сравнению с контрольной группой, что позволяет предположить дополнительные патогенетические механизмы формирования атрофического вагинита.

### Заключение

При атрофическом вагините наблюдаются значимые изменения маркеров ремоделирования стенки влагалища. В проведенном исследовании наблюдается снижение уровней виментина и десмина в сравнении с группой контроля.

**Конфликт интересов.** Авторы заявляют об отсутствии конфликта интересов.

**Conflict of interest.** The authors declare no conflict of interest.

**Финансирование.** Работа выполнена в рамках гранта № 030146-0-000 на базе подразделения: «Кафедра акушерства и гинекологии с курсом перинатологии, Медицинский институт РУДН».

**Financing.** This work was carried out within the framework of a grant № 030146-0-000, People's Friendship University of Russia (RUDN University).

## Литература / References

1. United Nations Department of Economic and Social Affairs. World Economic Situation and Prospects. New York: United Nations; 2021. 172 p.
2. Росстат. Средняя продолжительность жизни женщин в РФ в 2024 г. URL: [https://rshbins-life.ru/news/blog/srednyaya-prodolzhitelnost-zhizni-zhenshchin-v-rossii/?sphrase\\_id=128797](https://rshbins-life.ru/news/blog/srednyaya-prodolzhitelnost-zhizni-zhenshchin-v-rossii/?sphrase_id=128797)
3. Росстат. Average life expectancy of women in the Russian Federation in 2024. URL: [https://rshbins-life.ru/news/blog/srednyaya-prodolzhitelnost-zhizni-zhenshchin-v-rossii/?sphrase\\_id=128797](https://rshbins-life.ru/news/blog/srednyaya-prodolzhitelnost-zhizni-zhenshchin-v-rossii/?sphrase_id=128797) (in Russian).
4. Клинические рекомендации: Менопауза и климактерическое состояние у женщины, 2024. Clinical guidelines: Menopause and climacteric state in women, 2024 (in Russian).
5. Luo C, Yue F, Mei L, et al. Efficacy of Fractional CO<sub>2</sub> Laser Versus Intravaginal Estrogen for Controlling the Genitourinary Syndrome of Menopause (GSM) Especially Sexual Dysfunctions – A Systematic Review and Meta-Analysis. *Clin Exp Obstet Gynecol*. 2024;51(2):40. DOI: 10.31083/j.ceog5102040
6. González-Arboleda AA, Arias-Castillo L, García-Perdomo HA. Urologic perspective of genitourinary syndrome of menopause. *Int J Urol Nurs*. 2024;18(1):e12388.
7. Portman DJ, Gass ML; Vulvovaginal Atrophy Terminology Consensus Conference Panel. Genitourinary syndrome of menopause: new terminology for vulvovaginal atrophy from the International Society for the Study of Women's Sexual Health and The North American Menopause Society. *Climacteric*. 2014 Oct;17(5):557-63. DOI: 10.3109/13697137.2014.946279
8. Бахтияров К.Р., Чилова Р.А., Сардарова Ш.Ш. Диагностика и современные методы лечения вульвовагинальной атрофии у женщин в постменопаузе. *Лечащий врач*. 2021;12(24):17-21. DOI: 10.51793/OS.2021.24.12.002
9. Bahtiyarov K.R., Chilova R.A., Sardarova Sh.Sh. Vulvovaginal atrophy in postmenopausal women: diagnosis and modern-day treatments. *Lechaschi vrach*. 2021;12(24):17-21. DOI: 10.51793/OS.2021.24.12.002 (in Russian).
10. Kingsberg SA, Wysocki S, Magnus L, Krychman ML. Vulvar and vaginal atrophy in postmenopausal women: findings from the REVIVE (Real Women's Views of Treatment Options for Menopausal Vaginal ChangEs) survey. *J Sex Med*. 2013;10(7):1790-9. DOI: 10.1111/jsm.12190
11. Phillips NA, Bachmann GA. Genitourinary syndrome of menopause: Common problem, effective treatments. *Cleve Clin J Med*. 2018;85(5):390-8. DOI: 10.3949/ccjm.85a.15081
12. Nappi RE, Palacios S, Panay N, et al. Vulvar and vaginal atrophy in four European countries: evidence from the European REVIVE Survey. *Climacteric*. 2016;19(2):188-97. DOI: 10.3109/13697137.2015.1107039. Epub 2015 Nov 19. Erratum in: *Climacteric*. 2016 Apr;19(2):i.
13. Nappi RE, Biglia N, Cagnacci A., et al. Diagnosis and management of symptoms associated with vulvovaginal atrophy: expert opinion on behalf of the Italian VVA study group. *Gynecol Endocrinol*. 2016;32:602-6. DOI: 10.1080/09513590.2016.1183627
14. Прилепская В.Н. Генитоуринарный менопаузальный синдром: возможности эстриола. *Гинекология*. 2018;20(1):5-8. DOI: 10.26442/2079-5696\_20.1.5-8
15. Prilepskaya V.N. Genitourinary menopausal syndrome: the potential of estriol. *Gynecology*. 2018;20(1):5-8. DOI: 10.26442/2079-5696\_20.1.5-8 (in Russian).
16. Кедрова А.Г. Профилактика атрофии влагалища после лечения опухолей органов женской репродуктивной системы. *Опухоли женской репродуктивной системы*. 2019;15(4):73-8. DOI: 10.17650/1994-4098-2019-15-4-73-78
17. Kedrova A.G. Prevention of vaginal atrophy after treatment for tumors of the female reproductive system. *Tumors of Female Reproductive System*. 2019;15(4):73-8. DOI: 10.17650/1994-4098-2019-15-4-73-78 (in Russian).
18. Ампилогова Д.М., Солопова А.Г., Блинов Д.В. и др. Вульвовагинальная атрофия: проблемы лечения и реабилитации. *Гинекология*. 2022;24(4):240-5. DOI: 10.26442/20795696.2022.4.201792
19. Ampilogova D.M., Solopova A.G., Blinov D.V., et al. Vulvovaginal atrophy: issues of treatment and rehabilitation: A review. *Gynecology*. 2022;24(4):240-5. DOI: 10.26442/20795696.2022.4.201792 (in Russian).
20. Оразов М.Р., Силантьева Е.С., Радзинский В.Е. и др. Факторы риска развития и механизмы патогенеза генитоуринарного менопаузального синдрома. *Российский вестник акушера-гинеколога*. 2023;23(4):44-9. DOI: 10.17116/rosakush20232304144
21. Orazov M.R., Silant'yeva E.S., Radzinskii V.E., et al. Risk factors and pathogenetic mechanisms of genitourinary menopausal syndrome. *Russian Bulletin of Obstetrician-Gynecologist*. 2023;23(4):44-9. DOI: 10.17116/rosakush20232304144 (in Russian).
22. Fu X, Rezapour M, Wu X, et al. Expression of estrogen receptor-alpha and -beta in anterior vaginal walls of genuine stress incontinent women. *Int Urogynecol J Pelvic Floor Dysfunct*. 2003 Oct;14(4):276-81; discussion 281. DOI: 10.1007/s00192-003-1042-7
23. Chen GD, Oliver RH, Leung BS, et al. Estrogen receptor alpha and beta expression in the vaginal walls and uterosacral ligaments of premenopausal and postmenopausal women. *Fertil Steril*. 1999 Jun;71(6):1099-102. DOI: 10.1016/S0015-0282(99)00113-2
24. Шурыгина О.В., Ямщиков Н.В., Кулакова О.В. и др. Гистологическое исследование тканевых компонентов стенки влагалища человека. *Вестник медицинского института «Реавиз»: реабилитация, врач и здоровье*. 2014;1(13):8-12.
25. Shurygina O.V., Yamshchikov N.V., Kulakova O.V., et al. Histological study of tissue components of the human vaginal wall. *Bulletin of the Reaviz Medical Institute: rehabilitation, doctor and health*. 2014;1(13):8-12 (in Russian).
26. Vincent F. Mechanisms of cutaneous wound repair. In: Freedberg IM, Eisen AZ, Wolff K, et al. (eds). *Fitzpatrick's dermatology in general medicine*. 6th ed. New York: McGraw Hill; 2003. P. 236-46.
27. Оразов М.Р., Демьяшкин Г.А., Токтар Л.Р. Ремоделирующая лазерная терапия влагалища при генитоуринарном менопаузальном синдроме. *Хирургическая практика*. 2018;(1):22-37. DOI: 10.17238/issn2223-2427.2018.1.22-37
28. Orazov M.R., Demyashkin G.A., Toktar L.R. Remodeling laser therapy of the vagina in genitourinary menopausal syndrome. *Surgical Practice*. 2018;(1):22-37. DOI: 10.17238/issn2223-2427.2018.1.22-37 (in Russian).
29. Fadare O. Vaginal stromal sclerosis: a distinctive stromal change associated with vaginal atrophy. *Int J Gynecol Pathol*. 2011 May;30(3):295-300. DOI: 10.1097/PGP.obo13e3182005356
30. Palacios S. Expression of androgen receptors in the structures of vulvovaginal tissue. *Menopause*. 2020 Nov;27(11):1336-42. DOI: 10.1097/GME.0000000000001587
31. Hodgins MB, Spike RC, Mackie RM, MacLean AB. An immunohistochemical study of androgen, oestrogen and progesterone receptors in the vulva and vagina. *Br J Obstet Gynaecol*. 1998 Feb;105(2):216-22. DOI: 10.1111/j.1471-0528.1998.tb10056.x
32. Labrie F, et al. Breast. In: Genazzani AR, Petralgia F, Artini PG (eds). *Advances in Gynecological Endocrinology*. Boca Raton: Parthenon Publishing Group; 2004. P. 246.
33. Palacios S. Expression of androgen receptors in the structures of vulvovaginal tissue. *Menopause*. 2020 Nov;27(11):1336-42. DOI: 10.1097/GME.0000000000001587
34. Baldassarre M, Perrone A, Giannone F, et al. Androgen receptor expression in the human vagina under different physiological and treatment conditions. *Int J Impot Res*. 2013;25:7-11. DOI: 10.1038/ijir.2012.25
35. Bachmann GA, Nodelovitz M, Kelly SJ, et al. Long-term non-hormonal treatment of vaginal dryness. *Clin Pract Sexuality*. 1992;8:3-8.

#### ИНФОРМАЦИЯ ОБ АВТОРАХ

**Оразов Мекан Рахимбердыевич** – д-р мед. наук, проф., проф. каф. акушерства и гинекологии с курсом перинатологии Медицинского института ФГАОУ ВО РУДН. E-mail: omekan@mail.ru; ORCID: 0000-0002-1767-5536

**Радзинский Виктор Евсеевич** – академик РАН, д-р мед. наук, проф., зав. каф. акушерства и гинекологии с курсом перинатологии Медицинского института ФГАОУ ВО РУДН. E-mail: radzinsky@mail.ru; ORCID: 0000-0003-4956-0466

**Михалева Людмила Михайловна** – чл.-корр. РАН, д-р мед. наук, проф., директор НИИМЧ им. академика А.П. Авцына ФГБНУ «РНЦХ им. акад. Б.В. Петровского». ORCID: 0000-0003-2052-914X

**Хамошина Марина Борисовна** – д-р мед. наук, проф., проф. каф. акушерства и гинекологии с курсом перинатологии Медицинского института ФГАОУ ВО РУДН. E-mail: khamoshina@mail.ru; ORCID: 0000-00033-1940-4534

**Будагян Магдалина Грачиговна** – аспирант каф. акушерства и гинекологии с курсом перинатологии Медицинского института ФГАОУ ВО РУДН. E-mail: magdalina93@mail.ru

Поступила в редакцию: 25.06.2025

Поступила после рецензирования: 14.07.2025

Принята к публикации: 17.07.2025

#### INFORMATION ABOUT THE AUTHORS

**Mekan R. Orazov** – Dr. Sci. (Med.), Full. Prof., Prof., Medical Institute, Patrice Lumumba People's Friendship University of Russia (RUDN University). E-mail: omekan@mail.ru; ORCID: 0000-0002-1767-5536

**Viktor E. Radzinsky** – Acad. RAS, Dr. Sci. (Med.), Full Prof., Medical Institute, Patrice Lumumba People's Friendship University of Russia (RUDN University). E-mail: radzinsky@mail.ru; ORCID: 0000-0002-7428-0469

**Liudmila M. Mikhaleva** – Dr. Sci. (Med.), Prof., Corr. Memb. RAS, Dir. of Avtsyn Research Institute of Human Morphology, Petrovsky National Research Centre of Surgery. ORCID: 0000-0003-2052-914X

**Marina B. Khamoshina** – Dr. Sci. (Med.), Full. Prof., Prof., Medical Institute, Patrice Lumumba Peoples' Friendship University of Russia (RUDN University). E-mail: khamoshina@mail.ru; ORCID: 0000-00033-1940-4534

**Magdalena G. Budagyan** – Postgraduate Student, Medical Institute, Patrice Lumumba People's Friendship University of Russia (RUDN University). E-mail: magdalina93@mail.ru

Received: 25.06.2025

Revised: 14.07.2025

Accepted: 17.07.2025



# XXIV КОНГРЕСС ВЕЛЬТИШЕВА

ИННОВАЦИОННЫЕ  
ТЕХНОЛОГИИ В ПЕДИАТРИИ  
И ДЕТСКОЙ ХИРУРГИИ

**22-24 ОКТЯБРЯ**  
2025 | ОЧНО И ОНЛАЙН

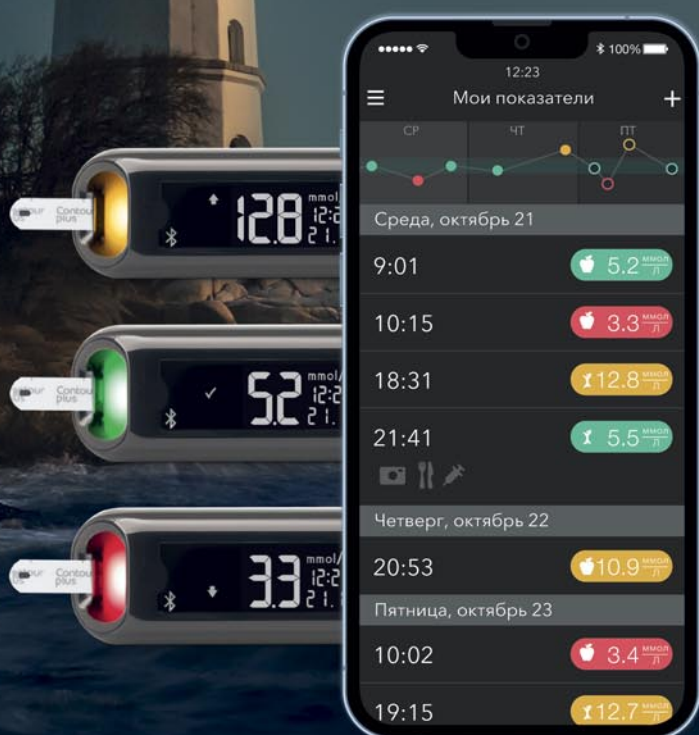

[congress.pedklin.ru](https://congress.pedklin.ru)

ХОЛИДЕЙ ИНН МОСКВА  
СОКОЛЬНИКИ |

Г. МОСКВА,  
УЛ. РУСАКОВСКАЯ, Д. 24

# Легкое управление диабетом\* с помощью умной подсветки!



**Contour™  
plus ONE»**  
КОНТУР™ ПЛЮС УАН  
Система для измерения  
уровня глюкозы в крови

- Высокая точность, удобство в использовании<sup>1</sup>
- Легкая интерпретация результатов благодаря функции «Умная подсветка»<sup>2</sup>
- Технология взятия образца крови «Второй шанс»: высокая точность измерений, даже после добавления крови на ту же тест-полоску<sup>3</sup>
- Интеллектуальный контроль диабета с помощью приложения Контур Диабитис (Contour Diabetes)

№ФСЗ 2008/02237 от 18.12.2018 г., №РЗН 2015/2584 от 17.12.2018 г.

\* Помогает отслеживать и контролировать уровень сахара в крови, но не исключает обращение к врачу.

\*\* Глюкометры Контур – Лауреат Премии «Марка №1 в России» («Народная марка») 2024 г. в категории «Глюкометры», <https://narodnayamarka.ru/laureaty>

1. Bailey T.S, et al. J Diabetes Sci Technol. 2017; 11(4): 73643. 2. Katz L.B, et al. Expert Rev Med Devices. 2016 Jul; 13(7): 619-26.

3. Harrison B., Brown D. Expert Rev Med Devices. 2020 Jan 10: 1-8. doi: 10.1080/17434440.2020.1704253

