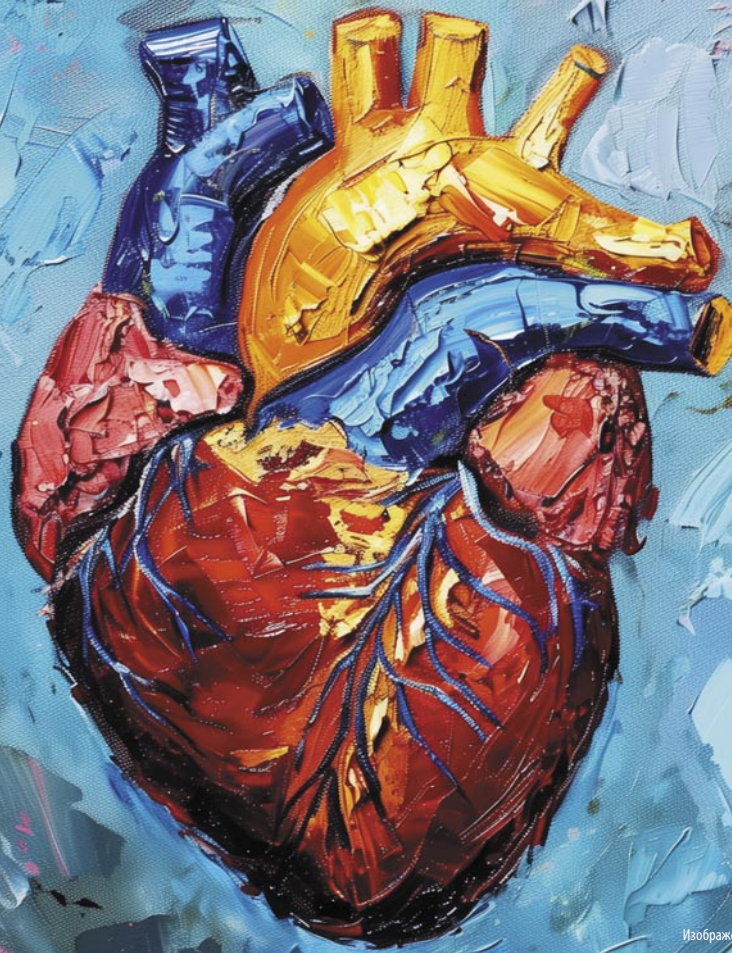

ISSN: 2713-2552 (Print)  
ISSN: 2782-5671 (Online)



Изображение создано с помощью нейросети Midjourney (Миджорни)

ЖУРНАЛ ВКЛЮЧЕН В ПЕРЕЧЕНЬ ИЗДАНИЙ, РЕКОМЕНДОВАННЫХ ВЫСШЕЙ АТТЕСТАЦИОННОЙ КОМИССИЕЙ (ВАК)

# КЛИНИЧЕСКИЙ РАЗБОР

в общей медицине

**ТЕМА НОМЕРА: СЕРДЕЧНО-СОСУДИСТАЯ ПАТОЛОГИЯ  
В КЛИНИКЕ ВНУТРЕННИХ БОЛЕЗНЕЙ**

Коронарно-легочные фистулы:  
гемодинамическая значимость

Новый взгляд на купирование пароксизма  
фибрилляции предсердий

Профилактика ранней  
послеоперационной правожелудочковой  
недостаточности

Влияние ревматоидного артрита на риск  
сердечной недостаточности

Эхокардиография в дифференциальной  
диагностике причин легочной гипертензии

ВИЧ-инфекция и риск возникновения  
ишемической болезни сердца

№3

ТОМ 6  
2025



портал  
CON-MED.RU



# ПОВЫШЕННОЕ СОДЕРЖАНИЕ ТРИГЛИЦЕРИДОВ В КРОВИ — НЕЗАВИСИМЫЙ ФАКТОР РИСКА СЕРДЕЧНО-СОСУДИСТОЙ И ОБЩЕЙ СМЕРТНОСТИ<sup>1</sup>

## ДИАГНОСТИКА ДИСЛИПИДЕМИИ:



Всем лицам старше 40 лет рекомендуется скрининг, включающий анализ крови по оценке нарушений липидного обмена биохимический (липидный профиль) с целью стратификации сердечно-сосудистого риска по шкале SCORE-2



Определение ХС неЛВП рекомендовано всем пациентам для дополнительной оценки риска в системе SCORE-2



Пациентам любой категории риска рекомендован целевой уровень

# ТГ 1,7 ммоль/л

Класс	Уровень
IIa	C

## АЛГОРИТМ ТЕРАПИИ ГИПЕРТРИГЛИЦЕРИДЕМИИ

Категория пациентов	Высокого и очень высокого риска, достигшим на терапии статинами уровня ТГ 1,7–2,3 ммоль/л	С уровнем ТГ > 2,3 ммоль/л на терапии статинами	С уровнем ТГ > 5,0 ммоль/л
Рекомендация	<p>➕ Лекарственный препарат ПНЖК <b>ОМЕГА-3</b></p> <p>доза: до 2 грамм 2 раза в день</p>	<p><b>ФЕНОФИБРАТ</b></p> <p>ФЕНОФИБРАТ + СТАТИН</p> <p>предпочтительно в одной таблетке*</p> <p>— или —</p> <p>➕ Лекарственный препарат ПНЖК <b>ОМЕГА-3</b></p> <p>доза: до 2 г 2 раза в день</p>	<p><b>ФЕНОФИБРАТ</b></p> <p>и</p> <p>➕ Лекарственный препарат ПНЖК <b>ОМЕГА-3</b></p> <p>доза: до 2 г 2 раза в день</p>
Класс	IIa	IIa	IIa
Уровень	B	B	B



**Достижение и удержание целевого уровня ХС ЛНП, ТГ является ключевым фактором, влияющим на прогноз и улучшающим сердечно-сосудистые исходы у пациентов как с ССЗ, так и с СД**

**ВАЖНЫМИ ЦЕЛЯМИ ПРИ ЛЕЧЕНИИ ДИСЛИПИДЕМИИ ЯВЛЯЮТСЯ:**



максимальное снижение риска развития ССО и смертельных исходов;



коррекция всех модифицируемых факторов риска (курение, избыточная масса тела, ожирение, гипергликемия, АГ).

1. Nordestgaard B. G. (2016). Triglyceride-Rich Lipoproteins and Atherosclerotic Cardiovascular Disease: New Insights From Epidemiology, Genetics, and Biology. Circulation research, 118(4), 547–563. <https://doi.org/10.1161/CIRCRESAHA.115.306249>. \* Зарегистрирован розувастатин+фенофибрат; ЦУ – целевой уровень; ТГ – триглицериды; ХС ЛНП – холестерин липопротеинов низкой плотности; ХС неЛВП – холестерин липопротеинов невысокой плотности; ПНЖК – полиненасыщенные жирные кислоты; СД – сахарный диабет; ССО – сердечно-сосудистые осложнения; АГ – артериальная гипертензия. Клинические рекомендации «Нарушения липидного обмена» 2023, [https://cr.minzdrav.gov.ru/recomend/752\\_1](https://cr.minzdrav.gov.ru/recomend/752_1), Дата доступа: 16.06.2023.



Журнал представлен в следующих международных базах данных и информационно-справочных изданиях: РИНЦ, Ядро РИНЦ, Scopus, CrossRef, DOI.

Решением Высшей аттестационной комиссии (ВАК) Министерства науки и высшего образования РФ журнал включен в Перечень рецензируемых научных изданий, в которых должны быть опубликованы основные научные результаты диссертаций на соискание ученых степеней доктора и кандидата наук.

2025 / Том 6 / №3

ГЛАВНЫЙ РЕДАКТОР ЖУРНАЛА  
**Александр Игоревич Синопальников**, д-р мед. наук, проф.,  
ФГБОУ ДПО РМАНПО (Москва, Россия)  
EDITOR-IN-CHIEF

**Alexander I. Sinopalnikov**, Dr. Sci. (Med.), Prof., Russian Medical  
Academy of Continuous Professional Education (Moscow, Russia)

ГЛАВНАЯ ТЕМА НОМЕРА: СЕРДЕЧНО-СОСУДИСТАЯ ПАТОЛОГИЯ  
В КЛИНИКЕ ВНУТРЕННИХ БОЛЕЗНЕЙ

ГЛАВНЫЙ РЕДАКТОР НОМЕРА  
**Игорь Владимирович Сергиенко**,  
д-р мед. наук, проф., ФГБУ «НМИЦ кардиологии» (Москва, Россия)  
EDITOR-IN-CHIEF OF ISSUE  
**Igor V. Sergienko**,  
Dr. Sci. (Med.), Prof., National Medical Research Center for Cardiology  
(Moscow, Russia)

ММА «МЕДИАМЕДИКА»  
Почтовый адрес: 127055, Москва, а/я 37  
Телефон/факс: +7 (495) 926-29-83  
Сайт: con-med.ru  
E-mail: media@con-med.ru  
Советник по управлению и развитию:  
Т.Л. Скоробогат  
Руководитель научной редакции: Д.А. Катаев  
Менеджер по работе с ключевыми клиентами:  
Н.А. Зуева  
nelly@con-med.ru  
Директор по рекламе:  
Н.М. Сурова  
Менеджеры по рекламе  
Направления  
«Кардиология», «Эндокринология», «Онкология» —  
Т.А. Романовская  
Направления  
«Неврология», «Ревматология», «Гинекология» —  
С.Ю. Шульгина  
По вопросам рекламы  
Телефон: +7 (495) 926-29-83

Учредитель: ООО «МЕДИАФОРМАТ»  
Журнал зарегистрирован в Федеральной службе по надзору  
в сфере связи, информационных технологий и массовых  
коммуникаций (Роскомнадзор).  
Рег. номер: ПИ №ФС77-78139 от 13.03.2020.  
Адрес редакции: 115054, Москва,  
Жуков проезд, д. 19, эт. 2, пом. XI

Издатель: ООО «ММА «МЕДИАМЕДИКА»  
127055, Москва, а/я 37

Адрес типографии:  
125130, Москва, ул. Клары Цеткин, д. 28, стр. 2, пом. 6

Периодичность: 12 номеров в год.  
Общий тираж: 30 тыс. экз.  
Каталог «Почта России» ПН172.

Авторы, присылающие статьи для публикаций, должны быть  
ознакомлены с инструкциями для авторов и публичным авторским  
договором. Информация на сайте <http://klin-razbor.ru/>

Редакция не несет ответственности за содержание рекламных  
материалов. В статьях представлена точка зрения авторов, которая  
может не совпадать с мнением редакции журнала.  
Полное или частичное воспроизведение материалов,  
опубликованных в журнале, допускается только с письменного  
разрешения редакции. Научное производственно-практическое  
издание для профессионалов в области здравоохранения.

Согласно рекомендациям Роскомнадзора выпуск  
и распространение данного производственно-практического  
издания допускаются без размещения знака информационной  
продукции. Все права защищены. 2025 г.

Журнал распространяется бесплатно.  
Дата выхода: 17.04.2025

Возрастное ограничение 16+

## СОДЕРЖАНИЕ

### ГЛАВНАЯ ТЕМА

#### Оригинальная статья

Коронарно-легочные фистулы, их роль в нарушении  
коронарной и системной гемодинамики, развитии ишемии  
миокарда на примере пациентов кардиологических отделений  
И.Б. Базина, О.А. Козырев, Н.Н. Дехнич, В.Ю. Щетинкова,  
Д.С. Рожков, А.В. Синицкий, М.В. Павлова, С.К. Зубков 6

#### Оригинальная статья

Влияние трехкомпонентной гипоплипидемической терапии  
на перфузию миокарда у пациентов с выраженными  
нарушениями липидного обмена  
Н.С. Курочкина, Ю.А. Прус, Д.Н. Нозадзе, М.Ю. Зубарева,  
А.А. Аншелес, В.Б. Сергиенко, Е.Л. Кордзая, А.И. Сапина,  
Е.Ю. Васильева, И.В. Сергиенко, М.В. Ежов 13

#### Оригинальная статья

Первичная профилактика ранней послеоперационной  
правожелудочковой недостаточности: опыт использования  
левосимендана перед имплантацией искусственного левого  
желудочка  
К.Г. Ганаев, О.Ю. Нарусов, Ж.А. Шахраманова, А.Г. Драгнев,  
Э.Е. Власова, Е.В. Дзыбинская, С.Н. Терещенко, А.А. Ширяев,  
Р.С. Акчурин 24

#### Обзор

Влияние ревматоидного артрита на риск сердечной  
недостаточности: механизмы, диагностика и подходы  
к лечению  
В.Т. Бахтигареев, Д.А. Еникеев, К.В. Шипулина,  
П.Х. Магомедова, П.Е. Вербицкая, А.В. Новиков,  
А.Э. Степанова, Н.Р. Миннегулова, А.М. Шерипова,  
В.А. Довмалян, Т.А. Попова, И.Н. Акрамов,  
М.О. Алишбиева, Д.В. Мелешин 29

#### Обзор и клинический случай

Стратегия «таблетка в кармане»: новый взгляд  
на купирование пароксизма фибрилляции предсердий  
А.В. Сыров, А.И. Тарзيمانова, В.Л. Дошчичин 42

#### Клинический случай

Эхокардиография в дифференциальной диагностике причин  
легочной гипертензии на примере клинических случаев  
Е.В. Усачева, Е.В. Надей, А.В. Шкиринцев, О.И. Канунникова,  
И.Ю. Ботвинко, Е.Э. Наконечная 47

#### Клинический случай

Клинический случай острого повреждения миокарда  
на фоне метастатического поражения сердца  
Е.С. Володская, Н.Ю. Цибульская, Е.И. Харьков,  
Г.А. Яковлева 55

#### Клинический случай

Инфекционный эндокардит: от лихорадки неясной этиологии  
с неврологической симптоматикой до постановки диагноза  
Ю.В. Басалова, А.А. Гринева, И.А. Леонова, Н.А. Платонова,  
А.Д. Хомуло 59

### ИНФЕКЦИОННЫЕ БОЛЕЗНИ

#### Оригинальная статья

Риск возникновения ишемической болезни сердца  
у пациентов с ВИЧ-инфекцией  
В.Б. Калиберденко, В.С. Бетер, Э.Р. Загидуллина,  
Т.С. Пронкина 66

#### Обзор

Смешанная криоглобулинемия у пациентов с вирусным  
гепатитом С. Всегда ли эрадикация вируса ведет к достижению  
полного клинического и иммунологического ответа?  
А.Ш. Асанова, Е.И. Стилиди, Р.Р. Ибраимов, Г.С. Мережко,  
В.В. Балаковская, М.М. Айвазян, Б.В. Кабилов,  
Р.Р. Мутигуллин 72

### ЭНДОКРИНОЛОГИЯ

#### Клинический случай

Опыт лечения острой надпочечниковой недостаточности,  
развившейся на фоне COVID-19 (коронавирусной инфекции),  
у пациента с сахарным диабетом  
Т.А. Мелешкевич, И.А. Курникова, Ю.А. Верзина,  
Е.В. Тавлуева, М.И. Савеленок, М.А. Завалина,  
А.С. Журавлева 76

### ПУЛЬМОНОЛОГИЯ

#### Обзор и клинический случай

Аспергиллез легких в практике фтизиатра:  
состояние проблемы, дифференциальный диагноз,  
клинические наблюдения  
Е.В. Корж 82

### ГИНЕКОЛОГИЯ

#### Оригинальная статья

Оценка изменений менструального цикла у женщин  
в Шехре-Корд во время пандемии COVID-19  
М. Асгари, М. Моеzzi, Л. Джафарзаде, С. Баниталеби 91

### ПЕДИАТРИЯ

#### Клинический случай

Клинический случай гранулематоза Вегенера  
А.В. Серезкина, Ю.Е. Савельева, Н.С. Разинькова,  
Т.А. Миненкова, Е.А. Сентичева, И.Г. Хмельевская 97

## CONTENTS

### MAIN TOPIC

#### Original Article

Coronary pulmonary fistulas, their role in impaired coronary  
and systemic hemodynamics, the development of myocardial  
ischemia on the example of patients in cardiology departments  
I.B. Bazina, O.A. Kozayev, N.N. Dekhnich, V.Yu. Shchetinkova,  
A.V. Sinitsky, D.S. Rozhkov, S.K. Zubkov 6

#### Original Article

The effect of combined lipid-lowering therapy  
on myocardial perfusion in patients with severe  
lipid metabolism disorders  
N.S. Kurochikina, Yu.A. Prus, D.N. Nozadze, M.Yu. Zubareva,  
A.A. Ansheles, V.B. Sergienko, E.L. Kordzaya, A.I. Sapina,  
E.Yu. Vasilieva, I.V. Sergienko, M.V. Ezhov 13

#### Original Article

Primary prevention of early postoperative right  
ventricular failure: clinical experience with the use  
of levosimendan before implantation of a left ventricular  
assist device  
K.G. Ganaev, O.Yu. Narusov, Zh.A. Shahramanova,  
A.G. Dragnev, E.E. Vlasova, E.V. Dzybinskaya,  
S.N. Tereshchenko, A.A. Shiryayev, R.S. Akchurin 24

#### Review

The effect of rheumatoid arthritis on the risk  
of heart failure: mechanisms, diagnosis and treatment  
approaches  
V.T. Bakhtigareev, D.A. Enikeev, K.V. Shipulina,  
P.Kh. Magomedova, P.E. Verbitskaya, A.V. Novikov,  
A.E. Stepanova, N.R. Minnegulova, A.M. Sheripova,  
V.A. Dovmalyan, T.A. Popova, I.N. Akramov,  
M.O. Alishbieva, D.V. Meleshin 29

#### Review and Clinical Case

The «pill-in-the-pocket» strategy: a fresh look at termination  
of paroxysmal atrial fibrillation  
A.V. Syrov, A.I. Tarzimanova, V.L. Doshchitsin 42

#### Clinical Case

Echocardiography in the differential diagnosis of the causes  
of pulmonary hypertension on the example of clinical cases  
E.V. Usacheva, E.V. Nadey, A.V. Shkirinets (Nelidova),  
O.I. Kanunnikova, I.Yu. Botvinko, E.E. Nakonechnaya 47

#### Clinical Case

Clinical case of acute myocardial injury associated  
with metastatic heart disease  
E.S. Volodskaya, N.Yu. Tsibulskaya, E.I. Harkov,  
G.A. Yakovleva 55

#### Clinical Case

Infectious endocarditis: from fever of unknown etiology  
with neurological symptoms to diagnosis  
Ju.V. Basalova, A.A. Grineva, I.A. Leonova, N.A. Platonova,  
A.D. Khomulo 59

### INFECTIOUS DISEASES

#### Original Article

Risk of coronary heart disease in HIV-infected  
patients  
V.B. Kaliberdenko, V.S. Beter, E.R. Zagidullina,  
T.S. Pronkina 66

#### Review

Cryoglobulinemic vasculitis in patients with viral hepatitis C.  
Does viral eradication always lead to a complete clinical  
and immunological response?  
A.Sh. Asanova, E.I. Stilidi, R.R. Ibraimov, G.S. Merezko,  
V.V. Balakovskaya, M.M. Ayvazyan, B.V. Kabirov,  
R.R. Mutigullin 72

### ENDOCRINOLOGY

#### Clinical Case

Experience in the treatment of acute adrenal insufficiency  
developed on COVID-19 (coronavirus infection)  
in a patient with diabetes  
T.A. Melshkevich, I.A. Kournikova, Iu.A. Verzina,  
E.V. Tavluева, M.I. Savelenok, M.A. Zavalina,  
A.S. Zhuravleva 76

### PULMONOLOGY

#### Review and Clinical Case

Pulmonary aspergillosis in phthisiatric practice:  
problem status, differential diagnosis,  
clinical observations  
E.V. Korzh 82

### GYNECOLOGY

#### Original Article

Evaluation of menstrual cycle changes among women  
in shahrekord during the COVID-19 pandemic  
M. Asgari, M. Moezzi, L. Jafarzadeh, S. Banitalebi 91

### PEDIATRICS

#### Clinical Case

A clinical case of Wegener's granulomatosis  
A.V. Serezhkina, Yu.E. Savelyeva, N.S. Razinkova,  
T.A. Minenkova, E.A. Sentishcheva, I.G. Khmelievskaya 97

# КЛИНИЧЕСКИЙ РАЗБОР В ОБЩЕЙ МЕДИЦИНЕ

## РЕДАКЦИОННАЯ КОЛЛЕГИЯ

### ГЛАВНЫЙ РЕДАКТОР ЖУРНАЛА

**Синопальников Александр Игоревич,**  
д-р мед. наук, проф., ФГБОУ ДПО РМАНПО (Москва, Россия)

### ВНУТРЕННИЕ БОЛЕЗНИ И ГЕРИАТРИЯ

**Айнабекова Баян Алькеновна,**  
д-р мед. наук, проф., АО «Медицинский университет Астана» (Астана, Казахстан)  
**Трухан Дмитрий Иванович,**  
д-р мед. наук, доц., ФГБОУ ВО ОмГМУ (Омск, Россия)

### ГАСТРОЭНТЕРОЛОГИЯ И ГЕПАТОЛОГИЯ

**Бордин Дмитрий Станиславович,**  
д-р мед. наук, проф., ГБУЗ «МКНЦ им. А.С. Логинова»,  
ФГБОУ ВО «МГМСУ им. А.И. Евдокимова» (Москва, Россия)  
**Губергриц Наталья Борисовна,**  
д-р мед. наук, проф., многопрофильная клиника «Инто Сана» (Одесса, Украина)  
**Пиманов Сергей Иванович,**  
д-р мед. наук, проф., УО ВГМУ (Витебск, Республика Беларусь)  
**Плотникова Екатерина Юрьевна,**  
д-р мед. наук, проф., ФГБОУ ВО КемГМУ (Кемерово, Россия)  
**Рахметова Венера Саметовна,**  
д-р мед. наук, проф., АО «Медицинский университет Астана» (Астана, Казахстан)  
**Самсонов Алексей Андреевич,**  
д-р мед. наук, проф., ФГБОУ ВО «МГМСУ им. А.И. Евдокимова» (Москва, Россия)

### ГЕМОСТАЗИОЛОГИЯ

**Ройтман Евгений Витальевич,**  
д-р мед. наук, проф., ФГАУ ВО «РНИМУ им. Н.И. Пирогова» (Москва, Россия)

### ГИНЕКОЛОГИЯ

**Габидулина Рушанья Исмагиловна,**  
д-р мед. наук, проф., ФГБОУ ВО КГМУ (Казань, Россия)  
**Дубровина Светлана Олеговна,**  
д-р мед. наук, проф., ФГБОУ ВО РостГМУ (Ростов-на-Дону, Россия)  
**Зефирова Татьяна Петровна,**  
д-р мед. наук, проф., КГМА – филиал ФГБОУ ДПО РМАНПО (Казань, Россия)  
**Ихтиярова Гулчехра Акмаловна,**  
д-р мед. наук, проф., Бухарский государственный медицинский институт  
им. Абу Али ибн Сино (Бухара, Узбекистан)  
**Локшин Вячеслав Нотанович,**  
акад. НАН РК, проф., Международный клинический центр репродуктологии PERSONA  
(Алматы, Казахстан)  
**Оразов Мекан Рахимбердыевич,**  
д-р мед. наук, проф., ФГАУ ВО РУДН (Москва, Россия)  
**Пестрикова Татьяна Юрьевна,**  
д-р мед. наук, проф., ФГАУ ВО ДВГМУ (Хабаровск, Россия)

### ДЕРМАТОВЕНЕРОЛОГИЯ

**Дворянкова Евгения Викторовна,**  
д-р мед. наук, ФГБУН «Центр теоретических проблем физико-химической фармакологии» РАН  
(Москва, Россия)  
**Корсунская Ирина Марковна,**  
д-р мед. наук, проф., ГБУЗ «МНПЦ дерматовенерологии и косметологии» (Москва, Россия)  
**Тамразова Ольга Борисовна,**  
д-р мед. наук, проф., ФГАУ ВО РУДН (Москва, Россия)

### ИНСТРУМЕНТАЛЬНЫЕ МЕТОДЫ ДИАГНОСТИКИ И ЛЕЧЕНИЯ

**Батырбеков Канат Умирзакович,**  
канд. мед. наук, ТОО «Национальный научный онкологический центр» (Астана, Казахстан)  
**Сивокозов Илья Владимирович,**  
канд. мед. наук, ФГБНУ «Центральный НИИ туберкулеза» (Москва, Россия)

### ИНФЕКЦИОННЫЕ БОЛЕЗНИ

**Петров Владимир Александрович,**  
д-р мед. наук, проф., Обнинский институт атомной энергетики –  
филиал ФГАУ ВО «НИЯУ МИФИ» (Обнинск, Россия)

### КАРДИОЛОГИЯ

**Ежов Марат Владиславович,**  
д-р мед. наук, проф., ФГБУ «НМИЦ кардиологии» (Москва, Россия)  
**Карпов Юрий Александрович,**  
д-р мед. наук, проф., ФГБУ «НМИЦ кардиологии» (Москва, Россия)  
**Остроумова Ольга Дмитриевна,**  
д-р мед. наук, проф., ФГБОУ ДПО РМАНПО (Москва, Россия)  
**Сергиенко Игорь Владимирович,**  
д-р мед. наук, проф., ФГБУ «НМИЦ кардиологии» (Москва, Россия)

### КЛИНИЧЕСКАЯ ФАРМАКОЛОГИЯ

**Духанин Александр Сергеевич,**  
д-р мед. наук, проф., ФГАУ ВО «РНИМУ им. Н.И. Пирогова» (Москва, Россия)  
**Зырянов Сергей Кенсаринвич,**  
д-р мед. наук, проф., ФГАУ ВО РУДН (Москва, Россия)

### НЕВРОЛОГИЯ И НЕЙРОХИРУРГИЯ

**Акарачкова Елена Сергеевна,**  
д-р мед. наук, АНО «МО "Стресс под контролем"» (Москва, Россия)  
**Замерград Максим Валерьевич,**  
д-р мед. наук, проф., ФГБОУ ДПО РМАНПО (Москва, Россия)  
**Камчатнов Павел Рудольфович,**  
д-р мед. наук, проф., ФГАУ ВО «РНИМУ им. Н.И. Пирогова» (Москва, Россия)  
**Лихтерман Леонид Болеславович,**  
д-р мед. наук, проф., ФГАУ «НМИЦ нейрохирургии им. акад. Н.Н. Бурденко»  
(Москва, Россия)  
**Путилина Марина Викторовна,**  
д-р мед. наук, проф., ФГАУ ВО «РНИМУ им. Н.И. Пирогова» (Москва, Россия)  
**Федорова Наталья Владимировна,**  
д-р мед. наук, проф., ФГБОУ ДПО РМАНПО (Москва, Россия)  
**Шавловская Ольга Александровна,**  
д-р мед. наук, проф., АНО ВО «Международный университет восстановительной медицины»  
(Москва, Россия)

### ОНКОЛОГИЯ

**Иванов Сергей Анатольевич,**  
чл.-корр. РАН, д-р мед. наук, проф., МРНЦ им. А.Ф. Цыба –  
филиал ФГБУ «НМИЦ радиологии» (Обнинск, Россия)  
**Ашрафян Левон Андреевич,**  
акад. РАН, д-р мед. наук, проф., ФГБУ НМИЦ АГП им. В.И. Кулакова (Москва, Россия)

### ОТОРИНОЛАРИНГОЛОГИЯ

**Рязанцев Сергей Валентинович,**  
д-р мед. наук, проф., ФГБУ «СПб НИИ ЛОР» (Санкт-Петербург, Россия)  
**Свиштушкин Валерий Михайлович,**  
д-р мед. наук, проф., ФГАУ ВО «Первый МГМУ им. И.М. Сеченова» (Москва, Россия)

### ПЕДИАТРИЯ

**Бакрадзе Майя Джемаловна,**  
д-р мед. наук, проф., ФГАУ ВО «Первый МГМУ им. И.М. Сеченова» (Москва, Россия)  
**Зайцева Ольга Витальевна,**  
д-р мед. наук, проф., ФГБОУ ВО «МГМСУ им. А.И. Евдокимова» (Москва, Россия)  
**Захарова Ирина Николаевна,**  
д-р мед. наук, проф., ФГБОУ ДПО РМАНПО (Москва, Россия)  
**Сахарова Елена Станиславовна,**  
д-р мед. наук, проф., ФГАУ ВО «РНИМУ им. Н.И. Пирогова» (Москва, Россия)  
**Эрдес Светлана Ильинична,**  
д-р мед. наук, проф., ФГАУ ВО «Первый МГМУ им. И.М. Сеченова» (Москва, Россия)

### ПСИХИЧЕСКОЕ ЗДОРОВЬЕ (ПСИХИАТРИЯ)

**Аведисова Алла Сергеевна,**  
д-р мед. наук, проф., ФГБУ «НМИЦ ПН им. В.П. Сербского» (Москва, Россия)  
**Медведев Владимир Эрнстович,**  
канд. мед. наук, ФГАУ ВО РУДН (Москва, Россия)  
**Сиволап Юрий Павлович,**  
д-р мед. наук, проф., ФГАУ ВО РУДН (Москва, Россия)

### ПУЛЬМОНОЛОГИЯ

**Белоцерковская Юлия Геннадьевна,**  
канд. мед. наук, доц., ФГБОУ ДПО РМАНПО (Москва, Россия)  
**Зайцев Андрей Алексеевич,**  
д-р мед. наук, проф., ФГБУ «ГВК им. акад. Н.Н. Бурденко» (Москва, Россия)  
**Попова Елена Николаевна,**  
д-р мед. наук, проф., ФГАУ ВО «Первый МГМУ им. И.М. Сеченова» (Москва, Россия)  
**Романовских Анна Геннадьевна,**  
канд. мед. наук, доц., ФГБОУ ДПО РМАНПО (Москва, Россия)

### УРОЛОГИЯ

**Аль-Шукри Адель Сальманович,**  
д-р мед. наук, проф., ФГБОУ ВО «ПСПбГМУ им. акад. И.П. Павлова»  
(Санкт-Петербург, Россия)  
**Белый Лев Евгеньевич,**  
д-р мед. наук, проф., ФГБОУ ВО УлГУ (Ульяновск, Россия)  
**Борисов Владимир Викторович,**  
д-р мед. наук, проф., Российское общество урологов (Москва, Россия)  
**Раснер Павел Ильич,**  
д-р мед. наук, проф., ФГБОУ ВО «МГМСУ им. А.И. Евдокимова» (Москва, Россия)

### ЭНДОКРИНОЛОГИЯ

**Батрак Галина Алексеевна,**  
д-р мед. наук, доц., ФГБОУ ВО «Ивановский ГМУ» (Иваново, Россия)  
**Бирюкова Елена Валерьевна,**  
д-р мед. наук, проф., ФГБОУ ВО «МГМСУ им. А.И. Евдокимова» (Москва, Россия)  
**Галстян Гагик Радикович,**  
д-р мед. наук, проф., ФГБУ «НМИЦ эндокринологии» (Москва, Россия)  
**Петунина Нина Александровна,**  
чл.-корр. РАН, д-р мед. наук, проф., ФГАУ ВО «Первый МГМУ  
им. И.М. Сеченова» (Москва, Россия)

# CLINICAL REVIEW FOR GENERAL PRACTICE

## EDITORIAL BOARD

### EDITOR-IN-CHIEF

**Alexander I. Sinopalnikov,**

Dr. Sci. (Med.), Prof., Russian Medical Academy of Continuous Professional Education (Moscow, Russia)

### INTERNAL DISEASES AND GERIATRICS

**Bayan A. Ainabekova,**

Dr. Sci. (Med.), Prof., Astana Medical University (Astana, Kazakhstan)

**Dmitry I. Trukhan,**

Dr. Sci. (Med.), Assoc. Prof., Omsk State Medical University (Omsk, Russia)

### GASTROENTEROLOGY AND HEPATOLOGY

**Dmitriy S. Bordin,**

Dr. Sci. (Med.), Prof., Yevdokimov Moscow State University of Medicine and Dentistry (Moscow, Russia)

**Natalia B. Gubergits,**

Dr. Sci. (Med.), Prof., Multidisciplinary Clinic "Into-Sana" (Odessa, Ukraine)

**Sergei I. Pimanov,**

Dr. Sci. (Med.), Prof., Vitebsk State Order of Peoples' Friendship Medical University (Vitebsk, Belarus)

**Ekaterina Yu. Plotnikova,**

Dr. Sci. (Med.), Prof., Kemerovo State Medical University (Kemerovo, Russia)

**Venera S. Rakhmetova,**

Dr. Sci. (Med.), Prof., Astana Medical University (Astana, Kazakhstan)

**Aleksei A. Samsonov,**

Dr. Sci. (Med.), Prof., Yevdokimov Moscow State University of Medicine and Dentistry (Moscow, Russia)

### HEMOSTASIOLOGY

**Evgenii V. Roitman,**

Dr. Sci. (Med.), Prof., Pirogov Russian National Research Medical University (Moscow, Russia)

### GYNECOLOGY

**Rushanya I. Gabidullina,**

Dr. Sci. (Med.), Prof., Kazan State Medical University (Kazan, Russia)

**Svetlana O. Dubrovina,**

Dr. Sci. (Med.), Prof., Rostov State Medical University (Rostov-on-Don, Russia)

**Tatiana P. Zefirova,**

Dr. Sci. (Med.), Prof., Kazan State Medical Academy (Kazan, Russia)

**Gulchehra A. Ikhtiyarova,**

Dr. Sci. (Med.), Prof., Abu Ali ibn Sino Bukhara State Medical Institute (Bukhara, Uzbekistan)

**Vyacheslav N. Lokshin,**

Acad. of the National Academy of Sciences of the Republic of Kazakhstan, Prof., International Clinical Centre of Reproductology PERSONA (Almaty, Kazakhstan)

**Mekan R. Orazov,**

Dr. Sci. (Med.), Prof., Patrice Lumumba Peoples' Friendship University of Russia (Moscow, Russia)

**Tatyana Yu. Pestrikova,**

Dr. Sci. (Med.), Prof., Far Eastern State Medical University (Khabarovsk, Russia)

### DERMATOLOGY AND VENEREOLOGY

**Evgeniya V. Dvoryankova,**

Dr. Sci. (Med.), Center for Theoretical Problems of Physico-Chemical Pharmacology of RAS (Moscow, Russia)

**Irina M. Korsunskaya,**

Dr. Sci. (Med.), Prof., Moscow Scientific and Practical Center of Dermatovenereology and Cosmetology (Moscow, Russia)

**Olga B. Tamrazova,**

Dr. Sci. (Med.), Prof., Patrice Lumumba Peoples' Friendship University of Russia (Moscow, Russia)

### CLINICAL INVESTIGATIONS

**Kanat U. Batyrbekov,**

Cand. Sci. (Med.), National Research Oncology Center (Astana, Kazakhstan)

**Ilya V. Sivokozov,**

Cand. Sci. (Med.), Central TB Research Institute (Moscow, Russia)

### INFECTIOUS DISEASES

**Vladimir A. Petrov,**

Dr. Sci. (Med.), Prof., Obninsk Institute for Nuclear Power Engineering – branch of the Moscow Engineering and Physics Institute (Obninsk, Russia)

### CARDIOLOGY

**Marat V. Ezhov,**

Dr. Sci. (Med.), Prof., National Medical Research Center for Cardiology (Moscow, Russia)

**Yurii A. Karpov,**

Dr. Sci. (Med.), Prof., National Medical Research Center for Cardiology (Moscow, Russia)

**Olga D. Ostroumova,**

Dr. Sci. (Med.), Prof., Russian Medical Academy of Continuous Professional Education (Moscow, Russia)

**Igor V. Sergienko,**

Dr. Sci. (Med.), Prof., National Medical Research Center for Cardiology (Moscow, Russia)

### CLINICAL PHARMACOLOGY

**Aleksandr S. Duhanin,**

Dr. Sci. (Med.), Prof., Pirogov Russian National Research Medical University (Moscow, Russia)

**Sergei K. Zyryanov,**

Dr. Sci. (Med.), Prof., Patrice Lumumba Peoples' Friendship University of Russia (Moscow, Russia)

### NEUROLOGY AND NEUROSURGERY

**Elena S. Akarachkova,**

Dr. Sci. (Med.), Prof., International Society "Stress under Control" (Moscow, Russia)

**Maksim V. Zamergrad,**

Dr. Sci. (Med.), Prof., Russian Medical Academy of Continuous Professional Education (Moscow, Russia)

**Pavel R. Kamchatnov,**

Dr. Sci. (Med.), Prof., Pirogov Russian National Research Medical University (Moscow, Russia)

**Leonid B. Likhтерman,**

Dr. Sci. (Med.), Prof., Burdenko National Medical Research Center for Neurosurgery (Moscow, Russia)

**Marina V. Putilina,**

Dr. Sci. (Med.), Prof., Pirogov Russian National Research Medical University (Moscow, Russia)

**Natalia V. Fedorova,**

Dr. Sci. (Med.), Prof., Russian Medical Academy of Continuous Professional Education (Moscow, Russia)

**Olga A. Shavlovskaya,**

Dr. Sci. (Med.), Prof., International University of Restorative Medicine (Moscow, Russia)

### ONCOLOGY

**Sergei A. Ivanov,**

Corr. Memb. RAS, Dr. Sci. (Med.), Prof., Tsyb Medical Radiological Research Centre – branch of the National Medical Radiology Research Centre (Obninsk, Russia)

**Levon A. Ashrafyan,**

Acad. of RAS, Dr. Sci. (Med.), Prof., Kulakov National Medical Research Center for Obstetrics, Gynecology and Perinatology (Moscow, Russia)

### OTORHINOLARYNGOLOGY

**Sergei V. Ryazancev,**

Dr. Sci. (Med.), Prof., Saint Petersburg Scientific Research Institute of Ear, Throat, Nose and Speech (Saint Petersburg, Russia)

**Valerii M. Svistushkin,**

Dr. Sci. (Med.), Prof., Sechenov First Moscow State Medical University (Moscow, Russia)

### PEDIATRICS

**Maiya D. Bakradze,**

Dr. Sci. (Med.), Prof., Sechenov First Moscow State Medical University (Moscow, Russia)

**Olga V. Zayceva,**

Dr. Sci. (Med.), Prof., Yevdokimov Moscow State University of Medicine and Dentistry (Moscow, Russia)

**Irina N. Zaharova,**

Dr. Sci. (Med.), Prof., Russian Medical Academy of Continuous Professional Education (Moscow, Russia)

**Elena S. Saharova,**

Dr. Sci. (Med.), Prof., Pirogov Russian National Research Medical University (Moscow, Russia)

**Svetlana I. Erdes,**

Dr. Sci. (Med.), Prof., Sechenov First Moscow State Medical University (Moscow, Russia)

### MENTAL HEALTH (PSYCHIATRY)

**Alla S. Avedisova,**

Dr. Sci. (Med.), Prof., Serbsky State Scientific Center for Social and Forensic Psychiatry (Moscow, Russia)

**Vladimir E. Medvedev,**

Cand. Sci. (Med.), Patrice Lumumba Peoples' Friendship University of Russia (Moscow, Russia)

**Yury P. Sivolap,**

Dr. Sci. (Med.), Prof., Patrice Lumumba Peoples' Friendship University of Russia (Moscow, Russia)

### PULMONOLOGY

**Yulia G. Belotserkovskaya,**

Cand. Sci. (Med.), Assoc. Prof., Russian Medical Academy of Continuous Professional Education (Moscow, Russia)

**Andrei A. Zaycev,**

Dr. Sci. (Med.), Prof., Burdenko Main Military Clinical Hospital (Moscow, Russia)

**Elena N. Popova,**

Dr. Sci. (Med.), Prof., Sechenov First Moscow State Medical University (Moscow, Russia)

**Anna G. Romanovskikh,**

Cand. Sci. (Med.), Assoc. Prof., Russian Medical Academy of Continuous Professional Education (Moscow, Russia)

### UROLOGY

**Adel S. Al-Shukri,**

Dr. Sci. (Med.), Prof., Pavlov First Saint Petersburg State Medical University (Saint Petersburg, Russia)

**Lev E. Belyi,**

Dr. Sci. (Med.), Prof., Ulyanovsk State University (Ulyanovsk, Russia)

**Vladimir V. Borisov,**

Dr. Sci. (Med.), Prof., Russian Society of Urology (Moscow, Russia)

**Pavel I. Rasner,**

Dr. Sci. (Med.), Prof., Yevdokimov Moscow State University of Medicine and Dentistry (Moscow, Russia)

### ENDOCRINOLOGY

**Galina A. Batrak,**

Dr. Sci. (Med.), Assoc. Prof., Ivanovo State Medical University (Ivanovo, Russia)

**Elena V. Biryukova,**

Dr. Sci. (Med.), Prof., Yevdokimov Moscow State University of Medicine and Dentistry (Moscow, Russia)

**Gagik R. Galstyan,**

Dr. Sci. (Med.), Prof., Endocrinology Research Centre (Moscow, Russia)

**Nina A. Petunina,**

Corr. Memb. RAS, Dr. Sci. (Med.), Prof., Sechenov First Moscow State Medical University (Moscow, Russia)



Оригинальная статья

# Коронарно-легочные фистулы, их роль в нарушении коронарной и системной гемодинамики, развитии ишемии миокарда на примере пациентов кардиологических отделений

И.Б. Базина<sup>1</sup>✉, О.А. Козырев<sup>1</sup>, Н.Н. Дехнич<sup>1</sup>, В.Ю. Щетинкова<sup>1</sup>, Д.С. Рожков<sup>2</sup>, А.В. Сеницкий<sup>2</sup>, М.В. Павлова<sup>1</sup>, С.К. Зубков<sup>1</sup>

<sup>1</sup> ФГБОУ ВО «Смоленский государственный медицинский университет» Минздрава России, Смоленск, Россия;

<sup>2</sup> ОГБУЗ «Клиническая больница скорой медицинской помощи», Смоленск, Россия

✉ billy\_boss@mail.ru

## Аннотация

Коронарно-легочные фистулы являются редкой аномалией развития венечных артерий, могут сочетаться с другими пороками сердца и, в зависимости от диаметра, являются гемодинамически значимыми или нет. До настоящего времени дискутируется вопрос о роли коронарно-легочных фистул в развитии острой и хронической сердечной патологии.

**Цель:** изучить влияние коронарно-легочных фистул на коронарную и системную гемодинамику, оценить их роль в развитии ишемии миокарда.

**Материалы и методы.** Анализ медицинских карт стационарных больных, находившихся на лечении в кардиологических отделениях №1 и №2 ОГБУЗ «Клиническая больница скорой медицинской помощи» с изучением анамнеза, объективных показателей, результатов лабораторных и инструментальных методов исследования, сопоставление полученных результатов с литературными данными.

**Результаты.** Коронарно-легочные фистулы составили 0,29% среди всех проведенных коронароангиографий по поводу острого коронарного синдрома и хронической ишемической болезни сердца. Женщины составили 33,3%, мужчины – 66,7%. Коронарно-легочные фистулы встречались преимущественно в бассейне левой коронарной артерии – 83,3% и отходили либо от ствола, либо от начальных сегментов передней межжелудочковой ветви. Фистулы сочетались с малыми аномалиями развития сердца (пролапс передней створки митрального клапана) у 33,3%. У 1 (16,7%) пациента найдена крупная аорто-легочная коллатераль со значительным сбросом крови в легочную артерию и развитием легочной гипертензии. По данным анамнеза, у 83,3% пациентов клинические проявления коронарно-легочных фистул появились за несколько дней до госпитализации в стационар. Из факторов риска ишемической болезни сердца у 100% пациентов отмечалась артериальная гипертензия, дислипидемия и снижение скорости клубочковой фильтрации, у 50% – сахарный диабет и ожирение, у 33,3% – курение. У всех пациентов при исследовании брахиоцефальных артерий найдено утолщение комплекса «интима-медиа», у 83,3% выявлены атеросклеротические бляшки до 50% стеноза внутренней сонной артерии. 66,7% больных имеют хроническую сердечную недостаточность со снижением фракции выброса левого желудочка.

**Заключение.** Коронарно-легочные фистулы часто сочетаются с другими врожденными пороками развития сердца и сосудов, что со временем может повлиять на сократительную способность миокарда. Клинические проявления фистул зависят от ее размера, объема сбрасываемой крови и длительности существования. К развитию ишемии миокарда приводит стенозирующий атеросклероз и атеротромбоз, формирующиеся в бассейне коронарной артерии, питающей фистулу, а также множественные факторы риска сердечно-сосудистых заболеваний (дислипидемия, артериальная гипертензия, снижение скорости клубочковой фильтрации, сахарный диабет, курение, ожирение, мужской пол, возраст).

**Ключевые слова:** коронарно-легочная фистула, ишемия миокарда, атеросклероз коронарных артерий.

**Для цитирования:** Базина И.Б., Козырев О.А., Дехнич Н.Н., Щетинкова В.Ю., Рожков Д.С., Сеницкий А.В., Павлова М.В., Зубков С.К. Коронарно-легочные фистулы, их роль в нарушении коронарной и системной гемодинамики, развитии ишемии миокарда на примере пациентов кардиологических отделений. *Клинический разбор в общей медицине*. 2025; 6 (3): 6–12. DOI: 10.47407/kr2024.6.3.00577

Original Article

## Coronary pulmonary fistulas, their role in impaired coronary and systemic hemodynamics, the development of myocardial ischemia on the example of patients in cardiology departments

Irina B. Bazina<sup>1</sup>✉, Oleg A. Kozyrev<sup>1</sup>, Natalya N. Dekhnich<sup>1</sup>, Valentina Yu. Shchetinkova<sup>1</sup>, Alexey V. Sinitsky<sup>2</sup>, Dmitry S. Rozhkov<sup>2</sup>, Sergey K. Zubkov<sup>1</sup>

<sup>1</sup> Smolensk State Medical University, Smolensk, Russia;

<sup>2</sup> Clinical Emergency Hospital, Smolensk, Russia

✉ billy\_boss@mail.ru

## Abstract

Coronary pulmonary fistulae are rare abnormalities of coronary artery development, can be combined with other heart defects and, depending on diameter, are hemodynamically significant or not. To date, the question of the role of coronary pulmonary fistulas in the development of acute and chronic cardiac pathology is being discussed.



**Purpose.** To study the effect of coronary pulmonary fistulas on coronary and systemic hemodynamics, to assess their role in the development of myocardial ischemia.

**Materials and methods.** Analysis of medical records of inpatients who were treated in cardiology departments No. 1 and No. 2 of the Clinical Emergency Hospital OGBUZ with the study of anamnesis, objective indicators, results of laboratory and instrumental research methods, comparison of the results obtained with literary data.

**Results.** Coronary pulmonary fistulae accounted for 0.29% of all coronary angiographies performed for acute coronary syndrome and chronic coronary heart disease. Women made up 33.3%, men – 66.7%. Coronary pulmonary fistulas were found mainly in the left coronary artery basin – 83.3% and departed either from the trunk or from the initial segments of the anterior interventricular branch. Fistulas were combined with minor cardiac abnormalities (anterior mitral valve leaflet prolapse) in 33.3%. In 1 patient (16.7%), a large aortopulmonary collateral was found with a significant discharge of blood into the pulmonary artery and the development of pulmonary hypertension. According to the medical history, in 83.3% of patients, clinical manifestations of coronary pulmonary fistulas appeared several days before hospitalization. Of the risk factors for coronary heart disease, 100% of patients had arterial hypertension, dyslipidemia and a decrease in glomerular filtration rate, 50% had diabetes mellitus and obesity, and 33.3% had smoking. In all patients, during the study of brachio-cephalic arteries, a thickening of the intima-media complex was found, in 83.3% atherosclerotic plaques up to 50% of stenosis of the internal carotid artery were detected. 66.7% of patients have chronic heart failure with a decrease in LV EF.

**Conclusion.** Coronary pulmonary fistulas are often combined with other congenital heart and vascular malformations, which can affect myocardial contractility over time. The clinical manifestations of fistulas depend on its size, the volume of blood discharged and the duration of existence. The development of myocardial ischemia leads to stenosing atherosclerosis and atherothrombosis, which form in the coronary artery basin that feeds the fistula, as well as multiple risk factors for cardiovascular diseases (dyslipidemia, hypertension, decreased glomerular filtration rate, diabetes mellitus, smoking, obesity, male sex, age).

**Keywords:** coronary pulmonary fistula, myocardial ischemia, coronary artery atherosclerosis.

**For citation:** Bazina I.B., Kozirev O.A., Dekhnich N.N., Shchetinkova V.Yu., Rozhkov D.S., Sinitsky A.V., Pavlova M.V., Zubkov S.K. Coronary pulmonary fistulas, their role in impaired coronary and systemic hemodynamics, the development of myocardial ischemia on the example of patients in cardiology departments. *Clinical review for general practice*. 2025; 6 (3): 6–12 (In Russ.). DOI: 10.47407/kr2024.6.3.00577

## Введение

Коронарные фистулы – одна из самых редких аномалий развития сердца. При этом имеется непосредственное соединение коронарных артерий (КА) с различными камерами сердца (предсердиями, желудочками) или другими сосудами (легочной артерией, коронарным синусом). Среди врожденных пороков сердца коронарные фистулы составляют примерно 0,2–0,4% и около 50% от всех врожденных аномалий КА [1]. В настоящее время коронарные фистулы входят в классификацию врожденных аномалий развития КА [2]. Коронарно-легочные фистулы (КЛФ) относятся к артериовенозным фистулам КА, они являются гемодинамически значимыми, или «большими» аномалиями. По данным литературы, длительное время КЛФ протекают бессимптомно, но со временем они могут приводить к развитию ишемии за счет «синдрома коронарного обкрадывания», появлению клиники ангинозного статуса, легочной гипертензии, инфаркту миокарда [3]. Врожденные КЛФ нередко сочетаются с другими пороками и малыми аномалиями развития сердца. Существуют также приобретенные коронарные фистулы, возникающие после различных операций на сердце, радиочастотной абляции, биопсии, травм сердца [4]. Известно, что клиническая картина КЛФ зависит от размера самой фистулы и количества сбрасываемой через нее крови [5]. Патогенетически при КЛФ возникает разница диастолического давления между КА и легочной артерией, в дальнейшем формируется ишемия в дистальных отделах КА, питающей фистулу, дилатация этой КА, аневризмы, повреждения интимы, атеросклеротическая обструкция, тромбозы [1]. До настоящего времени дискутируется вопрос о роли КЛФ в развитии острой и хронической сердечной патологии.

Цель – изучить влияние КЛФ на коронарную и системную гемодинамику, оценить их роль в развитии ишемии миокарда.

## Материалы и методы

Анализ медицинских карт стационарных больных, находившихся на лечении в кардиологических отделениях №1 и №2 ОГБУЗ «Клиническая больница скорой медицинской помощи» с изучением анамнеза, объективных показателей, результатов лабораторных и инструментальных методов исследования, сопоставление полученных результатов с литературными данными.

## Результаты

За 2023–2024 гг. было проведено 2094 коронароангиографических исследований, из них пациенты с КЛФ составили 6 человек (0,29%). Возраст от 42 до 70 лет.

Выявлено, что 2 (33,3%) человека были молодого возраста. Женщины составили 33,3% (2 чел.), мужчины – 66,7% (4 чел.). Острая коронарная патология (инфаркт миокарда и нестабильная стенокардия) были у 83,3% (5 чел.). КЛФ встречались преимущественно в бассейне левой КА – 83,3% (5 чел.) и отходили либо от ствола левой КА, либо от начальных сегментов передней межжелудочковой ветви. Множественные КЛФ выявлены у 3 пациентов из 6 (50%). КЛФ сочетались с малыми аномалиями развития сердца (пролапс передней створки митрального клапана) у 33,3% (2 чел.). У 1 (16,7%) пациента, наряду с КЛФ, была найдена крупная аорто-легочная коллатераль со значительным сбросом крови в легочную артерию и развитием легочной гипертензии (табл. 1).

Из факторов риска ишемической болезни сердца у 100% обследованных пациентов отмечалась артериальная гипертензия. Сахарный диабет 2-го типа выявлен у 50% (3 чел.), дислипидемии у 100%, курили 33,3% (2 чел.), ожирением страдали 50% (3 чел.). По данным анамнеза, у 5 (83,3%) пациентов клинические проявления в виде болей в сердце появились только в день госпитализации. У 1 (16,7%) пациентки ноющие и сжимающие боли за грудиной беспокоили в течение последних 5 лет.

Таблица 1. Распределение пациентов с КЛФ по возрасту, полу и диагнозу Table 1. Distribution of patients with coronary-pulmonary fistulas by age, gender, and diagnosis			
№ пациента	Возраст	Пол	Клинический диагноз
1	42 года	Мужчина	Основной: ИБС (передне-боковой инфаркт миокарда, атеросклеротический кардиосклероз). Стенозирующий атеросклероз КА. Стентирование передней межжелудочковой ветви, устья диагональной ветви 2. Фон: гиперхолестеринемия. Артериальная гипертензия 3 ст., р. 4. Две КЛФ, отходящие от проксимальных отделов правой КА и левой КА
2	66 лет	Мужчина	Основной: ИБС (нестабильная стенокардия). Фон: артериальная гипертензия 3 ст., р. 4. Сахарный диабет 2-го типа. КЛФ, отходящая от проксимального сегмента передней межжелудочковой ветви левой КА. Осложненный: ХСН 2А, II ФК
3	70 лет	Женщина	Основной: ИБС (стабильная стенокардия, 2 ФК). Фон: артериальная гипертензия 3 ст., р. 4. Сахарный диабет 2-го типа. Ожирение 2-й степени. Множественные КЛФ, отходящие от ствола левой КА и от проксимальных сегментов передней межжелудочковой ветви левой КА. Пролапс митрального клапана 3-й степени. Осложненный: ХСН 2А, II ФК
4	70 лет	Мужчина	Основной: ИБС (повторный ниже-боковой инфаркт миокарда, постинфарктный кардиосклероз). Фон: артериальная гипертензия 3 ст., р. 4. КЛФ, отходящая от проксимального сегмента передней межжелудочковой ветви левой КА. Осложненный: ХСН 2А, II ФК
5	69 лет	Женщина	Основной: ИБС (нестабильная стенокардия). Фон: артериальная гипертензия 3 ст., р. 4. Сахарный диабет 2-го типа. КЛФ, отходящая от проксимального сегмента передней межжелудочковой ветви левой КА. Осложненный: ХСН 2А, II ФК
6	45 лет	Мужчина	Основной: ИБС (нестабильная стенокардия). Фон: артериальная гипертензия 3 ст., р. 4. Аорто-легочная коллатераль с интенсивным сбросом крови. Две КЛФ, отходящие от начального отдела левой КА. Пролапс передней створки митрального клапана 2-й степени. Осложненный: легочная гипертензия, ХСН 2А, II ФК
Примечание. ИБС – ишемическая болезнь сердца, ХСН – хроническая сердечная недостаточность, ФК – функциональный класс.			

Таблица 2. Липидограмма пациентов с КЛФ Table 2. Lipid profiles of patients with coronary-pulmonary fistulas					
№ пациента	Общий холестерин, ммоль/л	ХС ЛПНП, ммоль/л	ХС ЛПВП, ммоль/л	Триглицериды, ммоль/л	Коэффициент атерогенности, ммоль/л
1	6,17	4,63	1,05	2,19	4,9
2	5,4	3,33	1,2	1,93	3,5
3	4,47	2,22	1,81	1,8	1,5
4	5,33	3,7	1,17	1,01	3,6
5	5,4	2,89	1,88	1,5	1,9
6	5,34	2,58	1,15	5,78	4,5
Примечание. ХС ЛПНП – холестерин липопротеинов низкой плотности, ХС ЛПВП – холестерин липопротеинов высокой плотности.					

Выявлено (табл. 2), что все пациенты имеют высокий и очень высокий сердечно-сосудистый риск [6], гиперхолестеринемия (100%). С учетом сердечно-сосудистого риска, у всех пациентов выявлены высокие показатели холестерина липопротеинов низкой плотности [7]. Обращает на себя внимание значительно повышенный уровень триглицеридов у пациента №6.

У всех обследованных пациентов (100%) найдено снижение скорости клубочковой фильтрации (табл. 3), что является независимым фактором риска развития сердечно-сосудистой патологии, проявлением кардио-ренального синдрома [8].

У всех обследованных пациентов найдено утолщение комплекса «интима-медиа», у 5 (83,3%) человек выявлены атеросклеротические бляшки до 50% стеноза внутренней сонной артерии, у 1 (16,7%) пациента их не было. Систолическая скорость кровотока не увеличена. По результатам коронароангиографии, у 1 (16,7%) пациента визуализировались одновременно стенозы КА и

Таблица 3. Показатели глюкозы и скорости клубочковой фильтрации у пациентов с КЛФ Table 3. Glucose levels and glomerular filtration rate in patients with coronary-pulmonary fistulas		
№ пациента	Глюкоза, ммоль/л	Скорость клубочковой фильтрации, ммоль/л
1	6,28	60,75
2	8,2	42,5
3	6,5	59,1
4	5,54	53,8
5	5,9	46,7
6	6,0	73,5

тромбоз, у 3 (50%) пациентов – только стенозы, у 2 (33,3%) пациентов существенных изменений КА не выявлено (табл. 4).

Выявлены значительные процессы ремоделирования, вероятно, связанные с артериальной гипертонией. У 1 (16,7%) пациента имеется легочная гипертензия,



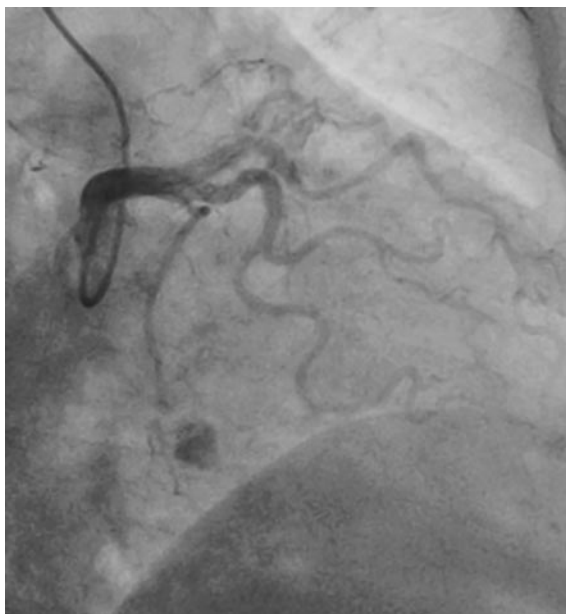
**Таблица 4. Оценка состояния коронарных и периферических (брахиоцефальных) артерий**  
*Table 4. Assessment of the condition of coronary and peripheral (brachiocephalic) arteries*

№ пациента	Результаты УЗИ брахиоцефальных артерий	Результаты коронароангиографии
1	ТКИМ в бифуркации ОСА справа 0,9 мм, слева – 0,9 мм. Стеноз ВСА справа 15%, слева – 35%. Систолическая скорость кровотока ВСА справа 56 см/с, слева – 66 см/с	Тип кровоснабжения правый. Ствол левой КА проходим, без значимых стенозов. Рядом с бифуркацией отходит патологический сосуд – КЛФ. ПМЖВ: в среднем сегменте стеноз 95%, в месте отхождения диагональной ветви 2 – пристеночный тромб. Правая КА в начальном сегменте отдает патологический сосуд – КЛФ, дистальнее – протяженный стеноз 75%. Задняя правая атриовентрикулярная ветвь: в устье стеноз 90%. Проведено стентирование ПМЖВ, ангиопластика устья диагональной ветви 2
2	ТКИМ в бифуркации ОСА справа 0,9 мм, слева – 0,9 мм. Стеноз ВСА справа 20%, слева – 20%. Систолическая скорость кровотока ВСА справа 62 см/с, слева – 64 см/с	Тип кровоснабжения правый. Ствол левой КА проходим, без значимых стенозов. ПМЖВ: от начального сегмента отходит КЛФ с умеренным сбросом крови, дистальнее – стеноз 85%. Диагональная ветвь 1 – стеноз 25%. Правая КА проходима, без существенных изменений. Проведено стентирование ПМЖВ
3	ТКИМ в бифуркации ОСА справа 1,1 мм, слева – 0,7 мм. Стеноз ВСА справа 35%, слева – 30%. Систолическая скорость кровотока ВСА справа 68 см/с, слева – 56 см/с	Тип кровоснабжения левый. Ствол левой КА проходим, без значимых стенозов. ПМЖВ: проходима, без изменений. Правая КА проходима, без существенных изменений. От ствола левой КА и от ПМЖВ несколькими мелкими ветвями отходят КЛФ с постоянным сбросом крови (рис. 1)
4	ТКИМ в бифуркации ОСА справа 0,9 мм, слева – 0,9 мм. Стеноз ВСА справа 30%, слева – 30%. Систолическая скорость кровотока ВСА справа 62 см/с, слева – 65 см/с	Тип кровоснабжения правый. Ствол левой КА проходим, без значимых стенозов. ПМЖВ: проходима, в нижней трети протяженный стеноз 50%. В проксимальном сегменте отходит КЛФ с умеренным сбросом крови. Правая КА проходима, выраженные неровности контуров, в средней трети стеноз 98%, перед которым имеется расширение артерии до 4 мм. Задне-боковая ветвь проходима, кровоток замедлен, просвет редуцирован. Проведено стентирование правой КА
5	ТКИМ в бифуркации ОСА справа 1,0 мм, слева – 1,2 мм. Стеноз ВСА справа 0%, слева – 15%. Систолическая скорость кровотока ВСА справа 54 см/с, слева – 56 см/с	Тип кровоснабжения правый. Ствол левой КА проходим, без значимых стенозов. ПМЖВ: проходима. В среднем сегменте отходит КЛФ с умеренным сбросом крови. Правая КА проходима, без существенных изменений
6	ТКИМ в бифуркации ОСА справа 1,0 мм, слева – 0,7 мм. Стеноз ВСА справа 0%, слева – 0%. Систолическая скорость кровотока ВСА справа 48 см/с, слева – 50 см/с	Тип кровоснабжения правый. Ствол левой КА проходим, без значимых стенозов. ПМЖВ: проходима. Правая КА проходима, без существенных изменений. От передней полуокружности аорты отходит аорто-легочная коллатераль (рис. 2), по которой отмечается интенсивный сброс крови. От начального отдела ствола левой КА и в среднем сегменте ПМЖВ отходят несколько КЛФ с незначительным сбросом крови (рис. 3)

Примечание. УЗИ – ультразвуковое исследование, ТКИМ – толщина комплекса «интима-медиа», ОСА – общая сонная артерия, ВСА – внутренняя сонная артерия, ПМЖВ – передняя межжелудочковая ветвь.

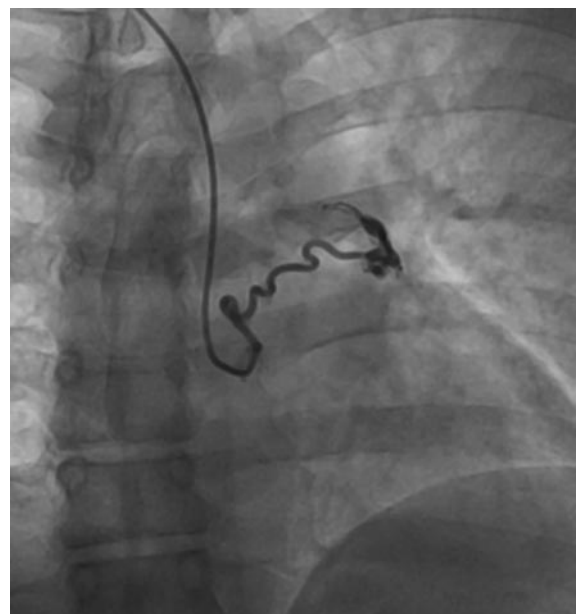
**Рис. 1. Пациентка №3. От ствола левой КА и от передней межжелудочковой ветви несколькими мелкими ветвями отходят КЛФ с постоянным сбросом крови.**

*Fig. 1. Female patient No. 3. Coronary-pulmonary fistulas showing continuous shunting from several small branches of the LCA trunk and LAD.*

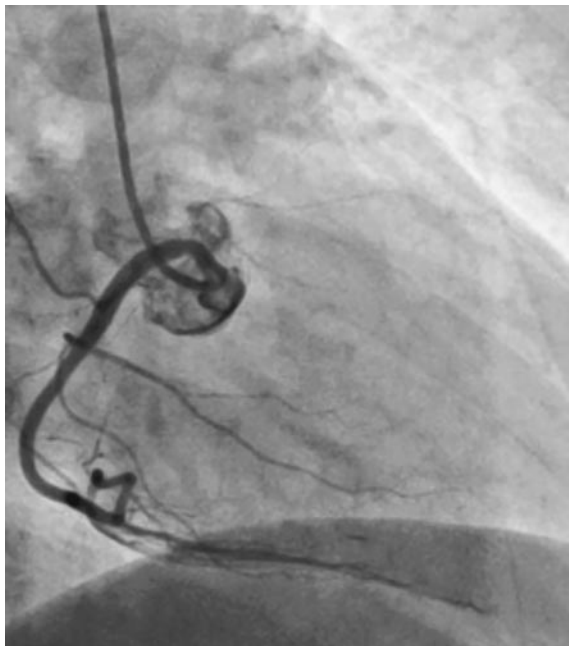


**Рис. 2. Пациент №6. От передней полуокружности аорты отходит аорто-легочная коллатераль с интенсивным сбросом крови.**

*Fig. 2. Patient No. 6. Aortopulmonary collateral blood vessel showing intense shunting branches off the anterior semicircle of the aorta.*



**Рис. 3. Пациент № 6. От начального отдела ствола левой КА и в среднем сегменте передней межжелудочковой ветви отходят несколько КЛФ с незначительным сбросом крови.**  
*Fig. 3. Patient No. 6. Several coronary-pulmonary fistulas showing negligible shunting branch off the initial segment of the LCA trunk and middle segment of LAD.*



у 1 (16,7%) не было локальных нарушений сократимости. 66,7% больных имеют хроническую сердечную недостаточность со снижением фракции выброса левого желудочка.

**Обсуждение**

Коронарные фистулы являются очень редкой патологией развития КА и, по литературным данным [1], составляют 0,2–0,4% от всех врожденных пороков сердца.

В нашей работе КЛФ были найдены у 0,29% пациентов, которым проводилась коронароангиография по поводу различных форм ишемической болезни сердца. В настоящее время не существует четкого определения размеров и диаметра КЛФ, у наших пациентов они охарактеризованы как мелкие с незначительным или умеренным сбросом крови в легочную артерию. У большинства пациентов КЛФ длительное время протекают бессимптомно и являются коронарографической находкой при обследовании [3]. Это согласуется с нашими данными: у 5 (83,3%) из 6 пациентов кардиальная симптоматика появилась в день госпитализации. У 50% обследованных больных КЛФ сочетались с пролапсами митрального клапана, а у 1 пациента дополнительно выявлена крупная аорто-легочная коллатераль со значительным сбросом крови и формированием легочной гипертензии, развитием одышки, болей в сердце, гипокинезии ниже-перегородочной области левого желудочка. В дальнейшем пациент был направлен в кардиохирургическое отделение для проведения эндоваскулярной эмболизации аорто-легочной коллатерали. В литературных источниках и других наблюдениях также указано частое сочетание КЛФ с другими врожденными аномалиями сердца [2].

Со временем КЛФ могут приводить к различным осложнениям: хронической сердечной недостаточности, ишемии миокарда, нарушениям ритма, внезапной сердечной смерти [9]. У 66,7% наших пациентов имеется снижение фракции выброса, что свидетельствует о развитии систолической сердечной недостаточности. Представляет интерес изменение коронарной гемодинамики на фоне КЛФ. С возрастом у пациента идет развитие синдрома коронарного обкрадывания в бассейне КА дистальнее отхождения фистулы. Со временем пи-

Таблица 5. Результаты эхокардиографии у пациентов с КЛФ <i>Table 5. ECHO results of patients with coronary-pulmonary fistulas</i>						
№ пациента	1	2	3	4	5	6
Фракция выброса левого желудочка, %	54	48	36	46	59	59
Толщина межжелудочковой перегородки, см	1,1	1,3	1,3	1,3	1,3	1,2
Толщина задней стенки левого желудочка, см	1,1	1,4	1,4	1,2	1,3	1,1
Левое предсердие, см	4,1×5,2	5,1	3,4	3,6×5,6	3,9	4,3
Правый желудочек, см	2,8	2,5	2,9	3,7×5,2	2,6	3,8×4,6
Систолическое давление в легочной артерии, мм Нд	25	26	25	28	28	36
Гипо- (акинез) сегментов миокарда	Акинез передне-боковой, перегородочной и верхушечной областей	Гипокинез передне-перегородочной, верхушечной и боковой области	–	Гипокинез передне-верхушечной и межжелудочковой перегородки. Рубец задней стенки левого желудочка	Гипокинез верхушечно-боковых сегментов левого желудочка	Гипокинез ниже-перегородочных сегментов левого желудочка

тающая фистулу КА претерпевает изменения в виде дилатации в устье отхождения КЛФ, деструкции эндотелия, развития и прогрессирования атеросклероза и тромбоза в дистальных сегментах [1]. У наших пациентов при коронароангиографии дистальнее отхождения КЛФ выявляется стенозирование КА от 50% до 95%. У пациента №1 в бассейне левой КА дистальнее отхождения фистулы, в среднем сегменте передней межжелудочковой ветви определяется стеноз 95% и пристеночный тромбоз. Развитию и прогрессированию атеросклероза также способствовали такие факторы риска, как дислипидемии (100%), артериальная гипертензия (100%), снижение скорости клубочковой фильтрации (100%), сахарный диабет (50%), ожирение (50%), курение (33,35). У пациентки №3 не выявлено стенозирующего атеросклеротического процесса в КА и локальных нарушений сократимости (гипо- и акинеза левого желудочка), однако имеется ремоделирование и стенозирование сонных артерий. Причиной болей в сердце, помимо множественных КЛФ, может быть вазоспазм на

фоне сахарного диабета, ожирения и артериальной гипертензии.

## Заключение

КЛФ часто сочетаются с другими врожденными пороками развития сердца и сосудов, что со временем может повлиять на сократительную способность миокарда. Клинические проявления фистул зависят от ее размера, объема сбрасываемой крови и длительности существования. К развитию ишемии миокарда приводит стенозирующий атеросклероз и атеротромбоз, формирующиеся в бассейне КА, питающей фистулу, а также множественные факторы риска сердечно-сосудистых заболеваний (дислипидемии, артериальная гипертензия, снижение скорости клубочковой фильтрации, сахарный диабет, курение, ожирение, мужской пол, возраст).

**Конфликт интересов.** Авторы заявляют об отсутствии конфликта интересов.

**Conflict of interests.** The authors declare that there is not conflict of interests.

## Литература / References

1. Субботин В.М., Белозеров Ю.М., Брегель Л.В. Коронарные фистулы. *Российский Вестник перинатологии и педиатрии*. 2015;1:16-22.
2. Subbotin V.M., Belozarov Yu.M., Bregel L.V. Coronary fistulas. *Russian Bulletin of Perinatology and Pediatrics*. 2015;1:16-22 (in Russian).
3. Борисов И.А., Степанянц О.С., Далинин В.В. и др. Успешная коррекция врожденного порока сердца – коронаро-легочного соустья. *Клиническая медицина*. 2014;5:71-4.
4. Borisov I.A., Stepanyants O.S., Kalinin V.V. et al. Successful correction of congenital heart disease – coronary-pulmonary anastomosis. *Clinical medicine*. 2014;5:71-74 (in Russian).
5. Саламатина Л.В., Левченко Е.Ю., Сеитов А.А. и др. Редкая аномалия коронарных сосудов: коронаролевожелудочковые фистулы. *Клиницист*. 2014;2:45-9.
6. Salamatina L.V., Levchenko E.Yu., Seitov A.A. et al. A rare anomaly of the coronary vessels: coronary left ventricular fistulas. *The clinician*. 2014;2:45-9 (in Russian).
7. Kim KI, Lee WY, Ko HH et al. Right coronary artery fistula and occlusion causing myocardial infarction after blunt chest trauma. *Korean J Thorac Cardiovasc Surg* 2014;47:4:402-5.
8. Said SM, Burkhart HM, Schaff HV et al. Late outcome of repair of congenital coronary artery fistulas – a word of caution. *J Thorac Cardiovasc Surg* 2013;145(2):455-60.
9. Ерина А.М., Усольцев Д.А., Бояринова М.А. и др. Потребность в назначении гиплипидемической терапии в российской популяции: сравнение шкал SCORE и SCORE2 (по данным исследования ЭССЕ-РФ). *Российский кардиологический журнал*. 2022;27(5):5006.
10. Erina A.M., Usoltsev D.A., Boyarinova M.A. et al. The need for the appointment of lipid-lowering therapy in the Russian population: a comparison of the SCARE and SCARE 2 scales (according to the ESSE-RF study). *Russian Journal of Cardiology*. 2022;27(5):5006 (in Russian).
11. Езов М.В., Кухарчук В.В., Сергиенко И.В. и др. Нарушения липидного обмена. Клинические рекомендации 2023. *Российский кардиологический журнал*. 2023;28(5):54-71.
12. Yezhov M.V., Kukharchuk V.V., Sergienko I.V. et al. Disorders of lipid metabolism. Clinical guidelines 2023. *Russian Journal of Cardiology*. 2023;28(5):54-71 (in Russian).
13. Мельник А.А. Кардиоренальный синдром: диагностика и лечение. *Почки*. 2017;(6):2-14.
14. Melnik A.A. Cardiorenal syndrome: diagnosis and treatment. *Kidneys*. 2017;(6):2-14 (in Russian).
15. Щукин Ю.В., Сухоруков В.В., Рябов А.Е. и др. Эмболизация коронарно-легочной фистулы огибающей артерии у пациента с перенесенным инфарктом миокарда и имплантированным электрокардиостимулятором. *Российский кардиологический журнал*. 2018;23(11):133-6.
16. Shchukin Yu.V., Sukhorukov V.V., Ryabov A.E. et al. Embolization of the coronary pulmonary fistula of the circumflex artery in patients with myocardial infarction and an implanted pacemaker. *Russian Journal of Cardiology*. 2018;23 (11):133-6 (in Russian).

## ИНФОРМАЦИЯ ОБ АВТОРАХ

**Базина Ирина Борисовна** – канд. мед. наук, доц. каф. госпитальной терапии, ФГБОУ ВО СГМУ. E-mail: billy\_boss@mail.ru; ORCID: 0000-0002-3886-8943

**Козырев Олег Анатольевич** – д-р мед. наук, проф., зав. каф. госпитальной терапии, ФГБОУ ВО СГМУ. E-mail: oako2@yandex.ru; ORCID: 0000-0001-9715-5532

**Дехнич Наталья Николаевна** – д-р мед. наук, проф. каф. факультетской терапии, проректор по дополнительному профессиональному образованию и развитию регионального здравоохранения, ФГБОУ ВО СГМУ. E-mail: n.dekhnich@mail.ru; ORCID: 0000-0002-6144-3919

## INFORMATION ABOUT THE AUTHORS

**Irina B. Bazina** – Cand. Sci. (Med.), Smolensk State Medical University. E-mail: billy\_boss@mail.ru; ORCID: 0000-0002-3886-8943

**Oleg A. Kozyrev** – Dr. Sci. (Med.), Full Prof., Smolensk State Medical University. E-mail: oako2@yandex.ru; ORCID: 0000-0001-9715-5532

**Natalya N. Dekhnich** – Dr. Sci. (Med.), Prof., Vice-Rector for Additional Professional Education and Development of Regional Health, Smolensk State Medical University. E-mail: n.dekhnich@mail.ru; ORCID: 0000-0002-6144-3919



**Щетинкова Валентина Юрьевна** – студентка 6-го курса, ФГБОУ ВО СГМУ. E-mail: valentinashetinkova@yandex.ru; ORCID: 0009-0009-4679-1139

**Синицкий Алексей Викторович** – зав. отд-нием неотложной кардиологии №2, ОКБУЗ «Клиническая больница скорой медицинской помощи». E-mail: Avs1991@mail.ru

**Рожков Дмитрий Сергеевич** – зав. отд-нием рентгенохирургических методов диагностики и лечения, хирургического лечения сложных нарушений ритма сердца и электрокардиостимуляции, ОГБУЗ «Клиническая больница скорой медицинской помощи». E-mail: docrd@yandex.ru; ORCID: 0009-0009-7737-3407

**Зубков Сергей Константинович** – канд. мед. наук, доц. каф. госпитальной терапии, ФГБОУ ВО СГМУ. E-mail: zub2104@gmail.com; ORCID: 0000-0003-3372-4542

Поступила в редакцию: 18.12.2024

Поступила после рецензирования: 25.12.2024

Принята к публикации: 16.01.2025

**Valentina Yu. Shchetinkova** – 6th year student, Smolensk State Medical University. E-mail: valentinashetinkova@yandex.ru; ORCID: 0009-0009-4679-1139

**Alexey V. Sinitsky** – Head of the emergency cardiology department No. 2, Clinical Emergency Hospital. E-mail: Avs1991@mail.ru

**Dmitry S. Rozhkov** – Head of Department X-ray surgical methods of diagnosis and treatment, surgical treatment of complex cardiac arrhythmias and electrocardiostimulation, Clinical Emergency Hospital. E-mail: docrd@yandex.ru; ORCID: 0009-0009-7737-3407

**Sergey K. Zubkov** – Cand. Sci. (Med.), Smolensk State Medical University. E-mail: zub2104@gmail.com; ORCID: 0000-0003-3372-4542

Received: 18.12.2024

Revised: 25.12.2024

Accepted: 16.01.2025



# Влияние трехкомпонентной гиполипидемической терапии на перфузию миокарда у пациентов с выраженными нарушениями липидного обмена

Н.С. Курочкина<sup>1</sup>, Ю.А. Прус<sup>1</sup>, Д.Н. Нозадзе<sup>1</sup>, М.Ю. Зубарева<sup>1</sup>, А.А. Аншелес<sup>1</sup>, В.Б. Сергиенко<sup>1</sup>, Е.Л. Кордзая<sup>2</sup>, А.И. Сапина<sup>2</sup>, Е.Ю. Васильева<sup>2</sup>, И.В. Сергиенко<sup>1✉</sup>, М.В. Ежов<sup>1</sup>

<sup>1</sup>ФГБУ «Национальный медицинский исследовательский центр кардиологии им. акад. Е.И. Чазова» Минздрава России, Москва, Россия;

<sup>2</sup>ГБУЗ «Городская клиническая больница им. И.В. Давыдовского» Департамента здравоохранения г. Москвы, Москва, Россия

✉igorcardio@mail.ru

## Аннотация

**Цель.** Изучить влияние многокомпонентной гиполипидемической терапии (статины + эзетимиб + инклисиран) у пациентов с выраженными нарушениями липидного обмена на клеточную перфузию миокарда левого желудочка по данным однофотонной эмиссионной компьютерной томографии (ОЭКТ) миокарда с <sup>99m</sup>Tc-МИБИ.

**Материал и методы.** В исследование включены 54 пациента с выраженными нарушениями липидного обмена: 30 пациентам в дополнение к пероральной гиполипидемической терапии была назначена терапия инклисираном – инклисираном; 24 пациента группы контроля находились только на пероральной гиполипидемической терапии. Всем пациентам выполнена перфузионная ОЭКТ миокарда левого желудочка с одновременной оценкой параметров систолической и диастолической функции исходно и через 9 мес. Рассчитаны стандартные количественные показатели перфузии: распространенность (extent) дефектов перфузии в покое (rest), после нагрузки (stress) и обратимых дефектов (reversible), суммы баллов Summed Rest Score (SRS), Summed Stress Score (SSS) и Summed Difference Score (SDS), а также параметры диффузной неравномерности перфузии миокарда левого желудочка (σт и σн), отражающие тяжесть нарушений на уровне микроциркуляции.

**Результаты.** В группе пациентов на многокомпонентной терапии, включающей инклисиран, в течение 9 мес наблюдения отмечается положительная динамика по результатам лабораторных анализов – в виде снижения общего холестерина (ОХС), холестерина липопротеинов низкой плотности (ХС ЛПНП), достижения целевых уровней ХС ЛПНП у 72,5% пациентов. Улучшение перфузии миокарда в виде уменьшения площади обратимых дефектов перфузии, а также уменьшения тяжести исходно имеющихся диффузных нарушений на уровне микроциркуляции отмечено у 70% пациентов.

**Заключение.** Проводимая многокомпонентная гиполипидемическая терапия приводит не только к достижению целевого уровня ХС ЛПНП в большинстве случаев, но и к улучшению перфузии миокарда на уровне микроциркуляции.

**Ключевые слова:** атеросклероз, инклисиран, нарушение липидного обмена, выраженная гиперхолестеринемия, коронарная микроциркуляция, перфузия миокарда, однофотонная эмиссионная томография миокарда.

**Для цитирования:** Курочкина Н.С., Прус Ю.А., Нозадзе Д.Н., Зубарева М.Ю., Аншелес А.А., Сергиенко В.Б., Кордзая Е.Л., Сапина А.И., Васильева Е.Ю., Сергиенко И.В., Ежов М.В. Влияние трехкомпонентной гиполипидемической терапии на перфузию миокарда у пациентов с выраженными нарушениями липидного обмена. *Клинический разбор в общей медицине*. 2025; 6 (3): 13–22. DOI: 10.47407/kr2024.6.3.00578

## The effect of combined lipid-lowering therapy on myocardial perfusion in patients with severe lipid metabolism disorders

Natalia S. Kurochkina<sup>1</sup>, Yulia A. Prus<sup>1</sup>, Diana N. Nozadze<sup>1</sup>, Marina Yu. Zubareva<sup>1</sup>, Alexey A. Ansheles<sup>1</sup>, Vladimir B. Sergienko<sup>1</sup>, Elena L. Kordzaya<sup>2</sup>, Anna I. Sapina<sup>2</sup>, Elena Yu. Vasileva<sup>2</sup>, Igor V. Sergienko<sup>1✉</sup>, Marat V. Ezhov<sup>1</sup>

<sup>1</sup>Chazov National Medical Research Center of Cardiology, Moscow, Russia;

<sup>2</sup>Davydovsky City Clinical Hospital, Moscow, Russia

✉igorcardio@mail.ru

## Abstract

**The aim.** Study the effect of combined lipid-lowering therapy (statins+ezetimibe+Inclisiran) for left ventricular (LV) myocardial cell perfusion in patients with severe lipid metabolism disorders according to single-photon emission computed tomography (SPECT) of the myocardium with <sup>99m</sup>Tc-MIBI.

**Material and methods.** The study included 54 patients with severe lipid metabolism disorders. 30 patients were prescribed therapy with the Inclisiran in addition to oral lipid-lowering therapy, 24 patients in the control group were on only oral lipid-lowering therapy. Left ventricular myocardial perfusion SPECT was performed with simultaneous assessment of systolic and diastolic function parameters before and after 9 months. Standard quantitative perfusion indicators were calculated: the prevalence (extent) of perfusion defects at rest (rest), after loading (stress) and reversible defects (reversible), the sum of the Summed Rest Score (SRS), Summed Stress Score (SSS) and Summed Difference Score (SDS), as well as the parameters of diffuse irregularity of myocardial perfusion LV (σт and σн), reflecting the severity of disorders at the microcirculation level.

**Results.** In the group of patients on combined lipid-lowering therapy, including Inclisiran, positive dynamics was noted during 9 months of follow-up according to the results of laboratory tests – a decrease in total cholesterol, low-density lipoprotein cholesterol (LDL cholesterol), and achievement of target levels of LDL cholesterol in 72.5% of patients. Improvement of myocardial perfusion in the form of a decrease in the area of reversible perfusion defects, as well as a decrease in the severity of initially existing diffuse disorders at the microcirculation level was noted in 70% of patients.

**Conclusion.** Intensive lipid-lowering therapy leads not only to achieving the target level of LDL cholesterol in most cases, but also to improving myocardial perfusion at the microcirculation level.

**Keywords.** atherosclerosis, Inclisiran, lipid metabolism disorders, severe hypercholesterolemia, coronary microcirculation, myocardial perfusion, single-photon emission tomography of the myocardium.

**For citation:** Kurochkina N.S., Prus Yu.A., Nozadze D.N., Zubareva M.Yu., Ansheles A.A., Sergienko V.B., Kordzaya E.L., Sapina A.I., Vasileva E.Yu., Sergienko I.V., Ezhov M.V. The effect of combined lipid-lowering therapy on myocardial perfusion in patients with severe lipid metabolism disorders. *Clinical review for general practice*. 2025; 6 (3): 13–22 (In Russ.). DOI: 10.47407/kr2024.6.3.00578

## Введение

Атеросклеротические сердечно-сосудистые заболевания (АССЗ) занимают ведущую позицию по причине смертности во всем мире [1]. Снижение заболеваемости и смертности от сердечно-сосудистых заболеваний (ССЗ) требует в первую очередь коррекции факторов риска, таких как курение, дислипидемия, артериальная гипертензия, сахарный диабет 2-го типа, ожирение, стресс. Достижение целевых уровней холестерина липопротеинов низкой плотности (ХС ЛПНП) является одной из основных задач, которой в настоящее время уделяется особое внимание, особенно у пациентов с выраженными нарушениями липидного обмена (пациентов очень высокого риска, у которых, несмотря на прием максимальных доз пероральной гиполипидемической терапии, уровень ХС ЛПНП составляет более 2,6 ммоль/л), требующее назначения многокомпонентной гиполипидемической терапии, включающей статины, эзетимиб и препараты PCSK9-таргетной терапии. По данным регистра РЕНЕСАНС, с введением в клиническую практику системы динамического контроля параметров липидного обмена у пациентов с семейной гиперхолестеринемией (СГХС) и категории очень высокого риска отмечается увеличение доли пациентов, достигших целевых уровней ХС ЛПНП с 4% до 9% в течение пятилетнего наблюдения. В первую очередь этого удастся достичь, добавляя к стандартной пероральной терапии статин+эзетимиб препараты PCSK9-таргетной терапии [2]. Нарушения липидного обмена оказывают влияние не только на формирование и дестабилизацию атеросклеротической бляшки, но и на микроциркуляцию миокарда. В настоящее время гиперлипидемии рассматриваются в качестве одного из факторов развития эндотелиальной дисфункции гладкомышечных клеток и, следовательно, микрососудистой дисфункции, как при наличии, так и при отсутствии обструктивного поражения коронарного русла.

В 2022 г. в Российской Федерации зарегистрирован новый гиполипидемический препарат – инклисиран, который открывает возможности влияния на проатерогенный липидный профиль пациента с увеличением приверженности к лечению, учитывая кратность введения 1 раз в 6 мес. Инклисиран основан на принципах РНК-интерференции (RNAi) – естественного клеточного процесса сайленсинга (подавления экспрессии) генов. Инклисиран – малая интерферирующая РНК (миРНК), ингибирующая трансляцию белка PCSK9, тем самым снижая уровень ХС ЛПНП [3, 4]. Инклисиран нарушает синтез PCSK9, что приводит к соответствующему увеличению числа ЛПНП-рецепторов, способствующих клиренсу холестерина ЛПНП из плазмы. Механизм действия инклисирана представлен малыми интерферирующими РНК (siRNA) – молекулами, опосредующими RNAi. Инклисиран конъюгирован с N-ацетилгалактозамином (GalNAc) – аминсахарным производным галактозы, стабилизирующим, усиливающим и продлевающим терапевтическое действие siRNA, за счет чего обуславливается пролонгированное действие. Поскольку GalNAc связываются с асиалогликопротеиновыми рецепторами, в избытке экспрессирующимися в печени, инклисиран поступает главным образом в гепатоциты, где и вмешивается в процесс синтеза PCSK9. Осуществляется это путем связывания siRNA-молекул с РНК-индуцированным комплексом сайленсинга (RISC) с дальнейшим расщеплением матричной РНК (мРНК), кодирующей PCSK9.

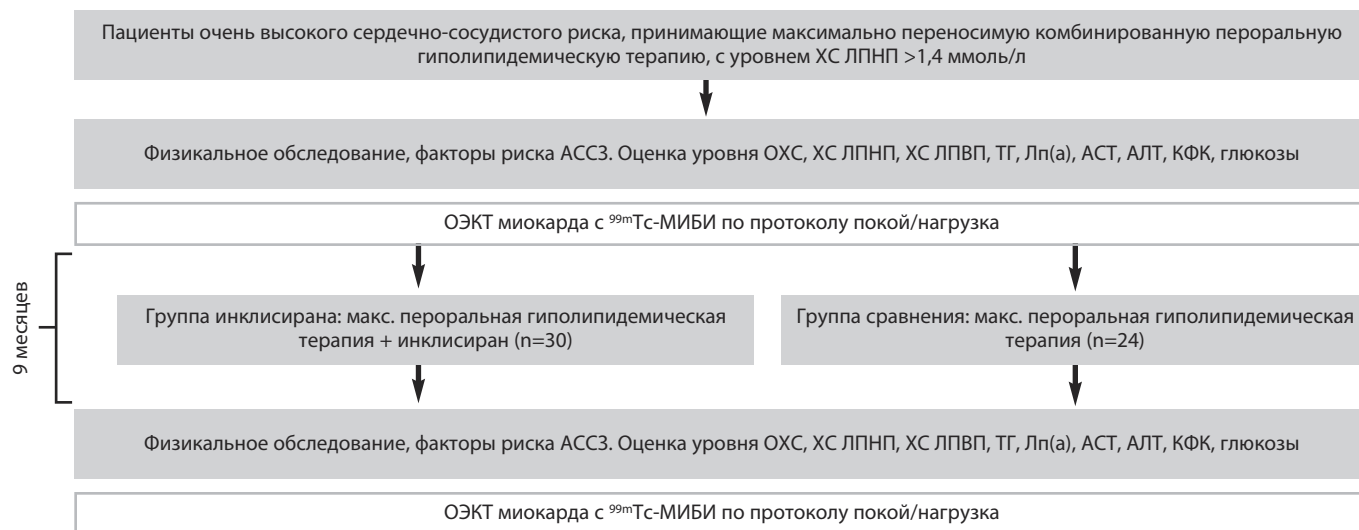Эффективность и безопасность инклисирана изучены в серии исследований ORION. Наиболее значимыми клиническими составляющими являются рандомизированные клинические исследования ORION-9, ORION-10 и ORION-11 [5, 6].

Учитывая, что дислипидемия, ожирение, нарушение углеводного обмена способствуют повышению секреции факторов (окисленных ЛПНП, адипокинов, воспалительных цитокинов), которые вызывают дисфункцию эндотелия и способствуют адгезии циркулирующих иммунных клеток, инициирующих развитие атеросклероза, терапия инклисираном и достижение целевых уровней ХС ЛПНП у пациентов с данными заболеваниями будет способствовать замедлению развития атеросклероза [7].

В современной практике для оценки перфузии миокарда широко применяется метод однофотонной эмиссионной компьютерной томографии (ОЭКТ) миокарда. Метод основан на оценке распределения внутривенно введенного радиофармпрепарата (РФП), обычно  $^{99m}\text{Tc}$ -4,2-метокси-изобутил-изонитрила (МИБИ), тропного к неповрежденным кардиомиоцитам пропорционально коронарному кровотоку. Выполнение исследования в сочетании с различными нагрузочными пробами позволяет выявить стабильные и преходящие нарушения кровоснабжения миокарда на клеточном уровне [8]. Это важно при дифференциальной диагностике ишемической болезни сердца (ИБС) и некоронарогенных заболеваний миокарда, а выявление преходящей ишемии миокарда и определение ее локализации и площади является определяющим фактором при определении показаний для коронарной реваскуляризации [9]. В последние годы с увеличением разрешающей способности методики перфузионной ОЭКТ появилась возможность оценки диффузных нарушений перфузии миокарда, отражающих повреждения на уровне микроциркуляции вследствие атеросклеротического поражения мелких коронарных сосудов, а также воспалительных, системных, дегенеративных заболеваний. Метод является высоковоспроизводимым и безопас-



**Рис. 1. Дизайн исследования.**  
Fig. 1. Study design.



ным, дает возможность получить информацию о сократимости миокарда, выявлять зоны гипокинезии, акинезии или дискинезии левого желудочка (ЛЖ), оценить количественно систолическую и диастолическую функцию ЛЖ [10, 11].

В настоящее время возникает интерес к более широкому использованию радионуклидных методов исследования миокарда, давно зарекомендовавших себя не только в диагностике ИБС, но и в выявлении начальных повреждений миокарда при различных ССЗ. Благодаря использованию новых протоколов метода перфузионной ОЭКТ миокарда с КТ-коррекцией поглощения излучения и ЭКГ-синхронизацией, на базе ФГБУ «НМИЦК им. акад. Е.И. Чазова» Минздрава России проведены исследования по оценке перфузии миокарда в динамике на фоне приема таких препаратов, как статины [12], агонисты рецепторов глюкагоноподобного пептида-1 [13], в том числе у пациентов с различной вероятностью диагноза СГХС [14]. Учитывая совершенствование методик радионуклидной диагностики с возможностью оценки диффузных нарушений перфузии миокарда ЛЖ в динамике [15], представляется актуальным оценить влияние нового гиполипидемического препарата инклисирана на перфузию миокарда, оцененную современным радионуклидным методом ОЭКТ, у пациентов с выраженными нарушениями липидного обмена.

Данное исследование посвящено изучению влияния многокомпонентной гиполипидемической терапии, включающей инклисиран, на клеточную перфузию миокарда ЛЖ в динамике у пациентов с выраженными нарушениями липидного обмена по данным ОЭКТ.

## Материал и методы

Работа выполнена на базе лаборатории фенотипов атеросклероза и отдела радионуклидной диагностики и позитронно-эмиссионной томографии ФГБУ «НМИЦК им. акад. Е.И. Чазова» Минздрава России.

В исследование включены 54 пациента старше 18 лет с выраженными нарушениями липидного обмена, не достигшими целевого уровня ХС ЛПНП < 1,4 ммоль/л, несмотря на прием максимально переносимой пероральной гиполипидемической терапии (все пациенты относились к категории очень высокого риска), которым требовалось усиление гиполипидемической терапии. Данное усиление согласно рекомендациям проводится с добавлением препаратов PCSK9-таргетной терапии – алирокумаб, эволокумаб, препарата миРНК – инклисиран. Мы использовали препарат инклисиран 284 (300) мг.

Пациенты были разделены на 2 группы.

Группа инклисирана (n=30): пациенты, которые выполнили рекомендации и добавили к максимально переносимой гиполипидемической пероральной терапии инклисиран 284 (300) мг подкожно исходно, через 3 мес и далее 1 раз в 6 мес.

Группа сравнения (n=24): пациенты, которые продолжали прием пероральной терапии и не добавили к лечению препараты PCSK9-таргетной терапии.

Длительность наблюдения составила 9 мес. Дизайн исследования представлен на рис. 1.

Критерии включения: мужчины и женщины категории очень высокого риска, старше 18 лет, получающие максимально переносимую пероральную гиполипидемическую терапию с уровнем ХС ЛПНП > 1,4 ммоль/л, подписавшие информированное согласие на проведение данного исследования.

Критерии исключения: перенесенный острый коронарный синдром менее чем 6 мес назад, перенесенный инсульт менее чем 6 мес назад, хроническая болезнь почек 4, 5-й стадии, печеночная недостаточность, инфекционные заболевания в острой стадии, онкологические заболевания, гемодинамически значимые пороки сердца, аневризма аорты, желудочковые нарушения ритма сердца 4–5 градаций по Ryan, алкоголизм, прием наркотических средств, прием гормональных препаратов, терапия ингибиторами PCSK9 или инклисираном в

анамнезе, прием фибратов, омега-3 полиненасыщенных жирных кислот.

В группе инклисирана у 9 пациентов категория очень высокого риска была определена вследствие наличия гетерозиготной СГХС (геСГХС) и факторов риска АССЗ. У 23 пациентов имелся диагноз ИБС. При этом у двух пациентов был установлен диагноз ИБС и геСГХС (табл. 1).

Обследование пациентов проводили на основе информированного добровольного согласия. Протокол настоящего исследования прошел экспертизу Независимого этического комитета клинических исследований ФГБУ «НМИЦК им. акад. Е.И Чазова» Минздрава России.

Всем пациентам была дана оценка общеклинического состояния, включающая сбор анамнеза, осмотр, анализ антропометрических данных, был проведен биохимический анализ крови. Сбор анамнеза включал оценку факторов риска развития ССЗ и имеющихся в наличии заболеваний сердечно-сосудистой системы. Забор крови осуществлялся из вены локтевого сгиба после 12 ч голодания. Проводилось биохимическое исследование венозной крови для оценки уровней ХС, ХС ЛПНП, ХС ЛПВП, триглицеридов (ТГ), липопротеина (а) – Лп(а), аспартатаминотрансферазы (АСТ), аланинаминотрансферазы (АЛТ), креатинфосфокиназы (КФК). После первого визита и проведения перфузионной однофотонной эмиссионной компьютерной томографии (ОЭКТ) миокарда ЛЖ пациенты начинали прием инклисирана 284 мг подкожно, далее следующая инъекция проводилась через 3 мес, далее через 6 мес.

В группе инклисирана биохимический анализ крови выполняли исходно, через 1 мес после 1-й инъекции и

через 9 мес. Пациентам проводилась оценка показателей липидного профиля через 1 мес по месту жительства для оценки безопасности терапии.

При повторном визите через 9 мес проводилось биохимическое исследование венозной крови и перфузионная ОЭКТ миокарда ЛЖ для оценки изменения перфузии миокарда на фоне проводимой терапии.

Перфузионная ОЭКТ миокарда с <sup>99m</sup>Tc-МИБИ, с КТ-коррекцией поглощения излучения и синхронизацией с ЭКГ проводилась по протоколу покой+нагрузка. Проба с физической нагрузкой у всех пациентов проводилась на велоэргометре.

Перфузионная ОЭКТ миокарда проводилась на двухдетекторной ротационной гамма-камере Philips BrightView XCT с LEHR-коллиматорами и КТ-подсистемой. Реконструкция и обработка проекций выполнялась в программном пакете Cedar-Sinai AutoSPECT и QPS/QGS, с итеративным алгоритмом Astonish. Распределение РФП в миокарде в покое и после стресс-теста анализировалось в виде томосцинтиграмм и полярных карт, оценивались разностные изображения (преходящая ишемия). Оценка дефектов перфузии выполнялась с использованием стандартного 17-сегментного картирования, с оценкой стандартных интегральных показателей тяжести поражения миокарда параметров: SSS (Summed Stress Score), SRS (Summed Rest Score), SDS (Summed Difference Score). Эти показатели являются суммой баллов относительных нарушений перфузии от 0 (норма) до 4 (трансмуральный дефект перфузии) в соответствии с «базой нормы» в каждом из 17 стандартных сегментов. SSS является суммирующим показателем стабильных и преходящих нарушений, SDS – комплексный показатель стресс-индуцированной ишемии.

Таблица 1. Исходная характеристика пациентов Table 1. Baseline characteristics of patients		
Показатель	Группа инклисирана (n=30)	Группа сравнения (n=24)
	Значение	
Возраст, лет	54,7	52,1
Мужчины	20 (66,6%)	16 (66,7%)
Курение	9 (30%)	7 (29,2%)
Гипертоническая болезнь	25 (83,3%)	20 (83,3%)
ИБС	23 (76,6%)	18 (75,0%)
Инфаркт миокарда	13 (43,3%)	9 (37,5%)
Коронарное шунтирование	5 (16,6%)	3 (12,5%)
Стентирование коронарных артерий	18 (60%)	16 (66,7%)
Атеросклероз брахиоцефальных артерий	23 (76,6%)	18 (75,0%)
Атеросклероз артерий нижних конечностей	11 (36,6%)	8 (33,3%)
Сахарный диабет	3 (10%)	2 (8,3%)
геСГХС	9 (30%)	6 (25,0%)
Терапия		
Статины, низкоинтенсивная доза	3 (10%)	2 (8,3%)
Статины, среднеинтенсивная доза	8 (26,6%)	6 (25%)
Статины, высокоинтенсивная доза	16 (53,3%)	12 (50%)
Эзетимиб без приема статинов	4 (13,3%)	3 (12,5%)
Статины + эзетимиб	26 (86,6%)	21 (87,5%)
Инклисиран	30 (100%)	–

Для SSS и SDS определены референсные значения: SSS 0–3 – нормальные значения, 4–8 – начальное ухудшение, 9–13 – умеренное ухудшение, >13 – выраженное ухудшение; SDS 0–1 – нет ишемии, 2–4 – начальная ишемия, 5–8 – умеренная ишемия, >8 – выраженная ишемия.

Кроме стандартных параметров нарушения перфузии миокарда, оценивались количественные параметры неравномерности перфузии миокарда – индекс тяжести нарушений ( $\sigma_t$ ) и индекс неравномерности перфузии ( $\sigma_n$ ). Данные параметры представляют собой среднеквадратичные отклонения значений относительной перфузии в сегментах по отношению к их математическому ожиданию, для  $\sigma_t$  оно равно 100%, для  $\sigma_n$  – среднему арифметическому от процента перфузии во всех сегментах (патент РФ №2601098). Параметр  $\sigma_t$  характеризует общий «дефицит» перфузии миокарда ЛЖ, вследствие как очаговых, так и диффузных нарушений кровоснабжения, а  $\sigma_n$  отражает разброс значений перфузии по сегментам ЛЖ. Для нормальной перфузии ЛЖ характерны низкие значения  $\sigma_t$  (<22) и  $\sigma_n$  (<7), при наличии достоверных дефектов перфузии оба показателя пропорционально увеличиваются. Высокие же (>22) значения  $\sigma_t$  при низких (<7) значениях  $\sigma_n$  означают наличие множественных мелких (площадью менее сегмента) участков относительного снижения перфузии, что интерпретируется как «диффузная неравномерность» перфузии, свидетельствующая о нарушениях на уровне микроциркуляции [16]. Эти параметры ранее продемонстрировали свою значимость при оценке диффузных нарушений перфузии миокарда вследствие гиперхолестеринемии и дистального коронарного атеросклероза [12].

При проведении ОЭКТ с ЭКГ-синхронизацией (С-ОЭКТ) анализировались следующие параметры функционального состояния миокарда ЛЖ: фракция выброса (ФВ), конечно-систолический объем (КСО), конечно-диастолический объем (КДО) ЛЖ, PER (пиковая объемная скорость изгнания крови из желудочков), а также три параметра диастолической функции ЛЖ: PFR (пиковая объемная скорость наполнения желудочков), MFR/3 (средняя скорость наполнения ЛЖ за первую треть диастолы), TTPF (время достижения максимальной скорости наполнения, мс).

Статистическая обработка проведена с использованием программы MedCalc® Statistical Software Version 20 и Microsoft Excel. Количественные данные в группах представлены в виде среднего значения и стандартного отклонения ( $M \pm \sigma$ ) для показателей с нормальным распределением и медианы с интерквартильным разбросом [25%; 75%] для показателей с ненормальным распределением. Категориальные данные в группах представлены долями категорий (%).

Аналитическую статистику выполняли с использованием t-критерия Стьюдента для количественных данных с нормальным распределением или теста Манна–Уитни для количественных данных с распределением, отличным от нормального. Для сравнения по каче-

ственным признакам – тест  $\chi^2$ . Различия считали статистически значимыми при  $p < 0,05$ .

## Результаты

Общая характеристика больных. В анализ были включены данные 54 пациентов с выраженными нарушениями липидного обмена, 30 из которых принимали терапию миРНК – инклизирин в дополнении к принимаемой гиполипидемической терапии. Группа пациентов на терапии инклизирин представлена пациентами с нарушениями липидного обмена и АССЗ, из которых 76,6% пациентов с ИБС, 43,3% перенесли инфаркт миокарда, реваскуляризация миокарда в объеме чрескожного коронарного вмешательства (ЧКВ) была у 60%, а коронарное шунтирование у 16,6%, атеросклероз брахиоцефальных артерий встречался в 76,6% случаях, а атеросклероз артерий нижних конечностей у 36,6%, геСГХС встречалась у 30% пациентов. Учитывая недопостижение целевых уровней ХС ЛПНП на фоне максимально переносимой дозы статинов и эзетимиба (статины в низкоинтенсивной дозе принимали 10%, средней интенсивной – 26,6%, высокоинтенсивной 16%, у 10% пациентов имелась непереносимость статинов в виде появления мышечных болей, повышения печеночных трансаминаз, а также КФК), пациентам была инициирована терапия инклизирин и проведена оценка перфузии миокарда по данным ОЭКТ миокарда по протоколу покой/нагрузка до и через 9 мес терапии.

Следует отметить, что наибольший эффект от назначения инклизирин имеют больные, у которых уровень ХС ЛПНП исходно более 2,6 ммоль/л, так как исследование ODYSSEY OUTCOME показало значимое влияние трехкомпонентной терапии на твердые конечные точки именно у этой категории больных [17]. Общая характеристика пациентов представлена в табл. 1.

Как видно из табл. 1, группы значимо не различались по факторам риска, анамнезу и проводимой терапии.

Из 30 пациентов группы инклизирин, выполнивших нагрузочную пробу на велоэргометре (стресс-ЭКГ), у 19 (63,3%) ее результаты были трактованы как отрицательные, у 2 (6,6%) – как не доведенные до диагностических критериев, у 1 (3,3%) пациента – проба не информативна в виду наличия исходно полной блокады левой ножки пучка Гиса, 6 (20%) пациентов – с сомнительной нагрузочной пробой и 2 (6,6%) – с положительной пробой.

У всех пациентов (группа инклизирин и группа сравнения), по данным перфузионной ОЭКТ миокарда (протокол покой+нагрузка), выявлена неоднородность перфузии, нарушение перфузии на уровне микроциркуляции.

Группа инклизирин: у 5 (16,7%) пациентов отмечалось наличие достоверной (площадью >10%) преходящей ишемии миокарда, а начальные (площадью менее 10%) нарушения перфузии у 11 (33,3%) пациентов. У 2 пациентов отмечалась картина ишемической кардиомиопатии с наличием постинфарктного кардиосклероза площадью более 20% от площади ЛЖ и



**Таблица 2. Результаты перфузионной ОЭКТ миокарда по протоколу покой+нагрузка на фоне терапии инклизиром до начала терапии и через 9 мес терапии**

Table 2. Results of myocardial perfusion SPECT performed in accordance with the rest+stress protocol against the background of Inclisiran therapy before therapy and after 9 months of therapy

Показатель	1-я точка (n=30)	2-я точка (n=30)	p
Rest Extent (площадь стабильных дефектов перфузии), % от площади ЛЖ	6±4	5±4	>0,1
Rev. Extent (площадь преходящей ишемии), % от площади ЛЖ	4±4	3±3	>0,1
SRS	4 [1; 5]	4 [1; 4]	>0,1
SSS	6 [3; 8]	6 [3; 7]	>0,1
SDS	2 [1; 3]	2 [0; 3]	>0,1
$\sigma_t$	27,7±4,2	23,5±3,4	0,03
$\sigma_n$	6,8±1,7	6,0±1,4	0,08
ФВ, %	56±11	58±12	>0,1
КДО, мл	112±29	107±31	>0,1
KCO, мл	49±10	45±9	>0,1
PER, КДО/с	2,38±0,56	2,46±0,60	>0,1
PFR, КДО/с	1,86±0,30	1,94±0,32	>0,1
MFR/3, КДО/с	1,30±0,21	1,37±0,24	>0,1
TTPF, мс	144±29	140±25	>0,1

**Таблица 3. Результаты перфузионной ОЭКТ миокарда по протоколу покой+нагрузка на стандартной пероральной гиполипидемической терапии исходно и через 9 мес наблюдения (группа сравнения)**

Table 3. Results of myocardial perfusion SPECT performed in accordance with the rest+stress protocol against the background of standard oral lipid-lowering therapy at baseline and after 9 months of follow-up (comparison group)

Показатель	1-я точка (n=24)	2-я точка (n=24)	p
Rest Extent (площадь стабильных дефектов перфузии), % от площади ЛЖ	6±4	7±3	>0,1
Rev. Extent (площадь преходящей ишемии), % от площади ЛЖ	4±3	4±4	>0,1
SRS	4 [1; 5]	4 [1; 4]	>0,1
SSS	6 [3; 9]	6 [4; 6]	>0,1
SDS	3 [1; 4]	3 [1; 4]	>0,1
$\sigma_t$	24,6±3,5	25,2±3,1	>0,1
$\sigma_n$	6,4±1,3	6,5±1,8	>0,1
ФВ, %	54±06	56±10	>0,1
КДО, мл	115±24	118±38	>0,1
KCO, мл	46±06	48±08	>0,1
PER, КДО/с	2,54±0,41	2,49±0,36	>0,1
PFR, КДО/с	1,91±0,24	1,95±0,36	>0,1
MFR/3, КДО/с	1,32±0,19	1,34±0,18	>0,1
TTPF, мс	150±32	148±21	>0,1

отсутствием достоверной преходящей ишемии миокарда. У 3 пациентов с наличием достоверной преходящей ишемии миокарда реваскуляризация миокарда не проводилась, одному пациенту проведено ЧКВ передней нисходящей артерии. Одному пациенту с положительной нагрузочной пробой и наличием достоверной преходящей ишемии миокарда в бассейне задней нисходящей артерии проведена коронароангиография, по результатам которой выявлен стеноз до 90% средней трети правой коронарной артерии и окклюзия в дистальном сегменте правой коронарной артерии, учитывая анатомические особенности и высокий риск развития интраоперационных осложнений ЧКВ не проводилось. У 3 пациентов с наличием исходно достоверной преходящей ишемией миокарда отмечается улучшение перфузии на фоне проводимой терапии, в том числе отсутствие достоверной преходящей ишемии миокарда >10% через 9 мес терапии.

В группе инклизирана у 21 (70%) пациента отмечалось улучшение перфузии на уровне микроциркуляции. Результаты представлены в табл. 2 и на рис. 2.

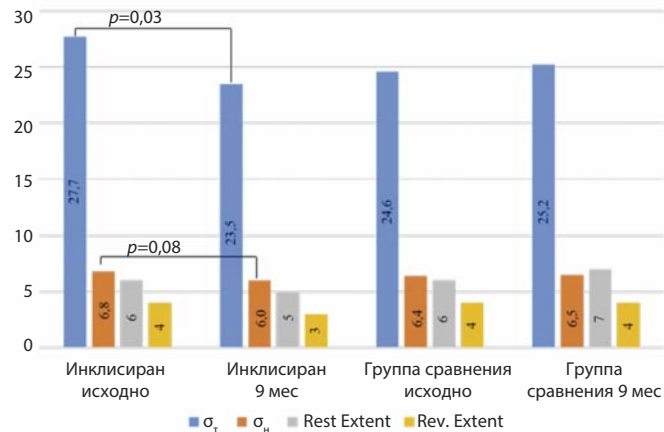
В группе сравнения отсутствовала значимая динамика количественных показателей перфузии ЛЖ (табл. 3, рис. 2).

Как видно из табл. 2 и 3 и рис. 2, как на фоне терапии инклизиром в группе инклизирана, так и на фоне наблюдения в группе сравнения отсутствовали изменения площади дефекта перфузии в покое Rest Extent, также отсутствовали изменения обратимости нарушенной перфузии Rev. Extent. Это ожидаемый результат, поскольку усиление гиполипидемической терапии не могло повлиять на размер рубцового поражения миокарда.

Однако другие результаты получены при анализе количественных параметров оценки негетогенности перфузии миокарда (данные параметры разработаны в

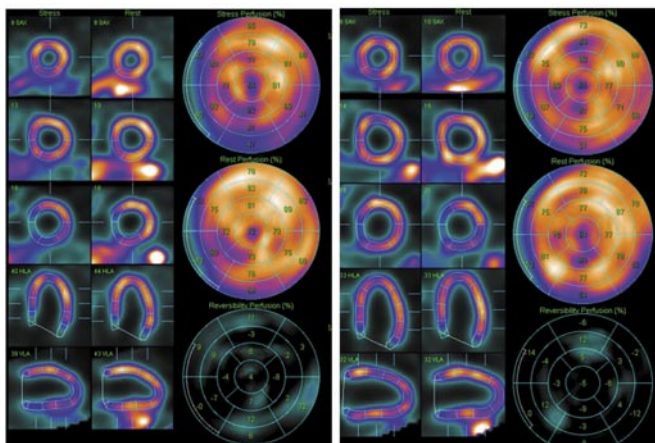
**Рис. 2. Изменения площади и обратимости дефекта перфузии миокарда (Rest Extent и Rev. Extent) и показателей неомогенности перфузии миокарда ( $\sigma_r$  и  $\sigma_h$ ) в группе инклизирана и в группе сравнения.**

Fig. 2. Changes in the myocardial perfusion defect rest extent and reversibility extent (Rest Extent and Rev. Extent) and the indicators of myocardial perfusion inhomogeneity ( $\sigma_r$  and  $\sigma_h$ ) in the Inclisiran group and comparison group.



**Рис. 3. Данные перфузионной ОЭКТ миокарда ЛЖ в покое и на фоне пробы с физической нагрузкой у пациента М., 46 лет, до и через 9 мес после назначения трехкомпонентной гиполипидемической терапии. Исходно (слева): SRS – 2, SSS – 5, SDS – 3,  $\sigma_r$  – 32,3,  $\sigma_h$  – 10,1. Через 9 мес (справа): SRS – 0, SSS – 2, SDS – 2,  $\sigma_r$  – 28,5,  $\sigma_h$  – 9,4.**

Fig. 3. Data of LV myocardial perfusion SPECT at rest and against the background of the exercise stress test performed in patient M. aged 46 years before and 9 months after being prescribed 3-component lipid-lowering therapy. Baseline (on the left): SRS – 2, SSS – 5, SDS – 3,  $\sigma_r$  – 32,3,  $\sigma_h$  – 10,1. After 9 months (on the right): SRS – 0, SSS – 2, SDS – 2,  $\sigma_r$  – 28,5,  $\sigma_h$  – 9,4.



ФГБУ «НМИЦК им акад. Е.И. Чазова» Минздрава России). В группе инклизирана отмечено уменьшение значения  $\sigma_r$  и тенденция к уменьшению  $\sigma_h$ . В группе сравнения динамика данных показателей отсутствовала.

В качестве примера приводим случай пациента М., 46 лет, у которого на момент инициации трехкомпонентной гиполипидемической терапии с добавлением инклизирана отмечался сомнительный результат стресс-ЭКГ, и помимо наличия диффузных нарушений перфузии миокарда в покое отмечалось наличие достоверной очаговой преходящей ишемии миокарда ЛЖ нижней, ниже-боковой, базальной боковой локализа-

**Таблица 4. Динамика лабораторных показателей на фоне терапии инклизираном до начала терапии и через 9 мес терапии**

Table 4. Dynamic changes in laboratory indicators against the background of Inclisiran therapy before therapy and after 9 months of therapy

Показатель	1-я точка (n=30)	2-я точка (n=30)	p
ОХС, ммоль/л	4,01 [3,69; 5,93]	3,01 [2,09; 3,39]	0,008
ХС ЛПНП, ммоль/л	2,26 [1,91; 3,83]	1,34 [1,01; 2,13]	0,01
ХС ЛПВП, ммоль/л	1,28±0,28	1,34±0,25	>0,1
ТГ, ммоль/л	1,24 [0,89; 1,58]	0,97 [0,69; 1,41]	0,1
Лп(а), мг/дл	68,6 [17,1; 122,68]	51,3 [18,8; 123,73]	>0,1
АСТ, ммоль/л	25,5 [22; 33]	25 [20; 33]	>0,1
АЛТ, ммоль/л	29,5 [21; 40]	33 [20,5; 45]	>0,1
КФК, Ед/л	104,5 [84,5; 133,5]	110 [84; 230]	>0,1

**Таблица 5. Динамика лабораторных показателей у пациентов группы сравнения исходно и через 9 мес наблюдения**

Table 5. Dynamic changes in laboratory indicators in patients of the comparison group at baseline and after 9 months of follow-up

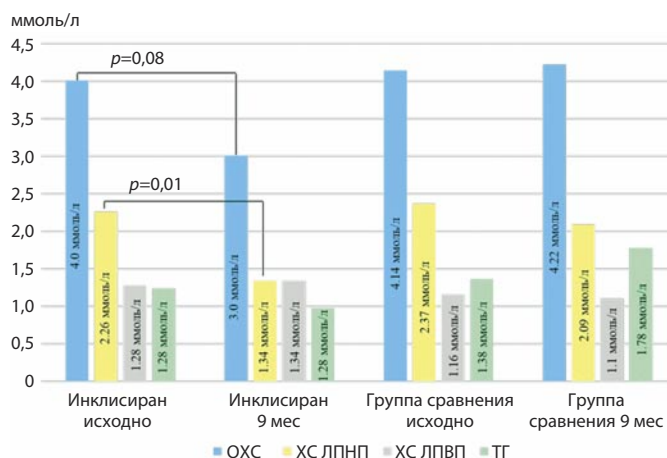
Показатель	1-я точка (n=24)	2-я точка (n=24)	p
ОХС, ммоль/л	4,14 [3,45; 5,82]	4,22 [3,71; 5,19]	>0,1
ХС ЛПНП, ммоль/л	2,37 [2,11; 3,66]	2,09 [0,7; 2,98]	>0,1
ХС ЛПВП, ммоль/л	1,16±0,64	1,10±0,28	>0,1
ТГ, ммоль/л	1,36 [1,04; 1,27]	1,78 [1,06; 2,36]	>0,1
Лп(а), мг/дл	62,4 [12,7; 137,71]	67,9 [22,1; 149,91]	>0,1
АСТ, ммоль/л	27,7 [21; 37]	24,9 [22; 48]	>0,1
АЛТ, ммоль/л	35,8 [24; 49]	39,1 [18,2; 51]	>0,1
КФК, Ед/л	162,8 [82,5; 179,9]	180,3 [62; 294]	>0,1

ции, общей площадью 12–14%. Через 9 мес на фоне проводимой терапии – отрицательный результат стресс-ЭКГ, увеличение толерантности к физической нагрузке (125 – >175 Вт), а также уменьшение неравномерности перфузии миокарда ЛЖ на фоне нагрузки с сохранением начальной (около 6%) преходящей ишемии передней локализации – эффект, сопоставимый с потенциально ожидаемым эффектом ЧКВ (рис. 3).

По результатам лабораторных анализов отмечается положительная динамика в виде снижения общего холестерина (ОХС) и ХС ЛПНП. На фоне проводимой терапии достигнуты целевые значения ХС ЛПНП у 22 (73,3%) пациентов. Другие показатели липидного профиля – ТГ, ХС ЛПВП, Лп(а) в данной группе пациентов были без существенной динамики. Динамика лабораторных показателей представлена в табл. 4.

**Рис. 4. Динамика показателей липидного профиля исходно и через 9 мес наблюдения в группе инклизирана и в группе сравнения.**

Fig. 4. Dynamic changes in the lipid profile indicators at baseline and after 9 months of follow-up in the Inclisiran group and comparison group.



Как видно из табл. 4, медиана снижения уровня ХС ЛПНП при добавлении инклизирана составляет 56%. Как и следовало ожидать, в группе сравнения не отмечена значимая динамика показателей липидного профиля, АСТ, АЛТ, КФК (табл. 5).

Динамика показателей липидного профиля обеих групп представлена на рис. 4.

В группе инклизирана отмечалось снижение Лп(а), не достигшее достоверности.

Таким образом, выявлено улучшение количественных параметров, оценивающих негетогенность миокардиальной перфузии на фоне проведения интенсивной трехкомпонентной гиполипидемической терапии с использованием инклизирана. В группе сравнения значимой динамики данных показателей не было.

## Обсуждение

Улучшение перфузии миокарда в виде уменьшения неравномерности включения РФП в группе инклизирана и отсутствие динамики в группе сравнения позволяет рассмотреть вопрос о механизмах влияния гиполипидемической терапии на кровоснабжение миокарда. Улучшение может быть обусловлено влиянием именно инклизирана, либо достижением целевых уровней ХС ЛПНП при использовании трехкомпонентной терапии, либо значительным дополнительным (около 50%) снижением ХС ЛПНП.

Большинство пациентов, включенных в работу (60% – ЧКВ, 16,6% – коронарное шунтирование), ранее прошли инвазивную реваскуляризацию миокарда, большинству других пациентов коронарная реваскуляризация не требовалась. Следовательно, улучшение перфузии миокарда нельзя объяснить только уменьшением объема атеросклеротической бляшки в коронарных артериях первого, второго и третьего порядка. В перфузионных радионуклидных методах (ОЭКТ и позитронно-эмиссионной томографии) используются РФП, проникающие в кардиомиоциты, и таким образом оце-

нивается перфузия миокарда на уровне клетки. Учитывая определенные возможности кардиомиоцитов к поддержанию своей жизнеспособности в условиях ишемии, оценка именно клеточной перфузии является наиболее оправданной с практической точки зрения.

У пациентов с нарушениями липидного обмена отмечается нарушение перфузии миокарда, в том числе в большинстве случаев на уровне микроциркуляции. Для оценки динамики миокардиальной перфузии, включая показатели негетогенности включения РФП в миокард, проводилось наблюдение пациентов в течение 9 мес. На фоне проводимой терапии в течение 9 мес отмечалась положительная динамика по результатам лабораторных анализов в виде снижения уровней ОХС и ХС ЛПНП, достижения целевых уровней ХС ЛПНП в 73,3% случаях. По данным перфузионной ОЭКТ миокарда отмечается улучшение перфузии у 70% пациентов.

Как известно, гиполипидемическая терапия не только влияет на уровень показателей липидного профиля, но и оказывает плеiotропные эффекты – влияние на факторы воспаления и на эндотелиальную дисфункцию. Влияние на факторы воспаления обычно оценивается по динамике уровней высокочувствительного С-реактивного белка, интерлейкинов, фактора некроза опухоли и т.д. Влияние на функцию эндотелия часто оценивается измерением поток-зависимой вазодилатации. Однако имеется мало данных о влиянии препарата миРНК инклизирана на эндотелиальную дисфункцию. Кроме того, встает вопрос, связано ли продемонстрированное в нашей работе улучшение перфузии миокарда только с влиянием на функцию эндотелия или процессы гораздо более сложные. Можно предположить влияние на плотность коронарных капилляров (капиллярное разрежение), периваскулярный фиброз, ремоделирование артериолы [18]. Влияние терапии инклизираном на агрегацию тромбоцитов маловероятно, однако полностью исключить данное влияние в настоящее время не представляется возможным.

Хотя наша работа не раскрывает данные механизмы, она убедительно демонстрирует влияние трехкомпонентной терапии на улучшение перфузии миокарда вне зависимости от стеноза эпикардиальных коронарных артерий. Особое значение данная работа имеет в свете выхода европейских рекомендаций по хроническому коронарному синдрому 2024 г. [18], в которых патогенетически ИБС делится на эпикардиальную и микроциркулярную.

Нами не анализировалась динамика перфузии миокарда в подгруппах пациентов, достигших и не достигших целевых уровней ХС ЛПНП на фоне трехкомпонентной терапии, вследствие малого количества пациентов в последней группе соответственно. В дальнейшем представляется актуальным изучение вопроса об улучшении коронарной микроциркуляции в зависимости от достижения и не достижения целевых уровней ХС ЛПНП.

Возможно, результаты данного исследования окажут влияние на приверженность к гиполипидемической те-



рапии, которая, к сожалению, в настоящее время остается достаточно низкой. Возможность визуально подтвердить улучшение коронарной микроциркуляции на фоне интенсивной комбинированной терапии с использованием препаратов PCSK9-таргетной терапии (как с позиции врача, так и пациента) должна улучшить комплаентность не только в назначении интенсивной терапии, но и в достижении целевых уровней ХС ЛПНП.

## Заключение

Проводимая интенсивная гиполипидемическая терапия приводила не только к достижению целевого

уровня ХС ЛПНП в большинстве случаев, но и к улучшению перфузии миокарда на уровне микроциркуляции. Весьма вероятно, что к улучшению перфузии приводит значительное снижение уровня ХС ЛПНП вне зависимости от того, каким способом данное достижение достигнуто. Это требует значимого увеличения внедрения инклизирана в кардиологическую клиническую практику для лечения больных очень высокого риска с выраженной гиперхолестеринемией.

**Конфликт интересов.** Авторы заявляют об отсутствии конфликта интересов.

**Conflict of interests.** The authors declare that there is not conflict of interests.

## Литература / References

- Ежов М.В., Кухарчук В.В., Сергиенко И.В. и др. Нарушения липидного обмена. Клинические рекомендации 2023. *Российский кардиологический журнал*. 2023;28(5):250-97. DOI: 10.15829/1560-4071-2023-5471
- Yezhov M.V., Kukharchuk V.V., Sergienko I.V. et al. Disorders of lipid metabolism. Clinical guidelines 2023. *Russian Journal of Cardiology*. 2023;28(5):250-97. DOI: 10.15829/1560-4071-2023-5471 (in Russian).
- Чубыкина У.В., Ежов М.В., Рожкова Т.А. и др. Пятилетний период наблюдения за пациентами с гомо- и гетерозиготной семейной гиперхолестеринемией в регистре РЕНЕССАНС. *Атеросклероз и дислипидемии*. 2023;(1):5-18.
- Chubykina U.V., Yezhov M.V., Rozhkova T.A. et al. A five-year follow-up period for patients with homo- and heterozygous familial hypercholesterolemia in the RENAISSANCE registry. *Atherosclerosis and dyslipidemia*. 2023;(1):5-18 (in Russian).
- Lamb Yvette N. Inclisiran: first approval. *Drugs* 2021;81:389-95.
- Samuel E, Watford M, Egolum UO et al. Inclisiran: a first-in-class siRNA therapy for lowering low-density lipoprotein cholesterol. *Annals of Pharmacotherapy* 2023;57(3):317-24.
- Koenig W, Ray KK, Landmesser U. Efficacy and safety of inclisiran in patients with cerebrovascular disease: ORION-9, ORION-10, and ORION-11. *American Journal of Preventive Cardiology* 2023;14:100503.
- Koenig W, Conde LG, Landmesser U et al. Efficacy and safety of inclisiran in patients with polyvascular disease: pooled, post hoc analysis of the ORION-9, ORION-10, and ORION-11 Phase 3 randomized controlled trials. *Cardiovascular Drugs and Therapy* 2024;38(3):493-503.
- Wang H, Wang Q, Venugopal J et al. Obesity-induced endothelial dysfunction is prevented by neutrophil extracellular trap inhibition. *Scientific Reports* 2018;8(1):4881.
- Аншелес А.А., Шульгин Д.Н., Соломяный В.В. и др. Влияние результатов проб с физической нагрузкой на данные однофотонной эмиссионной компьютерной томографии миокарда и коронарографии у больных ишемической болезнью сердца. *Радиационная онкология и ядерная медицина*. 2013;(1):75-84.
- Ansheles A.A., Shulgin D.N., Solomyaniy V.V. et al. The effect of the results of physical activity tests on the data of single-photon emission computed tomography of the myocardium and coronary angiography in patients with coronary heart disease. *Radiation oncology and nuclear medicine*. 2013;(1):75-84 (in Russian).
- Flotats A, Knuuti J, Gutberlet M et al. Hybrid cardiac imaging: SPECT/CT and PET/CT. A joint position statement by the European Association of Nuclear Medicine (EANM), the European Society of Cardiac Radiology (ESCR) and the European Council of Nuclear Cardiology (ECNC). *European Journal of Nuclear Medicine and Molecular Imaging* 2011;38:201-12.
- Hachamovitch R, Hayes SW, Friedman JD et al. A prognostic score for prediction of cardiac mortality risk after adenosine stress myocardial perfusion scintigraphy. *Journal of the American College of Cardiology* 2005;45(5):722-9.
- Hachamovitch R, Di Carli MF. Methods and limitations of assessing new noninvasive tests: Part II: Outcomes-based validation and reliability assessment of noninvasive testing. *Circulation* 2008;117(21):2793-801.
- Сергиенко И.В., Мартиросян Л.А. Перфузия миокарда левого желудочка у больных с гиперхолестеринемией на фоне терапии статинами. *Атеросклероз и дислипидемии*. 2017;(2):38-47.
- Sergienko I.V., Martirosyan L.A. Left ventricular myocardial perfusion in patients with hypercholesterolemia on the background of statin therapy. *Atherosclerosis and dyslipidemia*. 2017;(2):38-47 (in Russian).
- Rezinkina PK, Sergienko IV, Ansheles AA. Clinical case: Evaluation of the effect of liraglutide therapy on myocardial perfusion according to spect data in an obese patient. *Atherosclerosis* 2022;355:128-9.
- Сергиенко И.В., Курбанисмаилова П.М., Сергиенко В.Б. Особенности перфузии миокарда по данным однофотонной эмиссионной томографии у пациентов с различной вероятностью диагноза семейной гиперхолестеринемии. *Кардиологический вестник*. 2017;12(4):52-7.
- Sergienko I.V., Kurbanismailova P.M., Sergienko V.B. Features of myocardial perfusion according to single-photon emission tomography in patients with varying probability of diagnosis of familial hypercholesterolemia. *Cardiological Bulletin*. 2017;12(4):52-7 (in Russian).
- Аншелес А.А., Мартиросян Л.А., Сергиенко И.В. и др. Новые подходы к количественной оценке начальных нарушений и неоднородности перфузии миокарда по данным однофотонной эмиссионной компьютерной томографии. *Вестник рентгенологии и радиологии*. 2015;(5):17-26.
- Ansheles A.A., Martirosyan L.A., Sergienko IV et al. New approaches to the quantitative assessment of initial disorders and heterogeneity of myocardial perfusion according to single-photon emission computed tomography. *Bulletin of Radiology and Radiology*. 2015;(5):17-26 (in Russian).
- Аншелес А.А., Сергиенко И.В., Сергиенко В.Б. Способ количественной оценки начальных нарушений и неоднородности перфузии миокарда по данным однофотонно-эмиссионной компьютерной томографии. Патент на изобретение RU 2601098 C1, 27.10.2016. Заявка №2015122258/14 от 10.06.2015.
- Ansheles A.A., Sergienko I.V., Sergienko V.B. A method for quantifying initial disorders and heterogeneity of myocardial perfusion according to single-photon emission computed tomography. Patent for invention RU 2601098 C1, 27.10.2016. Application No. 2015122258/14 dated 06/10/2015 (in Russian).
- Goodman SG, Steg PG, Poulouin Y et al. Long-Term Efficacy, Safety, and Tolerability of Alirocumab in 8242 Patients Eligible for 3 to 5 Years of Placebo-Controlled Observation in the ODYSSEY OUTCOMES Trial. *Journal of the American Heart Association* 2023;12(18):e029216.
- Vrints C, Andreotti F, Koskinas KC et al. 2024 ESC guidelines for the management of chronic coronary syndromes: developed by the task force for the management of chronic coronary syndromes of the European Society of Cardiology (ESC) endorsed by the European Association for Cardio-Thoracic Surgery (EACTS). *European Heart Journal* 2024;45(36):3415-37.

## ИНФОРМАЦИЯ ОБ АВТОРАХ

**Курочкина Наталья Сергеевна** – канд. мед. наук, мл. науч. сотр. лаборатории фенотипов атеросклероза, ФГБУ «НМИЦК им. акад. Е.И. Чазова». ORCID: 0000-0001-8126-1330

**Прус Юлия Андреевна** – канд. мед. наук, мл. науч. сотр. лаборатории фенотипов атеросклероза, ФГБУ «НМИЦК им. акад. Е.И. Чазова». ORCID: 0000-0002-5663-3005

**Нозадзе Диана Нодариевна** – канд. мед. наук, науч. сотр. лаборатории фенотипов атеросклероза, ФГБУ «НМИЦК им. акад. Е.И. Чазова». ORCID: 0000-0002-0088-071X

**Зубарева Марина Юрьевна** – канд. мед. наук, ст. науч. сотр. лаборатории фенотипов атеросклероза, ФГБУ «НМИЦК им. акад. Е.И. Чазова». ORCID: 0000-0002-2980-9167

**Аншелес Алексей Аркадьевич** – д-р. мед. наук, вед. науч. сотр. отдела радионуклидной диагностики и позитронно-эмиссионной томографии, врач-радиолог высшей квалификационной категории, ФГБУ «НМИЦК им. акад. Е.И. Чазова». ORCID: 0000-0002-2675-3276

**Сергиенко Владимир Борисович** – д-р. мед. наук, проф., руководитель Отдела радионуклидной диагностики и позитронно-эмиссионной томографии, ФГБУ «НМИЦК им. акад. Е.И. Чазова». ORCID: 0000-0002-0487-6902

**Кордзая Елена Лериевна** – врач-кардиолог, ГБУЗ «ГКБ им. И.В. Давыдовского ДЗМ». ORCID: 0000-0001-9146-7463

**Сапина Анна Ивановна** – канд. мед. наук, зав. отделением кардиологии, ГБУЗ «ГКБ им. И.В. Давыдовского ДЗМ». ORCID: 0009-0006-5858-8902

**Васильева Елена Юрьевна** – д-р мед. наук, проф. каф. кардиологии, ФГБОУ ВО «Российский университет медицины», президент ГБУЗ «ГКБ им. И.В. Давыдовского ДЗМ», гл. внештатный специалист кардиолог ДЗМ. ORCID: 0000-0002-6310-7636

**Сергиенко Игорь Владимирович** – д-р мед. наук, руководитель лаборатории фенотипов атеросклероза, гл. науч. сотр., ФГБУ «НМИЦК им. акад. Е.И. Чазова», директор Национального общества по изучению атеросклероза. ORCID: 0000-0003-1534-3965

**Ежов Марат Владиславович** – д-р мед. наук, проф., ФГБУ «НМИЦК им. акад. Е.И. Чазова», президент Национального общества по изучению атеросклероза. ORCID: 0000-0002-1518-6552

Поступила в редакцию: 10.02.2025

Поступила после рецензирования: 27.02.2025

Принята к публикации: 06.03.2025

## INFORMATION ABOUT THE AUTHORS

**Natalia S. Kurochkina** – Cand. Sci. (Med.), Chazov National Medical Research Center of Cardiology. ORCID: 0000-0001-8126-1330

**Yulia A. Prus** – Cand. Sci. (Med.), Chazov National Medical Research Center of Cardiology. ORCID: 0000-0002-5663-3005

**Diana N. Nozadze** – Cand. Sci. (Med.), Chazov National Medical Research Center of Cardiology. ORCID: 0000-0002-0088-071X

**Marina Yu. Zubareva** – Cand. Sci. (Med.), Chazov National Medical Research Center of Cardiology. ORCID: 0000-0002-2980-9167

**Alexey A. Ansheles** – Dr. Sci. (Med.), Chazov National Medical Research Center of Cardiology. ORCID: 0000-0002-2675-3276

**Vladimir B. Sergienko** – Dr. Sci. (Med.), Chazov National Medical Research Center of Cardiology. ORCID: 0000-0002-0487-6902

**Elena L. Kordzaya** – Cardiologist, Davydovsky City Clinical Hospital. ORCID: 0000-0001-9146-7463

**Anna I. Sapina** – Cand. Sci. (Med.), Davydovsky City Clinical Hospital. ORCID: 0009-0006-5858-8902

**Elena Yu. Vasileva** – Dr. Sci. (Med.), Davydovsky City Clinical Hospital. ORCID: 0000-0002-6310-7636

**Igor V. Sergienko** – Dr. Sci. (Med.), Chazov National Medical Research Center of Cardiology. ORCID: 0000-0003-1534-3965

**Marat V. Ezhov** – Dr. Sci. (Med.), Chazov National Medical Research Center of Cardiology. ORCID: 0000-0002-1518-6552

Received: 10.02.2025

Revised: 27.02.2025

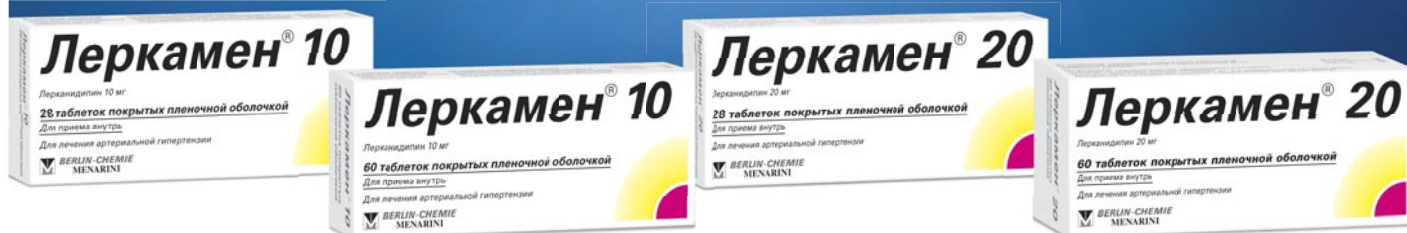Accepted: 06.03.2025

# Леркамен®

Лерканидипин



**Лерканидипин** —  
эффективное снижение АД  
и хорошая переносимость<sup>1, 2</sup>



## Базовая информация по препарату Леркамен® от 01.08.2024

Международное непатентованное наименование: лерканидипин, в дозе 10 мг и 20 мг.

**Показания к применению:** препарат показан к применению у взрослых старше 18 лет. Артериальная гипертензия I-II степени у взрослых пациентов.

**Режим дозирования:** рекомендуемая доза – 10 мг (1 таблетка препарата Леркамен® 10 или ½ таблетки препарата Леркамен® 20) в сутки. В зависимости от индивидуальной переносимости препарата пациентом, доза может быть увеличена до 20 мг (2 таблетки препарата Леркамен® 10 или 1 таблетка препарата Леркамен® 20). Терапевтическая доза подбирается постепенно, так как максимальное антигипертензивное действие развивается приблизительно через 2 недели после начала приема препарата. При недостаточной эффективности монотерапии препарат Леркамен® можно принимать в комбинации с другими гипотензивными средствами, такими как бета-адреноблокаторы (атенолол), диуретики (гидрохлоротиазид) или ингибиторы ангиотензинпревращающего фермента (каптоприл, эналаприл).

**Способ применения:** внутрь, 1 раз в сутки, не менее чем за 15 минут до еды, не разжевывая, запивая достаточным количеством воды. Препарат не следует принимать одновременно с грейпфрутом или грейпфрутовым соком.

**Противопоказания:** гиперчувствительность к лерканидипину, другим производным дигидропиридина или к любому из вспомогательных веществ; хроническая сердечная недостаточность в стадии декомпенсации; нестабильная стенокардия; обструкция выносящего тракта левого желудочка; острый инфаркт миокарда и в течение 1 месяца после перенесенного инфаркта миокарда; тяжелая печеночная недостаточность; тяжелая почечная недостаточность (СКФ < 30 мл/мин), включая пациентов, находящихся на диализе; беременность и период грудного вскармливания; применение у женщин детородного возраста, не пользующихся надежными методами контрацепции; одновременное применение с мощными ингибиторами CYP3A4 (кетоконазол, итраконазол, эритромицин, ритонавир, тролеандомицин), с циклоспорином; одновременное применение с грейпфрутом или грейпфрутовым соком. Полная информация содержится в общей характеристике лекарственного препарата Леркамен® 10 и Леркамен® 20.

1. Barrios V, Navarro A, Esteras A, Luque M, Romero J, Tamargo J, Prieto L, Carrasco JL, Herranz I, Navarro-Cid J, Ruilope LM; Investigators of ELYPSE Study (Eficacia de Lercanidipino y su Perfil de Seguridad). Antihypertensive efficacy and tolerability of lercanidipine in daily clinical practice. The ELYPSE Study. Eficacia de Lercanidipino y su Perfil de Seguridad. Blood Press. 2002;11(2):95-100. doi: 10.1080/08037050211265. PMID: 12035878. 2. Leonetti G, Magnani B, Pessina AC, Rappelli A, Trimarco B, Zanchetti A; COHORT Study Group. Tolerability of long-term treatment with lercanidipine versus amlodipine and lacidipine in elderly hypertensives. Am J Hypertens. 2002 Nov;15(11):932-40. doi: 10.1016/s0895-7061(02)03000-5. PMID: 12441211.

Информация для специалистов здравоохранения. Отпускается по рецепту. RU-LER-05-2024-v01-print. Одобрено: 18.09.2024. РЕКЛАМА  
Если у Вас имеется информация о нежелательном явлении, пожалуйста, сообщите об этом на электронный адрес AE-BC-RU@berlin-chemie.com

Леркамен® 10



Леркамен® 20



Ознакомьтесь  
с полной информацией  
о лекарственном препарате,  
используя QR-код



**БЕРЛИН-ХЕМИ  
МЕНАРИНИ**

По лицензии Recordati

ООО «Берлин-Хеми/А.Менарини». 123112, г. Москва,  
Пресненская набережная, дом 10, БЦ «Башня на Набережной», Блок Б.  
Тел. (495) 785-01-00, факс (495) 785-01-01; <http://www.berlin-chemie.ru>.





# Первичная профилактика ранней послеоперационной правожелудочковой недостаточности: опыт использования левосимендана перед имплантацией искусственного левого желудочка

К.Г. Ганаев✉, О.Ю. Нарусов, Ж.А. Шахраманова, А.Г. Драгнев, Э.Е. Власова, Е.В. Дзыбинская, С.Н. Терещенко, А.А. Ширяев, Р.С. Акчурин

ФГБУ «Национальный медицинский исследовательский центр кардиологии им. ак. Е.И. Чазова» Минздрава России

✉dr\_ganaev@mail.ru

## Аннотация

Ранняя правожелудочковая недостаточность (ПЖН) после имплантации искусственного левого желудочка является одной из основных причин худшего послеоперационного прогноза. Проблема *de novo* ПЖН требует поиска методов первичной профилактики и улучшения стратегий лечения при ее развитии. Предоперационная терапия левосименданом оказывает положительное влияние на функцию правого желудочка и может рассматриваться как способ предоперационной подготовки к имплантации искусственного левого желудочка.

**Ключевые слова:** хроническая сердечная недостаточность, механическая поддержка кровообращения, искусственный левый желудочек.

**Для цитирования:** Ганаев К.Г., Нарусов О.Ю., Шахраманова Ж.А., Драгнев А.Г., Власова Э.Е., Дзыбинская Е.В., Терещенко С.Н., Ширяев А.А., Акчурин Р.С. Первичная профилактика ранней послеоперационной правожелудочковой недостаточности: опыт использования левосимендана перед имплантацией искусственного левого желудочка. *Клинический разбор в общей медицине*. 2025; 6 (3): 24–28, DOI: 10.47407/kr2024.6.3.00579

## Primary prevention of early postoperative right ventricular failure: clinical experience with the use of levosimendan before implantation of a left ventricular assist device

Kamil G. Ganaev✉, Oleg Yu. Narusov, Zhanna A. Shahramanova, Anatoliy G. Dragnev, Elina E. Vlasova, Elena V. Dzybinskaya, Sergey N. Tereshchenko, Andrey A. Shiryayev, Renat S. Akchurin

Chazov National Medical Research Center of Cardiology, Moscow, Russia

✉dr\_ganaev@mail.ru

## Abstract

Early right ventricular failure after left ventricular assist device (LVAD) implantation is one of the main causes of a worse postoperative prognosis. The problem of *de novo* right ventricular failure requires the search for methods of primary prevention and improvement of treatment strategies in its development. Preoperative therapy with levosimendan has a positive effect on right ventricular function and may be considered as a method of preoperative preparation for LVAD implantation.

**Keywords:** chronic heart failure, mechanical circulatory support, left ventricular assist device.

**For citation:** Ganaev K.G., Narusov O.Yu., Shahramanova Zh.A., Dragnev A.G., Vlasova E.E., Dzybinskaya E.V., Tereshchenko S.N., Shiryayev A.A., Akchurin R.S. Primary prevention of early postoperative right ventricular failure: clinical experience with the use of levosimendan before implantation of a left ventricular assist device. *Clinical review for general practice*. 2025; 6 (3): 24–28 (In Russ.). DOI: 10.47407/kr2024.6.3.00579

## Актуальность

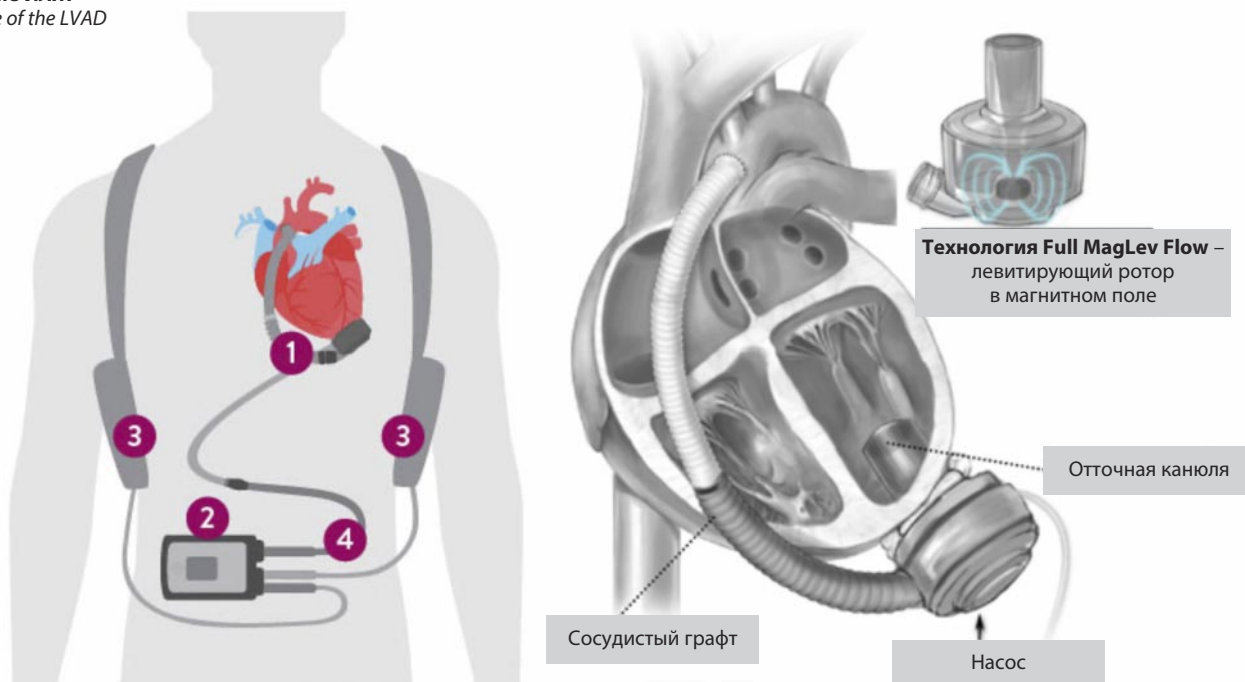
Искусственный левый желудочек (ИЛЖ) становится все более распространенным методом лечения терминальной хронической сердечной недостаточности (см. рисунок). Современные поколения ИЛЖ одобрены не только в рамках переходного этапа к трансплантации сердца («мост к пересадке»), но и в качестве альтернативы пересадки сердца («целевая терапия») [1].

Критерии отбора больных на долгосрочную механическую поддержку левого желудочка во многом схожи с показаниями к пересадке сердца, за исключением некоторых особенностей, главным образом связанных с тем, что устройство поддерживает функцию лишь ле-

вых камер сердца. Оптимальным кандидатом на имплантацию ИЛЖ считается больной с выраженным снижением сократительной функции левого желудочка (фракция выброса менее 30%) на фоне хорошего состояния правого желудочка, однако большинство пациентов имеют некоторую дисфункцию правых камер сердца, не достигающую до клинических проявлений.

Известно, что ранняя правожелудочковая недостаточность (ПЖН) после имплантации ИЛЖ является частым осложнением; распространенность варьируется в зависимости от тяжести исследуемых больных от 10 до 40% [2]. Генез ПЖН после имплантации ИЛЖ имеет множество причин: увеличение преднагрузки на пра-

## Строение ИЛЖ Structure of the LVAD



Примечание. 1 – насос, 2 – системный контроллер, 3 – аккумуляторы, 4 – кабель.  
Note: 1 – pump, 2 – system controller, 3 – batteries, 4 – cable.

вый желудочек, изменение геометрии сокращения левого желудочка, снижение вклада перегородки в сократимость правого желудочка и утяжеление трикуспидальной регургитации [3]. Поскольку имплантируемое устройство обеспечивает поддержку функции левых камер сердца, то правые камеры оказываются «незащищенными» в условиях быстро возросшей объемной нагрузки. Развитие ранней послеоперационной ПЖН является независимым фактором плохого прогноза и основной причиной смертности [4].

Левосимендан – негликозидный кардиотонический препарат, который, в отличие от давно используемых инотропных средств, увеличивает сократимость миокарда без повышения потребления кислорода [5]. Данные об эффективности периоперационной подготовки левосименданом весьма противоречивы: одни исследователи показали улучшение выживаемости, другие не подтвердили преимуществ по сравнению с плацебо и применением добутамина, а эффект в контексте профилактики ранней ПЖН не ясен [6, 7]. Предотвращение ПНЖ реализуется посредством нескольких эффектов левосимендана: положительного влияния на инотропную функцию [8], улучшения доставки кислорода к миокарду при отсутствии повышенного потребления [9], а также за счет снижения постнагрузки, как следствие расширения сосудов [10, 11].

На пролонгированном инотропном воздействии основана возможность применения левосимендана в предоперационном периоде в качестве терапии профилактики послеоперационной *de novo* ПЖН. Анализ доступной научной литературы показывает, что данные о безопасности и эффективности предоперационной ин-

фузии левосименданом у пациентов с терминальной сердечной недостаточностью, перенесших имплантацию ИЛЖ, весьма ограничены.

Целью настоящего исследования является продемонстрировать клинический опыт применения левосимендана в качестве терапии, направленной на первичную профилактику ПЖН раннего послеоперационного периода имплантации ИЛЖ.

## Материал и методы

В исследование включены 22 пациента. Всем больным за 48–96 ч до операции в условиях палаты интенсивной терапии внутривенно вводился левосимендан в дозе 12,5 мг. В условиях операционной, до начала операции, выполнялось повторное определение параметров гемодинамики правого желудочка и малого круга кровообращения путем катетеризации правых отделов сердца (КПОС). Послеоперационное наблюдение включало выполнение дважды в сутки эхокардиографии (ЭхоКГ), КПОС и чреспищеводной ЭхоКГ при необходимости.

Показанием к имплантации ИЛЖ являлась тяжелая хроническая сердечная недостаточность со сниженной сократительной функцией левого желудочка (фракция выброса <30%; сердечный индекс <2,2 л/мин/м<sup>2</sup>), рефрактерная к оптимальной медикаментозной терапии.

Под дисфункцией правого желудочка считали нарушение сократительной и/или деформационной функции правого желудочка без клинических и лабораторных проявлений сердечной недостаточности по большому кругу кровообращения [12].

Результаты и обсуждение

Все включенные пациенты – мужчины, медиана возраста составила 62 [54,3; 65] года. По этиологии сердечной недостаточности: 10/22 имели ДКМП, и 12/22 – ишемическую кардиомиопатию. Среднее значение теста 6-минутной ходьбы при поступлении в стационар – 259±69 м (табл. 1).

Данные параметров ЭхоКГ и КПОС, выполненных на дооперационном этапе, представлены в табл. 2. Стоит отметить, что измерения выполнены на фоне оптимальной медикаментозной терапии в момент относительной компенсации хронической сердечной недостаточности, а явления недостаточности кровообращения по большому кругу кровообращения отсутствовали. Была установлена дисфункция правых камер сердца: фракция выброса правого желудочка =40 [37; 44] %, TAPSE =1,6 [1,4; 1,8].

Применение левосимендана было безопасным и в целом хорошо переносилось; ни у одного пациента не зарегистрированы нежелательные эффекты, не было случаев прерывания или прекращения введения из-за

каких-либо побочных эффектов. На фоне лечения левосименданом у всех пациентов улучшились гемодинамические показатели правого желудочка и малого круга кровообращения; КПОС выполнялась в операционной, непосредственно перед операцией (табл. 3).

ПЖН, потребовавшая инотропной терапии в больших дозах и ингаляционной терапии оксидом азота в послеоперационном периоде, была зарегистрирована в 3 (14%) случаях. Однако усугубление признаков правожелудочковой дисфункции отмечено у 7 (32%) пациентов. Непосредственные результаты, включая послеоперационные осложнения, были представлены нами ранее [13].

Частота ПЖН после имплантации ИЛЖ, описанная в научной литературе, варьируется от 25% до 40% [2, 14]. Включенные в настоящее исследование пациенты исходно имели скомпрометированные правые камеры сердца, считаем, что частота ПЖН в 14%, на фоне выбранной стратегии – предоперационной терапии левосименданом, является приемлемым результатом.

Улучшение результатов имплантации ИЛЖ требует кропотливой работы, начиная от выбора оптимального кандидата и его медикаментозной подготовки до применения временных устройств гемодинамической поддержки в качестве «моста к стабилизации». В этом контексте применение левосимендана на дооперационном этапе кажется более чем обоснованным у отдельной категории пациентов.

<b>Таблица 1. Клинико-демографическая характеристика пациентов</b> <i>Table 1. Clinical and demographic characteristics of patients</i>	
<b>Показатель</b>	<b>n=22</b>
Возраст, лет Медиана (Q1; Q3)	62 (54,3; 65)
Мужчины, n (%)	22 (100)
<b>Этиология хронической сердечной недостаточности</b>	
Ишемическая кардиомиопатия, n (%)	12 (55)
Дилатационная кардиомиопатия, n (%)	10 (45)
Тест 6-минутной ходьбы, м Среднее значение ±CO	259±69
NT-proBNP, пг/мл Медиана (Q1; Q3)	2167 (1467; 4248)

<b>Таблица 2. Данные ЭхоКГ и центральной гемодинамики на фоне оптимальной медикаментозной терапии до инфузии левосимендана</b> <i>Table 2. Echo and hemodynamic data against the background of optimal drug therapy before levosimendan infusion</i>	
<b>Показатели ЭхоКГ</b>	<b>n=22</b>
Фракция выброса левого желудочка, % Медиана (Q1; Q3)	21 (20; 23)
Фракция выброса правого желудочка, % Медиана (Q1; Q3)	40 (37; 44)
TAPSE, см Медиана (Q1; Q3)	1,6 (1,4; 1,8)
<b>Параметры центральной гемодинамики (данные КПОС)</b>	
Сердечный индекс, л/мин/м <sup>2</sup> Медиана (Q1; Q3)	1,9(1,8; 2,3)
ДЗЛА, мм рт. ст. Медиана (Q1; Q3)	17 (11; 22)
Легочное сосудистое сопротивление, ед. Вуд Медиана (Q1; Q3)	2,5 (1,9; 3,3)

<b>Таблица 3. Предимплантационные данные центральной гемодинамики после инфузии левосимендана</b> <i>Table 3. Preimplantation central hemodynamic data after levosimendan infusion</i>	
<b>Параметры центральной гемодинамики после введения левосимендана (n=22)</b>	
Сердечный индекс, л/мин/м <sup>2</sup> Медиана (Q1; Q3)	2,1(1,9; 2,4)
Среднее давление в легочной артерии, мм рт. ст. Медиана (Q1; Q3)	23 (16; 35)
ДЗЛА, мм рт. ст. Медиана (Q1; Q3)	15 (10; 19)
Легочное сосудистое сопротивление, ед. Вуд Медиана (Q1; Q3)	1,9 (1,7; 3,3)

<b>Таблица 4. Послеоперационные осложнения и летальность</b> <i>Table 4. Postoperative complications and mortality</i>	
Правожелудочковая дисфункция, n (%)	7 (32)
ПЖН, n (%)	3 (14)
Послеоперационный делирий, n (%)	4 (18)
Плеврит, n (%)	18 (82)
Обход правого желудочка, n (%)	1 (5)
Вено-венозная экстракорпоральная мембранная оксигенация	1 (5)
Заместительная почечная терапия, n (%)	2 (9)
30-дневная летальность, n (%)	1 (5%)



Ввиду отсутствия нежелательных явлений при введении левосимендана перед имплантацией ИЛЖ, с одной стороны, и приемлемыми результатами имплантации ИЛЖ в нашем исследовании по сравнению с данными зарубежных исследований, с другой, мы включили в протокол подготовки пациентов к имплантации ИЛЖ терапию левосименданом. Дальнейшее изучение эффективности дооперационной терапии левосименданом требует большего числа включенных пациентов, а также группы контроля.

## Литература / References

1. Varshney, Anubodh S et al. Trends and Outcomes of Left Ventricular Assist Device Therapy: JACC Focus Seminar. *J Am College Cardiol* 2022;79(11):1092-07. DOI: 10.1016/j.jacc.2022.01.017
2. Bravo, Claudio A et al. Right heart failure after left ventricular assist device: From mechanisms to treatments. *Frontiers in Cardiovascular Medicine* 2022;9:1023549. DOI: 10.3389/fcvm.2022.1023549
3. Шахраманова Ж.А., Аманатова В.А., Нарусов О.Ю. и др. Особенности оценки гемодинамики у пациентов с центрифугальной системой вспомогательного кровообращения. *Кардиологический вестник*. 2023;18(3):6-15. DOI: 10.17116/Cardiobulletin2023180316 Shakhramanova J.A., Amanatova V.A., Narusov O.Yu. et al. Features of hemodynamic assessment in patients with a centrifuge circulatory system. *Cardiological Bulletin*. 2023;18(3):6-15. DOI: 10.17116/Cardiobulletin2023180316 (in Russian).
4. Kirklin JK, Pagani FD, Kormos RL et al. Eighth annual INTERMACS report: special focus on framing the impact of adverse events. *J Heart Lung Transplant* 2017;36(10):1080-6. DOI: 10.1016/j.healun.2017.07.005
5. Kivikko M, Antila S, Eha J et al. Pharmacodynamics and safety of a new calcium sensitizer, levosimendan, and its metabolites during an extended infusion in patients with severe heart failure. *J Clin Pharmacol* 2002;42(1):43-51.
6. Mehta RH, Leimberger JD, Van Diepen S et al. Levosimendan in patients with left ventricular dysfunction undergoing cardiac surgery. *N Engl J Med* 2017;376(21):2032-42.
7. Landoni G, Lomivorotov VV, Alvaro G et al. Levosimendan for hemodynamic support after cardiac surgery. *N Engl J Med* 2017;376(21): 2021-31.
8. Papp Z, Csapo K, Pollesello P et al. Pharmacological mechanisms contributing to the clinical efficacy of levosimendan. *Cardiovasc. Drug Rev* 2005;23:71-98.
9. Haikala H, Kaivola J, Nissinen E et al. Cardiac troponin C as a target protein for a novel calcium sensitizing drug, levosimendan. *J Mol Cell Cardiol* 1995;27:1859-866.
10. Nieminen MS, Pollesello P, Vajda G, Papp Z. Effects of levosimendan on the energy balance: Preclinical and clinical evidence. *J Cardiovasc Pharmacol* 2009;53:302-10.
11. Kopustinskiene DM, Pollesello P, Saris NE. Levosimendan is a mitochondrial K (ATP) channel opener. *Eur J Pharmacol* 2011;428:311-4.
12. Bakar SN, Jia S, Smith SJ. Right ventricular failure management. *Curr Opin Cardiol* 2019;34(2):213-7. DOI:10.1097/HCO.0000000000000595
13. Ганаев К.Г., Дзыбинская Е.В., Нарусов О.Ю. и др. Госпитальные результаты имплантации центрифугальной системы поддержки функции левого желудочка пациентам с терминальной хронической сердечной недостаточностью (опыт НМИЦ им. ак. Е.И. Чазова). *Российский кардиологический журнал*. 2024;29 (6):5846. DOI: 10.15829/1560-4071-2024-5846
- Ganeev K.G., Dzybinskaya E.V., Narusov O.Yu. et al. Hospital results of implantation of a centrifuge system to support left ventricular function in patients with terminal chronic heart failure (experience of the Chazov National Research Medical Center). *Russian Journal of Cardiology*. 2024;29(6):5846. DOI: 10.15829/1560-4071-2024-5846 (in Russian).
14. Frazier OH, Delgado RM. Mechanical circulatory support for advanced heart failure: where does it stand in 2003? *Circulation* 2003;108:3064-8.

## ИНФОРМАЦИЯ ОБ АВТОРАХ

**Ганаев Камил Гаджимурадович** – канд. мед. наук, мл. науч. сотр. отдела сердечно-сосудистой хирургии, ФГБУ «НМИЦ Кардиологии им. ак. Е.И. Чазова». E-mail: dr\_ganaev@mail.ru; ORCID: 0000-0002-8438-2450

**Нарусов Олег Юрьевич** – канд. мед. наук, ст. науч. сотр. отдела заболеваний миокарда и сердечной недостаточности, ФГБУ «НМИЦ Кардиологии им. ак. Е.И. Чазова». ORCID: 0000-0003-2960-0950

**Шахраманова Жанна Александровна** – врач-кардиолог отдела заболеваний миокарда и сердечной недостаточности, ФГБУ «НМИЦ Кардиологии им. ак. Е.И. Чазова». ORCID: 0009-0007-9478-9530

**Драгнев Анатолий Георгиевич** – руководитель блока интенсивной терапии второго клин. отд-ния, ФГБУ «НМИЦ Кардиологии им. ак. Е.И. Чазова». ORCID: 0009-0008-5785-1179

**Власова Элина Евгеньевна** – канд. мед. наук, ст. науч. сотр. отдела микрохирургии, ФГБУ «НМИЦ Кардиологии им. ак. Е.И. Чазова». ORCID: 0000-0003-2925-244X

## Заключение

Терапия левосименданом является безопасной у пациентов с терминальной сердечной недостаточностью и может рассматриваться в качестве рутинной в предоперационном периоде с целью профилактики *de novo* ПЖН после имплантации ИЛЖ; необходимо исследование, включающее контрольную группу для достоверной оценки эффективности.

**Конфликт интересов.** Авторы заявляют об отсутствии конфликта интересов.

**Conflict of interests.** The authors declare that there is not conflict of interests.

## INFORMATION ABOUT THE AUTHORS

**Kamil' G. Ganaev** – Cand. Sci. (Med.), Chazov National Medical Research Center of Cardiology. E-mail: dr\_ganaev@mail.ru; ORCID: 0000-0002-8438-2450

**Oleg Yu. Narusov** – Cand. Sci. (Med.), Chazov National Medical Research Center of Cardiology. ORCID: 0000-0003-2960-0950

**Zhanna A. Shakhramanova** – Cardiologist, Chazov National Medical Research Center of Cardiology. ORCID: 0009-0007-9478-9530

**Anatoliy G. Dragnev** – Head of the Intensive Care Unit, Chazov National Medical Research Center of Cardiology. ORCID: 0009-0008-5785-1179

**Elina E. Vlasova** – Cand. Sci. (Med.), Chazov National Medical Research Center of Cardiology. ORCID: 0000-0003-2925-244X

**Дзыбинская Елена Владимировна** – д-р мед. наук, ст. науч. сотр. лаборатории анестезиологии и реанимации, ФГБУ «НМИЦ Кардиологии им. ак. Е.И. Чазова». ORCID: 0000-0002-1849-442X

**Терещенко Сергей Николаевич** – д-р мед. наук, проф., руководитель отдела заболеваний миокарда и сердечной недостаточности, ФГБУ «НМИЦ Кардиологии им. ак. Е.И. Чазова». ORCID: 0000-0001-9234-6129

**Ширяев Андрей Андреевич** – чл.-корр. РАН, проф., д-р мед. наук, руководитель отдела сердечно-сосудистой хирургии, ФГБУ «НМИЦ Кардиологии им. ак. Е.И. Чазова». ORCID: 0000-0002-3325-9743

**Акчурин Ренат Сулейманович** – акад. РАН, проф., д-р мед. наук, ФГБУ «НМИЦ Кардиологии им. ак. Е.И. Чазова». ORCID: 0000-0002-6726-4612

Поступила в редакцию: 29.12.2024

Поступила после рецензирования: 15.01.2025

Принята к публикации: 23.01.2025

**Elena V. Dzybinskaya** – Dr. Sci. (Med.), Chazov National Medical Research Center of Cardiology. ORCID: 0000-0002-1849-442X

**Sergey N. Tereshchenko** – Full Prof., Dr. Sci. (Med.), Head of Heart Failure, Chazov National Medical Research Center of Cardiology. ORCID: 0000-0001-9234-6129

**Andrej A. Shiryaev** – Corr. Memb. RAS, Full Prof., Dr. Sci. (Med.), Head of the cardiovascular surgery, Chazov National Medical Research Center of Cardiology. ORCID: 0000-0002-3325-9743

**Renat S. Akchurin** – Acad. RAS, Full Prof., Dr. Sci. (Med.), Chazov National Medical Research Center of Cardiology. ORCID: 0000-0002-6726-4612

Received: 29.12.2024

Revised: 15.01.2025

Accepted: 23.01.2025



# Влияние ревматоидного артрита на риск сердечной недостаточности: механизмы, диагностика и подходы к лечению

В.Т. Бахтигареев<sup>1</sup>✉, Д.А. Еникеев<sup>1</sup>, К.В. Шипулина<sup>2</sup>, П.Х. Магомедова<sup>3</sup>, П.Е. Вербицкая<sup>1</sup>, А.В. Новиков<sup>4</sup>, А.Э. Степанова<sup>4</sup>, Н.Р. Миннегулова<sup>5</sup>, А.М. Шерипова<sup>3</sup>, В.А. Довмальян<sup>3</sup>, Т.А. Попова<sup>2</sup>, И.Н. Акрамов<sup>6</sup>, М.О. Алишбиева<sup>3</sup>, Д.В. Мелешин<sup>1</sup>

<sup>1</sup> ФГБОУ ВО «Башкирский государственный медицинский университет» Минздрава России, Уфа, Россия;

<sup>2</sup> ФГБОУ ВО «Воронежский государственный медицинский университет им. Н.Н. Бурденко» Минздрава России, Воронеж, Россия;

<sup>3</sup> ФГАОУ ВО «Российский национальный исследовательский медицинский университет им. Н.И. Пирогова» Минздрава России (Пироговский университет), Москва, Россия;

<sup>4</sup> ФГБОУ ВО «Кубанский государственный медицинский университет» Минздрава России, Краснодар, Россия;

<sup>5</sup> Стоматологическая поликлиника №5, Казань, Россия;

<sup>6</sup> ФГБОУ ВО «Волгоградский государственный медицинский университет», Волгоград, Россия

✉ sadreit@rambler.ru

## Аннотация

Ревматоидный артрит ассоциирован с повышенным риском сердечной недостаточности, что обусловлено хроническим воспалением, играющим центральную роль в его патогенезе. У пациентов с ревматоидным артритом дисфункция миокарда может оставаться субклинической, в то время как сердечная недостаточность часто представлена в форме с сохраняющейся фракцией выброса. В статье рассматриваются основные механизмы возникновения сердечной недостаточности у пациентов с ревматоидным артритом, а также диагностические и терапевтические подходы. Существуют значительные проблемы с диагностикой сердечной недостаточности, особенно на фоне внедрения современных методов лечения, способных улучшить исходы заболевания и качество жизни. Раннее и целенаправленное лечение воспалительных процессов имеет первостепенное значение. Однако требуется дальнейшее исследование для понимания биологических механизмов, лежащих в основе этой взаимосвязи, а также для оценки стратегий лечения. Будущие исследования могут выявить биомаркеры, предсказывающие риск сердечной недостаточности, а также оценить эффективность противовоспалительных вмешательств в профилактике и лечении этой патологии у пациентов с ревматоидным артритом.

**Ключевые слова:** ревматоидный артрит, сердечная недостаточность, хроническое воспаление, лечение, диагностика, лечение, сердечно-сосудистые заболевания, биомаркеры.

**Для цитирования:** Бахтигареев В.Т., Еникеев Д.А., Шипулина К.В., Магомедова П.Х., Вербицкая П.Е., Новиков А.В., Степанова А.Э., Миннегулова Н.Р., Шерипова А.М., Довмальян В.А., Попова Т.А., Акрамов И.Н., Алишбиева М.О., Мелешин Д.В. Влияние ревматоидного артрита на риск сердечной недостаточности: механизмы, диагностика и подходы к лечению. *Клинический разбор в общей медицине*. 2025; 6 (3): 29–40. DOI: 10.47407/kr2025.6.03.00p4519

## The effect of rheumatoid arthritis on the risk of heart failure: mechanisms, diagnosis and treatment approaches

Vildan T. Bakhtigareev<sup>1</sup>✉, Damir A. Enikeyev<sup>1</sup>, Kira V. Shipulina<sup>2</sup>, Patimat Kh. Magomedova<sup>3</sup>, Polina E. Verbitskaya<sup>1</sup>, Aleksandr V. Novikov<sup>4</sup>, Anastasia E. Stepanova<sup>4</sup>, Nursinya R. Minnegulova<sup>5</sup>, Aida M. Sheripova<sup>3</sup>, Valeria A. Dovmalyan<sup>3</sup>, Tatyana A. Popova<sup>2</sup>, Iskandar N. Akramov<sup>6</sup>, Madina O. Alishbieva<sup>3</sup>, Denis V. Meleshin<sup>1</sup>

<sup>1</sup> Bashkir State Medical University, Ufa, Russia;

<sup>2</sup> Burdenko Voronezh State Medical University, Voronezh, Russia;

<sup>3</sup> Pirogov Russian National Research Medical University (Pirogov University), Moscow, Russia;

<sup>4</sup> Kuban State Medical University, Krasnodar, Russia;

<sup>5</sup> Dental Clinic No. 5, Kazan, Russia;

<sup>6</sup> Volgograd State Medical University, Volgograd, Russia

✉ sadreit@rambler.ru

## Abstract

Rheumatoid arthritis (RA) is associated with an increased risk of heart failure due to chronic inflammation, which plays a central role in its pathogenesis. In patients with RA, myocardial dysfunction may remain subclinical, while heart failure is often presented in a form with a persistent ejection fraction. The article discusses the main mechanisms of heart failure in patients with RA, as well as diagnostic and therapeutic approaches. There are significant problems with the diagnosis of heart failure, especially against the background of the introduction of modern treatment methods that can improve disease outcomes and quality of life. Early and targeted treatment of inflammatory processes is of paramount importance. However, further research is needed to understand the biological mechanisms underlying this relationship, as well as to evaluate treatment strategies. Future studies may identify biomarkers predicting the risk of heart failure, as well as evaluate the effectiveness of anti-inflammatory interventions in the prevention and treatment of this pathology in patients with RA.

**Keywords:** rheumatoid arthritis, heart failure, chronic inflammation, treatment, diagnosis, treatment, cardiovascular diseases, biomarkers.

**For citation:** Bakhtigareev V.T., Enikeyev D.A., Shipulina K.V., Magomedova P.Kh., Verbitskaya P.E., Novikov A.V., Stepanova A.E., Minnegulova N.R., Sheripova A.M., Dovmalyan V.A., Popova T.A., Akramov I.N., Alishbieva M.O., Meleshin D.V. The effect of rheumatoid arthritis on the risk of heart failure: mechanisms, diagnosis and treatment approaches. *Clinical review for general practice*. 2025; 6 (3): 29–40 (In Russ.). DOI: 10.47407/kr2025.6.03.00p4519



## Введение

Ревматоидный артрит (РА) является самым распространенным иммуновоспалительным (аутоиммунным) ревматическим заболеванием, которое проявляется хроническим эрозивным артритом и системным поражением внутренних органов [1]. РА встречается у 0,5–1% населения и приводит к серьезным социально-экономическим последствиям и сокращению продолжительности жизни пациентов [2]. Симптомы обычно проявляются в возрасте от 30 до 50 лет, а пик заболеваемости приходится на возраст около 50 лет. Помимо суставных проявлений, РА связан с повышенным риском преждевременной сердечно-сосудистой смертности, что может сократить продолжительность жизни до 10 лет [3, 4].

Сердечная недостаточность (СН) является серьезным осложнением у пациентов с РА и наблюдается со значительно более высокой частотой по сравнению с общей популяцией [5]. Исследования показывают, что пациенты с РА имеют вдвое увеличенный риск развития СН по сравнению с лицами без данного заболевания [6, 7]. СН стала одной из ведущих причин заболеваемости и смертности у больных РА, что особенно тревожно, учитывая заметное увеличение числа госпитализаций по этому поводу за последнее десятилетие. Она занимает второе место среди причин смерти после инфаркта миокарда [8]. Таким образом, своевременная диагностика и адекватное лечение СН у пациентов с РА имеют критическое значение для улучшения их общего состояния здоровья и увеличения продолжительности жизни.

Клинической СН у пациентов с РА часто предшествует бессимптомный период диастолической дисфункции (ДД), при этом наблюдается прямая зависимость между тяжестью ДД и риском развития клинической СН [8, 9]. Распространенность и прогрессирование СН напрямую коррелируют с активностью сердечно-сосудистой системы, что подчеркивает важность раннего выявления и своевременного вмешательства [10, 11]. Традиционно СН классифицируется на основе измерения фракции выброса левого желудочка (ФВЛЖ), которая может быть сниженной (ФВЛЖ  $\leq 40\%$ ), умеренно сниженной (ФВЛЖ 41–49%), сохраненной (ФВЛЖ  $\geq 50\%$ ) или улучшенной (с повышением ФВЛЖ на  $\geq 10$  пунктов) [12]. При этом было обнаружено, что значительное повышение ФВЛЖ, превышающее 40%, также имеет клиническую значимость [13].

Согласно имеющимся данным, на долю СН приходится около половины случаев сердечных осложнений при РА, и ее распространенность продолжает расти. Ожидается, что в ближайшие годы СН с сохраненной фракцией выброса (СНсФВ) превзойдет СН со сниженной фракцией выброса (СНнФВ) [14]. К сожалению, клиническая СН часто недостаточно диагностируется у пациентов с РА, в то время как субклинические и бессимптомные изменения могут накапливаться на протяжении многих лет. Недавние исследования показали, что у почти 1/3 пациентов с ревматоидным полиартри-

том была диагностирована СН, но диагноз был установлен менее чем у 7% из них, причем у большинства пациентов ФВЛЖ была  $>50\%$  [15]. Эти результаты соотносятся с другими исследованиями, в которых частота СН у пациентов с РА варьировала от 21% до 34% [10].

СН при РА может оказывать серьезное воздействие на качество жизни и выживаемость пациентов. Однако диагностика СН в данной группе остается затрудненной из-за неспецифических симптомов, которые могут совпадать с проявлениями самого РА, недостаточного внимания к оценке сердечной функции в рамках стандартного лечения заболеваний суставов и ограниченного числа исследований, посвященных СН при РА. Эти факторы усложняют получение достоверных и обобщаемых выводов [16], что делает актуальным проведение дальнейших исследований в данном направлении.

## Факторы риска

Факторы риска развития СН у пациентов с РА можно разделить на общие и специфические. К общепринятым факторам риска относятся: пожилой возраст, артериальная гипертензия, ишемическая болезнь сердца, курение, сахарный диабет и ожирение [17]. Эти факторы в целом повышают вероятность развития сердечно-сосудистых заболеваний и, соответственно, СН. С другой стороны, существуют специфичные для РА факторы риска, которые также играют значительную роль в прогрессировании СН у данной группы пациентов. К ним относятся: продолжительность заболевания, тяжесть воспалительного процесса, наличие аутоантител и режим лечения, применяемый для контроля симптомов РА. Чем продолжительнее течение РА и сильнее выражено воспаление, тем выше риск развития СН. Кроме того, применение определенных препаратов, таких как нестероидные противовоспалительные препараты (НПВП) и кортикостероиды, может отрицательно сказываться на сердечно-сосудистой системе, увеличивая риск осложнений [18]. Таким образом, важно учитывать как общие, так и специфические факторы риска при оценке состояния сердечно-сосудистой системы у пациентов с РА, что поможет улучшить результаты их лечения и повысить качество жизни.

**Возраст и пол.** С увеличением возраста наблюдается более высокая частота СН. При этом у женщин риск развития СН, ассоциированной с РА, повышается в 3 раза [19]. Это может быть связано с различиями в патофизиологии и гормональном фоне между полами, а также с особенностями клинического течения РА. В результате мужчины часто сталкиваются с более высоким уровнем смертности и госпитализации, связанным с СН, что объясняет большую распространенность этой патологии среди женщин [20]. Данные наблюдения подчеркивают важность учета пола и возраста при разработке стратегий профилактики и лечения СН, а также при оценке рисков у пациентов с РА.

**Продолжительность и активность ревматоидного артрита.** Существует взаимосвязь между СН и длительностью РА. Исследования показали, что пациенты с

СН имеют более длительную продолжительность заболевания, чаще страдают от эрозивных форм и получают более высокие дозы кортикостероидов [15]. Повышенные уровни С-реактивного белка (СРБ), скорости оседания эритроцитов (СОЭ), положительного ревматоидного фактора и антител к цитруллинированным пептидам, а также наличие внесуставных проявлений РА связаны с увеличением риска развития СН [14, 21].

Недавние исследования подтвердили, что высокая активность РА и повышенные уровни маркеров воспаления значительно увеличивают риск СН, независимо от наличия ишемической болезни сердца. Эти данные указывают на прямое воздействие активного воспалительного процесса, связанного с РА, на развитие СН [19, 22].

*Традиционные факторы риска сердечно-сосудистых заболеваний.* РА увеличивает сердечно-сосудистый риск примерно на 50% по сравнению с тем, что можно объяснить традиционными факторами риска. Кроме того, пациенты с РА подвержены более высокому риску развития артериальной гипертензии и сахарного диабета, что также значительно увеличивает риск развития СН [9].

Хотя рутинные оценки сердечно-сосудистого риска основаны на 10-летних моделях, имеющиеся данные показывают, что связь между воспалительными процессами и развитием СН становится очевидной уже в течение первых 5 лет заболевания. Это позволяет предположить, что для оценки риска СН у пациентов с РА могут быть более актуальными и короткие временные промежутки [6].

Выявление факторов риска развития СН у пациентов с РА может помочь идентифицировать тех, кто имеет более высокий риск, и обеспечить возможность ранней реализации профилактических и терапевтических стратегий.

## Патофизиология

Патогенез СН при РА является многофакторным и сложным процессом. Цитокины, такие как фактор некроза опухоли (ФНО), интерлейкин-6 (ИЛ-6) и интерлейкин-1 (ИЛ-1), играют ключевую роль в патофизиологии РА, вызывая как структурные, так и функциональные изменения в миокарде.

Нередко наблюдаются субклинические изменения в сердечной мышце и микроциркуляции, которые могут оставаться незамеченными на ранних стадиях, однако способствуют прогрессированию сердечно-сосудистых заболеваний. Более того, существует доказанная связь между повышенными уровнями биомаркеров воспаления и риском, тяжестью, а также неблагоприятными исходами СН в данной популяции [23].

*Воспаление.* СН может быть вызвана различными причинами, как ишемическими, так и неишемическими, причем обе категории связаны с воспалением, но имеют разные особенности относительно предрасположенности к ним. В случае ишемической СН наблюдается связь с положительным ревматоидным фактором, что указывает на повышенный риск у этих пациентов. С другой стороны, неишемическая СН чаще связана с

длительностью заболевания и активностью воспалительного процесса. Исследования показали, что повышенные уровни СОЭ и индекс DAS28 > 5,1 коррелируют с увеличенным риском развития СН, особенно с СНсФВ, в более чем 3 раза [24].

Выработка белков острой фазы, провоспалительных цитокинов, активация комплемента и образование иммунных комплексов способствуют системному воспалению и в значительной степени опосредуются ИЛ-6 и ФНО-α. Повышенный уровень ФНО-α ассоциируется с тяжестью и прогрессированием СН [8].

Сопутствующие провоспалительные состояния вызывают дисфункцию миокарда через механизмы окислительного стресса, фиброза и нарушения работы коронарных микрососудов, что в конечном итоге может привести к СН и ДД. Эти изменения чаще всего ассоциируются с СНсФВ, в то время как с СНнФВ связана с более высокими уровнями биомаркеров миокардиального стресса и прогрессирующей потерей кардиомиоцитов [25].

*Окислительный стресс.* Дисфункция эндотелия может значительно снижать доступность ключевых молекул, таких как оксид азота (NO), циклический гуанозинмонофосфат (цГМФ) и активность протеинкиназы G. Эти изменения приводят к ригидности миокарда и гипертрофии сердечной мышцы [20]. РА может оказывать непосредственное влияние на функцию миокарда через механизмы, связанные с воспалением.

Цитокины, такие как ИЛ-1 и ИЛ-6, могут оказывать отрицательное инотропное действие, снижая бета-адренергическую чувствительность кальциевых каналов L-типа в миофиламенте [26]. Кроме того, они вовлечены в гипертрофию кардиомиоцитов через различные сигнальные пути, включая нуклеарный фактор κB, JAK/STAT и PI3K, что способствует развитию фиброза миокарда [24].

Изменения в экспрессии и фосфорилировании саркомерных белков также могут приводить к повышению жесткости миокарда, что дополнительно усложняет кардиометаболические процессы и утяжеляет течение сердечно-сосудистых заболеваний у пациентов с РА [20].

*Фиброз.* Цитокины играют важную роль в развитии фиброза миокарда, способствуя пролиферации и активации макрофагов и миофибробластов. Это приводит к увеличению уровня ФНО и численности инфильтрирующих лейкоцитов, которые экспрессируют трансформирующий фактор роста β и белки внеклеточного матрикса, что, в свою очередь, способствует фиброзу [27].

Фиброз, наблюдаемый при СНсФВ, частично обусловлен повышенной экспрессией коллагена типов I и III, а также снижением уровней коллагеназы и металлопротеиназы-1. Одновременно увеличивается экспрессия тканевых ингибиторов металлопротеиназ, что связано с ускоренным образованием конечных продуктов гликирования [20].

Использование магнитно-резонансной томографии сердца и позитронной эмиссионной томографии, совмещенной с рентгеновской компьютерной томогра-

фией (ПЭТ-КТ), показало корреляцию между активностью РА и усилением воспаления и фиброза миокарда [28]. Эти изменения также ассоциированы с повышением уровня мозгового натрийуретического пептида (NT-proBNP) в крови, что может служить предшественником клинической СН [11].

**Микрососудистая дисфункция.** Молекулы адгезии эндотелия, такие как межклеточная молекула адгезии-1 (ICAM-1) и васкулярная молекула клеточной адгезии 1 (VCAM-1), играют ключевую роль в инфильтрации лейкоцитов и были связаны с эхокардиографическим субстратом для определения СНсФВ [29]. Интерлейкин-1 $\beta$  (ИЛ-1 $\beta$ ) усиливает экспрессию этих молекул адгезии, что подтверждается результатами биопсий сердца у пациентов с РА, где обнаруживается более выраженное воспалительное повреждение сердечной мышцы [30].

Микрососудистая дисфункция является распространенным явлением при РА и ассоциирована со снижением резерва коронарного кровотока. Согласно одному исследованию, распространенность микрососудистой дисфункции сопоставима с таковой у пациентов с сахарным диабетом [31]. Кроме того, у пациентов с РА были зарегистрированы значительно повышенные результаты поглощения миокарда при использовании ПЭТ-КТ с внутривенным введением фтордезоксиглюкозы, что коррелирует с активностью заболевания [32].

Не менее важным является то, что изменения в липидном обмене и уровнях цитокинов, включая ФНО и ИЛ-6, способствуют ускорению атеросклероза и повышенному риску инфаркта миокарда [3]. Исследования продемонстрировали данную связь с помощью таких методов, как реакция плечевой артерии, доплерография и артериальная тонометрия [24]. Данная информация подчеркивает необходимость активного контроля микрососудистой дисфункции и воспалительных процессов у пациентов с РА для снижения сердечно-сосудистых рисков.

## Диагностика

**Клиническая оценка сердечной недостаточности при ревматоидном артрите.** Для постановки диагноза СН необходимо наличие характерных симптомов и признаков, однако они сами по себе недостаточны для окончательной диагностики, поскольку необходимы объективные признаки дисфункции сердца [12]. Одышка является наиболее распространенным симптомом, но у пациентов с РА ее проявления могут быть нетипичными, что затрудняет диагностику [15]. Многие пациенты испытывают выраженную усталость из-за хронической боли, потери трудоспособности и нарушений сна. Ортопноэ и пароксизмальная ночная одышка встречаются реже, что также усложняет клиническую картину [24, 33]. Застойные явления могут проявляться в виде периферических отеков, асцита, расширения яремных вен или третьего сердечного тона. Однако у 1/3 пациентов с СНсФВ может развиваться одышка при физической нагрузке без явных признаков застойных явлений, что часто называют «необъяснимой одышкой».

Шкала H<sub>2</sub>FPEF (Heavy; Hypertensive; Atrial Fibrillation; Pulmonary Hypertension; Elder; Filling Pressure) может быть полезна для оценки вероятности развития СН. Однако важно отметить, что исходные характеристики когорты, использованные для обоснования этого показателя, включали пациентов с артериальной гипертензией, нарушением углеводного обмена, фибрилляцией предсердий и хронической болезнью почек, в то время как конкретной информации о пациентах с РА в этой когорте не представлено [34]. Это подчеркивает необходимость дальнейших исследований, направленных на адаптацию и валидацию клинических оценок, учитывающих особенности пациентов с РА.

**Биомаркеры сердечной недостаточности при ревматоидном артрите.** Исследований, посвященных биомаркерам СН у пациентов с РА, проведено относительно немного. Концентрация мозгового натрийуретического пептида (BNP) в плазме крови может быть полезной для диагностики и прогнозирования СН. Обычно низкие уровни натрийуретических пептидов (таких как BNP, NT-proBNP или MR-proANP) делают диагноз СН маловероятным [12]. У пациентов с РА были выявлены более высокие уровни NT-proBNP, высокочувствительного тропонина I (сTn-I) и СРБ, которые независимо ассоциируются с наличием СН [15, 35]. В то же время пептиды показали низкую прогностическую ценность в отношении ДД у этой категории пациентов. При этом у 1/3 пациентов с СНсФВ уровни этих пептидов могут оставаться в пределах нормы, несмотря на наличие ДД и повышенное давление наполнения левого желудочка (ЛЖ).

Кроме того, проведенные исследования установили значимую связь между уровнем NT-proBNP и общей смертностью у пациентов с РА [36–38]. Это подчеркивает важность мониторинга этих биомаркеров для оценки сердечно-сосудистого риска и улучшения прогноза у данной группы пациентов.

## Инструментальная диагностика

Нормальная электрокардиограмма делает диагноз СН маловероятным, хотя отклонения от нормы нередко не проявляются клинически. У пациентов с СН на фоне РА до половины случаев могут быть выявлены аритмии или аномалии проводящей системы. Также было отмечено удлинение интервала QT даже при низкой активности заболевания [12, 39].

Рентгенография грудной клетки может помочь выявить альтернативные причины одышки или подтвердить подозрение на СН, если есть такие проявления, как кардиомегалия, легочная венозная гипертензия, отек легких или плевральный выпот.

Для оценки функции сердца рекомендуется проводить эхокардиографию. У пациентов с РА часто наблюдаются субклинические структурные и функциональные изменения, которые предрасполагают к клиническому развитию СН. Эти изменения характеризуются преобладанием концентрического ремоделирования, усилением ДД и тенденцией к повышению средней фракции выброса.



СН классифицируется на основе измерения ФВЛЖ на три категории: СНнФВ, СНсФВ и СНвФВ. Эта классификация требует наличия объективных данных о структурных или функциональных изменениях сердца, которые соответствуют дисфункции или повышенному давлению наполнения, что можно определить, например, по высокой концентрации BNP [12]. Повышенное давление наполнения может быть выявлено через катетеризацию правых отделов сердца или с использованием других методов, основанных на клинических данных.

Для уменьшения необходимости в гемодинамических тестах можно использовать системы оценки, такие как HFA-PEFF и H2FPEF, при этом последняя обладает более высокой чувствительностью [20, 34, 40]. Это может помочь обеспечить более раннюю и точную диагностику СН у пациентов с РА.

Поскольку диагноз СНсФВ не может быть установлен на основании одного эхокардиографического измерения, алгоритм HFA-PEFF включает такие параметры, как ранняя диастолическая скорость движения кольца митрального клапана ( $e'$ ), соотношение  $E/e'$  для ЛЖ, индекс объема левого предсердия, индекс массы ЛЖ, относительная толщина стенки ЛЖ, скорость регургитации трехстворчатого клапана, пиковой систолической глобальной продольной деформации и уровень натрийуретических пептидов в сыворотке [41]. У пациентов с РА выявлены значительные различия в эхокардиографических параметрах. Например, систолический и диастолический диаметры ЛЖ, площадь правого предсердия, фракции изменения площади, деформация перегородки и продольная деформация правого желудочка, а также параметры TAPSE (систолической экскурсии кольца трехстворчатого клапана) и PSAP (систолическое давление в легочной артерии) отличались от показателей здоровых людей [14]. Более выраженная дисфункция ассоциировалась с длительностью заболевания, активностью РА и наличием костных эрозий [39].

Также у пациентов с РА наблюдались различия в индексе массы ЛЖ. В частности, продолжительность заболевания, активность процесса и применение кортикостероидов были связаны с уменьшением массы ЛЖ, в то время как ее увеличение наблюдалось на фоне начала лечения [42]. Глобальная продольная деформация (GLS, Global Longitudinal Strain) оказалась более чувствительной по сравнению со стандартными эхокардиографическими параметрами для выявления субклинической сердечной дисфункции. Систематический обзор показал, что уровень GLS ЛЖ у пациентов с РА был значительно ниже, чем у лиц без РА. Кроме того, была обнаружена положительная корреляция между активностью РА (DAS28) и снижением GLS как в ЛЖ, так и в правом желудочке [11].

В когорте пациентов с РА без клинических проявлений СН низкий уровень GLS предсказывал будущие госпитализации [43]. Аномалии функции ЛЖ более точно предсказывают неблагоприятные исходы, чем аномалии функции правого желудочка, и служат на-

дежными маркерами для выявления СН [20]. В предварительном исследовании сообщалось, что более длительное течение РА связано с дисфункцией левого предсердия [44].

### Оценка сопутствующей патологии при ревматоидном артрите

Легочная гипертензия часто встречается у пациентов с РА и ее прогрессирование может привести к развитию СН. В последнее время наблюдается рост смертности, связанной с увеличением PSAP [45].

Оценка сердечно-сосудистого риска и наличие ишемической болезни сердца имеют ключевое значение при диагностике и лечении СН у пациентов с РА. Рекомендуется проводить оценку риска не реже одного раза в пять лет, а также установить нижний порог для начала профилактической терапии, умножив рассчитанную оценку риска на 1,5 с помощью калькуляторов, предназначенных для популяции в целом [9].

Для пациентов с воспалительными артритами были разработаны специфические инструменты, такие как QRISK3 и расширенная шкала сердечно-сосудистого риска при РА (ERS-RA). Тем не менее на сегодняшний день нет единого мнения о том, какой из методов является наиболее эффективным [46, 47]. Это подчеркивает необходимость дальнейших исследований и консенсуса в области оценки сердечно-сосудистого риска у данной категории пациентов.

### Лечение

Лечение СН у пациентов с РА обычно включает изменение образа жизни и медикаментозное лечение. Программа лечения РА должна быть адаптирована к индивидуальным потребностям пациента, принимая во внимание эффективность, переносимость и побочные эффекты препаратов. Это предполагает всестороннее обследование и индивидуализированное лечение, основанное на тяжести заболевания, факторах сердечно-сосудистого риска и наличии сопутствующих заболеваний.

Сотрудничество между ревматологами и кардиологами является необходимым для удовлетворения комплексных потребностей пациентов с РА и СН. Лечение СН и факторов риска должно проводиться в соответствии с международными рекомендациями. Фармакологическая терапия остается основным компонентом лечения и направлена на снижение смертности, предотвращение госпитализаций и улучшение клинического состояния, функциональных возможностей и качества жизни.

В качестве терапии 1-й линии используются диуретики для устранения застойных явлений, а также препараты других классов, такие как модуляторы ренин-ангиотензин-альдостероновой системы (РААС), бета-адреноблокаторы и антагонисты минералокортикоидных рецепторов. Эти препараты снижают количество госпитализаций и смертность, особенно среди пациентов с СНсФВ [14, 35, 48].

Ингибиторы натрий-глюкозного котранспортера 2-го типа (SGLT2) продемонстрировали снижение частоты госпитализаций по поводу СН и сердечно-сосудистой смертности при различных фенотипах фракции выброса, независимо от наличия диабета. Кроме того, было отмечено улучшение качества жизни, что можно оценить по опроснику KCCQ (Kansas City Cardiomyopathy Questionnaire) и улучшению результатов теста 6-минутной ходьбы [35]. Помимо положительного влияния на сердечно-сосудистые исходы, ингибиторы SGLT2 могут также оказывать дополнительные преимущества, такие как снижение воспаления и окислительного стресса, что подчеркивает их многообещающую роль в лечении СН у пациентов с РА [49].

**Стратегии лечения ревматоидного артрита.** Контроль воспаления и прогрессирования РА является основополагающим для успешного лечения заболеваний суставов и снижения риска развития СН [6]. Для лечения РА используются препараты, одобренные для различных категорий терапевтической помощи.

Традиционные синтетические противоревматические препараты, модифицирующие течение болезни, включают метотрексат, лефлуномид, сульфасалазин и гидроксихлорохин (HCQ). Эти препараты нацелены на уменьшение воспаления и замедление прогрессирования заболевания.

Биологические препараты представляют собой другую категорию лекарственных средств, которые включают ингибиторы цитокинового пути. Они нарушают действие ФНО и блокируют интерлейкины (ИЛ-6 и ИЛ-1), что способствует снижению воспалительных процессов. Также имеются препараты, которые прерывают активность Т-лимфоцитов (например, препараты, основанные на CTLA-4) и В-лимфоцитов, такие как ритуксимаб.

Дополнительно существуют направленные синтетические молекулы, которые ингибируют пути JAK-киназ, что позволяет эффективно модулировать активность иммунной системы и снижать воспаление [50].

**Метотрексат.** В настоящее время является наиболее часто используемым препаратом для лечения РА. С момента его внедрения наблюдается снижение общей смертности, сердечно-сосудистой смертности и риска развития СН, особенно у пациентов с СНсФВ [25]. Предложены различные механизмы ангиопротекции, включая влияние на циклический аденозинмонофосфат, а также благоприятное воздействие на уровень холестерина в макрофагах. Метотрексат также способен непрямо ингибировать гексокиназу-2, что снижает накопление металлопротеиназ в воспалительной среде при РА [51–53].

Как механическое напряжение, так и воспалительное повреждение приводят к изменениям в эндотелии сосудов, что способствует развитию атеросклероза. Использование метотрексата помогает уменьшить эти изменения, что связано с воздействием препарата на иммунные клетки [54].

При применении метотрексата в комбинации с кортикостероидами отмечается снижение уровней СРБ и СОЭ. В одном из исследований подчеркивается связь

между снижением этих маркеров и повышением уровня холестерина липопротеинов высокой плотности (ЛПВП) [55].

Тем не менее в исследовании CIRT (Cardiovascular Inflammation Reduction Trial) при использовании низких доз метотрексата у пациентов с предшествующим инфарктом миокарда и многососудистым поражением не было получено прямой пользы в снижении сердечно-сосудистого риска [56]. Это свидетельствует о том, что защитные эффекты метотрексата в первую очередь связаны с уменьшением воспаления при РА, а не с прямыми кардиопротекторными свойствами препарата.

**Лефлуномид (LEF).** Наблюдательные исследования показывают, что LEF может повышать риск развития артериальной гипертензии, дислипидемии и ДД [10, 57]. Это подчеркивает необходимость тщательного мониторинга сердечно-сосудистой системы у пациентов, получающих данный препарат.

Что касается риска возникновения инфаркта миокарда, результаты исследований остаются противоречивыми. Одно исследование указывает на снижение частоты инфаркта миокарда среди пациентов, принимающих лефлуномид, в то время как другое сообщает о более высокой частоте данного события [58, 59]. Эта неопределенность иллюстрирует необходимость дальнейших исследований для выяснения вопросов, связанных с влиянием LEF на сердечно-сосудистые риски.

Кроме того, была выявлена связь между применением LEF и повышенным риском развития фибрилляции предсердий, особенно у пациентов старше 50 лет [60]. Это важно учитывать при принятии решения о назначении данного препарата, особенно у пожилых пациентов и тех, кто имеет предрасположенность к сердечно-сосудистым заболеваниям.

**Сульфасалазин (SSZ).** Исследование QUEST-RA показало, что длительное применение SSZ у пациентов с РА связано со снижением сердечно-сосудистой заболеваемости. Это свидетельствует о потенциальной роли SSZ в защите сердечно-сосудистой системы у данной группы пациентов.

При применении SSZ в качестве монотерапии или в комбинации с преднизолоном или метотрексатом наблюдается повышение уровня ЛПВП, как показано в исследовании COBRA [61, 62]. Увеличение уровня ЛПВП является важным фактором, способствующим снижению риска сердечно-сосудистых заболеваний, и подчеркивает дополнительные преимущества, которые может предоставить SSZ при лечении РА.

**Гидроксихлорохин.** Продemonстрировал преимущества в снижении сердечно-сосудистого риска, что может быть связано с улучшением липидного профиля, толерантности к глюкозе и модуляцией активации тромбоцитов [49]. Однако стоит отметить, что использование HCQ может также привести к риску возникновения рестриктивной кардиомиопатии как накопительного эффекта.

Недавние исследования указывают на то, что HCQ может предрасполагать к развитию СН из-за своей по-

тенциальной кардиотоксичности, особенно при применении в высоких дозах [25]. Препарат может вызывать закупорку натриевых и кальциевых каналов, что приводит к нестабильности мембран кардиомиоцитов и потенциальным изменениям в их электропроводности. Эти изменения могут проявляться в виде атриовентрикулярной блокады, расширения комплекса QRS и удлинения интервала QT [63].

В одном из недавних исследований эндомиокардиальная биопсия подтвердила наличие гипертрофии миоцитов, вакуольной дегенерации и аномальных митохондрий, что также связано с использованием HCQ [64]. Эти изменения могут увеличить долгосрочный риск развития СН и повысить вероятность госпитализации из-за декомпенсации данного состояния. Кроме того, отмечено, что применение HCQ действительно увеличивает риск госпитализации по поводу СН, независимо от ранее установленного диагноза [65].

Болезнь-модифицирующие антиревматические препараты (БМАРП) обладают противовоспалительными свойствами, что связано со снижением уровня СРБ, и могут способствовать снижению сердечно-сосудистого риска у пациентов с РА [25]. Однако пациенты, не демонстрирующие адекватного ответа на эти препараты, могут рассмотреть возможность перехода на биологическую терапию. Данные препараты показали значительное улучшение функции ЛЖ, оцененное с помощью GLS, при достижении более эффективного контроля над заболеванием [11].

*Ингибиторы фактора некроза опухоли-α.* ФНО-α продемонстрировали эффективность в лечении пациентов с активным РА. Хотя высказывались предположения о том, что они могут воздействовать на механизмы ремоделирования сердца, данные исследований, оценивающих этот аспект, не достигли статистической значимости среди пациентов младше 50 лет. Однако у пожилых людей применение ФНО-α, по-видимому, ассоциируется с потенциальным повышением риска развития СН [66, 67].

В небольшом проспективном исследовании, проведенном среди пациентов с РА средней и тяжелой степени тяжести, получавших ингибиторы ФНО-α в течение 6 мес, не были выявлены изменения в сердечной функции по данным эхокардиографии, при этом наблюдалось снижение уровня NT-proBNP [68].

Различные исследования, такие как RECOVER и RENAISSANCE, сравнивали различные дозы этанерцепта с плацебо и не продемонстрировали протективного действия в отношении СН [69]. Также не было обнаружено значительных различий в комбинированном анализе IN RENEWAL, который оценивал смертность и количество госпитализаций [70, 71].

В исследовании ATTACH использование инфликсимаба у пациентов с СН III или IV класса по Нью-Йоркской классификации (NYHA) показало более высокий риск ухудшения симптомов и/или госпитализаций в случае применения высоких доз. Это привело к реко-

мендациям о прекращении лечения в тяжелых случаях декомпенсированной СН [72, 73].

Тем не менее в исследовании F. Wolfe и K. Michaud показано, что использование ФНО-α у пациентов с РА может снизить частоту СН по сравнению с пациентами, не получающими ФНО-α [74]. Исследования S. Bernatsky и соавт. также указали на то, что риск госпитализаций, связанных с СН, был ниже среди тех, кто получал терапию ФНО-α [75].

На основании изложенного можно предположить, что ФНО-α могут быть полезны для пациентов с РА, не имеющим предварительного диагноза СН. Однако для людей с установленной СН рекомендуется проявлять осторожность, поскольку использование ФНО-α может ухудшить их состояние. При применении более низких доз побочные эффекты, как правило, не наблюдаются [71, 73].

ФНО-α не рекомендуется применять у пациентов с СН III или IV класса по NYHA, а их использование у пациентов с легкой степенью застойной СН должно осуществляться с особой осторожностью [76]. Американский колледж ревматологии рекомендует рассмотреть возможность перехода на другие препараты, если у пациентов с РА развивается СН [50].

*Ингибиторы ИЛ-6.* Тоцилизумаб, ингибитор ИЛ-6, может оказывать негативное влияние на липидный профиль, что объясняется парадоксальным эффектом: у пациентов с активным РА уровень холестерина может быть ниже нормы, и его повышение наблюдается после начала лечения. В связи с этим следует рассмотреть возможность назначения статинов для коррекции липидного профиля.

Пациенты с РА подвержены в два раза более высокому риску внезапной сердечной смерти, что может быть связано с удлинением интервала QT [77]. В исследовании ENTRASTE было показано, что применение тоцилизумаба может оказывать протективное действие в этом контексте, особенно у тех пациентов, которые достигли значительного снижения уровня СРБ [25].

Кроме того, в нескольких исследованиях указывалось, что применение тоцилизумаба при РА снижает риск серьезных нежелательных сердечно-сосудистых событий (MACE) по сравнению с другими биологическими препаратами, такими как абатацепт (IgCTLA-4), и демонстрирует лучшие сердечно-сосудистые исходы по сравнению с ФНО-α [78].

*Ингибиторы ИЛ-1.* Применение ингибиторов ИЛ-1 было в значительной степени вытеснено эффективностью ФНО-α. Тем не менее такие препараты, как анакинра и канакинумаб, по-прежнему находят применение в клинической практике. Экспериментальные исследования продемонстрировали, что ингибирование ИЛ-1 может быть связано с улучшением функции сердца, включая улучшение ФВ, расширение ЛЖ и фракции укорочения [24].

Пилотное исследование среди пациентов с РА показало, что анакинра способствует улучшению функциональности желудочков, что оценивалось с использова-



нием доплерографической эхокардиографии [79]. Однако рандомизированное клиническое исследование не выявило значительных различий в частоте развития СН между пациентами, принимавшими анакинру, и теми, кто получал плацебо [80].

Исследование CANTOS оценивало эффективность канакинумаба, нацеленного на ИЛ-1 $\beta$ , в различных дозах и продемонстрировало снижение сердечно-сосудистых осложнений по сравнению с плацебо у пациентов с атеросклерозом. Доза 300 мг показала более низкий риск госпитализации по поводу СН [81]. Тем не менее таких данных недостаточно для полного понимания сложных иммунопатологических процессов, характерных для РА.

**Ингибиторы янус-киназы (JAK-ингибиторы).** Тофацитиниб стал первой одобренной молекулой среди JAK-ингибиторов, особенно для пациентов, которые не реагируют на терапию метотрексатом. Исследования показывают, что после 24 нед лечения тофацитинибом наблюдается более низкая частота MACE, а также повышение уровня холестерина очень низкой плотности по сравнению с плацебо [76, 77].

Однако в исследовании ORAL Surveillance было установлено, что пациенты с сердечно-сосудистыми заболеваниями в анамнезе имеют более высокую частоту развития MACE при приеме тофацитиниба по сравнению с адалимумабом [78]. В то же время результаты метаанализа показали, что JAK-ингибиторы не выявили существенных различий в частоте MACE [79].

## Противовоспалительный подход

Пациентам с РА рекомендуется проявлять осторожность при использовании кортикостероидов и НПВП, так как они могут спровоцировать острую декомпенсацию СН. Однако имеющиеся данные по этому вопросу остаются ограниченными и требуют дальнейшего изучения для более тщательной оценки рисков и пользы такой терапии у данной группы пациентов.

**Глюкокортикоиды.** Могут оказывать неблагоприятное воздействие на классические факторы риска, такие как инсулинорезистентность, артериальная гипертензия и липидный профиль [80]. Кроме того, глюкокортикоиды связаны с повышенной смертностью от всех причин и увеличенным риском сердечно-сосудистых заболеваний, особенно при использовании высоких доз [25]. Тем не менее для контроля воспаления может быть рекомендовано применение низких доз глюкокортикоидов (менее 7,5 мг преднизолона в день) в сочетании с БМАРП.

**Нестероидные противовоспалительные препараты.** Ингибиторы циклооксигеназы-2 и НПВП широко используются для лечения боли и воспаления. Однако их применение должно проводиться в течение как можно более короткого времени и в минимально эффективной дозе [81]. Напроксен считается НПВП с лучшими сердечно-сосудистыми свойствами благодаря его антитромбоцитарному действию [82]. Исследование PRECISION показало, что целекоксиб не уступает напроксену или ибупрофену в плане безопасности для

сердечно-сосудистой системы, и при его применении была снижена частота осложнений со стороны почек и желудочно-кишечного тракта. Эти результаты подтверждают безопасность умеренных доз целекоксиба [83]. В то же время диклофенак и рофекоксиб обладают особенно негативными сердечно-сосудистыми свойствами по сравнению с напроксеном или целекоксибом [84]. Важно отметить, что длительное применение НПВП или ингибиторов циклооксигеназы-2 (>10–14 дней) может потребовать назначения ингибиторов протонной помпы для уменьшения побочных эффектов со стороны желудочно-кишечного тракта.

**Статины.** Имеются данные, что статины обладают противовоспалительной и иммуномодулирующей активностью, обеспечивая дополнительную протекцию сердечно-сосудистой системы помимо их действия на уровень ЛПНП, что снижает риск смертности. Исследование JUPITER продемонстрировало, что лечение статинами улучшает сердечно-сосудистые исходы у лиц с повышенными маркерами воспаления, даже у тех, у кого нет других факторов риска [85]. В другом исследовании, сравнивающем аторвастатин с плацебо, было обнаружено значительное уменьшение активности РА, даже после коррекции на применение метотрексата, а также заметное снижение уровней СРБ, СОЭ, ИЛ-6 и ICAM-1 [21].

## Заключение

РА связан с высоким риском развития СН, что обусловлено хроническим воспалением, которое играет ключевую роль в его патогенезе и прогрессировании. Крайне важно расширить сбор данных о частоте и характеристиках дисфункции миокарда у этих пациентов, поскольку изменения часто могут оставаться субклиническими. Кроме того, преобладающим фенотипом СН у пациентов с РА является СНсФВ.

Недостаточная диагностика СН представляет собой серьезную проблему, особенно на фоне внедрения новых методов лечения, способных снизить заболеваемость, смертность и улучшить качество жизни пациентов. Раннее и эффективное лечение воспалительных процессов является критически важным. Тем не менее необходимо проводить дальнейшие исследования для более глубокого понимания механизмов этой взаимосвязи и определения оптимальных подходов к лечению.

Разногласия в литературе сохраняются, и это частично связано с ограниченным доступом к данным, что усложняет формулирование окончательных выводов. Будущие исследования могут способствовать выявлению биомаркеров, позволяющих прогнозировать риск развития СН, а также оценить эффективность противовоспалительных вмешательств как в профилактике, так и в лечении СН у пациентов с воспалительными заболеваниями, такими как РА.

**Конфликт интересов.** Авторы заявляют об отсутствии конфликта интересов.

**Conflict of interests.** The authors declare that there is not conflict of interests.



**Источник финансирования.** Авторы заявляют об отсутствии внешнего финансирования при проведении исследования.

**Funding source.** This study was not supported by any external sources of funding.

**Вклад авторов.** Все авторы внесли существенный вклад в разработку концепции, проведение исследования и подготовку статьи, прочли и одобрили финальную версию перед публикацией.

Наибольший вклад распределен следующим образом: В.Т. Бахтигареев – концепция и дизайн исследования; Д.А. Еникеев – научная редакция рукописи, утверждение финального варианта статьи; К.В. Шипулина, П.Х. Магомедова, П.Е. Верbitsкая – сбор и анализ литературных источников, написание текста; А.В. Новиков, А.Э. Степанова – обзор литературы, сбор и анализ литературных источников, написание текста, редактирование; Н.Р. Миннегулова, А.М. Шерипова, В.А. Довмалян – поиск и анализ литературы, написание текста; Т.А. Попова, И.Н. Акромов – сбор и

анализ данных, редактирование; М.О. Алишбиева, Д.В. Мелешин – сбор и анализ данных, написание текста.

**The contribution of the authors.** All the authors made a significant contribution to the development of the concept, research and preparation of the article, read and approved the final version before publication.

The greatest contribution is distributed as follows: V.T. Bakhtigareev – the concept and design of the study; D.A. Enikeev – scientific revision of the manuscript, approval of the final version of the article; K.V. Shipulina, P.H. Magomedova, P.E. Verbitskaya – collection and analysis of literary sources, writing the text; A.V. Novikov, A.E. Stepanova – literature review, collection and analysis of literary sources, writing text, editing; N.R. Minnegulova, A.M. Sheripova, V.A. Dovmalyan – search and analysis of literature, writing text; T.A. Popova, I.N. Akromov – data collection and analysis, editing; M.O. Alishbieva, D.V. Meleshin – data collection and analysis, text writing.

## Литература / References

1. Насонов Е.Л., Авдеева А.С., Дибров Д.А. Ревматоидный артрит как клиничко-иммунологический синдром: фокус на серонегативный субтип заболевания. *Научно-практическая ревматология*. 2023;61(3):276-91. Nasonov E.L., Avdeeva A.S., Dibrov D.A. Rheumatoid arthritis as a clinical and immunological syndrome: focus on the seronegative subtype of the disease. *Rheumatology Science and Practice*. 2023;61(3):276-91. DOI: 10.47360/1995-4484-2023-276-291 (in Russian).
2. Паневин Т.С., Роживанов Р.В., Зоткин Е.Г. и др. Клинико-лабораторные особенности ревматоидного артрита у мужчин в зависимости от уровня тестостерона. *Проблемы Эндокринологии*. 2024;70(3):98-104. DOI: 10.14341/probl13373 Panevin T.S., Rozhivanov R.V., Zotkin E.G. et al. Clinical and laboratory features of rheumatoid arthritis in men depending on testosterone levels. *Problems of Endocrinology*. 2024;70(3):98-104. DOI: 10.14341/probl13373 (in Russian).
3. Gravallese EM, Firestein GS. Rheumatoid Arthritis – Common Origins, Divergent Mechanisms. *N Engl J Med* 2023;388(6):529-42. DOI: 10.1056/NEJMr2103726.
4. Cutolo M, Straub RH. Sex steroids and autoimmune rheumatic diseases: state of the art. *Nat Rev Rheumatol* 2020;16(11):628-44. DOI: 10.1038/s41584-020-0503-4
5. Ребров А.П. Поражение сердца у больных с ревматоидным артритом. *Южно-Российский журнал терапевтической практики*. 2022;3(1):15-9. DOI: 10.21886/2712-8156-2022-3-1-15-19 Rebrov A.P. Heart damage in patients with rheumatoid arthritis. *South Russian Journal of Therapeutic Practice* 2022;3(1):15-9. DOI: 10.21886/2712-8156-2022-3-1-15-19 (in Russian).
6. Huang S, Cai T, Weber BN et al. Association Between Inflammation, Incident Heart Failure, and Heart Failure Subtypes in Patients With Rheumatoid Arthritis. *Arthritis Care Res (Hoboken)* 2023;75(5):1036-45. DOI: 10.1002/acr.24804
7. Nikiphorou E, de Lusignan S, Mallen CD et al. Cardiovascular risk factors and outcomes in early rheumatoid arthritis: a population-based study. *Heart* 2020;106(20):1566-72. DOI: 10.1136/heartjnl-2019-316193
8. Løgstrup BB. Heart Failure in Rheumatic Disease: Secular Trends and Novel Insights. *Rheum Dis Clin North Am* 2023;49(1):67-79. DOI: 10.1016/j.rdc.2022.08.003
9. Conrad N, McInnes IB, McMurray JJV, Sattar N. Patients with a range of rheumatic diseases are at increased risk of cardiovascular disorders towards a re-evaluation of the European League against Rheumatism (EULAR)'s recommendations for cardiovascular risk management? *Ann Rheum Dis* 2023;82(4):457-9. DOI: 10.1136/ard-2022-223315
10. Park E, Ito K, Iqbal R, Amigues I et al. Prospective changes in diastolic function in patients with rheumatoid arthritis. *Arthritis Res Ther* 2022;24(1):184. DOI: 10.1186/s13075-022-02864-0
11. Thallapally VK, Bansal R, Thandra A et al. Detection of myocardial dysfunction using global longitudinal strain with speckle-tracking echocardiography in patients with and without rheumatoid arthritis: a systematic review and meta-analysis. *J Echocardiogr* 2023;21(1):23-32. DOI: 10.1007/s12574-022-00583-8
12. McDonagh TA, Metra M, Adamo M et al; ESC Scientific Document Group. 2021 ESC Guidelines for the diagnosis and treatment of acute and chronic heart failure. *Eur Heart J* 2021;42(36):3599-726. DOI: 10.1093/eurheartj/ehab368
13. Faxén J, Benson L, Mantel Å et al. Associations between rheumatoid arthritis, incident heart failure, and left ventricular ejection fraction. *Am Heart J* 2023;259:42-51. DOI: 10.1016/j.ahj.2023.02.001
14. Ahlers MJ, Lowery BD, Farber-Eger E et al. Heart Failure Risk Associated With Rheumatoid Arthritis-Related Chronic Inflammation. *J Am Heart Assoc* 2020;9(10):e014661. DOI: 10.1161/JAHA.119.014661
15. Ferreira MB, Fonseca T, Costa R et al. Prevalence, risk factors and proteomic bioprofiles associated with heart failure in rheumatoid arthritis: The RA-HF study. *Eur J Intern Med* 2021;85:41-9. DOI: 10.1016/j.ejim.2020.11.002
16. Norouzi S, Khalaji A, Namazi M et al. Ventricular and atrial function assessment with transthoracic echocardiography in patients with rheumatic inflammatory disease. *Egypt Heart J* 2022;74(1):81. DOI: 10.1186/s43044-022-00319-0
17. Баланова Ю.А., Концевая А.В., Шальнова С.А. и др. Распространенность поведенческих факторов риска сердечно-сосудистых заболеваний в российской популяции по результатам исследования ЭССЕ-РФ. *Профилактическая медицина*. 2014;17(5):42-52. Balanova Yu.A., Kontseva A.V., Shalnova S.A. et al. Prevalence of behavioral risk factors for cardiovascular diseases in the Russian population according to the results of the ESSE-RF study. *Russian Journal of Preventive Medicine*. 2014;17(5):42-52. (in Russian).
18. Рациональное применение нестероидных противовоспалительных препаратов в клинической практике (клинические рекомендации). Часть 2. *Журнал неврологии и психиатрии им. С.С. Корсакова*. 2015;115(5):94-9. Clinical guidelines «Rational use of nonsteroidal anti-inflammatory drugs (NSAIDs) in clinical practice». Part II. *S.S. Korsakov Journal of Neurology and Psychiatry*. 2015;115(5):94-9. DOI: 10.17116/jnevro20151155194-99 (in Russian).
19. Khalid Y, Dasu N, Shah A et al. Incidence of congestive heart failure in rheumatoid arthritis: a review of literature and meta-regression analysis. *ESC Heart Fail* 2020;7(6):3745-3753. DOI: 10.1002/ehf2.12947
20. Borlaug BA, Sharma K, Shah SJ, Ho JE. Heart Failure With Preserved Ejection Fraction: JACC Scientific Statement. *J Am Coll Cardiol* 2023;81(18):1810-34. DOI: 10.1016/j.jacc.2023.01.049
21. Myasoedova E, Crowson CS, Nicola PJ et al. The influence of rheumatoid arthritis disease characteristics on heart failure. *J Rheumatol* 2011;38(8):1601-6. DOI: 10.3899/jrheum.100979
22. Mantel Å, Holmqvist M, Andersson DC et al. Association Between Rheumatoid Arthritis and Risk of Ischemic and Nonischemic Heart Failure. *J Am Coll Cardiol* 2017;69(10):1275-85. DOI: 10.1016/j.jacc.2016.12.033
23. Sanders-van Wijk S, van Empel V, Davarzani N et al; TIME-CHF investigators. Circulating biomarkers of distinct pathophysiological pathways in heart failure with preserved vs. reduced left ventricular ejection fraction. *Eur J Heart Fail* 2015;17(10):1006-14. DOI: 10.1002/ehf.414

24. Park E, Griffin J, Bathon JM. Myocardial Dysfunction and Heart Failure in Rheumatoid Arthritis. *Arthritis Rheumatol* 2022;74(2):184-99. DOI: 10.1002/art.41979
25. Chen J, Norling LV, Cooper D. Cardiac Dysfunction in Rheumatoid Arthritis: The Role of Inflammation. *Cells* 2021;10(4):881. DOI: 10.3390/cells10040881
26. Combes A, Frye CS, Lemster BH et al. Chronic exposure to interleukin 1 $\beta$  induces a delayed and reversible alteration in excitation-contraction coupling of cultured cardiomyocytes. *Pflugers Arch* 2002 Nov;445(2):246-56. DOI: 10.1007/s00424-002-0921-y
27. Westermann D, Lindner D, Kasner M et al. Cardiac inflammation contributes to changes in the extracellular matrix in patients with heart failure and normal ejection fraction. *Circ Heart Fail* 2011;4(1):44-52. DOI: 10.1161/CIRCHEARTFAILURE.109.931451
28. Mavrogeni S, Karabela G, Stavropoulos E et al. Imaging patterns of heart failure in rheumatoid arthritis evaluated by cardiovascular magnetic resonance. *Int J Cardiol* 2013;168(4):4333-5. DOI: 10.1016/j.ijcard.2013.05.085
29. Кактурский Л.В., Михалева Л.М., Гюева З.В., Гутырчик Н.А. Роль дисбаланса белков клеточной адгезии миокарда в нарушении сердечного ритма и декомпенсации сердечной деятельности. *Архив патологии.* 2024;86(5):75-80. DOI: 10.17116/patol20248605175  
Kakturskiy L.V., Mikhaleva L.M., Gueva Z.V., Gutyrchik N.A. The role of imbalance of myocardial cell adhesion proteins in cardiac arrhythmia and heart failure. *Russian Journal of Archive of Pathology.* 2024;86(5):75-80. DOI: 10.17116/patol20248605175 (in Russian).
30. Grundtman C, Hollan I, Førre OT et al. Cardiovascular disease in patients with inflammatory rheumatic disease is associated with up-regulation of markers of inflammation in cardiac microvessels and cardiomyocytes. *Arthritis Rheum* 2010;62(3):667-73. DOI: 10.1002/art.27264
31. Liao KP, Huang J, He Z, Cremone G et al. Coronary Microvascular Dysfunction in Rheumatoid Arthritis Compared to Diabetes Mellitus and Association With All-Cause Mortality. *Arthritis Care Res (Hoboken)* 2021;73(2):159-65. DOI: 10.1002/acr.24108
32. Amigues I, Tugcu A, Russo C et al. Myocardial Inflammation, Measured Using 18-Fluorodeoxyglucose Positron Emission Tomography With Computed Tomography, Is Associated With Disease Activity in Rheumatoid Arthritis. *Arthritis Rheumatol* 2019;71(4):496-506. DOI: 10.1002/art.40771
33. Druce KL, Basu N. Predictors of fatigue in rheumatoid arthritis. *Rheumatology (Oxford)*. 2019;58(Suppl 5):v29-v34. DOI: 10.1093/rheumatology/kez346
34. Redfield MM, Borlaug BA. Heart Failure With Preserved Ejection Fraction: A Review. *JAMA* 2023;329(10):827-838. DOI: 10.1001/jama.2023.2020
35. Avouac J, Meune C, Chenevier-Gobeaux C et al. Inflammation and disease activity are associated with high circulating cardiac markers in rheumatoid arthritis independently of traditional cardiovascular risk factors. *J Rheumatol* 2014;41(2):248-55. DOI: 10.3899/jrheum.130713
36. Shah SJ. BNP: Biomarker Not Perfect in heart failure with preserved ejection fraction. *Eur Heart J* 2022;43(20):1952-4. DOI: 10.1093/eurheartj/ehac121
37. Verbrugge FH, Omote K, Reddy YNV et al. Heart failure with preserved ejection fraction in patients with normal natriuretic peptide levels is associated with increased morbidity and mortality. *Eur Heart J* 2022;43(20):1941-51. DOI: 10.1093/eurheartj/ehab911
38. Mirjafari H, Welsh P, Verstappen SM et al. N-terminal pro-brain-type natriuretic peptide (NT-pro-BNP) and mortality risk in early inflammatory polyarthritis: results from the Norfolk Arthritis Registry (NOAR). *Ann Rheum Dis* 2014;73(4):684-90. DOI: 10.1136/annrheumdis-2012-202848
39. Targońska-Stepniak B, Biskup M, Biskup W, Majdan M. Diastolic dysfunction in rheumatoid arthritis patients with low disease activity. *Clin Rheumatol* 2019;38(4):1131-7. DOI: 10.1007/s10067-018-4369-7
40. Васюк Ю.А., Шупенина Е.Ю., Намазова Г.А., Дубровская Т.И. Новые алгоритмы диагностики сердечной недостаточности с сохраненной фракцией выброса левого желудочка у пациентов с артериальной гипертензией и ожирением. *Кардиоваскулярная терапия и профилактика.* 2021;20(1):2569. DOI: 10.15829/1728-8800-2021-2569  
Vasyuk Yu.A., Shupenina E.Yu., Namazova G.A., Dubrovskaya T.I. Novel algorithms for diagnosing heart failure with preserved ejection fraction in patients with hypertension and obesity. *Cardiovascular Therapy and Prevention.* 2021;20(1):2569. DOI: 10.15829/1728-8800-2021-2569 (in Russian).
41. Pieske B, Tschöpe C, de Boer RA et al. How to diagnose heart failure with preserved ejection fraction: the HFA-PEFF diagnostic algorithm: a consensus recommendation from the Heart Failure Association (HFA) of the European Society of Cardiology (ESC). *Eur Heart J* 2019;40(40):3297-317. DOI: 10.1093/eurheartj/ehz641
42. Plein S, Erhayiem B, Fent G et al. Cardiovascular effects of biological versus conventional synthetic disease-modifying antirheumatic drug therapy in treatment-naïve, early rheumatoid arthritis. *Ann Rheum Dis* 2020;79(11):1414-22. DOI: 10.1136/annrheumdis-2020-217653
43. Cioffi G, Viapiana O, Ognibeni F et al. Prognostic Role of Subclinical Left Ventricular Systolic Dysfunction Evaluated by Speckle-Tracking Echocardiography in Rheumatoid Arthritis. *J Am Soc Echocardiogr* 2017;30(6):602-11. DOI: 10.1016/j.echo.2017.02.001
44. Ji X, Zhang X, Li G. A preliminary study on the evaluation of left atrial function of rheumatoid arthritis by two dimensional speckle tracking imaging. *Sci Rep* 2021;11(1):21537. DOI: 10.1038/s41598-021-00657-0
45. Azpiri-Lopez JR, Galarza-Delgado DA, Colunga-Pedraza IJ et al. Echocardiographic evaluation of pulmonary hypertension, right ventricular function, and right ventricular-pulmonary arterial coupling in patients with rheumatoid arthritis. *Clin Rheumatol* 2021;40(7):2651-6. DOI: 10.1007/s10067-020-05544-z
46. Hippisley-Cox J, Coupland C, Brindle P. Development and validation of QRISK3 risk prediction algorithms to estimate future risk of cardiovascular disease: prospective cohort study. *BMJ* 2017;357:j2099. DOI: 10.1136/bmj.j2099
47. Salaffi F, Carotti M, Di Carlo M et al. The Expanded Risk Score in Rheumatoid Arthritis (ERS-RA): performance of a disease-specific calculator in comparison with the traditional prediction scores in the assessment of the 10-year risk of cardiovascular disease in patients with rheumatoid arthritis. *Swiss Med Wkly* 2018;148:w14656. DOI: 10.4414/sm.w.2018.14656
48. Heidenreich PA, Bozkurt B, Aguilar D et al. 2022 AHA/ACC/HFSA Guideline for the Management of Heart Failure: A Report of the American College of Cardiology/American Heart Association Joint Committee on Clinical Practice Guidelines. *Circulation* 2022;145(18):e895-e1032. DOI: 10.1161/CIR.0000000000001063. Epub 2022 Apr 1. Erratum in: *Circulation*. 2022 May 3;145(18):e1033. DOI: 10.1161/CIR.0000000000001073
49. Packer M. Critical Reanalysis of the Mechanisms Underlying the Cardiorenal Benefits of SGLT2 Inhibitors and Reaffirmation of the Nutrient Deprivation Signaling/Autophagy Hypothesis. *Circulation* 2022;146(18):1383-405. DOI: 10.1161/CIRCULATIONAHA.122.061732
50. Fraenkel L, Bathon JM, England BR et al. 2021 American College of Rheumatology Guideline for the Treatment of Rheumatoid Arthritis. *Arthritis Rheumatol* 2021;73(7):1108-23. DOI: 10.1002/art.41752
51. Thornton CC, Al-Rashed F, Calay D et al. Methotrexate-mediated activation of an AMPK-CREB-dependent pathway: a novel mechanism for vascular protection in chronic systemic inflammation. *Ann Rheum Dis* 2016;75(2):439-48. DOI: 10.1136/annrheumdis-2014-206305
52. Ronda N, Greco D, Adorni MP et al. Newly identified antiatherosclerotic activity of methotrexate and adalimumab: complementary effects on lipoprotein function and macrophage cholesterol metabolism. *Arthritis Rheumatol* 2015;67(5):1155-64. DOI: 10.1002/art.39039
53. Shervington L, Darekar A, Shaikh M et al. Identifying Reliable Diagnostic/Predictive Biomarkers for Rheumatoid Arthritis. *Biomark Insights* 2018;13:117721918801005. DOI: 10.1177/117721918801005
54. Lang MB, Leung KY, Greene NDE et al. The actions of methotrexate on endothelial cells are dependent on the shear stress-induced regulation of one carbon metabolism. *Front Immunol* 2023;14:1209490. DOI: 10.3389/fimmu.2023.1209490
55. Young SP, Kapoor SR, Viant MR et al. The impact of inflammation on metabolomic profiles in patients with arthritis. *Arthritis Rheum* 2013;65(8):2015-23. DOI: 10.1002/art.38021
56. Ridker PM, Everett BM, Pradhan A et al; CIRT Investigators. Low-Dose Methotrexate for the Prevention of Atherosclerotic Events. *N Engl J Med* 2019;380(8):752-62. DOI: 10.1056/NEJMoa1809798
57. Solomon DH, Glynn RJ, Rothman KJ et al. Subgroup analyses to determine cardiovascular risk associated with nonsteroidal antiinflammatory drugs and coxibs in specific patient groups. *Arthritis Rheum* 2008;59(8):1097-104. DOI: 10.1002/art.23911

58. Suissa S, Bernatsky S, Hudson M. Antirheumatic drug use and the risk of acute myocardial infarction. *Arthritis Rheum* 2006;55(4):531-6. DOI: 10.1002/art.22094
59. Solomon DH, Avorn J, Katz JN et al. Immunosuppressive medications and hospitalization for cardiovascular events in patients with rheumatoid arthritis. *Arthritis Rheum* 2006;54(12):3790-8. DOI: 10.1002/art.22255
60. Kim HW, Han M, Jung I, Ahn SS. New-onset atrial fibrillation in seropositive rheumatoid arthritis: association with disease-modifying anti-rheumatic drugs treatment. *Rheumatology (Oxford)* 2024;63(3):630-8. DOI: 10.1093/rheumatology/kead336
61. Naranjo A, Sokka T, Descalzo MA et al; QUEST-RA Group. Cardiovascular disease in patients with rheumatoid arthritis: results from the QUEST-RA study. *Arthritis Res Ther* 2008;10(2):R30. DOI: 10.1186/ar2383
62. Boers M, Nurmohamed MT, Doelman CJ et al. Influence of glucocorticoids and disease activity on total and high density lipoprotein cholesterol in patients with rheumatoid arthritis. *Ann Rheum Dis* 2003;62(9):842-5. DOI: 10.1136/ard.62.9.842
63. Chatre C, Roubille F, Vernhet H et al. Cardiac Complications Attributed to Chloroquine and Hydroxychloroquine: A Systematic Review of the Literature. *Drug Saf* 2018;41(10):919-31. DOI: 10.1007/s40264-018-0689-4
64. Malhotra A, Pathak MA, Dalia T, Vidic A. Endomyocardial biopsy-proven hydroxychloroquine-induced cardiomyopathy in a patient with rheumatoid arthritis. *BMJ Case Rep* 2023;16(4):e252327. DOI: 10.1136/bcr-2022-252327
65. D'Andrea E, Desai RJ, He M et al. Cardiovascular Risks of Hydroxychloroquine vs Methotrexate in Patients With Rheumatoid Arthritis. *J Am Coll Cardiol* 2022;80(1):36-46. DOI: 10.1016/j.jacc.2022.04.039
66. Roubille C, Richer V, Starnino T et al. The effects of tumour necrosis factor inhibitors, methotrexate, non-steroidal anti-inflammatory drugs and corticosteroids on cardiovascular events in rheumatoid arthritis, psoriasis and psoriatic arthritis: a systematic review and meta-analysis. *Ann Rheum Dis* 2015;74(3):480-9. DOI: 10.1136/annrheumdis-2014-206624
67. Setoguchi S, Schneeweiss S, Avorn J et al. Tumor necrosis factor-alpha antagonist use and heart failure in elderly patients with rheumatoid arthritis. *Am Heart J* 2008;156(2):336-41. DOI: 10.1016/j.ahj.2008.02.025
68. Baniaamam M, Handoko ML, Agca R et al. The Effect of Anti-TNF Therapy on Cardiac Function in Rheumatoid Arthritis: An Observational Study. *J Clin Med* 2020;9(10):3145. DOI: 10.3390/jcm9103145
69. Bozkurt B, Torre-Amione G, Warren MS et al. Results of targeted anti-tumor necrosis factor therapy with etanercept (ENBREL) in patients with advanced heart failure. *Circulation* 2001;103(8):1044-7. DOI: 10.1161/01.cir.103.8.1044
70. Coletta AP, Clark AL, Banarjee P, Cleland JG. Clinical trials update: RENEWAL (RENAISSANCE and RECOVER) and ATTACH. *Eur J Heart Fail* 2002;4(4):559-61. DOI: 10.1016/s1388-9842(02)00121-6
71. Mann DL, McMurray JJ, Packer M et al. Targeted anticytokine therapy in patients with chronic heart failure: results of the Randomized Etanercept Worldwide Evaluation (RENEWAL). *Circulation* 2004;109(13):1594-602. DOI: 10.1161/01.CIR.0000124490.27666.B2
72. Cole J, Busti A, Kazi S. The incidence of new onset congestive heart failure and heart failure exacerbation in Veteran's Affairs patients receiving tumor necrosis factor alpha antagonists. *Rheumatol Int* 2007;27(4):369-73. DOI: 10.1007/s00296-006-0215-3
73. Chung ES, Packer M, Lo KH et al; Anti-TNF Therapy Against Congestive Heart Failure Investigators. Randomized, double-blind, placebo-controlled, pilot trial of infliximab, a chimeric monoclonal antibody to tumor necrosis factor-alpha, in patients with moderate-to-severe heart failure: results of the anti-TNF Therapy Against Congestive Heart Failure (ATTACH) trial. *Circulation* 2003;107(25):3133-40. DOI: 10.1161/01.CIR.0000077913.60364.D2
74. Wolfe F, Michaud K. Heart failure in rheumatoid arthritis: rates, predictors, and the effect of anti-tumor necrosis factor therapy. *Am J Med* 2004;116(5):305-11. DOI: 10.1016/j.amjmed.2003.09.039
75. Bernatsky S, Hudson M, Suissa S. Anti-rheumatic drug use and risk of hospitalization for congestive heart failure in rheumatoid arthritis. *Rheumatology (Oxford)* 2005;44(5):677-80. DOI: 10.1093/rheumatology/keh610
76. Gasparyan AY, Ayvazyan L, Cocco G, Kitas GD. Adverse cardiovascular effects of antirheumatic drugs: implications for clinical practice and research. *Curr Pharm Des* 2012;18(11):1543-55. DOI: 10.2174/138161212799504759
77. Халиков А.А., Кузнецов К.О., Искужина Л.Р., Халикова Л.В. Судебно-медицинские аспекты внезапной аутопсия-отрицательной сердечной смерти. *Судебно-медицинская экспертиза*. 2021;64(3):59-63. DOI: 10.17116/sudmed20216403159
78. Khalikov A.A., Kuznetsov K.O., Iskuzhina L.R., Khalikova L.V. Forensic aspects of sudden autopsy-negative cardiac death. *Forensic Medical Expertise* 2021;64(3):59-63. DOI: 10.17116/sudmed20216403159 (in Russian).
78. Zhang J, Xie F, Yun H et al. Comparative effects of biologics on cardiovascular risk among older patients with rheumatoid arthritis. *Ann Rheum Dis* 2016;75(10):1813-8. DOI: 10.1136/annrheumdis-2015-207870
79. Ikonomidis I, Tzortzis S, Andreadou I et al. Increased benefit of interleukin-1 inhibition on vascular function, myocardial deformation, and twisting in patients with coronary artery disease and coexisting rheumatoid arthritis. *Circ Cardiovasc Imaging* 2014;7(4):619-28. DOI: 10.1161/CIRCIMAGING.113.001193
80. Ridker PM, Everett BM, Thuren T et al; CANTOS Trial Group. Antiinflammatory Therapy with Canakinumab for Atherosclerotic Disease. *N Engl J Med* 2017;377(12):1119-31. DOI: 10.1056/NEJMoa1707914
81. Everett BM, Cornel JH, Lainscak M et al. Anti-Inflammatory Therapy With Canakinumab for the Prevention of Hospitalization for Heart Failure. *Circulation* 2019;139(10):1289-99. DOI: 10.1161/CIRCULATIONAHA
82. Charles-Schoeman C, Wicker P, Gonzalez-Gay MA et al. Cardiovascular safety findings in patients with rheumatoid arthritis treated with tofacitinib, an oral Janus kinase inhibitor. *Semin Arthritis Rheum* 2016;46(3):261-71. DOI: 10.1016/j.semarthrit.2016.05.014
83. Charles-Schoeman C, DeMasi R, Valdez H et al. Risk Factors for Major Adverse Cardiovascular Events in Phase III and Long-Term Extension Studies of Tofacitinib in Patients With Rheumatoid Arthritis. *Arthritis Rheumatol* 2019;71(9):1450-9. DOI: 10.1002/art.40911
84. Charles-Schoeman C, Buch MH, Dougados M et al. Risk of major adverse cardiovascular events with tofacitinib versus tumour necrosis factor inhibitors in patients with rheumatoid arthritis with or without a history of atherosclerotic cardiovascular disease: a post hoc analysis from ORAL Surveillance. *Ann Rheum Dis* 2023;82(1):119-29. DOI: 10.1136/ard-2022-222259
85. Xie W, Huang Y, Xiao S et al. Impact of Janus kinase inhibitors on risk of cardiovascular events in patients with rheumatoid arthritis: systematic review and meta-analysis of randomised controlled trials. *Ann Rheum Dis* 2019;78(8):1048-54. DOI: 10.1136/annrheumdis-2018-214846
86. del Rincón I, Polak JF, O'Leary DH et al. Systemic inflammation and cardiovascular risk factors predict rapid progression of atherosclerosis in rheumatoid arthritis. *Ann Rheum Dis* 2015;74(6):1118-23. DOI: 10.1136/annrheumdis-2013-205058
87. Coxib and traditional NSAID Trialists' (CNT) Collaboration; Bhala N, Emberson J, Merhi A et al. Vascular and upper gastrointestinal effects of non-steroidal anti-inflammatory drugs: meta-analyses of individual participant data from randomised trials. *Lancet* 2013;382(9894):769-79. DOI: 10.1016/S0140-6736(13)60900-9
88. Patrono C. Cardiovascular effects of cyclooxygenase-2 inhibitors: a mechanistic and clinical perspective. *Br J Clin Pharmacol* 2016;82(4):957-64. DOI: 10.1111/bcp.13048
89. Nissen SE, Yeomans ND, Solomon DH et al; PRECISION Trial Investigators. Cardiovascular Safety of Celecoxib, Naproxen, or Ibuprofen for Arthritis. *N Engl J Med* 2016;375(26):2519-29. DOI: 10.1056/NEJMoa1611593
90. Fosbøl EL, Folke F, Jacobsen S et al. Cause-specific cardiovascular risk associated with nonsteroidal antiinflammatory drugs among healthy individuals. *Circ Cardiovasc Qual Outcomes* 2010;3(4):395-405. DOI: 10.1161/CIRCOUTCOMES.109.861104



## ИНФОРМАЦИЯ ОБ АВТОРАХ

**Бахтигареев Вильдан Тагирович** – студент, ФГБОУ ВО БГМУ. E-mail: sadreit@rambler.ru; ORCID: 0009-0004-2573-3072

**Еникеев Дамир Ахметович** – д-р мед. наук, проф. каф. патологической физиологии, ФГБОУ ВО БГМУ. E-mail: enikeyev@mail.ru; SPIN-код: 4894-0744; Author ID: 568207; ORCID: 0000-0001-6270-583X

**Шипулина Кира Владимировна** – студент, ФГБОУ ВО «ВГМУ им. Н.Н. Бурденко». E-mail: nestratkina81@mail.ru; ORCID: 0009-0008-2829-123X

**Магомедова Патимат Хизриевна** – студент, ФГАОУ ВО «РНИМУ им. Н.И. Пирогова» (Пироговский Университет). E-mail: tima\_15.05.2000@mail.ru; ORCID: 0009-0005-8108-9143

**Вербицкая Полина Евгеньевна** – студент, ФГБОУ ВО БГМУ. E-mail: Verbitskayapol@yandex.ru; ORCID: 0009-0003-2058-3127

**Новиков Александр Владимирович** – студент, ФГБОУ ВО «Кубанский ГМУ». E-mail: Aleks\_novikov\_1995@mail.ru; ORCID: 0009-0003-2761-7561

**Степанова Анастасия Эдуардовна** – студент, ФГБОУ ВО «Кубанский ГМУ». E-mail: nastya2362@mail.ru; ORCID: 0009-0006-5361-8359

**Миннегулова Нурсия Ряисовна** – врач, Стоматологическая поликлиника №5. E-mail: nursinyab@mail.ru; ORCID: 0009-0006-3015-3333

**Шерипова Аида Мурадовна** – студент, ФГАОУ ВО «РНИМУ им. Н.И. Пирогова» (Пироговский Университет). E-mail: Aida.sheripova@mail.ru; ORCID: 0009-0009-6899-3006

**Довмальян Валерия Ашотовна** – студент, ФГАОУ ВО «РНИМУ им. Н.И. Пирогова» (Пироговский Университет). E-mail: lunarprince@gmail.com; ORCID: 0009-0001-9938-0706

**Попова Татьяна Андреевна** – студент, ФГБОУ ВО «ВГМУ им. Н.Н. Бурденко». E-mail: t.chibisova2016@yandex.ru; ORCID: 0000-0002-1067-2412

**Акрамов Искандар Нахидович** – студент, ФГБОУ ВО «Волгоградский ГМУ им. Н.Н. Бурденко». E-mail: iskandar\_akramov@bk.ru; ORCID: 0009-0006-7271-5437

**Алишбиева Мадина Османовна** – студент, ФГАОУ ВО «РНИМУ им. Н.И. Пирогова» (Пироговский Университет). E-mail: Alishbieva01@gmail.com; ORCID: 0009-0004-4620-2844

**Мелешин Денис Валерьевич** – студент, ФГБОУ ВО БГМУ. E-mail: meleshin.deno8052001@gmail.com; ORCID: 0009-0004-5575-2944

Поступила в редакцию: 10.12.2024

Поступила после рецензирования: 26.12.2024

Принята к публикации: 16.01.2025

## INFORMATION ABOUT THE AUTHORS

**Vildan T. Bakhtigareev** – Student, Bashkir State Medical University. E-mail: sadreit@rambler.ru; ORCID: 0009-0004-2573-3072

**Damir A. Enikeyev** – Dr. Sci. (Med.), Prof., Bashkir State Medical University. E-mail: enikeyev@mail.ru; SPIN: 4894-0744; Author ID: 568207; ORCID: 0000-0001-6270-583X

**Kira V. Shipulina** – Student, Burdenko Voronezh State Medical University. E-mail: nestratkina81@mail.ru; ORCID: 0009-0008-2829-123X

**Patimat Kh. Magomedova** – Student, Pirogov Russian National Research Medical University (Pirogov University). E-mail: tima\_15.05.2000@mail.ru; ORCID: 0009-0005-8108-9143

**Polina E. Verbitskaya** – Student, Bashkir State Medical University. E-mail: Verbitskayapol@yandex.ru; ORCID: 0009-0003-2058-3127

**Aleksandr V. Novikov** – Student, Kuban State Medical University. E-mail: Aleks\_novikov\_1995@mail.ru; ORCID: 0009-0003-2761-7561

**Anastasia E. Stepanova** – Student, of Kuban State Medical University. E-mail: nastya2362@mail.ru; ORCID: 0009-0006-5361-8359

**Nursinya R. Minnegulova** – Dentist, Dental Clinic No. 5. E-mail: nursinyab@mail.ru; ORCID: 0009-0006-3015-3333

**Aida M. Sheripova** – Student, Pirogov Russian National Research Medical University (Pirogov University). E-mail: Aida.sheripova@mail.ru; ORCID: 0009-0009-6899-3006

**Valeria A. Dovmalyan** – Student, Pirogov Russian National Research Medical University (Pirogov University). E-mail: lunarprince@gmail.com; ORCID: 0009-0001-9938-0706

**Kira V. Shipulina** – Student, Burdenko Voronezh State Medical University. E-mail: t.chibisova2016@yandex.ru; ORCID: 0000-0002-1067-2412

**Iskandar N. Akramov** – Student, Volgograd State Medical University. E-mail: iskandar\_akramov@bk.ru; ORCID: 0009-0006-7271-5437

**Madina O. Alishbieva** – Student, Pirogov Russian National Research Medical University (Pirogov University). E-mail: Alishbieva01@gmail.com; ORCID: 0009-0004-4620-2844

**Denis V. Meleshin** – Student, Bashkir State Medical University. E-mail: meleshin.deno8052001@gmail.com; ORCID: 0009-0004-5575-2944

Received: 10.12.2024

Revised: 26.12.2024

Accepted: 16.01.2025



**Кардосал®**  
ОЛМЕСАРТАН МЕДОКСОМИЛ



# Кардосал® (олмесартан) эффективно и равномерно снижает АД в течение 24 часов<sup>1</sup> и обладает дополнительными ангиопротективными свойствами<sup>2-3</sup>

<sup>1</sup> Ознакомьтесь с полной информацией о лекарственном препарате Кардосал® 10, 20 и 40, используя QR-код. 2. Fliser D, Buchholz K, Haller H, European Trial on Olmesartan and Pravastatin in Inflammation and Atherosclerosis (EUTOPIA) Investigators. Antiinflammatory effects of angiotensin II subtype 1 receptor blockade in hypertensive patients with microinflammation. Circulation. 2004;110(9):1103-1107. doi:10.1161/01.CIR.0000140265.21608.8E. 3. Smith RD, Yokoyama H, Averil DB, Schiffrin EL, Ferrario CM. Reversal of vascular hypertrophy in hypertensive patients through blockade of angiotensin II receptors. J Am Soc Hypertens. 2008;2(3):165-172. doi:10.1016/j.jash.2007.11.001

<sup>2</sup> **Дизайн:** рандомизированное плацебо-контролируемое двойное слепое исследование фазы IIIb с параллельными группами. **Цель:** оценить противовоспалительное действие олмесартана в дозе 20 мг/сут при монотерапии и в комбинации с правастатином в дозе 20 мг/сут (n=100) по сравнению с плацебо (n=99) у пациентов с артериальной гипертензией (АГ) и любым из следующих патологических состояний, характеризующихся микровоспалением: атеросклероз (ишемическая болезнь сердца или атеросклероз периферических артерий), сахарный диабет 2 типа и/или уровень холестерина липопротеинов низкой плотности в диапазоне 3,9-6,5 ммоль/л. Пациентам без должного ответа на лечение, например, уровень диастолического артериального давления (АД) в положении сидя > 90 мм рт. ст. дополнительно назначался гидрохлоротиазид в дозе 12,5 или 25 мг/сут. После периода двойной слепой терапии продолжительностью 6 недель все пациенты дополнительно получали правастатин 20 мг 1 раз в день вечером. Первичные конечные точки: уровень высокочувствительного С-реактивного белка (вЧСРБ) и фактора некроза опухоли альфа (вЧФНО-альфа), интерлейкина-6 (ИЛ-6), моноцитарного хемотаксического белка-1 (МХБ-1). **Результаты:** Через 6 недель терапии у пациентов с АГ в группе олмесартана отмечалось достоверное снижение уровня вЧСРБ [-15,1%; p<0,05], вЧФНО-альфа [-8,9%; p<0,02], ИЛ-6 [-14,0%; p<0,05] и МХБ-1 [-6,5%; p<0,01]. Через 12 недель на фоне комбинированной терапии олмесартан+правастатин обнаружено еще более выраженное снижение уровня маркеров воспаления.

<sup>3</sup> **Дизайн:** рандомизированное, контролируемое, открытое, проспективное исследование. **Цель:** оценить состояние подкожных ягодичных резистивных артерий у пациентов с АГ I стадии без сахарного диабета (61% мужчин; в возрасте 38-67 лет) исходно и через 1 год на фоне приема олмесартана медоксомила [20-40мг] или ателнолола [50-100мг] плюс дополнительные препараты (гидрохлоротиазид, амлодипин или гидралазин) по мере необходимости для достижения целевого АД <140/90 мм рт. ст. Получены результаты биопсии 22 реципиентов ателнолола, 27 реципиентов олмесартана медоксомила и 11 здоровых добровольцев из контрольной группы. **Результаты:** АД снижалось в сопоставимой степени при приеме олмесартана медоксомила [с 149±11/92±8 до 120±9/77±6 мм рт. ст.; p<0,05 (среднее±стандартное отклонение)] и ателнолола [с 147±10/90±6 до 125±12/78±7 мм рт. ст.; p<0,05] (p<0,08 для 40-недельного лечения среднее между группами). Через 1 год лечения отношение стенки к просвету в артериях у пациентов, получавших олмесартана медоксоимил, значительно уменьшилось [с 14,9% до 11,1%; p<0,01], в то время как у пациентов, принимавших ателнолол, существенных изменений в артериях не наблюдалось [с 16,0% до 15,5%; p=не достоверно]; соотношение стенки к просвету в контрольной группе составило 11,0%.

## БАЗОВАЯ ИНФОРМАЦИЯ ПО ПРИМЕНЕНИЮ ЛЕКАРСТВЕННОГО ПРЕПАРАТА КАРДОСАЛ® ПЛЮС

(фиксированная комбинация олмесартана медоксомила и гидрохлоротиазида 20 + 12,5 и 20 + 25 мг) от 10.03.2025

**Показания к применению:** показан к применению у взрослых в возрасте от 18 лет при артериальной гипертензии (при неэффективности монотерапии олмесартана медоксомилом). **Способ применения и дозы:** таблетки препарата Кардосал® плюс принимают внутрь в одно и то же время, независимо от времени приема пищи, 1 раз в сутки, не разжевывая, запивая достаточным количеством жидкости (например, стаканом воды). Рекомендуемая доза составляет 1 таблетку препарата Кардосал® плюс, содержащего 20 мг олмесартана медоксомила и 12,5 мг гидрохлоротиазида. Максимальная суточная доза препарата Кардосал® плюс составляет 20 мг олмесартана медоксомила и 25 мг гидрохлоротиазида 1 раз в сутки. **Противопоказания:** повышенная чувствительность к олмесартану медоксомилу, гидрохлоротиазиду или другим производным сульфонмидов или к любому из вспомогательных веществ, входящих в состав; почечная недостаточность тяжелой степени тяжести (клиренс креатинина менее 30 мл/мин), состояние после трансплантации почки (нет опыта клинического применения); печеночная недостаточность тяжелой степени тяжести (более 9 баллов по шкале Чайлд-Пью) (риск развития печеночной комы), обструкция желчевыводящих путей и холестаза; рефрактерные гипотонии, гипонатриемия, гиперкальциемия и симптоматическая гиперурикемия; наследственная непереносимость галактозы, дефицит лактазы и синдром мальабсорбции глюкозы и галактозы; одновременное применение с алискиреном и препаратами, содержащими алискирен, у пациентов с сахарным диабетом и/или почечной недостаточностью (скорость клубочковой фильтрации менее 60 мл/мин/м<sup>2</sup>); беременность; период грудного вскармливания; первичный альдостеронизм; возраст до 18 лет (эффективность и безопасность не установлены).

## БАЗОВАЯ ИНФОРМАЦИЯ ПО ПРИМЕНЕНИЮ ЛЕКАРСТВЕННЫХ ПРЕПАРАТОВ КАРДОСАЛ® 10, КАРДОСАЛ® 20 ИЛИ КАРДОСАЛ® 40

(олмесартан медоксоимил 10, 20 и 40 мг, соответственно) от 05.06.2024

**Показания к применению:** лечение эссенциальной гипертензии у взрослых, лечение эссенциальной гипертензии у детей и подростков в возрасте от 6 до 18 лет. **Способ применения и дозы:** внутрь. Препарат принимают в одно и то же время независимо от времени приема пищи 1 раз в сутки, не разжевывая, запивая достаточным количеством жидкости. Для подбора необходимого режима дозирования целесообразно применять наиболее подходящую дозировку препарата: 10 мг, 20 мг или 40 мг [возможно применение препаратов Кардосал® 10, Кардосал® 20 или Кардосал® 40, соответственно]. **Максимальная суточная доза составляет 40 мг.** **Противопоказания:** повышенная чувствительность к действующему веществу или к любому из вспомогательных веществ, входящих в состав препарата; обструкция желчевыводящих путей; почечная недостаточность тяжелой степени тяжести (клиренс креатинина менее 20 мл/мин), состояние после трансплантации почки (нет опыта клинического применения); печеночная недостаточность тяжелой степени тяжести (более 9 баллов по шкале Чайлд-Пью, нет опыта клинического применения); беременность; период грудного вскармливания; возраст до 6 лет (эффективность и безопасность не установлены); наследственная непереносимость галактозы, дефицит лактазы или синдром мальабсорбции глюкозы и галактозы; одновременное применение с алискиреном и препаратами, содержащими алискирен, у пациентов с сахарным диабетом и/или умеренными или тяжелыми нарушениями функции почек (скорость клубочковой фильтрации менее 60 мл/мин/1,73 м<sup>2</sup> площади поверхности тела); одновременное применение с ингибиторами АПФ у пациентов с диабетической нефропатией; первичный гиперальдостеронизм.

Материал предназначен для специалистов здравоохранения. Отпускается по рецепту.

Если у Вас имеется информация о нежелательном явлении, пожалуйста, сообщите об этом на электронный адрес AE-BC-RU@berlin-chemie.com RU\_CAR\_08\_2025\_v01\_print. Одобрен: 18 марта 2025 года

## ОЗНАКОМЬТЕСЬ С ИНФОРМАЦИЕЙ О ЛЕКАРСТВЕННОМ ПРЕПАРАТЕ КАРДОСАЛ, ИСПОЛЬЗУЯ QR-КОД

Кардосал® 40



Кардосал® 20



Кардосал® 10



Кардосал® плюс



**БЕРЛИН-ХЕМИ  
МЕНАРИНИ**

ООО Берлин-Хеми/А.Менарини, 123112, Россия, г. Москва,  
Пресненская набережная, д. 10, БЦ Башня на Набережной, Блок Б,  
тел. (495) 785-01-00, факс (495) 785-01-01.



# Стратегия «таблетка в кармане»: новый взгляд на купирование пароксизма фибрилляции предсердий

А.В. Сыров<sup>1</sup>✉, А.И. Тарзимова<sup>2</sup>, В.Л. Дошицин<sup>3</sup>

<sup>1</sup> ФГАОУ ВО «Российский университет дружбы народов им. Патриса Лумумбы», Москва, Россия;

<sup>2</sup> ФГАОУ ВО «Первый Московский государственный медицинский университет им. И.М. Сеченова» Минздрава России (Сеченовский Университет), Москва, Россия;

<sup>3</sup> ФГАОУ ВО «Российский национальный исследовательский медицинский университет им. Н.И. Пирогова» Минздрава России, Москва, Россия

✉ [syrtman2002\\_1@yahoo.com](mailto:syrtman2002_1@yahoo.com)

## Аннотация

Стратегия купирования пароксизма фибрилляции предсердий, включающая применение нагрузочной дозы таблетированных препаратов (стратегия «таблетка в кармане»), становится все более популярной в рутинной клинической практике. Преимущества стратегии «таблетка в кармане» состоят в быстром и безопасном восстановлении синусового ритма, в том числе самостоятельно пациентом, что позволяет уменьшить стоимость затрат на медицинское обслуживание и значительно улучшить качество жизни больных. Препаратом выбора стратегии «таблетка в кармане» является антиаритмический препарат 1С класса пропafenон. Применение этого препарата изучено у пациентов с широким спектром заболеваний, он показал высокую эффективность и безопасность для купирования пароксизмов фибрилляции предсердий в многочисленных клинических исследованиях. Быстрый антиаритмический эффект и наличие двух лекарственных форм, пероральной и инфузионной, позволяет применять пропafenон на всех этапах медицинской помощи: в стационаре, в амбулаторных условиях, врачами скорой помощи, а также самостоятельно пациентами.

**Ключевые слова:** таблетка в кармане, пропafenон, фибрилляция предсердий.

**Для цитирования:** Сыров А.В., Тарзимова А.И., Дошицин В.Л. Стратегия «таблетка в кармане»: новый взгляд на купирование пароксизма фибрилляции предсердий. *Клинический разбор в общей медицине*. 2025; 6 (3): 42–46. DOI: 10.47407/kr2024.6.3.00580

## The «pill-in-the-pocket» strategy: a fresh look at termination of paroxysmal atrial fibrillation

Andrey V. Syrov<sup>1</sup>✉, Aida I. Tarzimanova<sup>2</sup>, Vladimir L. Doshchitsin<sup>3</sup>

<sup>1</sup> Patrice Lumumba People's Friendship University of Russia (RUDN University), Moscow, Russia;

<sup>2</sup> Sechenov First Moscow State Medical University (Sechenov University), Moscow, Russia;

<sup>3</sup> Pirogov Russian National Research Medical University, Moscow, Russia

✉ [syrtman2002\\_1@yahoo.com](mailto:syrtman2002_1@yahoo.com)

## Abstract

The strategy of paroxysmal AF termination involving taking the loading dose of a tablet formulation («pill-in-the-pocket» strategy) becomes more and more popular in clinical practice. The «pill-in-the-pocket» strategy advantages include rapid and safe sinus rhythm restoration, including by patient on his/her own, which makes it possible to reduce the cost of medical services and significantly improve the patients' quality of life. The drug of choice for the «pill-in-the-pocket» strategy is propafenone, the class 1C antiarrhythmic. The use of this drug has been studied in patients with the broad range of disorders; it has shown high efficacy and safety when used to terminate paroxysmal AF in multiple clinical trials. The rapid antiarrhythmic effect together with the availability of two dosage forms, oral and infusion, make it possible to use propafenone at all stages of care provision: in inpatient and outpatient settings, by emergency doctors and patients on their own.

**Keywords:** pill-in-the-pocket, propafenone, atrial fibrillation.

**For citation:** Syrov A.V., Tarzimanova A.I., Doshchitsin V.L. The «pill-in-the-pocket» strategy: a fresh look at termination of paroxysmal atrial fibrillation. *Clinical review for general practice*. 2025; 6 (3): 42–46 (In Russ.). DOI: 10.47407/kr2024.6.3.00580

## Введение

Фибрилляция предсердий (ФП) – одно из наиболее распространенных нарушений сердечного ритма. Возникновение ФП сопровождается увеличением риска тромбоэмболических осложнений, хронической сердечной недостаточности и смерти. Несмотря на появление и активное развитие интервенционных методов лечения ФП, назначение антиаритмической терапии остается одним из основных направлений в лечении большинства пациентов. Однако в арсенале современного кардиолога имеется небольшое число эффективных антиаритмических препаратов [1].

Стратегия купирования пароксизма ФП, включающая применение нагрузочной дозы таблетированных

препаратов (стратегия «таблетка в кармане»), становится все более популярной в рутинной клинической практике [2]. Согласно анкетированию врачей AIM-AF о назначении антиаритмических препаратов в США и Европе, подавляющее большинство опрошенных сообщили, что они использовали стратегию «таблетка в кармане» примерно у 25% своих пациентов с ФП, при этом некоторые пациенты использовали этот метод восстановления синусового ритма один или более раз в месяц [3].

Среди явных достоинств данной стратегии необходимо отметить быстрое и безопасное купирование пароксизма ФП. Применение пероральной нагрузочной дозы лекарственных препаратов может проводиться

как в стационаре, так и амбулаторно, в том числе самостоятельно пациентом. Данный способ купирования аритмии позволяет пациенту оставаться дома, что уменьшает затраты на медицинскую помощь и способствует повышению качества жизни больных.

Препаратом выбора стратегии «таблетка в кармане» является антиаритмический препарат 1С класса пропafenон [1, 2]. Проведенные клинические исследования доказали высокую эффективность и безопасность назначения нагрузочной дозы пропafenона в купировании пароксизмов ФП [4–6]. В настоящее время накоплен большой опыт применения пропafenона у широкого круга пациентов. В России пропafenон используется как в таблетированной форме, так и для внутривенного введения, что позволяет использовать его на всех этапах оказания медицинской помощи.

### **Пероральная нагрузочная доза пропafenона для купирования пароксизма фибрилляции предсердий в стационаре**

Стратегия «таблетка в кармане» является альтернативой внутривенному введению антиаритмических препаратов для прекращения острой или недавно возникшей ФП. В данной стратегии используется пероральный антиаритмический препарат с быстрым всасыванием и коротким периодом полувыведения, который обычно вводится однократно для быстрого купирования ФП. Разовая доза антиаритмического препарата не должна превышать его максимальную суточную дозу, назначаемую для длительной поддерживающей терапии. Медикаментозная кардиоверсия пароксизмов аритмии применяется у пациентов с пароксизмальной или персистирующей формой ФП.

Основной электрофизиологический эффект пропafenона связан с блокадой трансмембранных натриевых каналов, что приводит к снижению возбудимости миокарда предсердий и позволяет быстро восстановить синусовый ритм. При использовании нагрузочной дозы пропafenона 600 мг восстановление синусового ритма может сочетаться с угнетением проводимости синоатриального узла и появлением брадикардии, в редких случаях – увеличением продолжительности интервала PQ. Именно поэтому, первый прием нагрузочной дозы пропafenона должен быть произведен под наблюдением лечащего врача, после чего можно рекомендовать его использование самостоятельно пациентом.

До начала терапии пропafenоном необходимо провести тщательный сбор жалоб и анамнеза, электрокардиографию (ЭКГ) и эхокардиографию. Обязательно выполнение контрольной ЭКГ для оценки динамики длительности интервалов PQ и QT после первого приема нагрузочной дозы препарата [1].

В работе J.A. Reiffel показано, что назначение нагрузочной дозы пропafenона 450–600 мг приводило к восстановлению синусового ритма у 83% пациентов с пароксизмальной формой ФП. Авторы сделали вывод, что назначение стратегии лечения «таблетка в кармане» является эффективным методом восстановления

синусового ритма в условиях стационара и на амбулаторном этапе оказания медицинской помощи [4].

T.M. Markman и соавт. отмечают, что пропafenон благодаря своим фармакологическим эффектам может успешно применяться для быстрого восстановления синусового ритма у больных как с пароксизмальной, так и с персистирующей формой ФП. Наиболее высокая эффективность восстановления синусового ритма наблюдается при коротких пароксизмах, продолжительностью менее суток [5].

В многоцентровом исследовании EAST-AFNET 4 было доказано, что применение стратегии «таблетка в кармане» позволяет успешно купировать пароксизмы ФП и является стратегией выбора в лечении пациентов с недавно возникшей ФП. Применение антиаритмических препаратов позволяет не только успешно купировать приступы аритмии, но и длительно удерживать синусовый ритм у многих пациентов.

Оценке безопасности приема нагрузочной дозы пропafenона посвящена работа A. Сарисси и соав. Исследователи показали, что назначение нагрузочной дозы таблетированной формы пропafenона позволяет не только эффективно, но и безопасно восстанавливать синусовый ритм. Тяжелых побочных эффектов зарегистрировано не было.

Приведенные исследования эффективности пероральной нагрузочной дозы пропafenона не выявили опасных побочных эффектов.

Необходимо отметить, что согласно современным международным рекомендациям, назначение нагрузочной дозы пропafenона для купирования пароксизма ФП может проводиться и у пациентов, длительно принимающих препарат, для удержания синусового ритма [2].

### **Пероральная нагрузочная доза пропafenона для купирования пароксизма фибрилляции предсердий в амбулаторных условиях**

В России накоплен большой опыт применения пропafenона в амбулаторных и домашних условиях. В исследовании ПРОМЕТЕЙ изучалась эффективность и безопасность перорального приема нагрузочной дозы 600 мг пропafenона (Пропанорм®, «ПРО.МЕД.ЦС Прага а.о.») для купирования пароксизмов ФП. В исследование было включено 233 (100%) пациента с персистирующей формой ФП. Эффективность восстановления синусового ритма при пероральном применении пропafenона в дозе 600 мг составила 84%, среднее время восстановления синусового ритма –  $220 \pm 60$  мин. Купирование пароксизма ФП в первые 4 ч наблюдалось у 150 (64%) пациентов. Побочные эффекты были зарегистрированы у 15 (6%) больных: нарушение внутрижелудочковой проводимости – у 7 (3%), атриовентрикулярная блокада II степени – у 6 (3%), диспепсические явления – у 2 (0,9%) больных. Снижение артериального давления (АД) до 100/70 мм рт. ст. наблюдалось в 24 (10%) случаях. Побочные эффекты дополнительного лечения не требовали и прошли самостоятельно. В заключение ав-



торы отметили, что назначение пропafenона в нагрузочной дозе 600 мг перорально эффективно и безопасно для восстановления синусового ритма у больных с персистирующей формой ФП [8].

В исследовании профессора Б.А. Татарского было показано, что купирующий эффект Пропанорма при пероральном приеме нагрузочной дозы составил 79% в стационаре и 88% в амбулаторных условиях и не сопровождался значимым числом побочных эффектов [9].

Важнейшим условием применения стратегии «таблетка в кармане» является правильный отбор пациентов для обеспечения безопасности лечения. Условиями для восстановления синусового ритма при пароксизме ФП в амбулаторных условиях с использованием пропafenона являются продолжительность пароксизма не более 48 ч или постоянный прием антикоагулянтов [1]. Не должно быть неустраняемых причин ФП или осложненного течения пароксизма. Информация об эффективности антиаритмической терапии при предыдущих восстановлениях синусового ритма является дополнительным аргументом в пользу прерывания пароксизма ФП.

Схема для купирования пароксизма ФП в домашних условиях представлена таблице.

<b>Купирование пароксизма ФП в домашних условиях (стратегия «таблетка в кармане»)</b> <i>Regimen for termination of paroxysmal atrial fibrillation at home ("pill-in-the-pocket" strategy)</i>
<b>Стратегия «таблетка в кармане» при купировании пароксизма ФП</b>
1. Письменные рекомендации врача по применению пропafenона для самостоятельного прерывания приступа ФП
2. Постельный режим в течение 4 ч после приема пропafenона
3. Контроль уровня АД и пульса до приема препарата. При пульсе <70 уд/мин и АД<110/70 мм рт. ст. прием препарата не рекомендуется. Это позволяет предотвратить ошибочный диагноз ФП при частой экстрасистолии
3. Принять 300 мг пропafenона (Пропанорм®)
4. Через 1 ч контроль АД и пульса
5. Если синусовый ритм не восстанавливается, а показатели АД и пульса соответствуют описанным критериям, повторный прием еще 300 мг пропafenона, а для пациентов с массой тела <70 кг – 150 мг препарата
6. Если пароксизм ФП не купирован в течение 6 ч, обращение к врачу для определения дальнейшей тактики лечения. При удовлетворительном самочувствии и плановом приеме антикоагулянтов возможно более позднее обращение к врачу
7. При эффективности и хорошей переносимости препарата в дальнейшем рекомендуется однократный прием пропafenона (Пропанорм®) в дозе 600 мг (при массе тела <70 кг – 450 мг) для купирования пароксизма ФП. Обращается внимание на необходимость контроля АД и пульса и соблюдения постельного режима после приема препарата

Согласно современным рекомендациям [1, 2], стратегия «таблетка в кармане» для самостоятельного купирования пароксизма ФП не может проводиться пациентам с выраженным органическим поражением сердца, к которым относят:

- нестабильное течение ишемической болезни сердца; снижение систолической функции левого желудочка (ЛЖ) – фракция выброса ЛЖ<40%;
- выраженную гипертрофию ЛЖ (толщина задней стенки ЛЖ или межжелудочковой перегородки ≥15 мм);
- перенесенный инфаркт миокарда.

В настоящее время накоплен многолетний опыт применения нагрузочной дозы перорального приема пропafenона (Пропанорм®) для купирования пароксизмов ФП в условиях дневного стационара ГБУЗ «Консультационно-диагностический центр №6 Департамента здравоохранения г. Москвы» и в дальнейшем самостоятельно пациентами. За этот период самостоятельно применили пропafenон для купирования пароксизмов ФП более 100 пациентов. Осложнений, потребовавших вызова скорой медицинской помощи или госпитализации при применении препарата, зарегистрировано не было. Информацию по применению пропafenона для самостоятельного купирования пароксизма ФП пациенты получали на занятиях в школе для больных с ФП.

Приводим клинический случай применения нагрузочной дозы пропafenона 600 мг в амбулаторных, а в дальнейшем в домашних условиях у пациентки с пароксизмом ФП.

Клинический случай

Пациентка М., 69 лет, обратилась с жалобами на неритмичность сердцебиения, перебои в работе сердца, которые возникли несколько раз за несколько часов до обращения. Из анамнеза известно, что более 10 лет страдает артериальной гипертензией, на протяжении последних 3 лет отмечает появление пароксизмов ФП с частотой 1 раз в 1–2 мес. За последний год трижды приступы ФП купировались на догоспитальном этапе внутривенным введением амиодарона, еще 3 раза пациентка госпитализировалась в стационар. По данным выписок из стационара: 2 раза пароксизмы ФП были купированы внутривенной инфузией амиодарона и 1 раз – электрической кардиоверсией. Больная получала терапию: бисопролол 5 мг 1 раз в сутки, эналаприл – 20 мг/сут, амлодипин – 5 мг/сут, ривароксабан 20 мг.

При осмотре: состояние пациентки удовлетворительное. Индекс массы тела 29 кг/м². Частота дыхания – 16 в минуту, в легких хрипов нет. Тоны сердца аритмичные, средняя частота сердечных сокращений – 138 уд/мин, АД – 140/90 мм рт. ст. На первичной ЭКГ регистрируется тахисистолическая форма ФП (рис. 1).

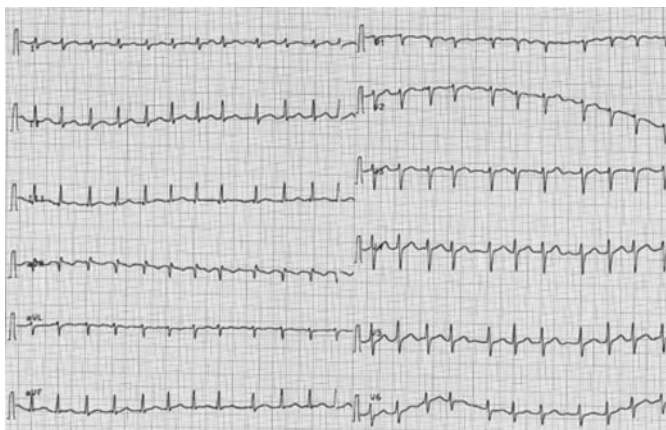
По данным эхокардиографии: камеры сердца не расширены, систолическая функция ЛЖ сохранена, фракция выброса ЛЖ 60%, зон нарушений локальной сократимости нет. Толщина межжелудочковой перегородки и задней стенки ЛЖ – 0,9 см. В биохимическом анализе крови все показатели в пределах нормы.

Для наблюдения и купирования пароксизма ФП больная помещена в дневной стационар. Назначен пропafenон (Пропанорм®) в дозе 600 мг однократно. Через 3 ч отмечается прекращение сердцебиения. По



Рис. 1. ЭКГ наблюдавшейся пациентки при первичном обращении.

Fig. 1. ECHO of the patient followed-up, primary treatment.

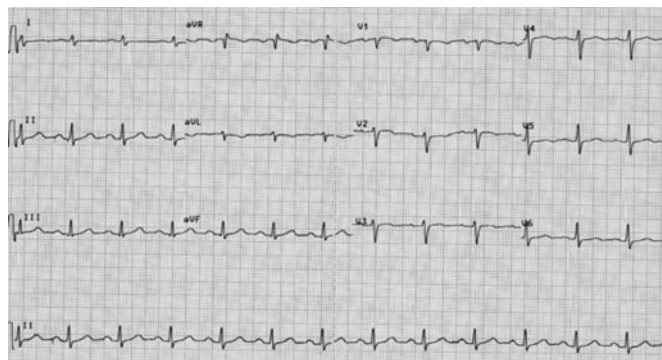


ЭКГ – восстановление синусового ритма (рис. 2). АД – 130/80 мм рт. ст. Жалоб нет.

В дальнейшем пациентке был рекомендован прием пероральной дозы пропafenона (Пропанорм®) 600 мг для купирования пароксизма ФП самостоятельно в домашних условиях. Больная прошла обучения в «Школе для пациентов с фибрилляцией предсердий» и в дальнейшем успешно применяла стратегию «таблетка в кармане» самостоятельно дома.

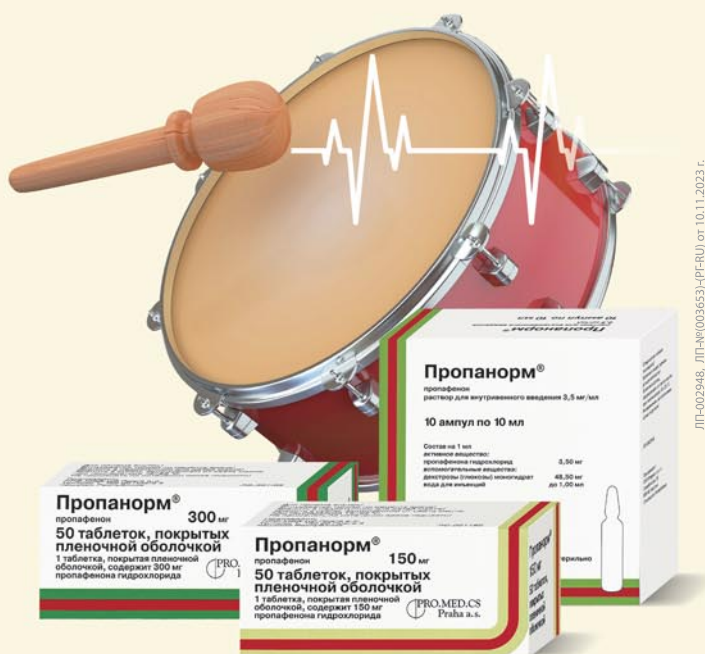Рис. 2. ЭКГ наблюдавшейся пациентки через 3 ч после приема пропafenона 600 мг.

Fig. 2. ECHO of the patient followed-up, 3 h after taking propafenone 600 mg.



В заключение необходимо констатировать, что пероральный прием нагрузочной дозы пропafenона 600 мг (стратегия «таблетка в кармане») является эффективной и безопасной тактикой купирования пароксизмов ФП у широкого круга пациентов как в стационаре, так и на догоспитальном этапе амбулаторно и самостоятельно пациентом в домашних условиях. Обучение пациентов является действенным методом повышения эффективности лечения ФП.

**Помогает  
восстановить и сохранить  
синусовый ритм сердца!**



ЛП-002948, ЛП-Ж(003653)-(P)-RU от 10.11.2023 г.

## ПРОПАНОРМ® (ПРОПАФЕНОН)

- Препарат выбора для профилактики и купирования пароксизмов фибрилляции предсердий у пациентов без выраженных органических изменений сердца<sup>1, 2</sup>
- Единственный антиаритмик в РФ, разрешенный к применению для самостоятельного купирования аритмий\* (стратегия «таблетка в кармане»)<sup>1-3</sup>, позволяет самостоятельно купировать пароксизм в домашних условиях\*\*

PRO.MED.CS  
Praha a.s.

[www.propanorm.ru](http://www.propanorm.ru)

[www.propanorm.ru](http://www.propanorm.ru)



\* МНН пропafenон.

\*\* При первом приеме необходимо принимать препарат под контролем врача.

1. 2020 ESC Guidelines for the diagnosis and management of atrial fibrillation developed in collaboration with the European Association of Cardio-Thoracic Surgery (EACTS).

2. Диагностика и лечение фибрилляции предсердий.

Клинические рекомендации РКО, ВНОА и АССХ. 2017, 2020.

3. <https://grls.rosminzdrav.ru/>

Уполномоченный представитель держателя РУ в РФ: АО «ПРО.МЕД.ЦС»,  
115193, г. Москва, ул. 7-я Кожуховская, д. 15, стр. 1.

Тел./факс: (495) 679-07-03, (985) 993-04-15; [info@promedcs.ru](mailto:info@promedcs.ru)

ИНФОРМАЦИЯ ДЛЯ ФАРМАЦЕВТИЧЕСКИХ И МЕДИЦИНСКИХ РАБОТНИКОВ

Авторы статьи посвящают эту публикацию светлой памяти известных аритмологов, стоявших у истоков создания стратегии «таблетка в кармане» и активного изучения ее безопасности и эффективности, – профессору Ирине Георгиевне Фоминой и профессору Борису Алексеевичу Татарскому.

**Конфликт интересов.** Авторы заявляют об отсутствии конфликта интересов.

**Conflict of interests.** The authors declare that there is not conflict of interests.

## Литература / References

1. Фибрилляция и трепетание предсердий. Клинические рекомендации Минздрава России 2020 г. *Российский кардиологический журнал*. 2021;26(7):4594. DOI: 10.15829/1560-4071-2021-4594 Atrial fibrillation and flutter. Clinical recommendations of the Russian Ministry of Health 2020. *Russian Journal of Cardiology*. 2021;26(7):4594. DOI: 10.15829/1560-4071-2021-4594 (in Russian).
2. Van Gelder IC, Rienstra M, Bunting KV et al. 2024 ESC Guidelines for the management of atrial fibrillation developed in collaboration with the European Association for Cardio-Thoracic Surgery (EACTS): Developed by the task force for the management of atrial fibrillation of the European Society of Cardiology (ESC), with the special contribution of the European Heart Rhythm Association (EHRA) of the ESC. Endorsed by the European Stroke Organisation (ESO). *Eur Heart J* 2024;45(36):3314-414. DOI: 10.1093/eurheartj/ehae176
3. Reiffel JA, Blomstron-Lundqvist C et al. Use of the “pill in the pocket” approach for atrial fibrillation termination as determined from the Antiarrhythmic Medication for Atrial Fibrillation (AIM-AF) study: A physician survey on the prescription of antiarrhythmic drugs in the USA and Europe. American Heart Association Annual Scientific Sessions. *Circulation* 2021;144 (Suppl 1), article 10986.
4. Reiffel JA, Capucci A. "Pill in the Pocket" Antiarrhythmic Drugs for Orally Administered Pharmacologic Cardioversion of Atrial Fibrillation. *Am J Cardiol* 2021;140:55-61. DOI: 10.1016/j.amjcard.2020.0.063. PMID: 33144165.
5. Markman TM, Jarrah AA, Tian Y et al. Safety of Pill-in-the-Pocket Class 1C Antiarrhythmic Drugs for Atrial Fibrillation. *JACC Clin Electrophysiol* 2022;8(12):1515-20. DOI: 10.1016/j.jacep.2022.07.010.
6. Kirchhof P, Camm AJ, Goette A et al. EAST-AFNET 4 Trial Investigators. Early Rhythm-Control Therapy in Patients with Atrial Fibrillation. *N Engl J Med* 2020;383(14):1305-16. DOI: 10.1056/NEJMoa2019422. PMID: 32865375.
7. Capucci A. Pill in the Pocket: A Safe and Useful Antiarrhythmic Strategy. *JACC Clin Electrophysiol* 2022;8(12):1521-2. DOI: 10.1016/j.jacep.2022.11.001. PMID: 36543502.
8. Фомина И.Г., Тарзиманова А.И., Ветлужский А.В. и др. Пропафенон при восстановлении синусового ритма у больных с персистирующей формой фибрилляции предсердий. «ПРОМЕТЕЙ» – открытое, мультицентровое, пилотное исследование в Российской Федерации. *Кардиоваскулярная терапия и профилактика*. 2005;4(4):66-9. Fomina I.G., Tarzimanova A.I., Vetluzhsky A.V. et al. Propafenone in restoring sinus rhythm in patients with persistent atrial fibrillation. PROMETHEUS is an open, multicenter, pilot study in the Russian Federation. *Cardiovascular therapy and prevention*. 2005;4(4):66-9 (in Russian).
9. Татарский Б.А. Стратегия «таблетка в кармане» при купировании фибрилляции предсердий. *Российский кардиологический журнал*. 2005;4(54):72-5. Tatarsky B.A. The "Pill in the Pocket" strategy for atrial fibrillation relief. *Russian Journal of Cardiology*. 2005;4(54):72-5 (in Russian).

## ИНФОРМАЦИЯ ОБ АВТОРАХ

**Сыров Андрей Валентинович** – доц. каф. общей врачебной практики Медицинского института, ФГАОУ ВО РУДН. E-mail: syrman2002\_1@yahoo.com; ORCID: 0000-0002-2536-5781

**Тарзиманова Аида Ильгизовна** – д-р мед. наук, проф. каф. факультетской терапии №2 Института клинической медицины им. Н.В. Склифосовского, ФГАОУ ВО «Первый МГМУ им. И.М. Сеченова» (Сеченовский Университет). ORCID: 0000-0001-9536-8307

**Доцицин Владимир Леонидович** – д-р мед. наук, проф., проф. каф. кардиологии факультета дополнительного профессионального образования, ФГАОУ ВО «РНИМУ им. Н.И. Пирогова» (Пироговский Университет). E-mail: vlad.dos@mail.ru

Поступила в редакцию: 14.02.2025

Поступила после рецензирования: 24.02.2025

Принята к публикации: 27.02.2025

## INFORMATION ABOUT THE AUTHORS

**Andrey V. Syrov** – Assoc. Prof., Patrice Lumumba People's Friendship University of Russia (RUDN University). E-mail: syrman2002\_1@yahoo.com; ORCID: 0000-0002-2536-5781

**Aida I. Tarzimanova** – Dr. Sci. (Med.), Prof., Pirogov Russian National Research Medical University. ORCID: 0000-0001-9536-8307

**Vladimir L. Doshchitsin** – Dr. Sci. (Med.), Full Prof., Pirogov Russian National Research Medical University. E-mail: vlad.dos@mail.ru

Received: 14.02.2025

Revised: 24.02.2025

Accepted: 27.02.2025



# Эхокардиография в дифференциальной диагностике причин легочной гипертензии на примере клинических случаев

Е.В. Усачева<sup>1✉</sup>, Е.В. Надей<sup>1</sup>, А.В. Шкиринец<sup>1</sup>, О.И. Канунникова<sup>1</sup>, И.Ю. Ботвинко<sup>2</sup>,  
Е.Э. Наконечная<sup>3</sup>

<sup>1</sup>ФГБОУ ВО «Омский государственный медицинский университет» Минздрава России, Омск, Россия;

<sup>2</sup>БУЗ Омской области «Клиническая медико-санитарная часть №7», Омск, Россия;

<sup>3</sup>БУЗ Омской области «Клинический кардиологический диспансер», Омск, Россия

✉ElenaV.Usacheva@yandex.ru

## Аннотация

Значимость своевременной диагностики легочной гипертензии в условиях первичного звена здравоохранения трудно переоценить, поскольку это состояние характеризуется низким уровнем 5-летней выживаемости, отличается сложностью установления диагноза, низкой настороженностью и недостаточной информированностью клиницистов о данном заболевании. В статье представлены основные методы диагностики легочной гипертензии, приведены данные, характерные для трех гемодинамических типов легочной гипертензии. Наиболее широко из инструментальных методов представлена эхокардиографическая диагностика легочной гипертензии, поскольку метод является доступным для врача первичного звена и позволяет выделить пациентов, нуждающихся в направлении на дообследование с помощью инвазивных технологий. Обозначена роль и значимость измерения скорости трикуспидальной регургитации 2,8 м/с в диагностике данного патологического состояния. Показаны преимущества и место трансторакальной эхокардиографии в неинвазивной диагностике гемодинамического варианта легочной гипертензии с помощью определения максимальной скорости раннего диастолического наполнения левого желудочка (Е) и максимальной скорости раннего диастолического смещения латерального сегмента кольца митрального клапана (e') по формуле Nagueh. В статье представлены клинические случаи, демонстрирующие возможности трансторакальной эхокардиографии в выявлении легочной гипертензии, определении ее гемодинамического типа. Определение гемодинамического типа легочной гипертензии неинвазивными методами позволяет проводить дальнейший дифференциально-диагностический поиск только среди причин установленного типа легочной гипертензии, что сокращает диагностический путь, экономит время и затраты на диагностику и позволяет своевременно приступить к лечению.

**Ключевые слова:** легочная гипертензия, хроническая тромбоэмболическая легочная гипертензия, хроническая тромбоэмболическая болезнь легких, эхокардиография, давление заклинивания легочной артерии, легочное сосудистое сопротивление, прекапиллярный тип, посткапиллярный тип.

**Для цитирования:** Усачева Е.В., Надей Е.В., Шкиринец А.В., Канунникова О.И., Ботвинко И.Ю., Наконечная Е.Э. Эхокардиография в дифференциальной диагностике причин легочной гипертензии на примере клинических случаев. *Клинический разбор в общей медицине*. 2025; 6 (3): 47–54. DOI: 10.47407/kr2024.6.3.00581

## Echocardiography in the differential diagnosis of the causes of pulmonary hypertension on the example of clinical cases

Elena V. Usacheva<sup>1✉</sup>, Elena V. Nadey<sup>1</sup>, Anastasia V. Shkirinets (Nelidova)<sup>1</sup>, Olesya I. Kanunnikova<sup>1</sup>,  
Irina Yu. Botvinko<sup>2</sup>, Ekaterina E. Nakonechnaya<sup>3</sup>

<sup>1</sup>Omsk State Medical University, Omsk, Russia;

<sup>2</sup>Omsk region Clinical medical and sanitary unit No. 7, Omsk, Russia;

<sup>3</sup>Omsk region Clinical cardiology dispensary, Omsk, Russia

✉ElenaV.Usacheva@yandex.ru

## Abstract

The importance of timely diagnosis of pulmonary hypertension in primary health care is difficult to overestimate, since this condition is characterized by a low five-year survival rate, is characterized by difficulty in establishing a diagnosis, low alertness and insufficient awareness of clinicians about this disease. The article presents the main methods of diagnosis of pulmonary hypertension, provides data typical for three hemodynamic types of pulmonary hypertension. Echocardiographic diagnosis of pulmonary hypertension is the most widely used instrumental method, since the method is accessible to a primary care physician and allows identifying patients who need to be referred for further examination using invasive technologies. The role and significance of measuring the rate of tricuspid regurgitation of 2.8 m/s in the diagnosis of this pathological condition is indicated. The advantages and place of transthoracic echocardiography in the noninvasive diagnosis of the hemodynamic variant of pulmonary hypertension are shown by determining the maximum rate of early diastolic filling of the left ventricle (E) and the maximum rate of early diastolic displacement of the lateral segment of the mitral valve ring (e') according to the Nagueh formula. The article presents clinical cases demonstrating the capabilities of transthoracic echocardiography in detecting pulmonary hypertension and determining its hemodynamic type. The determination of the hemodynamic type of pulmonary hypertension by noninvasive methods allows for further differential diagnostic search only among the causes of the established type of pulmonary hypertension, which shortens the diagnostic pathway, saves time and costs for diagnosis and allows timely treatment.

**Keywords:** pulmonary hypertension, chronic thromboembolic pulmonary hypertension, chronic thromboembolic lung disease, echocardiography, pulmonary artery jamming pressure, pulmonary vascular resistance, precapillary type, postcapillary type.

**For citation:** Usacheva E.V., Nadey E.V., Shkirinets A.V., Kanunnikova O.I., Botvinko I.U., Nakonechnaya E.E. Echocardiography in the differential diagnosis of the causes of pulmonary hypertension on the example of clinical cases. *Clinical review for general practice*. 2025; 6 (3): 47–54 (In Russ.). DOI: 10.47407/kr2024.6.3.00581



## Введение

Легочная гипертензия (ЛГ) – это термин, используемый для описания патологического состояния, характеризующегося аномально высоким давлением в легочной артерии (ЛА) [1, 2]. Значимость проблемы ЛГ и ее своевременной диагностики в условиях первичного звена здравоохранения трудно переоценить, поскольку ЛГ является состоянием с крайне низким уровнем 5-летней выживаемости [3].

ЛГ может возникнуть как одно из отдаленных осложнений тромбоэмболии ЛА и в таком случае трактуется как хроническая тромбоэмболическая легочная гипертензия (ХТЭЛГ) [4–6]. ХТЭЛГ – это прекапиллярная форма ЛГ, причиной которой является наличие организованных (хронических) окклюзирующих или неокклюзирующих тромботических масс в ЛА (главных, долевых, сегментарных, субсегментарных артериях) в течение не менее трех месяцев после эпизода тромбоэмболии и развитие дистальной легочной васкулопатии [1, 7]. Отличительной особенностью ХТЭЛГ является неравномерность поражения сосудистого легочного русла и в большинстве случаев наличие взаимосвязи с тромбозом периферических вен [8].

По разным данным, распространенность ХТЭЛГ составляет от 2 до 40 случаев на 1 млн человек [9, 1], но точных данных по эпидемиологии данного заболевания нет, при этом очевидно, что оно распространено гораздо шире, чем принято считать [10]. ХТЭЛГ следует подозревать у каждого пациента с симптомами и признаками ЛГ неясного генеза даже при отсутствии перенесенного эпизода тромбоэмболии ЛА (ТЭЛА). Сложности в установлении диагноза во многом связаны с самим заболеванием, а именно с неспецифической клинической картиной, однако, имеет значение и низкая настороженность врачей в отношении ХТЭЛГ [11], и недостаточная информированность клиницистов о данном заболевании [5, 6].

## Принципы параклинической диагностики хронической тромбоэмболической легочной гипертензии

**Лабораторные маркеры.** Тактика лабораторного обследования при подозрении на ХТЭЛГ определяется тем, что в основе заболевания лежит тромбофилическое состояние. Для выявления тромбофилии и predisposing к ней заболеваний, проводят как общеклиническое обследование (общий и биохимический общетерапевтический анализы крови), исследование кислотно-основного состояния и газов крови, так и оценку данных коагулограммы, в том числе D-димера. При выявлении в процессе скрининговых исследований изменений в системе гемостаза либо при наличии рецидивирующих тромботических событий проводится расширенное исследование системы гемостаза [12].

NT-proBNP – предшественник мозгового натрийуретического пептида – это биомаркер, рекомендуемый для оценки наличия правожелудочковой сердечной недостаточности, определения функционального статуса

пациента с подтвержденной идиопатической ЛГ (ЛАГ) и для оценки прогноза и эффективности проводимой ЛАГ-специфической терапии [1, 8, 13].

**Инструментальная диагностика при подозрении на ХТЭЛГ** выполняется в несколько этапов и на первом этапе проводятся скрининговые методы исследования – электрокардиография (ЭКГ) и трансторакальная эхокардиография (ТТ-ЭхоКГ), прицельная рентгенография органов грудной клетки, исследование функции внешнего дыхания. Далее проводят мультиспиральную компьютерную томографию легких с контрастированием бассейна ЛА (МСКТ ОГК), вентиляционно-перфузионную сцинтиграфию и катетеризацию правых отделов сердца.

**ЭКГ** – обязательный метод диагностики у больных с подозрением на наличие ХТЭЛГ при первичном обследовании и в процессе динамического наблюдения [1]. Этот метод позволяет выявить признаки гипертрофии и перегрузки правого желудочка (ПЖ), дилатации и гипертрофии правого предсердия (p-pulmonale).

ЭКГ-признаки гипертрофии ПЖ, а именно увеличение амплитуды зубца R и соотношения R/S в правых отведениях, имеют недостаточную чувствительность (55%) и специфичность (70%), чтобы быть использованными в качестве скрининговых, тогда как признаки перегрузки ПЖ (преходящее смещение сегмента RS-T и сглаженность или инверсия T в правых грудных отведениях) являются более чувствительными. Следует отметить, что такие ЭКГ-признаки, как расширение комплекса QRS и удлинение интервала QT свидетельствуют о тяжести ЛГ и ассоциированы с неблагоприятным прогнозом [14]. Неоспоримым преимуществом метода является его простота, доступность и низкая стоимость, но ЭКГ-признаки поражения правых отделов сердца определяются уже в развернутой стадии болезни, что снижает диагностическую ценность данного метода [15].

**ТТ-ЭхоКГ** – основной метод на этапе диагностического поиска, ценность которого обусловлена тем, что ТТ-ЭхоКГ позволяет не только оценить уровень давления в ЛА, но и установить наличие заболеваний, приводящих к развитию ЛГ, в первую очередь пороков сердца [15, 16].

**МСКТ ОГК**, а именно КТ-ангиопульмонография – наиболее информативный метод визуализации в диагностике ХТЭЛГ, позволяющий оценить структуру легочного русла, наличие тромботических масс и их локализацию. МСКТ-картина хронической тромбоэмболии может быть представлена окклюзиями и стенозами ЛА, а также эксцентрическими дефектами наполнения вследствие наличия тромбов, в том числе реканализованных [17]. По результатам МСКТ ОГК можно заподозрить наличие ЛГ, идентифицировать причину ЛГ (например, ХТЭЛГ или заболевание легких), выявить признаки ЛАГ-ассоциированных состояний (например, дилатация пищевода при системной склеродермии или наличие порока сердца) [18]. Поэтому проведение КТ-ангиопульмонографии рекомендуется всем пациентам с ЛГ для выявления причины заболевания [19, 20].



**Вентиляционно-перфузионная сцинтиграфия (ВПС) легких** является одним из методов, позволяющих исключить тромбоэмболический генез ЛГ. При наличии подозрения на ХТЭЛГ и неинформативности ТТ-ЭхоКГ, ВПС является исследованием выбора, она обладает 96–100% чувствительностью и 86–95% специфичностью для выявления признаков ХТЭЛГ и не обладает нефротоксичностью. Множественные дефекты перфузии с сохраненной вентиляционной функцией – характерные признаки ХТЭЛГ. Однако, учитывая стоимость и радиационную нагрузку, ВПС не может быть рекомендована в качестве скрининга ХТЭЛГ [21].

**Чрезвенозная катетеризация сердца (ЧВКС).** «Золотым стандартом» диагностики ЛГ считается выполнение малоинвазивного вмешательства – ЧВКС. В соответствии с современными рекомендациями, диагноз ЛГ устанавливается при уровне среднего давления в ЛА (ДЛА) более 20 мм рт. ст., измеренного при ЧВКС в покое. По результатам ЧВКС можно определить гемодинамический вариант ЛГ – прекапиллярная или посткапиллярная, и определить дальнейшую тактику ведения пациента. Гемодинамическими критериями прекапиллярного варианта ЛГ служат: среднее ДЛА > 20 мм рт. ст., давление заклинивания ЛА (ДЗЛА) ≤ 15 мм рт. ст., легочное сосудистое сопротивление (ЛСС) > 2 ед. Вуда при наличии множественных стенозирующих и/или окклюзирующих поражений ветвей ЛА различного калибра. ЧВКС является инвазивной процедурой, информативность и безопасность которой основывается на четырех принципах: рациональном выборе венозного доступа, тщательной калибровке датчика давления, соблюдении правил измерения ДЗЛА и расчете сердечного выброса [6, 12]. Недостатками метода являются необходимость введения больших объемов контрастного вещества, недостаточное контрастирование верхнедолевых ветвей, необходимость наличия специального оборудования и квалифицированных опытных специалистов.

### Эхокардиографическая диагностика легочной гипертензии

На уровне первичного звена здравоохранения ТТ-ЭхоКГ является неинвазивным, информативным и доступным методом диагностики ЛГ. Доказана хорошая сопоставимость результатов ТТ-ЭхоКГ с данными ЧВКС. Учитывая, что ЧВКС является инвазивной процедурой, которая проводится на базе экспертного центра, ТТ-ЭхоКГ идеально подходит для динамического наблюдения пациента. Обнаружение пороков сердца (септальные дефекты, открытый артериальный

проток, аномальный дренаж легочных вен, сложные врожденные пороки сердца), как наиболее частой причины ЛГ, является одной из важных задач в дифференциально-диагностическом алгоритме при проведении ТТ-ЭхоКГ.

ЭхоКГ-диагностика ЛГ включает расчет давления в ЛА, а также оценку дополнительных признаков, к которым относят размеры правых отделов сердца, дисфункцию ПЖ и диаметр ЛА [12]. Наиболее значимый вклад в оценку ЛГ вносят доплерографические методики, с измерением систолического, диастолического и среднего давления в ЛА с помощью непрерывно-волнового доплера по скорости регургитации на трикуспидальном и пульмональном клапанах [1].

Определение систолического ДЛА при проведении ТТ-ЭхоКГ основано на оценке показателей трикуспидальной регургитации (ТР), обусловленной наличием градиента давления между ПЖ и правым предсердием (ПП) в фазу систолы. Следует отметить, что в рутинной практике определение среднего ДЛА и диастолического ДЛА по данным ТТ-ЭхоКГ практически не используется, однако их расчет может быть применен в случаях, когда в силу тех или иных причин расчет ДЛА затруднен. В зависимости от величин систолического, среднего и диастолического ДЛА, ЛГ подразделяют на умеренную, высокую и значительную. Выделение степеней тяжести ЛГ необходимо для определения тактики ведения пациента и скорости принятия решений в конкретный период времени. Пороговые значения выраженности ЛГ приведены в табл. 1 [22].

Измерение ДЛА по ТР и легочной регургитации может быть сопряжено с получением как завышенных, так и заниженных значений этого показателя в силу различных причин (несоблюдение правил доплерометрического исследования, выраженная дилатация правых отделов сердца, эмпирическая оценка давления в ПП и др.). В связи с этим современные согласительные документы вместо степеней ЛГ при проведении ТТ-ЭхоКГ на начальном этапе обследования рекомендуют оценивать вероятность наличия ЛГ, которая может быть определена как низкая, средняя или высокая [1]. С этой целью экспертами был предложен диагностический алгоритм, в котором в качестве начального критерия оценки необходимо использовать скорость ТР.

Пограничным значением в диагностике ЛГ является скорость ТР 2,8 м/с, что соответствует градиенту давления 31 мм рт. ст. В силу того, что скорость ТР далеко не всегда отражает степень повышения давления в ЛА, при определении вероятности ЛГ необходимо также принимать во внимание ряд дополнительных признаков,

**Таблица 1. Степени легочной гипертензии по данным эхокардиографии**

Table 1. Degrees of pulmonary hypertension based on the ECHO data

Параметр, мм рт. ст.	Степень легочной гипертензии		
	умеренная	высокая	значительная
Систолическое ДЛА	30–50	50–80	Более 80
Диастолическое ДЛА	Менее 14	14–35	Более 35
Среднее ДЛА	20–40	40–60	Более 60

Таблица 2. Дополнительные ЭхоКГ-признаки, используемые в диагностике ЛГ Table 2. Extra ECHO signs used to diagnose pulmonary hypertension	
Параметры	Данные, характерные для ЛГ
Морфофункциональные показатели желудочков сердца	• Соотношение диаметров ПЖ и ЛЖ на базальном уровне >1,0
	• Уплощение межжелудочковой перегородки (индекс эксцентричности ЛЖ>1,1 в систолу или в систолу и диастолу)
	• Отношение систолической экскурсии фиброзного кольца трикуспидального клапана (TAPSE) к расчетному систолическому ДЛА<0,55 мм/мм рт. ст.
Показатели, относящиеся к ЛА	• Время ускорения (acceleration time) кровотока в выносящем тракте ПЖ<105 мс и/или среднесистолическая выемка (зазубрина)
	• Скорость потока регургитации на клапане ЛА в начале диастолы >2,2 м/с
	• Диаметр легочного ствола > диаметра корня аорты
	• Диаметр легочного ствола >25 мм
Показатели, отражающие состояние нижней полой вены и ПП	• Диаметр нижней полой вены >21 мм в сочетании с уменьшением спадения на вдохе (<50% при резком вдохе носом или <20% при спокойном вдохе)
	• Площадь ПП в конце систолы >18 см <sup>2</sup>

отражающих морфологические и функциональные показатели. В современных рекомендациях по диагностике и лечению ЛГ эти признаки разделены на 3 группы (табл. 2).

Во всех случаях, когда скорость ТР не превышает значения 2,8 м/с и нет дополнительных ЭхоКГ-признаков, вероятность ЛГ расценивается как низкая. О средней вероятности ЛГ свидетельствует увеличение скорости ТР в пределах 2,9–3,4 м/с при отсутствии дополнительных критериев ЛГ, а также нормальная скорость ТР при наличии дополнительных признаков, относящихся по меньшей мере к двум из трех групп, перечисленных выше. Если же скорость ТР превышает 3,4 м/с, вне зависимости от наличия или отсутствия дополнительных признаков вероятность ЛГ считают высокой, как и в случаях, когда скорость ТР имеет промежуточные значения (2,9–3,4 м/с) в сочетании с дополнительными признаками ЛГ. Предложенный диагностический алгоритм позволяет выделить категорию пациентов, которые нуждаются в дальнейшем детальном обследовании для верификации ЛГ с применением более сложных методов исследования, в том числе ЧВКС.

Несомненным преимуществом ТТ-ЭхоКГ является возможность неинвазивного определения гемодинамического варианта ЛГ. На сегодняшний день предложены формулы, позволяющие по данным доплерометрии рассчитать значения ДЗЛА и ЛСС.

Для расчета ДЗЛА используется формула Nagueh [23]:  $ДЗЛА = 1,24 \times E/e' + 1,9$ , где E – максимальная скорость раннего диастолического наполнения левого желудочка (ЛЖ), e' – максимальная скорость раннего диастолического смещения латерального сегмента кольца митрального клапана.

ЛСС рассчитывается по формуле:  $(\text{среднее ДЛА} - ДЗЛА) / \text{сердечный выброс}$ , и измеряется в единицах Вуда. Наиболее часто в эхокардиографической оценке ЛСС используется формула, которая была предложена А.Е. Abbas и соавт. в 2003 г. [24]:  $ЛСС = (V_{тр} / V_{ТВпж} \times 10) + 0,16$ , где  $V_{тр}$  – максимальная скорость ТР, а

$V_{ТВпж}$  – интеграл скорости кровотока в выносящем тракте ПЖ.

**Место эхокардиографии в дифференциальной диагностике форм легочной гипертензии на примере клинических случаев**

**Клинический случай 1.** Пациент Ф., 74 лет, обратился к врачу-пульмонологу в апреле 2024 г. после эпизода кровохарканья с жалобами на кашель с отхождением мокроты серого цвета с прожилками крови до 10 мл, инспираторную одышку при умеренных физических нагрузках. Из анамнеза известно, что первое кровохарканье было в январе 2022 г., когда был госпитализирован с острым флеботромбозом слева и инфаркт-пневмонией, затем в марте 2024 г. вновь госпитализация с острым флеботромбозом справа, рецидивирующим тромбозом слева с развитием инфаркт-пневмонии слева, кровохарканьем. После выписки осмотрен врачом-пульмонологом для решения вопроса о приеме антикоагулянтов. При физикальном исследовании тоны сердца приглушены, ритмичные, акцент II тона над ЛА, на верхушке короткий, систолический шум, иррадирует вдоль левого края грудины вверх. Выставлен предварительный диагноз: состояние после рецидивирующей ТЭЛА мелких ветвей ЛА с развитием инфаркт-пневмонии (январь 2022 г., март 2024 г.), кровохарканье (январь 2022 г., март 2024 г.). С учетом наличия одышки, кровохарканья в анамнезе и акцента второго тона на ЛА была заподозрена ЛГ. Рекомендовано дообследование для исключения иных причин кровохарканья: ТТ-ЭхоКГ (исключение недостаточности левых отделов сердца), исследование мокроты на кислотоустойчивые микобактерии (КУМ) и атипичные клетки, фибробронхоскопия с исследованием бронхоальвеолярного лаважа на атипичные клетки, цитологию, КУМ и консультация фтизиатра (для исключения туберкулеза и новообразования как причины кровохарканья). По результатам проведенного обследования выявлены признаки митральной регургитации 1-й степени при

**Таблица 3. Данные ТТ-ЭхоКГ пациентки С. Table 3. Transthoracic ECHO data of patient S.**

ЧСС – 98 уд/мин, рост – 164 см, масса тела – 67 кг. Аорта – не изменена

Параметр	Левое предсердие	Правое предсердие		
Размер, см	3,5×4,7	4,5×5,9*		
Площадь, см²	19,1	26,2*		
Левый желудочек		Правый желудочек		
КДР, см	4,0	Срединный размер, см	4,6	
КСР, см	2,5	Продольный размер, см	6,9	
ИММЛЖ, г/м²	88	ФИП ПЖ, %	26*	
УО, мл	46	TAPSE, см	1,3*	
ФВ по Тейхольц, %	66	ССПЖ, см	0,9	
Параметр	ТК	МК	АК	ПК
ГД, мм рт. ст.	3,03	1,83	7,12	2,0
V, м/с	0,87	0,68	1,33	0,73
Степень регургитации	3	1	2	1
Диастолическая функция ЛЖ				
E, м/с	0,5 м/с	A, м/с	0,71	
E/A	0,49	E', м/с	0,05	
Параметры, необходимые для оценки ЛГ				
Скорость ТР, м/с			4,18*	
Градиент давления в ЛА по потоку ТР, мм рт. ст.			78*	
Диаметр ЛА, см			2,8*	
Комментарии: увеличены полости правых отделов сердца. Парадоксальное движение межжелудочковой перегородки. Утолщена свободная стенка ПЖ. Дискинез апикальной и средней части межжелудочковой перегородки. Выраженная трикуспидальная недостаточность. Умеренная аортальная недостаточность.				
Примечание: *параметры, выходящие за пределы референтных значений, ЧСС – частота сердечных сокращений, КДР – конечный диастолический размер, КСР – конечный систолический размер, ИММЛЖ – индекс массы миокарда левого желудочка, ФИП ПЖ – фракционное изменение площади правого желудочка, УО – ударный объем, ФВ – фракция выброса, ССПЖ – свободная стенка правого желудочка, ТК – трикуспидальный клапан, МК – митральный клапан, АК – аортальный клапан, ПК – пульмональный клапан, ГД – градиент давления, V – velocity (скорость), E – пик E трансмитрального потока, A – пик A трансмитрального потока, E' – максимальная скорость раннего диастолического смещения латерального сегмента кольца митрального клапана, м/с – метров в секунду.				

нормальных размерах левых отделов сердца и сохранной фракции выброса ЛЖ, что исключало патологию левых отделов сердца как причину кровохарканья. Выявлены признаки ТР 2-й степени с уровнем систолического ДЛА 35 мм рт. ст., при нормальных размерах ПЖ и ПП, при отсутствии признаков дисфункции ПЖ (TAPSE 27 мм), что исключало наличие ЛГ у данного пациента. Туберкулез и новообразования органов дыхания также были исключены. С учетом тромботического анамнеза, наличия кровохарканья у пациента без признаков ЛГ, заподозрена хроническая тромбоэмболическая болезнь легких (ХТЭБЛ), в связи с чем пациент был направлен на МСКТ ОГК с контрастированием. 24.04.2024 по данным МСКТ ОГК: ствол ЛА – 27 мм, левая ветвь – 22 мм, правая ветвь – 23 мм, в просвете передней сегментарной ветви правой верхнедолевой ЛА и в устье нижнедолевой ветви левой ЛА определяются тромботические массы с зонами поствоспалительного пневмофиброза в нижних долях обоих легких. Таким образом, у пациента в возрасте старше 70 лет ЛГ при высокой ее вероятности была исключена по данным

ТТ-ЭхоКГ. Наличие по данным МСКТ ОГК признаков ХТЭБЛ при отсутствии ЛГ свидетельствует о высоких компенсаторных возможностях организма, благодаря которым при наличии признаков обструкции ветвей ЛА ЛГ не развилась. Подтверждение ХТЭБЛ позволило принять решение о продолжении приема антикоагулянтов с целью профилактики рецидива ТЭЛА и необходимости проведения контрольной ТТ-ЭхоКГ не реже чем 1 раз в год в течение трех лет для оценки состояния правых отделов сердца и давления в ЛА.

**Клинический случай 2.** Пациентка С., 65 лет, в феврале 2024 г. обратилась к врачу-пульмонологу с жалобами на одышку, возникающую во время физической нагрузки по интенсивности несколько выше бытового уровня, сопровождается болью за грудиной давящей, жгучей, однократно в ответ на нитроглицерин возникло предобморочное состояние, при этом боль и одышка не купировались, в связи с чем более нитроглицерин не использовала. Считает себя больной с ноября 2020 г., когда после перенесенной новой коронавирусной инфекции с тяжелой пневмонией, в объеме 55% по-



ражения легочной ткани, появилась одышка. В сентябре 2023 г. в связи с сохраняющейся одышкой обратилась к пульмонологу, предоставив МСКТ ОГК от 06.04.2023. Пульмонологом заболевание органов дыхания исключено, назначено проведение повторной консультации кардиолога. Четыре месяца пациентка за медицинской помощью не обращалась, получала лечение амбулаторно в объеме вторичной кардиоваскулярной профилактики. Во второй половине января 2024 г. стала отмечать появление загрудинных болей в ответ на физическую нагрузку, в силу чего появился страх выйти на улицу, 29.01.2024 в связи с интенсивными болями была по неотложной помощи госпитализирована в кардиологическое отделение, где были выявлены признаки ЛГ, высокий уровень Д-димера при интактных коронарных артериях, по результатам выписки амбулаторно направлена на дообследование для уточнения генеза ЛГ. В стационарных условиях были определены традиционные параметры ТТ-ЭХОКГ, не позволяющие рассчитать ДЗЛА и ЛСС, и, соответственно, определить тип ЛГ. С учетом высокого уровня Д-димера и наследственного отягощенного анамнеза по тромботическим событиям (мама пациентки в 55 лет умерла от массивной ТЭЛА) была заподозрена ХТЭЛГ, амбулаторно выполнена МСКТ ОГК с ангиографией легочных сосудов (апрель 2024 г.), по данным которой признаков тромбоза ветвей ЛА не выявлено, но подтверждены признаки ЛГ в виде увеличения диаметра легочного ствола до 38 мм (диаметр аорты 34 мм), признаки единичных очагов локального фиброза легких с обеих сторон по сравнению с МСКТ ОГК от 06.04.2023 без динамики. Поскольку при установлении причины ЛГ круг диагностического поиска определяется формой ЛГ (прекапиллярная/посткапиллярная), пациентка повторно была направлена на ТТ-ЭхоКГ с оценкой параметров, необходимых для расчета ДЗЛА и ЛСС, и на основании этого выбора пути диагностического поиска. Данные ТТ-ЭхоКГ пациентки С. представлены в табл. 3.

Известно, что для установления формы ЛГ в условиях первичного звена здравоохранения и отбора пациентов на проведение ЧВКС предлагается использование расчетных ДЗЛА и ЛСС, которые в допустимой степени эквивалентны данным ЧВКС. На основании результатов ТТ-ЭхоКГ нами рассчитаны ДЗЛА и ЛСС:

$$\text{ДЗЛА} = 1,24 \times \text{Е/е}' + 1,9 = 1,24 \times 0,5/0,05 + 1,9 = 14,3$$

$$\text{ЛСС} = (\text{Среднее ДЛА} - \text{ДЗЛА})/\text{сердечный выброс} = (80 - 14,3)/4,5 = 14,6.$$

Рассчитанные ДЗЛА и ЛСС указывали на прекапиллярный генез ЛГ у данной пациентки. Установление прекапиллярного генеза ЛГ позволило исключить патологию левых отделов сердца как причину ЛГ и продолжить дифференциально-диагностический поиск среди причин прекапиллярной ЛГ. Пациентка повторно была приглашена на прием, во время которого выявлены признаки синдрома Рейно, поэтому приоритетным стало исключение системного заболевания соединительной ткани как причины ЛГ. При обследовании выявлена позитивность по антинуклеарному фак-

тору – 5120 с типом свечения АС21 и АС3 (при норме до 160), антитела к центромере, в связи с чем пациентка была направлена к ревматологу, который по совокупности данных выставил диагноз «системная склеродермия». Таким образом, ТТ-ЭхоКГ, позволяя рассчитать ДЗЛА и ЛСС, помогает сузить круг исследований, необходимых для установления диагноза, сократить сроки диагностического поиска и своевременно приступить к патогенетическому лечению ЛГ.

## Заключение

Одышка – наиболее частый симптом, являющийся поводом обращения к врачу в условиях первичного звена здравоохранения. Несмотря на то что распространенность одышки выше у лиц пожилого возраста, дифференциальный ряд должен включать ЛГ, как причину длительно сохраняющейся и постепенно нарастающей одышки, независимо от возраста пациента.

Стойкая ЛГ всегда сопровождается необратимым ремоделированием сосудов с последующей их обструкцией и ригидностью. Без своевременно начатого лечения это приводит к гипертрофии и недостаточности ПЖ, что является основной причиной смерти. Регистры ЛГ сообщают о выживаемости от 68% до 93% через 1 год и от 39% до 77% через 3 года, 12-месячная смертность у пациентов с ЛГ, ассоциированной с патологией левых отделов сердца, достигает 32%, а предикторами худшего прогноза являются нарушение функции почек, анемия, пожилой возраст, дисфункция ПЖ и наличие комбинированного посткапиллярного и прекапиллярного варианта ЛГ, а не изолированного посткапиллярного [25].

Окончательному диагнозу предшествует поэтапное обследование пациента, которое при наличии показаний завершается ЧВКС. В связи с ограниченной доступностью ЧВКС на уровне первичного звена здравоохранения показания к этому исследованию должны быть определены на предварительном этапе обследования. Диагностическая тактика предварительного этапа определяется вариантом ЛГ – прекапиллярный или посткапиллярный. Представленные клинические случаи демонстрируют возможности применения расчетных показателей – ДЗЛА и/или ЛСС на основании параметров ТТ-ЭхоКГ для выбора диагностической тактики. ТТ-ЭхоКГ доступна на уровне первичного звена здравоохранения в каждом регионе. На сегодняшний день большинство протоколов ТТ-ЭхоКГ не содержат данных о скорости ТР и не позволяют рассчитать ДЗЛА и ЛСС. Поэтому необходимо совместное с врачами функциональной диагностики обсуждение и включение в протокол ТТ-ЭхоКГ измерения скорости ТР при ее наличии. При скорости ТР более 2,8 м/с – обязательное измерение размеров и оценка функции правых отделов сердца для раннего выявления ЛГ:

- соотношение ПЖ/ЛЖ на базальном уровне;
- TAPSE;
- скорость начальной диастолической легочной регургитации;
- время ускорения в выносящем тракте ПЖ;

- интеграл линейной скорости потока в выносящем тракте ПЖ;
- максимальная скорость раннего диастолического наполнения ЛЖ (Е);
- максимальная скорость раннего диастолического смещения латерального сегмента кольца митрального клапана (e');
- частота сердечных сокращений.

Использование такой технологии позволит осуществлять раннюю диагностику и лечение ЛГ, снизить инвализацию и смертность населения с данным патологическим состоянием.

**Конфликт интересов.** Авторы заявляют об отсутствии конфликта интересов.

**Conflict of interests.** The authors declare that there is not conflict of interests.

## Литература / References

1. Авдеев С.Н., Барбараш О.Л., Валиева З.С. и др. Легочная гипертензия, в том числе хроническая тромбоэмболическая легочная гипертензия. Клинические рекомендации 2024. *Российский кардиологический журнал*. 2024;29(11):6161. DOI: 10.15829/1560-4071-2024-6161  
Avdeev S.N., Barbarash O.L., Valieva Z.S. et al. Pulmonary hypertension, including chronic thromboembolic pulmonary hypertension. Clinical guidelines 2024. *Russian Journal of Cardiology*. 2024;29(11):61. DOI: 10.15829/1560-4071-2024-61 (in Russian).
2. Poch D, Mandel J. Pulmonary Hypertension. *Ann Intern Med* 2021;174(4):ITC49-ITC64.
3. Johnson S, Sommer N, Cox-Flaherty K et al. Pulmonary Hypertension: A Contemporary Review. *Am J Respir Crit Care Med* 2023;208(5):528-48.
4. Opitz I, Ulrich S. Chronic thromboembolic pulmonary hypertension. *Swiss Med Wkly* 2018 Dec 21;148:w14702.
5. Чернявский А.М., Едемский А.Г., Васильцева О.Я. и др. Хроническая тромбоэмболическая легочная гипертензия: эпидемиология, диагностика, лечение – современное состояние проблемы. *Вестник Российской академии медицинских наук*. 2023;78(4):297-304. Chernyavsky A.M., Edemsky A.G., Vasil'tseva O.Ya. et al. Chronic thromboembolic pulmonary hypertension: epidemiology, diagnosis, treatment – the current state of the problem. *Bulletin of the Russian Academy of Medical Sciences*. 2023;78(4):297-304 (in Russian).
6. Чазова И.Е., Мартынюк Т.В. Клинические рекомендации по диагностике и лечению хронической тромбоэмболической легочной гипертензии (I часть). *Терапевтический архив*. 2016;88(9):90-101. Chazova I.E., Martynyuk T.V. Clinical guidelines for the diagnosis and treatment of chronic thromboembolic pulmonary hypertension (Part I). *Therapeutic Archive*. 2016;88(9):90-101 (in Russian).
7. Simonneau G, Dorfmüller P, Guignabert C et al. Chronic thromboembolic pulmonary hypertension: the magic of pathophysiology. *Ann Cardiothorac Surg* 2022;11(2):106-19.
8. Gerges M, Yacoub M. Chronic thromboembolic pulmonary hypertension – still evolving. *Glob Cardiol Sci Pract* 2020;2020(1):e202011.
9. Чазова И.Е., Чернявский А.М., Мартынюк Т.В. и др. Актуальные вопросы хронической тромбоэмболической легочной гипертензии: мнение экспертов. *Кардиологический вестник*. 2015;10(1):78-9. Chazova I.E., Chernyavsky A.M., Martynyuk T.V. et al. Topical issues of chronic thromboembolic pulmonary hypertension: expert opinion. *Cardiological Bulletin*. 2015;10(1):78-9 (in Russian).
10. Al-Qadi M, LeVarge B, Ford HJ. Epidemiology, Pathogenesis, and Clinical Approach in Group 5 Pulmonary Hypertension. *Front Med (Lausanne)*. 2021;7:616720.
11. Чернявский А.М., Новикова Н.В., Едемский А.Г. и др. Хроническая тромбоэмболическая легочная гипертензия: сложные аспекты диагностики и лечения. *Медицинский алфавит*. 2015;2(10):5-9. Chernyavsky A.M., Novikova N.V., Edemsky A.G. et al. Chronic thromboembolic pulmonary hypertension: complex aspects of diagnosis and treatment. *Medical Alphabet*. 2015;2(10):5-9 (in Russian).
12. Humbert M, Kovacs G, Hoeper MM et al. ESC/ERS Scientific Document Group. 2022 ESC/ERS Guidelines for the diagnosis and treatment of pulmonary hypertension Developed by the task force for the diagnosis and treatment of pulmonary hypertension of the European Society of Cardiology (ESC) and the European Respiratory Society (ERS). Endorsed by the International Society for Heart and Lung Transplantation (ISHLT) and the European Reference Network on rare respiratory diseases (ERN-LUNG). *Eur Heart J* 2022;43(38):3618-731.
13. Шостак Н.А., Клименко А.А., Шеменкова В.С. и др. Современный алгоритм диагностики хронической тромбоэмболической легочной гипертензии. *Терапия*. 2019;4(30):113-20. Shostak N.A., Klimenko A.A., Shemenkova V.S. et al. A modern algorithm for the diagnosis of chronic thromboembolic pulmonary hypertension. *Therapy*. 2019;4(30):113-20 (in Russian).
14. Ryan JJ, Archer SL. The right ventricle in pulmonary arterial hypertension: disorders of metabolism, angiogenesis and adrenergic signaling in right ventricular failure. *Circ Res* 2014;115(1):176-88.
15. Чазова И.Е. Хроническая тромбоэмболическая легочная гипертензия: современные возможности диагностики и лечения. *Терапевтический архив*. 2023;95(12):1017-21. Chazova I.E. Chronic thromboembolic pulmonary hypertension: modern diagnostic and treatment options. *Therapeutic Archive*. 2023;95(12):1017-21 (in Russian).
16. Шостак НА, Клименко АА, Демидова НА и др. Хроническая тромбоэмболическая легочная гипертензия – подходы к диагностике и лечению. *Медицинский совет*. 2013;9:10-6. Shostak NA, Klimenko AA, Demidova NA et al. Chronic thromboembolic pulmonary hypertension – approaches to diagnosis and treatment. *Medical advice*. 2013;9:10-6 (in Russian).
17. He J, Fang W, Lev B et al. Diagnosis of chronic thromboembolic pulmonary hypertension: comparison of ventilation/perfusion scanning and multidetector computed tomography pulmonary angiography with pulmonary angiography. *Nucl Med Commun* 2012;33(5):459-63.
18. Rajaram S, Swift AJ, Condliffe R et al. CT features of pulmonary arterial hypertension and its major subtypes: a systematic CT evaluation of 292 patients from the ASPIRE Registry. *Thorax* 2015;70(4):382-7.
19. Frost A, Badesch D, Gibbs JSR et al. Diagnosis of pulmonary hypertension. *Eur Respir J* 2019;53(1):1801904.
20. Kim NH, Delcroix M, Jais X et al. Chronic thromboembolic pulmonary hypertension. *Eur Respir J* 2019;53(1):1801915.
21. Cosmi B, Nijkeuter M, Valentino M et al. Residual emboli on lung perfusion scan or multidetector computed tomography after a first episode of acute pulmonary embolism. *Intern Emerg Med* 2011;6(6):521-28.
22. Рыбакова М.К., Алехин М.Н., Митьков В.В. Практическое руководство по ультразвуковой диагностике. Эхокардиография. М.: Видар, 2008. Rybakova M.K., Alyokhin M.N., Mitkov V.V. Practical guide to ultrasound diagnostics. Echocardiography. Moscow: Vidar, 2008 (in Russian).
23. Nagueh SF, Middleton KJ, Kopelen HA et al. Doppler tissue imaging: a noninvasive technique for evaluation of left ventricular relaxation and estimation of filling pressures. *J Am Coll Cardiol* 1997;30:1527-33.
24. Abbas AE, Fortuin FD, Schiller NB et al. A simple method for noninvasive estimation of pulmonary vascular resistance. *J Am Coll Cardiol* 2003;41:1021-7.
25. Mandras SA, Mehta HS, Vaidya A. Pulmonary Hypertension: A Brief Guide for Clinicians. *Mayo Clin Proc*. 2020;95(9):1978-88.

## ИНФОРМАЦИЯ ОБ АВТОРАХ

**Усачева Елена Владимировна** – канд. мед. наук, доц., доц. каф. внутренних болезней и семейной медицины ДПО, ФГБОУ ВО ОмГМУ. E-mail: elenav.usacheva@yandex.ru; ORCID: 0000-0002-6134-1533; Researcher ID: I-4077-2017; Scopus Author ID: 56380398700

**Надей Елена Витальевна** – канд. мед. наук, доц., доц. каф. внутренних болезней и семейной медицины ДПО, ФГБОУ ВО ОмГМУ. E-mail: nadeyelena@yandex.ru; ORCID: 0000-0003-0440-7118

**Шкиринец (Нелидова) Анастасия Владимировна** – канд. мед. наук, доц., доц. каф. пропедевтики внутренних болезней, ФГБОУ ВО ОмГМУ. E-mail: avnelidova@mail.ru; ORCID: 0000-0003-0149-6119; Researcher ID: B-8428-2017; SPIN-код: 1506-3007; Scopus Author ID: 631273

**Канунникова Олеся Игорьевна** – канд. мед. наук, ассистент каф. внутренних болезней и семейной медицины ДПО, ФГБОУ ВО ОмГМУ. E-mail: lesia.tch@yandex.ru; ORCID: 0009-0003-3721-4379; Researcher ID: LDF-2487-2024; Scopus Author ID: 56512463200

**Ботвинко Ирина Юрьевна** – врач функциональной диагностики, БУЗОО «КМСЧ №7». E-mail: irinabotvinko@mail.ru

**Наконецная Екатерина Эдуардовна** – врач-ревматолог, зав. ревматологическим отделением, БУЗОО «Клинический кардиологический диспансер». E-mail: eka\_giz@mail.ru

Поступила в редакцию: 11.02.2025

Поступила после рецензирования: 19.02.2025

Принята к публикации: 27.02.2025

## INFORMATION ABOUT THE AUTHORS

**Elena V. Usacheva** – Cand. Sci. (Med.), Assoc. Prof., Omsk State Medical University. E-mail: elenav.usacheva@yandex.ru; ORCID: 0000-0002-6134-1533; Researcher ID: I-4077-2017; Scopus Author ID: 56380398700

**Elena V. Nadey** – Cand. Sci. (Med.), Assoc. Prof., Omsk State Medical University. E-mail: nadeyelena@yandex.ru; ORCID: 0000-0003-0440-7118

**Anastasia V. Shkirinets (Nelidova)** – Cand. Sci. (Med.), Assoc. Prof., Omsk State Medical University. E-mail: avnelidova@mail.ru; ORCID: 0000-0003-0149-6119; Researcher ID: B-8428-2017; SPIN-код: 1506-3007; Scopus Author ID: 631273

**Olesya I. Kanunnikova** – Cand. Sci. (Med.), Assistant, Omsk State Medical University. E-mail: lesia.tch@yandex.ru; ORCID: 0009-0003-3721-4379; Researcher ID: LDF-2487-2024; Scopus Author ID: 56512463200

**Irina Yu. Botvinko** – Doctor of functional diagnostics, Clinical medical and sanitary unit No. 7. E-mail: mail irinabotvinko@mail.ru

**Ekaterina E. Nakonechnaya** – Rheumatologist, Clinical Cardio-logical Dispensary. E-mail: eka\_giz@mail.ru

Received: 11.02.2025

Revised: 19.02.2025

Accepted: 27.02.2025





# Клинический случай острого повреждения миокарда на фоне метастатического поражения сердца

Е.С. Володская<sup>1</sup>, Н.Ю. Цибульская<sup>1,2✉</sup>, Е.И. Харьков<sup>1,2</sup>, Г.А. Яковлева<sup>1</sup>

<sup>1</sup> КГБУЗ «Красноярская межрайонная клиническая больница скорой медицинской помощи им. Н.С. Карповича», Красноярск, Россия;

<sup>2</sup> ФГБОУ ВО «Красноярский государственный медицинский университет им. проф. В.Ф. Войно-Ясенецкого» Минздрава России, Красноярск, Россия

✉ solna33@yandex.ru

## Аннотация

Метастатическое поражение сердца встречается достаточно редко и диагностируется, как правило, только при аутопсии. Наиболее часто опухоль миокарда является вторичным поражением, а первичное заболевание – злокачественное новообразование легкого, молочной железы, пищевода, лейкоз и меланома. Прижизненная диагностика затруднена ввиду тяжести и коморбидности таких пациентов. Опухоль миокарда маскируется под различные сердечно-сосудистые заболевания: острый инфаркт миокарда, сердечную недостаточность, нарушения ритма и проводимости сердца, перикардит. Своевременная диагностика могла бы улучшить прогноз, качество и продолжительность жизни таких пациентов. Одним из наиболее доступных методов диагностики опухолевых поражений сердца является эхокардиография, реже используются компьютерная, магнитно-резонансная и позитронно-эмиссионная томография. В данной статье приводится клинический случай прижизненной диагностики метастатического поражения миокарда.

**Ключевые слова:** метастатическое поражение миокарда, некоронарогенный некроз миокарда, опухоль сердца, инфаркт миокарда.

**Для цитирования:** Володская Е.С., Цибульская Н.Ю., Харьков Е.И., Яковлева Г.А. Клинический случай острого повреждения миокарда на фоне метастатического поражения сердца. *Клинический разбор в общей медицине*. 2025; 6 (3): 55–58. DOI: 10.47407/kr2024.6.3.00582

## Clinical case of acute myocardial injury associated with metastatic heart disease

Evgeniya S. Volodskaya<sup>1</sup>, Natalya Yu. Tsibulskaya<sup>1,2✉</sup>, Evgeniy I. Harkov<sup>1,2</sup>, Galina A. Yakovleva<sup>1</sup>

<sup>1</sup> Hospital of Emergency Medical Care named after N.S. Karpovich, Krasnoyarsk, Russia;

<sup>2</sup> Voino-Yasenetsky Krasnoyarsk State Medical University, Krasnoyarsk, Russia

✉ solna33@yandex.ru

## Abstract

Metastatic heart disease is quite rare and is usually diagnosed only at autopsy. Most often, a myocardial tumor is a secondary lesion, and the primary disease is a malignant neoplasm of the lung, mammary gland, esophagus, leukemia and melanoma. Intravital diagnostics are difficult due to the severity and comorbidity of such patients. Myocardial tumor is disguised as various cardiovascular diseases: acute myocardial infarction, heart failure, cardiac rhythm and conduction disorders, pericarditis. Timely diagnostics could improve the prognosis, quality and life expectancy of such patients. One of the most accessible methods for diagnosing cardiac tumor lesions is echocardiography; computed tomography, magnetic resonance imaging and positron emission tomography are used less frequently. This article presents a clinical case of intravital diagnostics of metastatic myocardial damage.

**Key words:** metastatic myocardial damage, non-coronary myocardial necrosis, cardiac tumor, myocardial infarction.

**For citation:** Volodskaya E.S., Tsibulskaya N.Yu., Harkov E.I., Yakovleva G.A. Clinical case of acute myocardial injury associated with metastatic heart disease. *Clinical review for general practice*. 2025; 6 (3): 55–58 (In Russ.). DOI: 10.47407/kr2024.6.3.00582

Поражение миокарда метастатической опухолью считается редким явлением. Однако при попытке оценки частоты их встречаемости, она оказывается и не такая низкая, колеблясь у разных авторов. Как правило, оно диагностируется по результатам вскрытия у 1,5–20% онкологических пациентов [1]. Наиболее часто метастатическое поражение миокарда вызвано злокачественным новообразованием легкого, молочной железы, пищевода, лейкозом и меланомой [2].

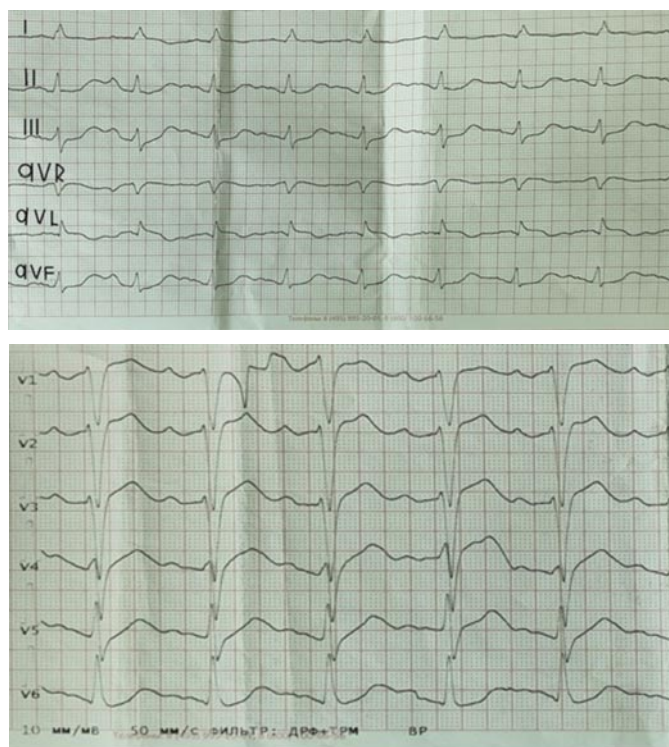
Диагностика данного поражения сердца является достаточно сложной ввиду стертой и неспецифичной клинической картины, а также тяжести состояния пациента на фоне основного заболевания. Наиболее часто метастатическое поражение миокарда может проявляться нарушениями ритма и проводимости сердца, декомпенсацией сердечной недостаточности, перикардитом (при поражении метастазами перикарда). Ти-

пичная клиническая картина острого коронарного синдрома проявляется крайне редко. Чаще всего это происходит на фоне сдавливания метастатической опухолью коронарных артерий или на фоне эмболии фрагментов опухоли в сосуды коронарного русла [3]. Отличительной особенностью некроза миокарда, вызванного метастатической опухолью, в сравнении с инфарктом миокарда I типа является отсутствие закономерной динамики электрокардиографической картины в виде «застывшего» подъема сегмента ST, без формирующегося патологического зубца Q и отрицательного зубца T. Результаты коронароангиографии свидетельствуют об отсутствии окклюзирующего тромбоза и критического стеноза в коронарных артериях.

Диагностировать данный вид поражения миокарда прижизненно крайне сложно. Одним из наиболее доступных методов является эхокардиография (ЭхоКГ),

**Рис. 1. ЭКГ больной при поступлении.**

Fig. 1. ECG of the patient upon admission.



также используются компьютерная, магнитно-резонансная и позитронно-эмиссионная томография [4, 5]. Но ввиду труднодоступности и дороговизны альтернативных методов они используются крайне редко.

Приводим собственное клиническое наблюдение метастатического поражения сердца с развитием некоронарогенного некроза миокарда.

Пациентка К., 70 лет, была доставлена машиной скорой помощи в региональный сосудистый центр с диагнозом: острый коронарный синдром с подъемом сегмента ST. При поступлении предъявляла жалобы на интенсивные давящие боли за грудиной в течение 3 ч, профузный пот, одышку в покое, выраженную слабость. Электрокардиография (ЭКГ): ритм синусовый с частотой сердечных сокращений (ЧСС) 130 уд/мин, подъем сегмента ST в V1–V4, AVL до 3 мм, реципрокная депрессия сегмента ST в отведениях II, III, V5–V6 (рис. 1).

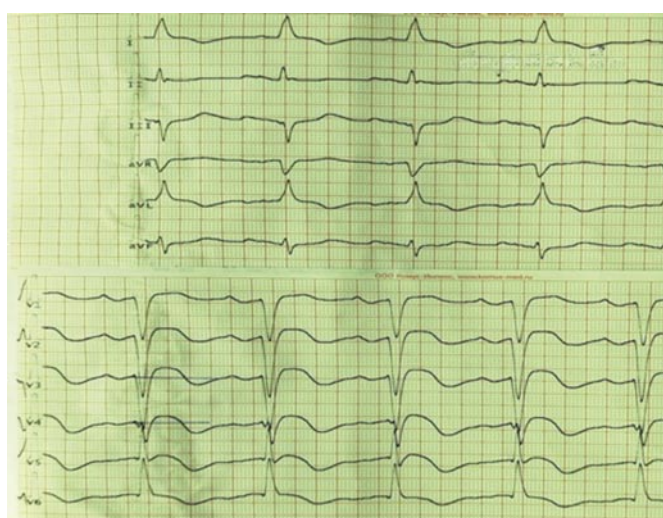
При поступлении в анализе крови уровень тропонина 16 269 г/л (норма 0–100), лейкоцитоз  $17,1 \times 10^9/\text{л}$ .

В анамнезе длительная гипертоническая болезнь с подъемами систолического артериального давления до 200 мм рт. ст. Ранее перенесенный инфаркт миокарда отрицает. Регулярно принимает антигипертензивную терапию. Восемь лет назад оперирована по поводу новообразования левого легкого, три года назад оперативное лечение по поводу новообразования поджелудочной железы. Послеоперационный сахарный диабет, в связи с чем назначена инсулинотерапия.

Учитывая достоверное повышение кардиоспецифических ферментов, данные ЭКГ, клинической картины, проведена коронароангиография в экстренном порядке. Результаты: тип кровообращения сбалансиро-

**Рис. 2. ЭКГ пациентки в динамике.**

Fig. 2. ECG of the patient in dynamics.



ванный; ствол левой коронарной артерии без изменений; передняя межжелудочковая ветвь – «рассыпной» тип кровоснабжения; огибающая ветвь – без изменений; правая коронарная артерия – неровность контуров на всем протяжении. В динамике определен уровень тропонина крови – 17 398 нг/мл (норма 0,000–0,012).

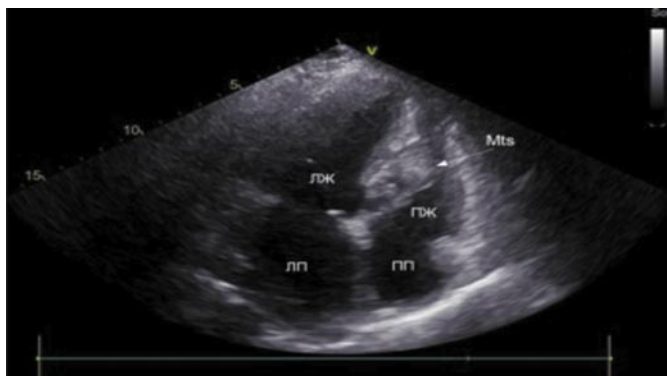Учитывая онкологический анамнез, больная консультирована онкологом. Выставлен диагноз: первично-множественный метастатический рак: 1) Карцином тела поджелудочной железы II A стадия (T3N0M0). Состояние после дистальной субтотальной резекции поджелудочной железы. 2) Карцином левого легкого II A стадия, T2N0M0, состояние после торакотомии слева расширенной нижней лобэктомии. Прогрессирование: октреотид в ходе терапии. Метастазы в левую почку, надпочечники, состояние после биопсии почки. Стабилизация. Иммуногистохимия: иммуноморфологическая картина соответствует вторичному поражению почки нейроэндокринной опухолью, G1. С учетом экспрессии клетками опухоли TTF1 и клинических данных – карцином левого легкого. Наиболее вероятная первичная локализация – легкие.

При проведении ЭхоКГ при поступлении: визуализация крайне затруднена на фоне синусовой тахикардии, фракция выброса 23% по методу Тейхольца. Дилатация полости левого предсердия. Расширены полости правого предсердия, левого желудочка (ЛЖ). Гипертрофия межжелудочковой перегородки до 1,3 см и задней стенки ЛЖ. Участки гипокинезии 13, 14, 17 сегментов ЛЖ. Легочная гипертензия. Систолическое давление легочной артерии 40 мм рт. ст. Аневризма межпредсердной перегородки.

На ЭКГ в динамике: ритм синусовый с ЧСС 71 уд/мин; в области передней стенки сохраняется подъем сегмента ST до 1–1,5 мм, в V1–V4 появился отрицательный зубец T (рис. 2).

На фоне стандартной антиангинальной, антигипертензивной, липидснижающей, гипогликемической терапии болевой синдром не рецидивировал, однако про-

**Рис. 3. ЭхоКГ больной. В миокарде межжелудочковой перегородки со стороны правого желудочка лоцируется дополнительное эхо-образование размерами 2,4×1,7 см с нечетким гипоэхогенным контуром неоднородное по структуре.**  
 Fig. 3. EchoCG of the patient. In the myocardium of the interventricular septum on the right ventricle side, an additional echo formation measuring 2.4×1.7 cm with an unclear hypoechoic contour, heterogeneous in structure, is located.



грессировали явления сердечной недостаточности. Определен уровень натрийуретического пептида В-типа в крови 1687,0 пг/мл (норма 0,00–72,29). Декомпенсация сердечной недостаточности потребовала длительного стационарного лечения для подбора адекватной квадротерапии и купирования застойных явлений.

После стабилизации состояния и купирования явлений декомпенсации сердечной недостаточности на фоне лечения повторно выполнено ЭхоКГ (согласно стандарту оказания помощи больным с острым инфарктом миокарда с подъемом сегмента ST). В динамике отмечается нормализация фракции выброса 60% по Тейхольцу, а также впервые выявлено дополнительное эхо-образование размерами 1,7×2,4 см, гетерогенное по структуре (рис. 3).

На основании полученных данных можно сделать заключение о наличии у пациентки некоронарогенного некроза миокарда, обусловленного метастатической опухолью в толще межпредсердной перегородки.

## Обсуждение

Сложность верификации метастатического поражения миокарда при проведении ЭхоКГ при поступлении имело диагностические трудности ввиду тяжести состояния пациентки. ЭхоКГ при поступлении была вы-

полнена в условиях затрудненной визуализации за счет синусовой тахикардии, застойных явлений в легких. На фоне лечения состояние пациентки улучшилось, декомпенсация сердечной недостаточности была купирована, частота сердечных сокращений нормализовалась, что позволило более детально визуализировать изменения на ЭхоКГ.

У данной больной некроз миокарда обусловлен ростом и последующим распадом метастатического опухолевого образования.

Таким образом, в данном случае клинику и изменения на ЭКГ следует расценивать как некоронарогенный некроз миокарда. Большинство метастазов в сердце клинически не проявляются и диагностируются только посмертно. При наличии клинических проявлений метастазов в сердце их зачастую трудно отличить от других причин сердечно-сосудистых заболеваний [2, 6]. В данном клиническом примере, учитывая типичный ангинозный статус, достоверное повышение кардиоспецифических ферментов и монофазный подъем сегмента ST с реципрокными изменениями по ЭКГ, не проводить коронароангиографию не представлялось возможным. Согласно стандартам оказания помощи при остром коронарном синдроме с подъемом сегмента ST и клиническим рекомендациям, мы вынуждены провести коронароангиографию, ведь даже визуализированное метастатическое поражение не может исключать поражение коронарных артерий.

## Заключение

Онкологические пациенты являются крайне сложными в диагностике и лечении ввиду стертой клинической картины и сопутствующей патологии. Данный клинический случай показывает, как важно своевременно проходить диагностику и регулярно наблюдаться у онколога и смежных специалистов на амбулаторном этапе, во избежание нецелесообразных оперативных вмешательств и необоснованного лечения. Выявление метастатических опухолей на более ранних этапах могло бы помочь пациентам в продлении продолжительности жизни и улучшении прогноза.

**Конфликт интересов.** Авторы заявляют об отсутствии конфликта интересов.

**Conflict of interests.** The authors declare that there is not conflict of interests.

## Литература / References

- Burazor I, Aviel-Ronen S, Imazio M et al. Metastatic cardiac tumors: from clinical presentation through diagnosis to treatment. *BMC Cancer* 2018;18(1):202. DOI: 10.1186/s12885-018-4070-x
- Пономаренко И.В., Сукманова И.А., Вялова И.В. Метастатическая опухоль сердца под «маской» первичного инфаркта миокарда у женщины молодого возраста. *Комплексные проблемы сердечно-сосудистых заболеваний*. 2018;7(1):105-7. DOI: 10.17802/2306-1278-2018-7-1-105-107  
 Ponomarenko I.V., Sukmanova I.A., Vyalova I.V. Metastatic tumor of the heart presented as primary myocardial infarction in a younger woman. *Complex Issues of Cardiovascular Diseases*. 2018;7(1):105-7. DOI: 10.17802/2306-1278-2018-7-1-105-107 (in Russian).
- Чиж С.А., Шкробнева Э.И., Вертинский Е.А. и др. Метастатическое поражение сердца с инфарктоподобными изменениями на электрокардиограмме. *Медицинские новости*. 2011;6:34-5.
- Chizh SA, Shkrebnova EI, Vertinsky EA et al. Metastatic cardiac lesions with infarction-like changes on the electrocardiogram. *Medical news*. 2011; 6:34-35 (in Russian).
- Кухарчик Г.А., Дикарев К.В., Минкин С.Р. и др. Редкий случай метастатического поражения сердца при раке мочевого пузыря. *Кардиология*. 2017;57(51):367-372. DOI: 10.18087/cardio.2394  
 Kukharchik G.A., Dikarev K.V., Minkin S.R. et al. A rare case of metastatic tumor of heart from bladder cancer. *Kardiologiya*. 2017;57(18):367-72. DOI: 10.18087/cardio.2394 (in Russian).
- Aerts BRJ, Kock MCJM, Kofflard MJM, Plaisier PW. Cardiac metastasis of malignant melanoma: a case report. *Neth Heart* 2014;22:39-41. DOI: 10.1007/s12471-013-0441-8
- Goldberg AD, Blankstein R, Padera RF. Tumors metastatic to the heart. *Circulation* 2013;128(16):1790-4. DOI: 10.1161/CIRCULATIONAHA.112.000790



#### ИНФОРМАЦИЯ ОБ АВТОРАХ

**Володская Евгения Сергеевна** – врач-кардиолог отделения кардиологии КГБУЗ «КМК БСМП им. Н.С. Карповича»

**Цибульская Наталья Юрьевна** – канд. мед. наук, доц. каф. пропедевтики внутренних болезней и терапии с курсом ПО, ФГБОУ ВО «Красноярский ГМУ им. проф. В.Ф. Войно-Ясенецкого», врач-кардиолог отд-ния кардиологии КГБУЗ «КМК БСМП им. Н.С. Карповича». E-mail: solna33@yandex.ru; ORCID: 0000-0003-0122-0884

**Харьков Евгений Иванович** – д-р мед. наук, проф., проф. каф. пропедевтики внутренних болезней и терапии с курсом ПО, ФГБОУ ВО «Красноярский ГМУ им. проф. В.Ф. Войно-Ясенецкого», врач-кардиолог отд-ния кардиологии КГБУЗ «КМК БСМП им. Н.С. Карповича». ORCID: 0000-0002-8208-0926

**Яковлева Галина Андреевна** – врач функциональной диагностики отд-ния функциональной диагностики, КГБУЗ «КМК БСМП им. Н.С. Карповича»

Поступила в редакцию: 23.01.2025

Поступила после рецензирования: 28.01.2025

Принята к публикации: 30.01.2025

#### INFORMATION ABOUT THE AUTHORS

**Evgeniya S. Volodskaya** – Cardiologist, Emergency Hospital named after N.S. Karpovich

**Natalya Yu. Tsibulskaya** – Cand. Sci. (Med.), Voyno-Yasenetsky Krasnoyarsk State Medical University, Cardiologist, Emergency Hospital named after N.S. Karpovich. E-mail: solna33@yandex.ru; ORCID: 0000-0003-0122-0884

**Evgeniy I. Harkov** – Dr. Sci. (Med.), Full Prof., Voyno-Yasenetsky Krasnoyarsk State Medical University, Cardiologist, Emergency Hospital named after N.S. Karpovich. ORCID: 0000-0002-8208-0926

**Galina A. Yakovleva** – Physician of functional diagnostics of the functional diagnostics department of the Emergency Hospital named after N.S. Karpovich

Received: 23.01.2025

Revised: 28.01.2025

Accepted: 30.01.2025



# Инфекционный эндокардит: от лихорадки неясной этиологии с неврологической симптоматикой до постановки диагноза

Ю.В. Басалова<sup>1✉</sup>, А.А. Гринева<sup>1</sup>, И.А. Леонова<sup>1</sup>, Н.А. Платонова<sup>1,2</sup>, А.Д. Хомуло<sup>2</sup>

<sup>1</sup>ФГБОУ ВО «Северо-Западный государственный медицинский университет им. И.И. Мечникова» Минздрава России, Санкт-Петербург, Россия;

<sup>2</sup>Клиника им. Петра Великого, Санкт-Петербург, Россия

✉uliabasalova@gmail.com

## Аннотация

В статье представлено описание случая инфекционного эндокардита с неврологической симптоматикой в дебюте заболевания у женщины с впервые диагностированным врожденным пороком сердца (двухстворчатый аортальный клапан). Представленный клинический случай демонстрирует трудности диагностического поиска у пациентов с лихорадкой неясной этиологии с неврологической симптоматикой.

**Ключевые слова:** инфекционный эндокардит, неврологические симптомы, лихорадка неясной этиологии, двухстворчатый аортальный клапан, абсцесс корня аорты.

**Для цитирования:** Басалова Ю.В., Гринева А.А., Леонова И.А., Платонова Н.А., Хомуло А.Д. Инфекционный эндокардит: от лихорадки неясной этиологии с неврологической симптоматикой до постановки диагноза. *Клинический разбор в общей медицине*. 2025; 6 (3): 59–65. DOI: 10.47407/kr2025.6.03.00p4518

## Infectious endocarditis: from fever of unknown etiology with neurological symptoms to diagnosis

Julia V. Basalova<sup>1✉</sup>, Alina A. Grineva<sup>1</sup>, Irina A. Leonova<sup>1</sup>, Natalya A. Platonova<sup>1,2</sup>, Arina D. Khomulo<sup>2</sup>

<sup>1</sup>Mechnikov North-Western State Medical University, Saint Petersburg, Russia;

<sup>2</sup>Peter the Great Hospital, Saint Petersburg, Russia

✉uliabasalova@gmail.com

## Abstract

The article describes a case of infective endocarditis with neurological symptoms at the onset of the disease in a woman with newly diagnosed bicuspid aortic valve. The presented clinical case demonstrates the difficulties of diagnostic search in patients with fever of unknown etiology with neurological symptoms.

**Keywords:** infective endocarditis, neurological symptoms, fever of unknown etiology, bicuspid aortic valve, aortic root abscess.

**For citation:** Basalova J.V., Grineva A.A., Leonova I.A., Platonova N.A., Khomulo A.D. Infectious endocarditis: from fever of unknown etiology with neurological symptoms to diagnosis. *Clinical review for general practice*. 2025; 6 (3): 59–65 (In Russ.). DOI: 10.47407/kr2025.6.03.00p4518

## Введение

Инфекционный эндокардит (ИЭ) – инфекционно-воспалительное заболевание клапанов сердца и пристеночного эндокарда, обусловленное инвазией возбудителя, сопровождающееся развитием полипозно-язвенного поражения структур сердца, протекающее с системным воспалением, прогрессирующей сердечной недостаточностью, тромбеморрагическими и иммунокомплексными внесердечными проявлениями. За последние 30 лет частота выявления ИЭ увеличилась, по-прежнему сохраняется плохой прогноз и высокая летальность, что нередко связано с поздней диагностикой заболевания [1, 2].

Несмотря на то что нам хорошо известны диагностические критерии, клинические, лабораторные и инструментальные признаки данного заболевания, ИЭ остается трудно диагностируемым. По полученным данным, 5,2–14,8% случаев ИЭ выявляют только при аутопсии или в процессе операции на клапанах сердца, в 27–42,8% случаев заболеваний с летальным исходом

диагноз ИЭ не удается поставить прижизненно, а у 25–66% больных ИЭ диагностируется позднее, чем через 1 мес после обращения за медицинской помощью [3]. Особенно затруднена правильная постановка диагноза в дебюте заболевания, что связано с полиморфной клинической картиной. Несмотря на доступность диагностических исследований в развитых странах мира, наблюдается несвоевременная диагностика ИЭ: в опубликованном в 2017 г. многоцентровом исследовании, проведенном во Франции, диагноз был установлен позднее 1 мес от появления первых симптомов заболевания у 25% из 486 больных ИЭ [4]. Диагноз ИЭ был заподозрен при первом обращении к врачу только у 12% больных ИЭ по данным крупной университетской клиники в одном из городов Японии [5].

Согласно данным литературы, у 90% пациентов с ИЭ наблюдают гипертермию и ознобы, жалобы на потерю массы тела и плохой аппетит, а шумы в сердце выслушиваются у 85% больных ИЭ. Клиническая картина не всегда ясна, чаще встречаются стертые, атипичные

формы болезни [6–8]. Особенности сложности диагностики ИЭ возникли во время пандемии COVID-19, когда любая лихорадка рассматривалась в первую очередь как проявление вирусного заболевания, пациенты госпитализировались в инфекционные стационары, что приводило к удлинению сроков верификации диагноза [9].

Демонстрация данного клинического случая осуществляется с целью информирования практикующих врачей о возможности атипичного течения ИЭ с преобладанием в дебюте болезни внекардиальных проявлений, в частности неврологических. Дебют ИЭ с неврологической симптоматики наблюдается у 20–40% больных [10]. Неврологические проявления у больных ИЭ могут развиваться на любом этапе заболевания. Отличительные особенности течения неврологических заболеваний, позволяющие заподозрить ИЭ в качестве причинного фактора: очаговые симптомы поражения нервной системы не достигают выраженной степени, чаще встречается общемозговая симптоматика, лихорадка появляется еще до развития симптомов поражения нервной системы [11]. В некоторых случаях единственной жалобой пациента может являться лихорадка, которая имеет неясную этиологию. Отсутствие у врача настороженности в отношении атипичного течения ИЭ может привести к затруднению постановки правильного диагноза и неправильному лечению.

## Клинический случай

Пациентка А., 63 года, 18.05.2023 госпитализирована бригадой скорой медицинской помощи в инфекционную больницу с диагнозом левосторонняя нижнедоле-

вая пневмония. Находилась на стационарном лечении с 18.05.2023 по 13.06.2023.

**Анамнез заболевания.** Первые жалобы появились 14.05.2023, когда пациентка отметила у себя лихорадку (температура тела 39,0 °C), 15.05.2023 присоединились головная боль в лобной части головы, боль в суставах, жидкий стул 2 раза в день без патологических примесей. С данными жалобами пациентка А. обратилась в поликлинику по месту жительства, где проходила амбулаторное лечение с диагнозом «острая респираторная вирусная инфекция». На фоне проводимой терапии ингаляционно, дексаметазоном, нестероидными противовоспалительными препаратами сохранялась лихорадка. 18.05.2023 бригадой скорой медицинской помощи доставлена в инфекционный стационар с диагнозом «левосторонняя нижнедолевая пневмония». В анамнезе тиреоидэктомия в 2014 г. по поводу рака щитовидной железы, получала заместительную гормональную терапию левотироксином. Со слов пациентки диспансеризация каждый год по месту работы – патологии не выявлено, последний осмотр 11 мес назад. Эпидемиологический анамнез при подробном расспросе – контактов с инфекционными пациентами не выявлено, эпидемически опасные районы не посещала.

**Объективный осмотр.** При поступлении состояние средней степени тяжести, в сознании, ориентирована во времени и пространстве. Кожные покровы обычной окраски, тургор удовлетворительный, склеры чистые. Периферические лимфатические узлы не увеличены. Артериальное давление – 130/80 мм рт. ст., частота сердечных сокращений – 90 уд/мин. Тоны сердца приглу-

**Таблица 1. Клинический анализ крови**

*Table 1. Clinical blood analysis*

Показатели	Единица измерения	19.05.2023	22.05.2023	08.06.2023
Лейкоциты	$\times 10^9/\text{л}$	22,8	19,72	16,44
Эритроциты	$\times 10^{12}/\text{л}$	3,8	3,98	4,12
Гемоглобин	г/л	115	117	122
Гематокрит	л/л	33,1	33,2	36,5
Средний объем эритроцита	фл	87,2	83,4	88,6
Среднее содержание гемоглобина в эритроците	пг	30,2	29,4	29,6
Средняя концентрация гемоглобина в эритроците	г/л	347	352	334
Распределение эритроцитов по объему	%	13,0	13,1	14,9
Тромбоциты	$\times 10^9/\text{л}$	148	207	263
Средний объем тромбоцитов	фл	10,5	10,9	10,9
Тромбоцитрит	фл	0,16	0,22	0,29
Нейтрофилы общие	%	90,3	83,6	62,8
Лимфоциты	%	5,4	10,3	29,1
Моноциты	%	4,3	6,0	7,5
Эозинофилы	%	0	0,1	0,5
Базофилы	%	0	0	0,1
Нейтрофилы, абсолютное количество	$\times 10^9/\text{л}$	20,59	16,47	10,32
Лимфоциты, абсолютное количество	$\times 10^9/\text{л}$	1,23	2,04	4,79
Моноциты, абсолютное количество	$\times 10^9/\text{л}$	0,98	1,19	1,23
Эозинофилы, абсолютное количество	$\times 10^9/\text{л}$	0	0,02	0,09
Базофилы, абсолютное количество	$\times 10^9/\text{л}$	0	0	0,01
СОЭ	мм/ч	–	95	38



**Таблица 2. Биохимический анализ крови**  
*Table 2. Biochemical blood analysis*

Показатели	Единица измерения	19.05.2023	22.05.2023	02.06.2023	08.06.2023
Лактатдегидрогеназа	Ед/л	300	270	339	204
Мочевина	Ммоль/л	13,84	6,4	5,1	3,9
Аланинаминотрансфераза	Ед/л	119,4	45,0	22,0	14,0
Аспартатаминотрансфераза	Ед/л	56,3	14,0	16,0	12,0
Билирубин общий	Мкмоль/л	30,53	–	20,8	16,3
Креатинин	Мкмоль/л	174	78	79	88
Глюкоза	Ммоль/л	9,01	6,3	7,8	5,7
Д-димер	Мкг/мл	1,147	0,815	0,796	–
СРБ	Мг/л	334,3	137,2	12,7	157,9
Прокальцитонин	Нг/мл	10,72	–	0,05	–

шены, ритмичные, систолический шум во второй точке аускультации. Частота дыхательных движений – 18 в минуту, дыхание жесткое, проводится во все отделы. Живот мягкий, доступен для глубокой пальпации, безболезненный. Перистальтика выслушивается. Перитонеальные симптомы отрицательные. Симптом поколачивания по пояснице отрицательный с обеих сторон. Периферических отеков нет. Менингеальной симптоматики не выявлено. Мышечная сила достаточна, несколько снижена в левой верхней конечности. Зрачки D=S. Пациентка помещена в наблюдательный блок с входящим диагнозом «лихорадка неясного генеза».

**Лабораторное и инструментальное обследование.** По данным лабораторного обследования при поступлении в клинический анализ крови выявлены лейкоцитоз с абсолютным и относительным нейтрофилезом, нормохромная анемия легкой степени тяжести. В биохимическом анализе крови: признаки системного воспаления, цитолиз, холестаз, азотемия. Динамика показателей клинического и биохимического анализов крови представлены в табл. 1 и 2. Анализ мочи без патологии. Данных, подтверждающих клещевой энцефалит, боррелиоз, вирус простого герпеса 1, 2-го типа, цитомегаловирус, вирус Эпштейна–Барр, не выявлено, положительные результаты на антитела Ig G к вирусу простого герпеса 3-го типа и к респираторно-синцитиальному вирусу.

В общеклиническом исследовании спинномозговой жидкости от 18.05.2023 – цитоз 618 кл/мкл, нейтрофилы – 96%, от 23.05.2023 – снижение нейтрофильного плеоцитоза ликвора до 193, повышение глюкозы до 4,14 ммоль/л, при этом бактериальный посев ликвора от 29.05.2023 роста не дал.

Электрокардиография (ЭКГ) 18.05.2023 – синусовый ритм с частотой сердечных сокращений 88 уд/мин. Косвенные признаки гипертрофии левого желудочка (ЛЖ).

Рентгенологическое исследование легких 18.05.2023 – очаговых и инфильтративных изменений не выявлено.

Консультация невролога 19.05.2023. Неврологический статус: Сознание не нарушено, пациентка в диалог вступает пассивно. При расспросе называет свое имя, не называет свой возраст. Ориентирована в месте, частично дезориентирована в дате (называет число, ме-

сяц, год не называет), быстрая истощаемость внимания. Ригидность затылочных мышц (+), с-м Кернинга (-). Заключение: гнойный менингит неустановленной этиологии средней степени тяжести.

В динамике от 24.05.2023 состояние пациентки изменилось. Неврологический статус: сознание не нарушено, пациентка эйфорична, не критична к своему состоянию. Быстрая истощаемость внимания. Предложенные элементарные команды выполняет, при выполнении теста на часы числа на циферблате от 1 до 12 расставлены неправильно, на циферблате указаны две стрелки. В позе Ромберга не устойчива. Заключение: гнойный менингит неустановленной этиологии средней степени тяжести.

Консультации оториноларинголога, офтальмолога от 19.05.2023 – патологии соответствующих систем органов выявлено не было.

Консультация дерматовенеролога от 19.05.2023 – варикозное расширение вен голени, экзематид голени.

Магнитно-резонансная томография головного мозга от 25.05.2023. МР-признаки участков измененного сигнала с признаками нарушения гематоэнцефалического барьера в левой теменной и затылочной области, более вероятно, изменения инфекционного генеза (энцефалит?). МР-картина участка измененного сигнала в валике мозолистого тела без признаков нарушения гематоэнцефалического барьера. Более вероятно, изменения инфекционного генеза. МР-признаки единичных очаговых изменений вещества мозга, наиболее вероятно дистрофического (дисциркуляторного) характера.

Эхокардиография (ЭхоКГ) от 31.05.2023. Склеродегенеративные изменения аортального клапана (АК). Двустворчатый АК. Вегетация створок АК в стадии организации. Аортальная недостаточность (АН) 1–2 ст. Стеноз АК легкой степени. Концентрическое ремоделирование ЛЖ. Митральная недостаточность 0–1 ст. Легочная гипертензия 1 ст. Трикуспидальная недостаточность 2 ст.

Консультирована кардиохирургом, рекомендован контроль ЭхоКГ.

ЭхоКГ от 09.06.2023. Вероятно двустворчатый АК. АН 1 ст. Умеренный стеноз АК. Признаки ИЭ АК и корня аорты с вероятным формированием абсцесса корня аорты в области некоронарного синуса (также вероятно аневризма некоронарного синуса). Концентри-

**Таблица 3. Клинический анализ крови**  
Table 3. Clinical blood analysis

Показатели	Единица измерения	13.06.2023	15.06.2023	19.06.2023	22.06.2023	29.06.2023	11.07.2023
Лейкоциты	$\times 10^9/\text{л}$	11,8	9,9	11,7	8,2	8,1	8,7
Эритроциты	$\times 10^{12}/\text{л}$	3,8	3,81	3,19	3,11	3,36	3,79
Гемоглобин	г/л	110	113	94	91	99	112
Гематокрит	л/л	0,332	0,334	0,277	0,27	0,294	0,33
Средний объем эритроцита	фл	87,2	87,7	86,7	87,0	87,6	87,1
Среднее содержание гемоглобина в эритроците	пг	29,0	29,7	29,5	29,2	29,4	29,6
Средняя концентрация гемоглобина в эритроците	г/л	333	339	341	336	335	340
Распределение эритроцитов по объему	%	14,4	14,5	14,3	14,9	15,5	15,4
Тромбоциты	$\times 10^9/\text{л}$	223	224	257	284	293	247
Средний объем тромбоцитов	фл	7	7,7	7,6	7,7	8	7,9
Тромбоцитрит	%	0,155	0,173	0,195	0,219	0,234	0,194
Распределение тромбоцитов по объему	%	16,1	16,2	16,0	15,9	16,1	16,1
<b>Лейкоцитарная формула</b>							
Нейтрофилы общие	%	–	53,8	55,9	–	–	42,5
Лимфоциты	%	–	29,3	28,3	–	–	28,1
Моноциты	%	–	8,3	10	–	–	10
Эозинофилы	%	–	8,5	5,3	–	–	18,7
Базофилы	%	–	0,2	0,6	–	–	0,7
Эозинофилы, абсолютное количество	$\times 10^9/\text{л}$	–	0,85	0,62	–	–	1,63
СОЭ	мм/ч	–	49	62	65	65	55

**Таблица 4. Биохимический анализ крови**  
Table 4. Biochemical blood analysis

Показатели	Единица измерения	13.06.23	19.06.23	22.06.23	29.06.23	06.07.23	11.07.23
СРБ	Мг/л	77,57	63,85	36,96	21,41	21,31	43,17

ческое ремоделирование ЛЖ. Систолическая функция ЛЖ в норме (фракция выброса – 68%). Диастолическая дисфункция ЛЖ. Дилатация левого предсердия. Митральная недостаточность 0–1 ст.

**Лечение.** С момента госпитализации в инфекционный стационар проводилось лечение ампициллином 4 раза в сутки 4 г внутривенно 14 дней (до 01.06.2023), цефтриаксоном 2 раза в сутки 8 г внутримышечно 14 дней (до 01.06.2023), с 01.06.2023 – левофлоксацин 500 мг 2 раза в сутки перорально, ацикловир 500 мг 3 раза в сутки 14 дней (до 01.06.2023). Выявлена аллергическая реакция (токсикодермия) на меропенем и ванкомицин, в связи с чем данные препараты не назначались. С 11.06.2023 – левофлоксацин 500 мг 2 раза в сутки, цефтриаксон 2 раза в сутки, левотироксин 125 мг.

В связи с выявленным по данным ЭхоКГ ИЭ и отсутствием данных за иные инфекционные заболевания было принято решение о переводе пациентки 13.06.2023 в кардиологическое отделение многопрофильного стационара с диагнозом: «врожденный порок сердца: двустворчатый аортальный клапан; острый инфекционный эндокардит аортального клапана». К моменту перевода в кардиологическое отделение лихорадка у пациентки не наблюдалась в течение 13 дней.

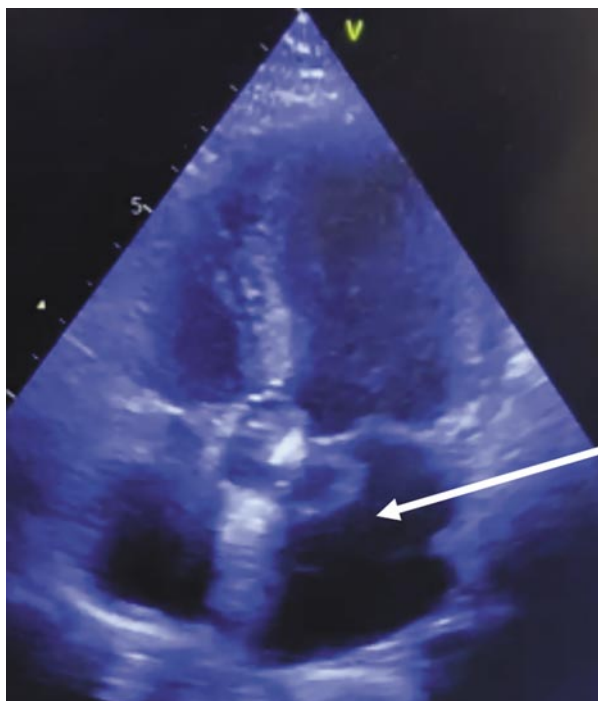
**Объективный осмотр** при поступлении в кардиологическое отделение: состояние средней степени тяжести, в сознании, контактна, ориентирована. Кожные покровы обычной окраски и влажности, цианоза нет. Температура тела 36,8 °С. Лежит низко, не задыхается. Артериальное давление – 135/85 мм рт. ст. Частота сердечных сокращений – 76 в минуту, ритмичный, удовлетворительного наполнения, не напряжен. Тоны сердца приглушены, ритмичные, систолический шум во всех точках аускультации, с более грубым оттенком над аортальным клапаном, с проведением на сонные артерии. Дыхание с жестким оттенком, равномерно проводится над всеми легочными полями, хрипов нет. Живот мягкий, безболезненный при пальпации, печень у края реберной дуги. Отеков нет. На коже голеней и внутренней стороны бедер отмечается петехиальная сыпь.

ЭКГ 18.05.2023 – синусовый ритм с частотой сердечных сокращений 88 ударов в минуту. Косвенные признаки гипертрофии ЛЖ.

14.06.2023 по результатам консультации клинического фармаколога назначен ампициллин 3 г каждые 6 ч внутривенно, гентамицин 240 мг/сут однократно внутривенно. Рекомендован план обследования: трехкратный посев крови на стерильность с определением

**Рис. 1. ЭхоКГ, апикальная позиция. Картина организованных вегетаций на аортальном клапане (обозначено стрелкой).**

Fig. 1. EchoCG, apical position. A picture of organized vegetations on the aortic valve (arrow).



чувствительности к антибиотикам, микроскопия лейкоцита крови, контроль клинического и биохимического анализов крови.

Динамика показателей лабораторных исследований представлена в табл. 3 и 4. Трехкратный посев крови на стерильность с определением чувствительности к антибиотикам от 14.06.2023 – стерильен.

Был взят бактериальный посев мазка с миндалин 15.06.2023, по результатам анализа проведена консультация оториноларинголога 23.06.2023. Заключение: носительство *Enterobacter cloacae*, *Klebsiella pneumoniae*, *Enterococcus faecium*. Рекомендации по лечению: полоскание рта мирамистином 4 раза в день в течение 10 дней. Продолжать антибактериальную терапию.

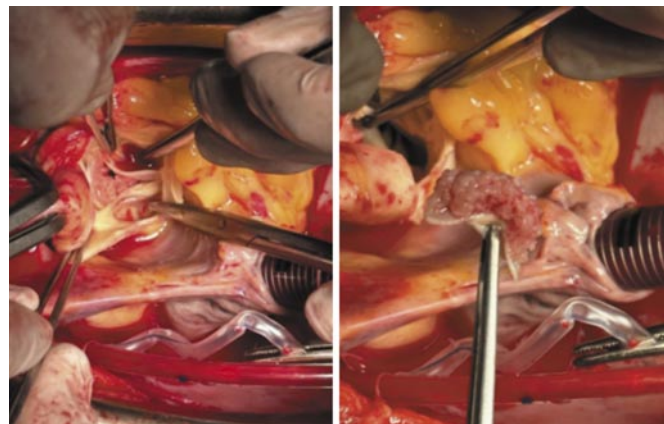
ЭхоКГ в динамике от 14.06.2023. Двухстворчатый АК, стеноз тяжелой степени, АН 0–1 ст., вероятен абсцесс корня аорты.

Чреспищеводная ЭхоКГ от 15.06.2023. Аорта не расширена, уплотнена, в области задней стенки полостное образование с эхонегативным содержимым, 21×16 мм – вероятен абсцесс, образование распространяется до основания передней створки МК. АК двухстворчатый, кальциноз створок АК, поверхность створок рыхлая, вероятно вегетации. Незначительная АН. Створки МК не изменены. Митральная недостаточность 1 ст. Створки трикуспидального клапана не изменены, трикуспидальная недостаточность 1 ст.

ЭхоКГ от 21.06.2023. Картина ИЭ на АК. Организованные вегетации на АК. Дренажировавшийся абсцесс корня аорты. Врожденный порок сердца: двухстворчатый АК, стеноз тяжелой степени, АН 0–1 ст. Увеличение левого предсердия. Легочная гипертензия 1 ст.

**Рис. 2. Интраоперационная картина организованных вегетаций на аортальном клапане.**

Fig. 2. Intraoperative picture of organized vegetations on the aortic valve.



ЭхоКГ от 22.06.2023. Повторный фокусный осмотр: по сравнению с 14.06.2023 сохраняется объемное образование в проекции задней стенки (рис. 1), в динамике появилось динамическое коллабирование стенок образования. Вероятно, опорожнение абсцесса. Коронароангиография от 21.06.2023. Заключение: правый тип коронарного кровоснабжения. LMCA – без стенозов. LAD – без стенозов. DB – без стенозов. Lcx – без стенозов. MB – без стенозов. RCA – минимальное изменение в устье, дистальнее – без стенозов. RPL – без стенозов. PDA – без стенозов.

26.06.2023 был собран консилиум. Решение: с учетом отсутствия в настоящее время активного очага инфекции (субаортальный абсцесс дренировался), потенциально эмбологенных вегетаций, отсутствия системной воспалительной реакции клинически и по лабораторным данным, оперативное вмешательство в настоящее время сопряжено с высоким риском инфекционных осложнений. Рекомендовано продолжить внутривенную антибактериальную терапию до 4 нед (данной схемой препаратов) с последующим плановым оперативным вмешательством. Стоит учесть особое мнение других врачей: по данным ЭхоКГ обнаруживаются вегетации АК, сохраняется пиогенная капсула в зоне абсцесса. Отсрочка оперативного вмешательства увеличивает риск развития флоры, резистентной к проводимой антибактериальной терапии при наличии аллергической реакции на препараты резерва (меропинем, ванкомицин). Кроме того, наличие вегетации на АК создает риск эмболических осложнений, а также деструкции клапана с формированием недостаточности АК.

До 12.07.2023 проводилось лечение ампициллином 12 г/сут и амикацином 1 г/сут внутривенно. Наблюдается рост значений С-реактивного белка (СРБ) в два раза от 11.07.2023. На контрольной ЭхоКГ от 11.07.2023 визуализируется деструкция створки АК с флотацией фрагмента в выходной тракт ЛЖ, умеренная АН, нарастание легочной гипертензии до 60 мм рт. ст., нельзя исключить множественные мелкие вегетации на створках клапана, сохраняется клапанный абсцесс, створки кото-

рого коллабируют. Учитывая данные основания, проведена консультация заведующего кардиохирургическим отделением, по результатам осмотра пациентка была переведена в кардиохирургическое отделение с диагнозом: «Основной: врожденный порок сердца: двустворчатый аортальный клапан; умеренный аортальный стеноз; острый инфекционный эндокардит аортального клапана. Осложнение основного: аортальная недостаточность 1 ст.; абсцесс корня аорты. Сопутствующий: внебольничная правосторонняя нижнедолевая пневмония, реконвалесцент; гнойный менингоэнцефалит неустановленной этиологии, реконвалесцент; медикаментозная токсикодермия (меронем, ванкомицин). Струмэктомия в 2014 г. по поводу Сг. Эутиреоз на заместительной гормональной терапии (левотироксин 125 мкг)».

13.07.2023 выполнена срочная операция. Стернотомия. Санация камер сердца, протезирование АК механическим полнопроточным протезом Мединж-СТ-21 в условиях ИК и кардиopleгии кустодиолом (рис. 2).

В послеоперационном периоде в течение 10 дней проводилась антибактериальная терапия: ампициллин 3 г 4 раза в сутки внутривенно, амикацин 1 г 1 раз в сутки внутривенно.

Пациентка была выписана через 14 дней после оперативного вмешательства на амбулаторное лечение. В октябре 2023 г. вернулась к труду.

## Обсуждение

Представленный клинический случай характеризуется началом ИЭ с лихорадки неясной этиологии и неврологической симптоматикой у женщины с впервые выявленным врожденным пороком сердца – двустворчатым АК, а также агрессивным течением ИЭ, приведшим к формированию абсцесса и деструкции створки АК, потребовавшей срочного оперативного лечения.

Неврологические проявления ИЭ преимущественно обусловлены развитием кардио-эмбологического ишемического инсульта, геморрагической трансформацией последнего, формированием микотических аневризм мозговых сосудов [11]. В данном случае неврологическая симптоматика была сходна с таковой при менингите. Исключался, в первую очередь, клещевой менингоэнцефалит (эндемический регион, время года – дебют заболевания в мае), затем, после получения данных лабораторных исследований – менингит другой этиологии. Несмотря на то что ЭхоКГ входит в стандарт обследования пациента с лихорадкой неясного генеза, ис-

следование было выполнено с задержкой: во-первых, как уже было сказано, требовалось исключение менингоэнцефалита, во-вторых, несмотря на то, что у пациентки при первичном осмотре был выявлен систолический шум на аорте, у больной не было анамнестических данных о пороке сердца как фактора риска развития ИЭ, врожденный порок сердца выявлен впервые; шум систолический, не диастолический, т.е. не шум регургитации, который более специфичен для ИЭ. Необходимо понимать, что в условиях сохраняющейся актуальности COVID-19, пациенты с лихорадкой госпитализируются в дополнительно сформированные инфекционные отделения, не всегда обладающие возможностью своевременной постановки диагноза ИЭ.

Еще одной особенностью данного случая является развитие абсцесса КА при минимальной изначальной деструкции самих створок. Такие изменения достаточно типичны для АС, развившегося вследствие врожденной патологии клапана, чаще всего двустворчатого АК. Согласно данным Ю.Л. Шевченко, кальциевый конгломерат, возникающий на клапанном аппарате подобных больных, является очагом дремлющей инфекции: «с большой вероятностью следует предположить, что формирование кальциевых конгломератов не является окончательной стадией воспалительного процесса на клапанах сердца, а в большинстве случаев эти конгломераты являются резервуаром инфекции» [12].

В представленном нами случае, несмотря на, казалось бы, хороший первичный ответ на антибактериальную терапию, инфекционный процесс в итоге вышел из-под контроля, как в связи со сложностью проникновения антибактериальных препаратов в очаг инфекции, так и с невозможностью назначения «антибиотиков резерва» из-за аллергической реакции. По этой причине единственным способом контроля инфекционного состояния в данном случае явилось срочное кардиохирургическое вмешательство.

## Заключение

Представленное клиническое наблюдение демонстрирует трудности диагностического поиска у пациентов с лихорадкой неясной этиологии с неврологическими проявлениями в дебюте заболевания.

**Конфликт интересов.** Авторы заявляют об отсутствии конфликта интересов.

**Conflict of interests.** The authors declare that there is not conflict of interests.

**Финансирование.** Исследование не имело спонсорской поддержки.

**Financing.** The study had no sponsorship.

## Литература / References

1. Рубаненко О.А. Инфекционный эндокардит. *Кардиология: Новости. Мнения. Обучение.* 2016;2(9):86-95. Rubanenko O.A. Infective endocarditis. *Cardiology: News. Opinions. Education.* 2016;2(9):86-95 (in Russian).
2. Демин А.А., Кобалава Ж.Д., Скопин И.И. и др. Инфекционный эндокардит и инфекция внутрисердечных устройств. Клинические рекомендации 2021. *Российский кардиологический журнал.* 2022;27(10):113-92. DOI: 10.15829/1560-4071-2022-5233 Demin A.A., Kobalava Zh.D., Skopin I.I. et al. Infectious endocarditis and infection of intracardiac devices in adults. Clinical guidelines 2021. *Russian Society of Cardiology.* 2022;27(10):113-92. DOI: 10.15829/1560-4071-2022-5233 (in Russian).
3. Чипигина Н.С., Карпова Н.Ю., Белова М.В. и др. Инфекционный эндокардит: трудности диагностики. *Клиницист.* 2020;14(1-2):82-90. DOI: 10.17650/1818-8338-2020-14-1-2-82-90 Chipigina N.S., Karpova N.Yu., Belova M.V. et al. Infective endocarditis: diagnostic difficulties. *The clinician.* 2020;14(1-2):82-90. DOI: 10.17650/1818-8338-2020-14-1-2-82-90 (in Russian).
4. N'guyen Y, Duval X, Revest M et al. Time interval between infective endocarditis first symptoms and diagnosis: relationship to infective endo-



- carditis characteristics, microorganisms and prognosis. *Annals of medicine* 2017;49(2):117-25. DOI: 10.1080/07853890.2016.1235282
5. Fukuchi T, Iwata K, Ohji G. Failure of early diagnosis of infective endocarditis in Japan—a retrospective descriptive analysis. *Medicine* 2014; 93(27):237. DOI: 10.1097/MD.0000000000000237
  6. Rajani R, Klein JL. Infective endocarditis: A contemporary update. *Clinical medicine* 2020;20(1):31-5. DOI: 10.7861/clinmed.cme.20.1.1
  7. Habib G, Lancellotti P, Demin A.A. и др. Рекомендации ESC по ведению больных с инфекционным эндокардитом 2015. *Российский кардиологический журнал*. 2016;5:65-116. DOI:10.1093/eurheartj/ehv319
  - Habib G, Lancellotti P, Demin AA. 2015 ESC guidelines for the management of infective endocarditis. *Russian Journal of Cardiology*. 2016;5:65-116. DOI:10.1093/eurheartj/ehv319 (in Russian).
  8. Карпин В.А., Зулфигарова Б.Т., Кузьмина Н.В. и др. Инфекционный эндокардит на рубеже веков: обзор. *Вестник новых медицинских технологий*. Электронное издание. 2014;1:155. DOI: 10.12737/5947
  - Karpin V.A., Zulfigarova B.T., Kuzmina N.V. et al. Infective endocarditis at the turn of the century: a review. *Bulletin of new medical technologies*. Electronic edition. 2014;1:155. DOI: 10.12737/5947 (in Russian).
  9. Котова Е.О., Писарюк А.С., Кобалава Ж.Д. и др. Инфекционный эндокардит и COVID-19: анализ влияния инфицирования SARS-CoV-2 на особенности диагностики, течения, прогноз. *Российский кардиологический журнал*. 2023;28(1):5229. DOI: 10.15829/1560-4071-2023-5229
  - Kotova E. O., Pisaryuk A. S., Kobalava Zh. D. et al. Infective endocarditis and COVID-19: the impact of SARS-CoV-2 infection on diagnostics, course, and prognosis. *Russian Journal of Cardiology*. 2023;28(1):5229. DOI:10.15829/1560-4071-2023-5229 (in Russian).
  10. Бурдули Н.М., Ранюк Л.Г., Тадеева Т.А. Дебют инфекционного эндокардита с неврологической симптоматикой. *Клиническая медицина*. 2016;94(9):701-4. DOI 10.18821/0023-2149-2016-94-9-701-704
  - Burduli N.M., Ranyuk L.G., Tadeeva T.A. The onset of infectious endocarditis with neurological symptoms. *Clinical Medicine*. 2016;94(9):701-4. DOI 10.18821/0023-2149-2016-94-9-701-704 (in Russian).
  11. Саковец Т.Г., Хузина Г.Р. Неврологические осложнения при инфекционном эндокардите: клиника, диагностика, лечение. *Практическая медицина*. 2018;16(10):25-9. DOI: 10.32000/2072-1757-2018-10-25-29
  - Sakovets TG, Khuzina GR. Neurological complications in infective endocarditis: clinical picture, diagnosis, treatment. *Practical medicine*. 2018;16(10):25-9. DOI: 10.32000/2072-1757-2018-10-25-29 (in Russian).
  12. Шевченко Ю.Л., Попов Л.В., Гудымович В.Г., Кучеренко В.С. Кальциноз устья аорты как осложнение инфекционного эндокардита. *Вестник Национального медико-хирургического Центра им. Н.И. Пирогова*. 2012;7(1):144-5.
  - Shevchenko Y.L., Popov L.V., Gudymovich V.G., Kucherenko V.S. Calcification of aortic valve – complication of infective endocarditis. *Bulletin of Pirogov National Medical & Surgical Center*. 2012;7(1):144-5 (in Russian).

## ИНФОРМАЦИЯ ОБ АВТОРАХ

**Басалова Юлия Вячеславовна** – студентка 6-го курса лечебного факультета, ФГБОУ ВО «Северо-Западный государственный медицинский университет им. И.И. Мечникова».  
E-mail: uliabasalova@gmail.com; ORCID: 0009-0006-6372-063X

**Гринева Алина Александровна** – студентка 6-го курса лечебного факультета, ФГБОУ ВО «Северо-Западный государственный медицинский университет им. И.И. Мечникова».  
E-mail: grinva.lina@gmail.com; ORCID: 0009-0007-4338-9174

**Леонова Ирина Анатольевна** – канд. мед. наук, доц. каф. факультетской терапии, ФГБОУ ВО «Северо-Западный государственный медицинский университет им. И.И. Мечникова».  
E-mail: ivanov\_leonova@mail.ru ORCID: 0000-0002-8472-8343

**Платонова Наталья Алексеевна** – канд. мед. наук, ассистент каф. факультетской терапии, ФГБОУ ВО «Северо-Западный государственный медицинский университет им. И.И. Мечникова», зав. отделением кардиологии для лечения больных инфарктом миокарда Клиники им. Петра Великого.  
E-mail: N.Platonova@szgmu.ru; ORCID: 0009-0000-3235-1559

**Хомуло Арина Дмитриевна** – врач-кардиолог отделения кардиологии для лечения больных инфарктом миокарда Клиники им. Петра Великого. E-mail: Arina.Khomulo@szgmu.ru; ORCID: 0000-0002-1918-5661

Поступила в редакцию: 25.12.2024

Поступила после рецензирования: 16.01.2025

Принята к публикации: 23.01.2025

## INFORMATION ABOUT THE AUTHORS

**Julia V. Basalova** – Student, Mechnikov North-Western State Medical University. E-mail: uliabasalova@gmail.com; ORCID: 0009-0006-6372-063X

**Alina A. Grineva** – Student, Mechnikov North-Western State Medical University. E-mail: grinva.lina@gmail.com; ORCID: 0009-0007-4338-9174

**Irina A. Leonova** – Cand. Sci. (Med.), Mechnikov North-Western State Medical University. E-mail: ivanov\_leonova@mail.ru; ORCID: 0000-0002-8472-8343

**Natalya A. Platonova** – Cand. Sci. (Med.), Mechnikov North-Western State Medical University, Peter the Great Hospital. E-mail: N.Platonova@szgmu.ru; ORCID: 0009-0000-3235-1559

**Arina D. Khomulo** – Cardiologist, Peter the Great Hospital. E-mail: Arina.Khomulo@szgmu.ru; ORCID: 0000-0002-1918-5661

Received: 25.12.2024

Revised: 16.01.2025

Accepted: 23.01.2025



Оригинальная статья

# Риск возникновения ишемической болезни сердца у пациентов с ВИЧ-инфекцией

В.Б. Калиберденко✉, В.С. Бетер, Э.Р. Загидуллина, Т.С. Пронькина

ФГАОУ ВО «Крымский федеральный университет им. В.И. Вернадского», СП «Ордена Трудового Красного Знамени Медицинский институт им. С.И. Георгиевского», Симферополь, Россия

✉vit\_boris@mail.ru

## Аннотация

В данной статье рассматривается влияние сердечно-сосудистых заболеваний на течение ВИЧ-инфекции и на смертность. Риск появления сердечно-сосудистых заболеваний связан с полом и вирусологическим и иммунологическим статусом. Неотъемлемой частью возникновения сердечно-сосудистых заболеваний являются модифицируемые и немодифицируемые факторы риска, и в условиях имеющейся ВИЧ-инфекции добавляются новые факторы риска, связанные с происходящими процессами в иммунной системе. Препараты антиретровирусной терапии имеют побочные эффекты, влияющие на сердечно-сосудистую систему. Существующие методы профилактики и прогноза сердечно-сосудистых заболеваний не учитывают новые факторы риска, связанные с ВИЧ-инфекцией, что усложняет процесс снижения рисков.

**Ключевые слова:** вирус иммунодефицита человека, сердечно-сосудистые заболевания, ишемическая болезнь сердца, факторы риска, эпидемиология.

**Для цитирования:** Калиберденко В.Б., Бетер В.С., Загидуллина Э.Р., Пронькина Т.С. Риск возникновения ишемической болезни сердца у пациентов с ВИЧ-инфекцией. *Клинический разбор в общей медицине*. 2025; 6 (3): 66–71. DOI: 10.47407/kr2024.6.3.00583

Original Article

## Risk of coronary heart disease in HIV-infected patients

Vitalii B. Kaliberdenko✉, Victoria S. Beter, Emilia R. Zagidullina, Tatiana S. Pronkina

Vernadsky Crimean Federal University, Georgievsky Order of the Red Banner Medical Institute, Simferopol, Russia

✉vit\_boris@mail.ru

## Abstract

This article examines the impact of cardiovascular diseases on the course of HIV and mortality. The risk of developing cardiovascular diseases (CVD) is associated with gender and virological and immunological status. Modifiable and non-modifiable risk factors are an integral part of the development of cardiovascular diseases, and in the context of existing HIV disease, new risk factors associated with the processes occurring in the immune system are added. Antiretroviral therapy drugs have side effects that affect the cardiovascular system. Existing methods of preventing and prognosticating CVD do not take into account new risk factors associated with HIV infection, which complicates the process of risk reduction.

**Keywords:** human immunodeficiency virus, cardiovascular diseases, coronary heart disease, risk factors, epidemiology.

**For citation:** Kaliberdenko V.B., Beter V.S., Zagidullina E.R., Pronkina T.S. Risk of coronary heart disease in HIV-infected patients. *Clinical review for general practice*. 2025; 6 (3): 66–71 (In Russ.). DOI: 10.47407/kr2024.6.3.00583

## Введение

Недавние исследования демонстрируют возрастающее влияние сердечно-сосудистых заболеваний (ССЗ) на заболеваемость и смертность при вирусе иммунодефицита человека (ВИЧ) по сравнению с синдромом приобретенного иммунодефицита (СПИД). Исследования продолжают подтверждать примерно в 1,5–2,0 раза повышенный риск развития ишемической болезни сердца (ИБС), обусловленный ВИЧ, при этом конкретный риск зависит от пола и вирусологического/иммунологического статуса. Факторы риска включают как традиционные факторы риска ССЗ, так и новые, специфичные для ВИЧ факторы, включая воспаление и активацию иммунитета. Препараты специфической антиретровирусной терапии (АРТ) могут повышать риск ССЗ, однако суммарный эффект АРТ с подавлением вируса благоприятен в отношении риска ССЗ. Управление сердечно-сосудистым риском и профилактика ССЗ являются сложными, поскольку текущие стратегии для

населения в целом нацелены только на традиционные факторы риска ССЗ. Обширные исследования направлены на разработку индивидуальных алгоритмов прогнозирования риска ССЗ и вмешательств для снижения риска ССЗ при ВИЧ.

ВИЧ-инфекция повышает риск развития ИБС, которая влияет на здоровье населения в долгосрочной перспективе. Считается, что к факторам риска относятся как модифицируемые и немодифицируемые, так и новые факторы риска, связанные с воспалением и активацией иммунной системы. Многочисленные исследования изучали патофизиологию этой связи, а недавние исследования были направлены на выяснение относительной роли традиционных и новых факторов риска. Появляется обширная литература об оптимальном лечении факторов риска ССЗ и профилактике ИБС при ВИЧ, в которой основное внимание уделяется как уместности текущих вмешательств в отношении основных факторов риска, так и разработке новых вмешательств, нацелен-

ных на новые факторы риска, специфичные для ВИЧ. Разработка и внедрение стратегий снижения риска ССЗ, адаптированных к ВИЧ, будут становиться все более актуальными по мере старения этой группы населения.

## Материалы и методы

Нами были изучены и проанализированы научные работы в базах данных PubMed, MEDLINE, Embase, eLIBRARY, «КиберЛенинка» и GoogleScholar с использованием поисковых терминов «ВИЧ», «ИБС», «эпидемиология».

## Результаты и обсуждение

**Влияние ВИЧ на ишемическую болезнь сердца.** Широкое применение АРТ изменило течение ВИЧ-инфекции, увеличив продолжительность жизни и превратив ВИЧ в хроническое заболевание. С заметными достижениями АРТ возникает ряд новых клинических проблем: неинфекционные хронические заболевания, включая ССЗ, чаще встречаются у ВИЧ-инфицированных лиц и в настоящее время превосходят по частоте инфекции [1]. Смертность и количество госпитализаций, связанных с ССЗ, растут по сравнению с диагнозами, связанными со СПИДом [2]. Недавнее исследование показало, что ССЗ являются одной из наиболее частых причин смерти среди ВИЧ-инфицированных лиц, выживающих более чем через 10 лет после начала АРТ [3]. Пропорциональная смертность от ССЗ также значительно увеличилась при ВИЧ с течением времени.

Многочисленные исследования, проведенные в разное время и в различных клинических условиях, показывают, что ВИЧ повышает риск ИБС в 1,5–2 раза [4]. Этот риск относительно выше у пациентов с более низким уровнем CD4 и обнаруживаемой РНК ВИЧ, а также у женщин из-за потенциально повышенного уровня активации иммунной системы [5]. Было продемонстрировано двукратное увеличение риска инфаркта миокарда при сравнении группы ВИЧ-инфицированных с населением Италии в целом. Анализ данных ВИЧ-инфицированных пациентов показал повышенный риск инфаркта миокарда при снижении количества CD4-клеток и обнаружении РНК ВИЧ [6]. Последние данные свидетельствуют о том, что разница в частоте инфаркта миокарда между ВИЧ-инфицированными и контрольной группой со временем сокращается, что, вероятно, отражает начало АРТ при более высоком количестве CD4-клеток, а также повышение осведомленности о риске ССЗ среди специалистов по ВИЧ [7].

Недавние исследования выявили определенные типы инфаркта миокарда и ангиографические характеристики у людей с ВИЧ. В крупном исследовании, проведенном Центрами по изучению СПИДа в рамках группы интегрированных клинических систем (CNICS), случаи инфаркта миокарда были равномерно распределены между I типом (нестабильность/разрыв атеросклеротической бляшки) и II типом (несоответствие между потребностью в кислороде и его поступлением),

причем инфаркты миокарда II типа чаще встречались у пациентов младше 40 лет, с более низким уровнем CD4 и с более низким традиционным риском ССЗ [8]. Более ранние данные показали, что у ВИЧ-инфицированных пациентов с острыми коронарными синдромами чаще встречается более высокий уровень рестеноза [9]. Недавнее исследование показало, что у ВИЧ-инфицированных пациентов, обратившихся с острым коронарным синдромом, общее количество бляшек в коронарных артериях ниже, чем у сопоставимых по возрасту пациентов из контрольной группы, но другое исследование не выявило различий в частоте тяжелых форм ИБС у ВИЧ-инфицированных пациентов по сравнению с сопоставимыми по возрасту пациентами из контрольной группы, которым проводилась коронарная ангиография [10].

**Факторы риска ИБС при ВИЧ.** Модифицируемые факторы риска ССЗ, такие как курение, дислипидемия, гиподинамия и гипертония, чаще встречаются у ВИЧ-инфицированных людей по сравнению с контрольной группой [11].

Несколько конкретных антиретровирусных препаратов могут повышать риск ССЗ. Группа по сбору данных о побочных эффектах антиретровирусных препаратов продемонстрировала первоначальную связь между совокупным применением ингибиторов протеазы и повышенным риском возникновения инфаркта миокарда [12]. Индинавир и лопинавир+ритонавир связаны с повышенным риском возникновения инфаркта миокарда. Одно исследование показало, что при приеме препаратов, содержащих атазанавир, толщина комплекса интима-медиа сонной артерии увеличивается медленнее, чем при приеме препаратов, не содержащих атазанавир, а также значительную корреляцию между общим билирубином, уровень которого повышается при приеме атазанавира и который, как известно, обладает антиоксидантными свойствами, и замедлением увеличения толщины комплекса интима-медиа сонной артерии. Другое исследование показало, что терапия на основе атазанавира связана с более низким уровнем биомаркеров окислительного стресса. Результаты систематического обзора 10 исследований показали, что применение атазанавира было связано с улучшением показателей толщины интима-медиа сонной артерии, не повышало риск ССЗ [13].

В группе нуклеозидных ингибиторов обратной транскриптазы недавнее применение абакавира было связано с повышенным риском инфаркта миокарда. Впоследствии были проведены многочисленные анализы для изучения этой связи, которые дали противоречивые результаты [14]. В одном из исследований оценивались пациенты, принимавшие схемы лечения с абакавиром и без него, и было обнаружено, что у лиц, принимавших абакавир, более чем в 2 раза повышался риск ССЗ после учета традиционных факторов риска, включая почечную дисфункцию. Обновленные данные из группы по сбору данных о побочных эффектах антиретровирусных препаратов продолжали демонстрировать

почти двукратное повышение риска инфаркта миокарда при приеме абакавира [15].

Повышенный риск ССЗ при ВИЧ сохраняется даже после учета модифицируемых факторов риска и приема антиретровирусных препаратов, что указывает на наличие неучтенных факторов, влияющих на механизм развития заболевания. Обширные данные указывают на воспаление и активацию иммунной системы как на ключевые факторы, которые еще больше повышают риск ССЗ при ВИЧ. Повышение уровня ССЗ было особенно заметно после прерывания АРТ и в связи со снижением количества CD4-лимфоцитов, повышением уровня РНК ВИЧ и активацией иммунной системы [16].

Потенциальная связь между специфическим для ВИЧ воспалением и атеросклерозом была впервые продемонстрирована в исследовании «Стратегии ведения антиретровирусной терапии» (SMART), в котором в группе сохранения режима лечения (эпизодическое лечение) по сравнению с группой подавления вируса (непрерывное лечение) наблюдался повышенный риск ССЗ, что сопровождалось повышением уровня вирусемии и воспалительных маркеров – интерлейкина-6 и D-димера [17].

После исследования «Стратегии ведения антиретровирусной терапии» было проведено множество других исследований, которые связали системное воспаление и активацию иммунной системы с суррогатными маркерами и последствиями ССЗ. Последние данные показали повышенную смертность при повышении уровней интерлейкина-6, растворимого CD14 (sCD14) и D-димера. Повышение этих показателей приводит к увеличению микрососудистой дисфункции с возрастающими маркерами воспаления, коагуляции и активации Т-клеток. Также в этом исследовании выявлена большая распространенность тяжелого коронарного стеноза и кальцификации коронарных артерий при повышенном факторе некроза опухоли  $\alpha$  [18]. Воспаление, в свою очередь, влияет на исходы после ССЗ. В исследовании с участием ВИЧ-инфицированных пациентов, которым проводилось чрескожное коронарное вмешательство, уровень Т-клеток CD8 и стойкое повышение уровня С-реактивного белка через 6 мес были достоверно связаны с ангиографическим рестенозом.

АРТ с подавлением вирусной активности последовательно снижает воспаление и активацию иммунной системы, однако они остаются повышенными даже у пациентов, достигших подавления вирусной активности, и это остаточное воспаление может повышать риск и тяжесть ССЗ в долгосрочной перспективе. В соответствии с этими данными, недавнее исследование показало, что начала АРТ недостаточно для снижения воспаления в артериях. Исследование, проведенное в рамках программы «Старение ветеранов» (VACS), показало, что у пациентов с подавленной вирусной инфекцией или восстановленным иммунитетом ( $CD4 \geq 200$ ) риск инфаркта миокарда постоянно повышен примерно на 40%. Даже при подавленной вирусной инфекции уровень воспаления может быть разным. В исследовании,

проведенном среди мужчин с подавленной вирусной нагрузкой, более низкая приверженность к АРТ (менее 100%) была связана с более высоким уровнем нескольких маркеров воспаления. Эти результаты позволяют предположить, что борьба с остаточной вирусемией может повлиять на течение хронических заболеваний [19].

Снижение количества CD4-клеток связано с повышенным риском ССЗ, что подтверждает роль иммунной активации в повышении риска. Недавние исследования показали, что более низкое или инвертированное соотношение CD4/CD8, суррогатный маркер иммунного старения, может независимо предсказывать повышенный риск ССЗ и увеличение толщины интима-медиа сонной артерии [20]. Однако результаты исследования «Начало антиретровирусной терапии при ранней бессимптомной ВИЧ-инфекции» (START), в котором оценивалось немедленное (количество CD4-клеток  $>500$ ) по сравнению с отсроченным (количество CD4-клеток  $<350$ ) началом АРТ, не показали явной пользы от ССЗ при более ранней АРТ. Немедленное начало АРТ обеспечило чистую пользу как в отношении связанных со СПИДом (снижение на 72%), так и не связанных со СПИДом (снижение на 39%) осложнений. Хотя эти данные могут указывать на отсутствие реального влияния немедленного начала АРТ на исходы ССЗ, этот результат также может быть связан с низким возрастом участников или недостаточной мощностью исследования из-за более низких, чем ожидалось, показателей событий, не связанных со СПИДом, и досрочного прекращения отсроченной терапии. В дополнительном исследовании START, в котором оценивались маркеры сосудистой функции, также не было выявлено различий между группами, получавшими немедленную и отсроченную терапию [21].

**Ведение и профилактика ИБС при ВИЧ.** Прогнозирование и профилактика ССЗ у ВИЧ-инфицированных людей – сложная задача, поскольку рекомендуемые методы не отражают современные представления о патофизиологии. В то время как модифицируемые, так и новые факторы риска ССЗ влияют на риск, клинические стратегии прогнозирования и профилактики. Поэтому неясно, являются ли существующие рекомендации по профилактике и лечению ССЗ, разработанные для населения в целом, точными в условиях ВИЧ. Более того, нет убедительных доказательств соблюдения рекомендаций. Многочисленные исследования продемонстрировали недостаточное использование гиполипидемической терапии или статинов, антигипертензивных средств и т.д. среди ВИЧ-инфицированных. Напротив, исследование, проведенное в рамках женского межведомственного исследования по ВИЧ (WINS), показало, что у ВИЧ-инфицированных женщин лучше контролируются артериальная гипертензия и диабет по сравнению с ВИЧ-неинфицированными женщинами [22].

Различия также существуют в отношении ведения и исходов инфаркта миокарда. В исследовании, оцени-



вавшем ведение инфаркта миокарда, ВИЧ-инфицированные пациенты с инфарктом миокарда реже, чем контрольная группа, получали инвазивное лечение или подвергались аортокоронарному шунтированию; у пациентов с ВИЧ также были более высокие показатели госпитальной смертности. Различия по полу были очевидны в другом исследовании, которое показало, что частота вмешательств на сердечно-сосудистой системе, включая инвазивные сердечно-сосудистые процедуры, гиполипидемические препараты и гипотензивные средства, у женщин была ниже, чем у мужчин. Напротив, исследование, оценивавшее пациентов, перенесших коронарографию, показало, что ВИЧ-инфицированные пациенты чаще подвергаются вероятности проведения чрескожного коронарного вмешательства по сравнению с аналогичными контрольными группами [23].

**Прогнозирование риска и профилактика ССЗ у пациентов с ВИЧ.** Шкала оценки риска Фрамингемского исследования (FRS) и шкала оценки риска Американского колледжа кардиологии / Американской кардиологической ассоциации (ACC/АНА) используются для оценки рисков у отдельных людей и разработки стратегий профилактики. Однако эти алгоритмы, разработанные для населения в целом, могут быть неточными для пациентов с ВИЧ, поскольку они не учитывают новые факторы риска, характерные для ВИЧ. Было показано, что FRS недооценивает риск острого инфаркта миокарда и инсульта. Совсем недавно было показано, что FRS обладает умеренной дискриминацией (способностью различать пациентов с исходом и без него) и хорошей калибровкой (соответствие между наблюдаемым и прогнозируемым риском), а ACC/АНА имеет хорошую дискриминацию, но плохую калибровку при ВИЧ. Недавнее крупное исследование CNICS показало, что оценка риска ACC/АНА недооценивает риск и имеет разумную дискриминацию, но умеренную калибровку, и что включение переменных, специфичных для ВИЧ, в оценку риска, связанную с ВИЧ, не улучшило его производительность [24].

Профилактика ССЗ. Было доказано, что статины эффективно снижают уровень липопротеинов низкой плотности (ЛПНП) при ВИЧ-инфекции, при этом особые эффекты были отмечены у розувастатина и питевастатина, которые превосходили правастатин в исследовании «Лечение дислипидемии у ВИЧ-инфицированных пациентов» (INTREPID). В этом исследовании питевастатин также значительно снижал ключевые показатели воспаления и иммунной активации, sCD14, окисленные ЛПНП (oxLDL) и липопротеин-ассоциированную фосфолипазу 2 (Lp-PLA2) в большей степени, чем правастатин. Также было продемонстрировано, что статины снижают уровень окисленных ЛПНП у ВИЧ-инфицированных [25].

Иммуномодулирующие свойства статинов были продемонстрированы в ряде недавних исследований ВИЧ, которые показали значительное снижение маркеров воспаления и активации иммунной системы (включая активацию моноцитов). Напротив, розувастатин не повлиял

на маркеры активации иммунной системы, но увеличил соотношение CD4/CD8 в другом исследовании. Что касается результатов у пациентов с ВИЧ, то статины, по-видимому, замедляют прогрессирование увеличения толщины интима-медиа сонной артерии и уменьшают количество некальцифицированных коронарных бляшек у пациентов, проходящих лечение, и снижают смертность у пациентов с подавленным вирусом [26].

Пилотное исследование показало, что прием аспирина в течение недели снижает маркеры активации Т-клеток и моноцитов у ВИЧ-инфицированных людей, проходящих лечение, однако последующее исследование приема аспирина в течение 12 нед не выявило влияния на маркеры воспаления, активации моноцитов или на функцию эндотелия. Как и в общей популяции, где показания к применению аспирина для первичной профилактики продолжают расширяться, особенно среди женщин, при принятии решений о применении аспирина при ВИЧ следует руководствоваться установленными рекомендациями с индивидуальным обсуждением потенциальных рисков и преимуществ [27].

Отказ от курения является приоритетом при ВИЧ. Возможно, потребуется адаптировать текущие подходы к ВИЧ-инфицированным группам населения, у которых, как было показано, существуют уникальные барьеры для рассмотрения вопроса о прекращении курения, включая употребление алкоголя, наличие обнаруживаемой РНК ВИЧ, более низкий уровень никотиновой зависимости и более пожилой возраст. В рандомизированном исследовании 12 нед приема только варениклина по сравнению с приемом текстовых сообщений и вмешательством в соблюдение режима воздержания от курения по мобильному телефону, воздержание от курения было выше в группе вмешательства. Недавнее рандомизированное пилотное исследование показало, что мультидисциплинарное вмешательство в образ жизни ВИЧ-инфицированных лиц с высокими показателями риска ССЗ эффективно для увеличения срока прекращения курения через 36 мес, но не для снижения уровня липидов или предотвращения прогрессирования увеличения толщины интима-медиа сонной артерии.

Проводится обширное исследование, направленное на разработку иммуномодулирующих подходов для дальнейшего снижения остаточного воспаления и активации иммунной системы при подавленном ВИЧ-заболевании. Результаты недавнего исследования пентоксифиллина для снижения функции эндотелия у пациентов, начинающих АРТ, показали, что пентоксифиллин не улучшил дисфункцию эндотелия и замедлил снижение маркеров воспаления после начала АРТ. Кроме того, в настоящее время изучается влияние низких доз метотрексата на маркеры воспаления и дисфункцию эндотелия [28].

## Выводы

В последние годы проводилось много исследований о ССЗ у пациентов с ВИЧ-инфекцией. На возникновение ССЗ влияют не только модифицируемые факторы, но и

факторы, связанные с иммунными реакциями при ВИЧ-инфекции. Было выявлено, что при возникновении сосудистой патологии у этих пациентов смертность увеличивается практически в два раза, но в исследованиях были выявлены препараты АРТ, снижающие риск возникновения сердечно-сосудистых осложнений, в том числе и риск возникновения инфаркта миокарда. Для профилактики ССЗ пациентам назначаются препараты, ответ на назначение которых у женщин с ВИЧ-

инфекцией выражен лучше. В одном исследовании выявлено свойство аспирина снижать маркеры воспаления у ВИЧ-инфицированных людей. В дальнейшем предстоит приобрести больше знаний для решения задач по снижению риска смертности и заболеваемости ССЗ у пациентов, имеющих ВИЧ-инфекцию.

**Конфликт интересов.** Авторы заявляют об отсутствии конфликта интересов.

**Conflict of interests.** The authors declare that there is not conflict of interests.

## Литература / References

- Neuhaus J, Angus B, Kowalska JD et al. Risk of all-cause mortality associated with nonfatal AIDS and serious non-AIDS events among adults infected with HIV. *AIDS* 2010;24(5):697-706. DOI: 10.1097/QAD.0b013e3283365356
- Mocroft A, Reiss P, Gasiotowski J et al. Serious fatal and nonfatal non-AIDS-defining illnesses in Europe. *J Acquir Immune Defic Syndr* 2010;55(2):262-70. DOI: 10.1097/QAI.0b013e3281e9be6b
- Crum-Cianflone NF, Grandits G, Echols S et al. Trends and causes of hospitalizations among HIV-infected persons during the late HAART era: what is the impact of CD4 counts and HAART use? *J Acquir Immune Defic Syndr* 2010;54(3):248-57. DOI: 10.1097/qai.0b013e3281e9ef22
- Чанахчян Ф.Н., Гуляев Н.И., Иванов Д.С., Новикова Е.А. ВИЧ-ассоциированные механизмы структурно-функциональных нарушений миокарда. *Кардиология: новости, мнения, обучение*. 2024;12(1):36-43. DOI: 10.33029/2309-1908-2024-12-1-36-43 Chanakhchyan F.N., Gulyaev N.I., Ivanov D.S., Novikova E.A. HIV-associated mechanisms of structural and functional disorders of the myocardium. *Cardiology: news, opinions, training*. 2024;12(1):36-43. DOI: 10.33029/2309-1908-2024-12-1-36-43 (in Russian).
- Causes of death in HIV-1-infected patients treated with antiretroviral therapy, 1996–2006: collaborative analysis of 13 HIV cohort studies. *Clin Infect Dis* 2010;50(10):1387-96. DOI: 10.1086/652283
- Marin B, Thiebaut R, Bucher HC et al. Non-AIDS-defining deaths and immunodeficiency in the era of combination antiretroviral therapy. *Aids* 2009;23(13):1743-53. DOI: 10.1097/QAD.0b013e32832e9b78
- Bonnet F, Chene G, Thiebaut R et al. Trends and determinants of severe morbidity in HIV-infected patients: the ANRS CO3 Aquitaine Cohort, 2000–2004. *HIV Med* 2007;8(8):547-54. DOI: 10.1111/j.1468-1293.2007.00508.x
- Deeks SG, Lewin SR, Havlir DV. The end of AIDS: HIV infection as a chronic disease. *Lancet* 2013;382(9903):1525-33. DOI: 10.1016/S0140-6736(13)61809-7
- Аржакова М.А., Шеховцова Т.А., Дупляков Д.В. Ишемическая болезнь сердца у ВИЧ-инфицированных пациентов. *Рациональная фармакотерапия в кардиологии* 2019;15(6):900-5. DOI: 10.20996/1819-6446-2019-15-6-900-905 Arzhakova M.A., Shekhovtsova T.A., Duplyakov D.V. Coronary artery disease in HIV-infected patients. *Rational Pharmacotherapy in Cardiology* 2019;15(6):900-5. DOI: 10.20996/1819-6446-2019-15-6-900-905 (in Russian).
- Шеховцова Т.А., Дупляков Д.В. ВИЧ-инфекция и патология сердечно-сосудистой системы. *Кардиоваскулярная терапия и профилактика*. 2023;22(3):3370. DOI: 10.15829/1728-8800-2023-3370 Shekhovtsova T.A., Duplyakov D.V. HIV infection and pathology of the cardiovascular system. *Cardiovascular therapy and prevention*. 2023;22(3):3370. DOI: 10.15829/1728-8800-2023-3370 (in Russian).
- Горячева О.Г., Козиолова Н.А., Терехина Н.А. ВИЧ-ассоциированная патология сердечно-сосудистой системы. *Российский кардиологический журнал*. 2019;24(11):148-54 DOI: 10.15829/1560-4071-2019-11-148-154 Goryacheva O.G., Koziovala N.A., Terekhina N.A. HIV-associated pathology of the cardiovascular system. *Russian Journal of Cardiology*. 2019;24(11):148-54 DOI: 10.15829/1560-4071-2019-11-148-154 (in Russian).
- Trickey A, May MT, Vehreschild J et al. Cause-Specific Mortality in HIV-Positive Patients Who Survived Ten Years after Starting Antiretroviral Therapy. *PLoS One* 2016; 11(8):e0160460.
- Feinstein MJ, Bahiru E, Achenbach C et al. Patterns of Cardiovascular Mortality for HIV-Infected Adults in the United States: 1999 to 2013. *Am J Cardiol* 2016; 117(2):214-20.
- Hatleberg CI, Ryom L, El-Sadr W et al. Improvements over time in short-term mortality following myocardial infarction in HIV-positive individuals. *AIDS* 2016; 30(10):1583-96.
- Klein D, Hurley LB, Quesenberry CP Jr, Sidney S. Do protease inhibitors increase the risk for coronary heart disease in patients with HIV-1 infection? *J Acquir Immune Defic Syndr* 2002; 30(5):471-7.
- Currier JS, Taylor A, Boyd F et al. Coronary heart disease in HIV-infected individuals. *J Acquir Immune Defic Syndr* 2003; 33(4):506-12.
- Triant VA, Lee H, Hadigan C, Grinspoon SK. Increased acute myocardial infarction rates and cardiovascular risk factors among patients with human immunodeficiency virus disease. *JCEM* 2007; 92(7):2506-12.
- Протасов К.В., Енисеева Е.С., Плотникова Ю.К. Инфаркт миокарда у пациентов с ВИЧ-инфекцией: заболеваемость, факторы риска, особенности патогенеза, клиники и лечения. *Российский кардиологический журнал*. 2024;29(1S):567. DOI: 10.15829/1560-4071-2024-5670. Protasov K.V., Yeniseeva E.S., Plotnikova Yu.K. Myocardial infarction in patients with HIV infection: morbidity, risk factors, features of pathogenesis, clinic and treatment. *Russian Journal of Cardiology*. 2024;29(1S):567. DOI: 10.15829/1560-4071-2024-5670 (in Russian).
- Lang S, Mary-Krause M, Cotte L et al. Increased risk of myocardial infarction in HIV-infected patients in France, relative to the general population. *AIDS* 2010;24(8):1228-30.
- Durand M, Sheehy O, Baril JG et al. Association between HIV infection, antiretroviral therapy, and risk of acute myocardial infarction: a cohort and nested case-control study using Quebec's public health insurance database. *J Acquir Immune Defic Syndr* 2011; 57(3):245-53.
- Freiberg MS, Chang CC, Kuller LH et al. HIV infection and the risk of acute myocardial infarction. *JAMA Internal Medicine* 2013; 173(8):614-22.
- Silverberg MJ, Leyden WA, Xu L et al. Immunodeficiency and risk of myocardial infarction among HIV-positive individuals with access to care. *J Acquir Immune Defic Syndr* 2014; 65(2): 160-6
- Lichtenstein KA, Armon C, Buchacz K et al. Low CD4+ T cell count is a risk factor for cardiovascular disease events in the HIV outpatient study. *Clin Infect Dis* 2010; 51(4):435-47.
- Achhra AC, Amin J, Law MG et al. Immunodeficiency and the risk of serious clinical endpoints in a well studied cohort of treated HIV-infected patients. *AIDS* 2010;24(12):1877-86. DOI: 10.1097/QAD.0b013e32833b1b26
- Morlat P, Roussillon C, Henard S et al. Causes of death among HIV-infected patients in France in 2010 (national survey): trends since 2000. *AIDS* 2014;28(8):1181-91. DOI: 10.1097/QAD.0000000000000222
- Smith CJ, Ryom L, Weber R et al. Trends in underlying causes of death in people with HIV from 1999 to 2011 (D:A:D): a multicohort collaboration. *Lancet* 2014;384(9939):241-8. DOI: 10.1016/S0140-6736(14)60604-8
- Obel N, Thomsen HF, Kronborg G et al. Ischemic heart disease in HIV-infected and HIVuninfected individuals: a population-based cohort study. *Clin Infect Dis* 2007; 44(12):1625-31.
- Schouten J, Wit FW, Stolte IG et al. Cross-sectional comparison of the prevalence of age-associated comorbidities and their risk factors between HIV-infected and uninfected individuals: the AGEHIV Cohort Study. *Clin Infect Dis* 2014;59(12):1787-97. DOI: 10.1093/cid/ciu701

## ИНФОРМАЦИЯ ОБ АВТОРАХ

**Калиберденко Виталий Борисович** – канд. мед. наук, доц. каф. внутренней медицины №2, ФГАОУ ВО «Крымский федеральный университет им. В.И. Вернадского», СП «Ордена Трудового Красного Знамени Медицинский институт им. С.И. Георгиевского». E-mail: vit\_boris@mail.ru; ORCID: 0000-0003-1693-3190; Scopus Author ID: 57211323024

**Бетер Виктория Сергеевна** – студент, ФГАОУ ВО «Крымский федеральный университет им. В.И. Вернадского», СП «Ордена Трудового Красного Знамени Медицинский институт им. С.И. Георгиевского». E-mail: vfridman926@gmail.com; ORCID: 0009-0009-9054-7926

**Загидуллина Эмилия Рафилевна** – студент, ФГАОУ ВО «Крымский федеральный университет им. В.И. Вернадского», СП «Ордена Трудового Красного Знамени Медицинский институт им. С.И. Георгиевского». E-mail: emiliazag15@gmail.com; ORCID: 0009-0005-9693-5461

**Пронькина Татьяна Сергеевна** – студент, ФГАОУ ВО «Крымский федеральный университет им. В.И. Вернадского», СП «Ордена Трудового Красного Знамени Медицинский институт им. С.И. Георгиевского». E-mail: ytochkakryakrya@gmail.com; ORCID: 0009-0006-4936-5088

Поступила в редакцию: 12.12.2024

Поступила после рецензирования: 26.12.2024

Принята к публикации: 23.01.2025

## INFORMATION ABOUT THE AUTHORS

**Vitalii B. Kaliberdenko** – Cand. Sci. (Med.), Vernadsky Crimean Federal University Georgievsky, Order of the Red Banner Medical Institute. E-mail: vit\_boris@mail.ru; ORCID: 0000-0003-1693-3190; Scopus Author ID: 57211323024

**Victoria S. Beter** – Student, Vernadsky Crimean Federal University Georgievsky, Order of the Red Banner Medical Institute. E-mail: vfridman926@gmail.com; ORCID: 0009-0009-9054-7926

**Emilia R. Zagidullina** – Student, Vernadsky Crimean Federal University, Georgievsky Order of the Red Banner Medical Institute. E-mail: emiliazag15@gmail.com; ORCID: 0009-0005-9693-5461

**Tatiana S. Pronkina** – Student, Vernadsky Crimean Federal University Georgievsky, Order of the Red Banner Medical Institute. E-mail: ytochkakryakrya@gmail.com; ORCID: 0009-0006-4936-5088

Received: 12.12.2024

Revised: 26.12.2024

Accepted: 23.01.2025



# Смешанная криоглобулинемия у пациентов с вирусным гепатитом С. Всегда ли эрадикация вируса ведет к достижению полного клинического и иммунологического ответа?

А.Ш. Асанова<sup>1✉</sup>, Е.И. Стилиди<sup>1</sup>, Р.Р. Ибраимов<sup>1</sup>, Г.С. Мережко<sup>1</sup>, В.В. Балаковская<sup>1</sup>, М.М. Айвазян<sup>1</sup>, Б.В. Кабиров<sup>2</sup>, Р.Р. Мутигуллин<sup>2</sup>

<sup>1</sup>ФГАОУ ВО «Крымский федеральный университет им. В.И. Вернадского», СП «Ордена Трудового Красного Знамени Медицинский институт им. С.И. Георгиевского», Симферополь, Россия;

<sup>2</sup>ФГБОУ ВО «Казанский государственный медицинский университет» Минздрава России, Казань, Россия

✉22\_ashulashul@mail.ru

## Аннотация

Смешанная криоглобулинемия является одним из частых внепеченочных проявлений хронического вирусного гепатита С. По результатам исследований установлено, что около 53% больных вирусом гепатита С имеют криоглобулины в сыворотке крови. В данной статье проанализированы результаты научных работ ряда авторов, которые изучали эффективность противовирусного лечения у пациентов с криоглобулинемическим васкулитом. Целью статьи является раскрытие ряда вопросов: имеется ли связь между наличием смешанной криоглобулинемии и фиброзом печени у пациентов? Приведет ли эрадикация вируса гепатита С к достижению полного клинического и иммунологического ответа? Авторы работ сделали вывод, что наличие смешанной криоглобулинемии коррелирует с выраженным фиброзом печени (F3 и F4), что может позволить считать криоглобулинемию иммунологическим индикатором цирроза. Диагностическая настороженность должна сохраняться даже после достижения устойчивого вирусологического ответа, так как полный иммунологический ответ достигается только к 1–2-му году наблюдения.

**Ключевые слова:** криоглобулинемия, криоглобулинемический васкулит, хронический вирусный гепатит С, противовирусная терапия.

**Для цитирования:** Асанова А.Ш., Стилиди Е.И., Ибраимов Р.Р., Мережко Г.С., Балаковская В.В., Айвазян М.М., Кабиров Б.В., Мутигуллин Р.Р. Смешанная криоглобулинемия у пациентов с вирусным гепатитом С. Всегда ли эрадикация вируса ведет к достижению полного клинического и иммунологического ответа? *Клинический разбор в общей медицине*. 2025; 6 (3): 72–75. DOI: 10.47407/kr2025.6.03.00p4528

## Cryoglobulinemic vasculitis in patients with viral hepatitis C. Does viral eradication always lead to a complete clinical and immunological response?

Ashime Sh. Asanova<sup>1✉</sup>, Elena I. Stilidi<sup>1</sup>, Ruslan R. Ibraimov<sup>1</sup>, Georgiy S. Merezko<sup>1</sup>, Valeriya V. Balakovskaya<sup>1</sup>, Milena M. Ayvazyan<sup>1</sup>, Bulat V. Kabirov<sup>2</sup>, Ramil R. Mutigullin<sup>2</sup>

<sup>1</sup>Vernadsky Crimean Federal University, Georgievsky Order of the Red Banner Medical Institute (structural division), Simferopol, Russia;

<sup>2</sup>Kazan State Medical University, Kazan, Russia

✉22\_ashulashul@mail.ru

## Abstract

Mixed cryoglobulinemia is one of the common extrahepatic manifestations of chronic viral hepatitis C. According to the research results, about 53% of HCV patients have cryoglobulins in their blood serum. This article analyzes the results of scientific papers by a number of authors who have studied the effectiveness of antiviral treatment in patients with cryoglobulinemia. The purpose of the article is to reveal a number of questions: is there a link between the presence of mixed cryoglobulinemia and liver fibrosis in patients? Will virus eradication always lead to a complete clinical and immunological response? The authors concluded that the presence of mixed cryoglobulinemia is associated with severe liver fibrosis (F3 and F4), which may allow cryoglobulinemia to be considered an immunological indicator of cirrhosis. Diagnostic alertness for patients should be maintained even after achieving a sustained virological response, since a complete immunological response.

**Keywords:** cryoglobulinemia, cryoglobulinemic vasculitis, chronic viral hepatitis C, antiviral therapy.

**For citation:** Asanova A.Sh., Stilidi E.I., Ibraimov R.R., Merezko G.S., Balakovskaya V.V., Ayvazyan M.M., Kabirov B.V., Mutigullin R.R. Cryoglobulinemic vasculitis in patients with viral hepatitis C. Does viral eradication always lead to a complete clinical and immunological response? *Clinical review for general practice*. 2025; 6 (3): 72–75 (In Russ.). DOI: 10.47407/kr2025.6.03.00p4528

## Введение

На сегодняшний день гепатит С представляет собой значительную угрозу для общественного здравоохранения, затрагивая порядка 170 млн людей по всему миру [1]. Хорошо известно, что вирус гепатита С (ВГС, Hepatitis C Virus – HCV) не является гепатотоксичным и большая часть повреждений печени вызвана клеточно-опосредованной иммунной реакцией против инфицированных клеток печени. Аналогичным образом внепече-

ночные проявления ВГС связаны с аутоиммунными механизмами, которые возникают в ответ на репликацию вируса в печени, тканях лимфоидного и нелимфоидного происхождения, приводя к функциональному изменению лимфоцитов и продукции избыточного количества аутоантител и криоглобулинов. Установление этиологической связи смешанной криоглобулинемии с HCV-инфекцией, позволило определять тактику лечения больных и методы профилактики.



Одним из частых внепеченочных проявлений ВГС является смешанная криоглобулинемия. Криоглобулины – это иммуноглобулины сыворотки крови, которые подвергаются обратимому осаждению при низких температурах. Согласно результатам исследований, около 53% больных ВГС имеют криоглобулины в сыворотке крови [2]. По классификации Brouet (1974) существует три типа криоглобулинемии в зависимости от составных частей криопреципитата. Тип I (выявляется в 10–15% случаев) включает моноклональные иммуноглобулины IgG, IgM или реже IgA. Криоглобулинемия II и III типа (смешанная криоглобулинемия) характеризуется наличием моноклонального IgM (тип II) или поликлонального IgM (тип III), которые обладают свойствами ревматоидного фактора. Развитие криоглобулинемии типа II в 80–90% связано с хронической HCV-инфекцией, тогда как тип III чаще сопутствует аутоиммунным патологиям. Клинические проявления криоглобулинемии возникают не у всех пациентов и, как правило, появляются при продолжительном течении заболевания и высокой степени криокрита [3, 4]. Криоглобулинемический васкулит характеризуется наличием типичной клинической триады (слабость, артралгии, полиморфные высыпания), а также возможным полиорганным поражением с развитием периферической полинейропатии, гломерулонефрита и диффузного васкулита [5, 6].

Основным механизмом заболевания является лимфо-пролиферация В-клеток: благодаря наличию мембранного рецептора CD81 на поверхности В-клеток и гепатоцитов, ВГС имеет возможность одновременно инфицировать оба типа клеток. Активация рецептора CD81 позволяет В-клеткам реагировать на более низкие концентрации антигена и, в конечном итоге, индуцирует пролиферацию В-клеток, вызывая значительную продукцию аутоантител. Известно, что в процессе клональной экспансии В-лимфоцитов преобладают клетки VH1-69, которые играют важную роль в продукции IgM с активностью ревматоидного фактора. Сочетаясь с IgG и вирусными частицами, они образуют иммунные комплексы, которые способны к криопреципитации. Иммунные комплексы активируют систему комплемента через компонент C1q классическим путем и откладываются в сосудах мелкого и среднего размера, связываясь с рецепторами C1q на эндотелии. Активация системы комплемента обеспечивает хемотаксис лейкоцитов и моноцитов, которые вносят решающий вклад в развитие васкулита [7, 8].

В исследовании, которое проводилось в Монгольском государственном медицинском университете, изучалась распространенность смешанной криоглобулинемии в азиатской популяции и определялась связь между наличием сывороточной криоглобулинемии и фиброзом печени у пациентов с ХГС. Всего в ретроспективном анализе участвовали 2255 пациентов, ранее не получавших лечения. 364 (32%) из 1135 пациентов с биопсией печени и 341 (30,4%) из 1120 пациентов без биопсии имели криоглобулины в плазме крови. После проведения анализа выяснилось, что распространен-

ность наличия сывороточной криоглобулинемии составляет 30,4–32% среди больных с HCV-инфекцией и коррелирует с выраженным фиброзом печени (F3 и F4) у больных с подтвержденной биопсией и у пациентов с высокой степенью фиброза (F4) без биопсии печени [9].

Противовирусные препараты кардинально изменили подход к лечению хронической HCV-инфекции, обеспечивая полное выздоровление 95% пациентов. До эры противовирусных препаратов прямого действия криоглобулинемия была ассоциирована с инфекцией ВГС в 70–90% случаев. Наблюдаемая у 40–53% пациентов с гепатитом С смешанная криоглобулинемия в основном протекает бессимптомно. Напротив, криоглобулинемический васкулит может возникнуть у 5–10% пациентов с ВГС [10]. На сегодняшний день собрано множество данных о лечении пациентов с преимущественно печеночными проявлениями хронической HCV-инфекции. В ходе данных исследований была подтверждена как высокая эффективность, так и безопасность препаратов прямого противовирусного действия. Например, в рамках клинических исследований было установлено, что большинство исследуемых достигли устойчивого вирусологического ответа (УВО) спустя 12 нед (УВО<sub>12</sub>) после завершения курса лечения. Однако использование противовирусных препаратов у больных с внепеченочными проявлениями HCV-инфекции остается малоизученным.

D. Saadoun и соавт. провели перспективное исследование, в котором 24 пациента с ВГС (12 с циррозом печени), лечились комбинацией препаратов Софосбувир + Рибавирин в течение 24 нед. В этом исследовании только 17 (71%) пациентов достигли УВО. Одновременно с УВО исследователи наблюдали исчезновение пурпуры в 16 (67%) случаях, исчезновение язвенного поражения кожи в 3 (13%) случаях и исчезновение артралгий в 14 (58%) случаях. Улучшение нефропатии было зарегистрировано в 4 (16%) случаях, тогда как улучшение периферической нейропатии наблюдалось в 8 (50%) из 16 случаев. Снижение уровня криокрита было зарегистрировано во всех случаях, но исчезновение криоглобулинов только в 46% случаев. Уровень сывороточного C4 увеличился у 20 пациентов. Аланинаминотрансфераза нормализовалась у всех пациентов. Основными побочными эффектами противовирусных препаратов прямого действия были легкая усталость (25%), анемия (25%), бессонница (21%) [11].

В ретроспективном исследовании M.E. Sise и соавт. сообщили об опыте, полученном у 12 пациентов (6 с циррозом и 6 с GT1). Восемь пациентов получали комбинацию Софосбувир + Симепревир, а 4 получали Софосбувир + Рибавирин в течение 12 или 24 нед. Спустя 6 мес терапии все пациенты (100%) были отрицательными по РНК HCV. УВО<sub>12</sub> был достигнут в 10 (83%) случаях. После УВО наблюдалось исчезновение пурпуры в 83% случаев, исчезновение артралгий – в 67%, исчезновение нейропатии – в 75% и улучшение нефропатии – в 43% случаев. Снижение криокрита было отмечено у 9 (75%) пациентов, а уровень криоглобулинов снизился

у 89% пациентов. Уровень ревматоидного фактора был нормальным у 3 (50%) пациентов, а уровень сывороточного С4 увеличился с 11 до 16 мг/дл к 12-й неделе [12].

В другом проспективном исследовании S. Sollima и соавт. 7 пациентов получали схемы лечения на основе противовирусных препаратов прямого действия. Все пациенты (100%) достигли УВО<sub>12</sub>. В конце лечения криоглобулины сыворотки не определялись у 4 пациентов, но стали определяться вновь в ходе последующего наблюдения. Клинический ответ при УВО<sub>12</sub> наблюдался только у двух пациентов. Однако через 8 нед у одного пациента произошел рецидив криоглобулинемического васкулита, несмотря на отсутствие РНК HCV [13].

В исследовании, проведенном в Клинике ревматологии, нефрологии и профпатологии им. Е.М. Тареева, анализировались иммунологические реакции у пациентов с криоглобулинемическим васкулитом после противовирусной терапии в период с 2015 по 2022 г. Участников исследования разделили на две группы: первая включала 23 пациента с криоглобулинемическим васкулитом, а вторая – 22 пациента с «бессимптомной» криоглобулинемией. В клинической картине у 34 (71%) пациентов наблюдалась кожная пурпура, артралгия диагностировалась у 17 (35%), язвенные поражения кожи – у 3 (6,3%), а гломерулонефрит – у 20% больных. Результаты показали, что в первой группе испытуемых к окончанию лечения у 13 (56,5%) пациентов с HCV-ассоциированным криоглобулинемическим васкулитом наблюдался полный (исчезновение криоглобулинов, нормализация ревматоидного фактора и комплимента С4) и частичный иммунологический ответ (улучшение показателей криоглобулинов, ревматоидного фактора и С4 более чем на 50%). К УВО<sub>48</sub> это число возросло до 17 (73,9%). Несмотря на то что в первой группе степень иммунологических изменений была менее выражена, во второй группе отмечался более продолжительный иммунологический ответ: к УВО<sub>12</sub> он составил 77,3%, а к УВО<sub>48</sub> – 86,3%. Согласно результатам исследования, в 70% случаев клинический и иммунологический ответы у пациентов появляются не ранее чем через 1–2 года наблюдения. Поэтому необходим долгосрочный мониторинг пациентов с HCV-ассоциированным криоглобулинемическим васкулитом после достижения УВО [14].

Вследствие этого у врачей возникает множество вопросов, касающихся оценки возможного исхода оставшейся криоглобулинемии, после достижения авиремии в результате противовирусной терапии. Один из ключевых вопросов – вероятность исчезновения или, по крайней мере, значимого снижения уровня криоглобулинов после достижения авиремии. Исследования показывают, что полное разрешение криоглобулинемии после

противовирусной терапии наблюдается далеко не всегда. Это связано с тем, что формирование иммунных комплексов может быть обусловлено не только активной вирусной инфекцией, но и накоплением аутоантител, изменением иммунного ответа, а также персистенцией В-клеточных клонов, продуцирующих криоглобулины. У значительной части пациентов отмечается персистенция криоглобулинемии в низких титрах, не сопровождающееся клиническими симптомами. Однако у других пациентов может наблюдаться прогрессирующее снижение уровня криоглобулинов в течение нескольких месяцев и лет после завершения противовирусной терапии. Другой важный аспект – риск обострения криоглобулинемического васкулита и, что особенно опасно, развитие В-клеточной неходжкинской лимфомы. Некоторые исследования демонстрируют повышенный риск развития неходжкинской лимфомы у пациентов с криоглобулинемией даже после успешной эрадикации ВГС. Такая злокачественная трансформация обусловлена вирусным оболочечным Е2 гликопротеином, который связывается с CD81. Риск злокачественной В-клеточной трансформации выше у пациентов с высоким титром криоглобулинов, выраженными клиническими проявлениями васкулита и наличием определенных генетических маркеров. Поэтому регулярный мониторинг уровня криоглобулинов, а также проведение исследований для выявления ранних признаков неходжкинской лимфомы является критически важным после завершения противовирусной терапии [15].

Таким образом, можно сделать вывод, что наличие смешанной криоглобулинемии может служить иммунологическим индикатором цирроза, а также подчеркивает важность бдительности при выявлении криоглобулинемии на ее начальных стадиях, поскольку ранняя диагностика имеет решающее значение для эффективного лечения. Несмотря на то что препараты прямого противовирусного действия обеспечивают полный вирусологический ответ у 100% пациентов с HCV-ассоциированным криоглобулинемическим васкулитом, иммунологический ответ достигается только к 1–2-му году наблюдения. Кроме того, больные с высокими титрами криоглобулинов и наличием специфических генетических маркеров подвергаются более высокому риску развития В-клеточной неходжкинской лимфомы. Следовательно, крайне важно наблюдать за такими пациентами в течение длительного периода после того, как они достигли УВО.

**Конфликт интересов.** Авторы заявляют об отсутствии конфликта интересов.

**Conflict of interests.** The authors declare that there is not conflict of interests.

## Литература / References

1. Вирусные гепатиты в Российской Федерации. Аналитический обзор. 11-й выпуск. Под ред. В.И. Покровского, А.А. Тотоляна. СПб.: ФБУН «Санкт-Петербургский НИИЭМ им. Пастера», 2018. Viral hepatitis in the Russian Federation. Analytical review. 11th issue. Ed. V.I. Pokrovsky, A.A. Totolyan. St. Petersburg: St. Petersburg Scientific Research Institute of Epidemiology and Microbiology named after Pasteur, 2018 (in Russian).
2. Секреты ревматологии. Под ред. В. Стерлинга. СПб., 2001. Secrets of rheumatology. Ed. V. Sterling, St. Petersburg, 2001 (in Russian).

3. Ghetie D, Mehraban N, Sibley CH. Cold hard facts of cryoglobulinemia: updates on clinical features and treatment advances. *Rheum Dis Clin North Am* 2015;41(1):93-108. DOI: 10.1016/j.rdc.2014.09.008
4. Dammacco F, Racanelli V, Russi S, Sansonno D. The expanding spectrum of HCV-related cryoglobulinemic vasculitis: a narrative review. *Clin Exp Med* 2016;16(3):233-42. DOI: 10.1007/s10238-016-0410-9
5. Семенова Е.Н. Системные некротизирующие васкулиты. *Русский врач*. 2001. Semenova E.N. Systemic necrotizing vasculitis. *The Russian doctor*. 2001 (in Russian).
6. Cacoub P, Costedoat-Chalumeau N, Lidove O, Alric L. Cryoglobulinemia vasculitis. *Current opinion in rheumatology* 2002;14(1):29-35.
7. Dammacco F, Lauletta G, Russi S et al. Clinical practice: hepatitis C virus infection, cryoglobulinemia and cryoglobulinemic vasculitis. *Clin Exp Med* 2019;19(1):1-21. DOI: 10.1007/s10238-018-0536-z
8. Sansonno D, Gesualdo L, Manno C et al. Hepatitis C virus-related proteins in kidney tissue from hepatitis C virus-infected patients with cryoglobulinemic membranoproliferative glomerulonephritis. *Hepatology* 1997; 25(5):1237-44. DOI: 10.1002/hep.510250529
9. Batsaikhan B, Huang CI, Yeh ML et al. Association between cryoglobulinemia and liver fibrosis in chronic hepatitis C patients. *J Gastroenterol Hepatol* 2018;33(11):1897-903. DOI: 10.1111/jgh.14275
10. Comarmond C, Cacoub P, Saadoun D. Treatment of chronic hepatitis C-associated cryoglobulinemia vasculitis at the era of direct-acting antivirals. *Therapeutic Advances in Gastroenterology* 2020;13.
11. Saadoun D, Resche Rigon M, Pol S et al. PegIFN $\alpha$ /ribavirin/protease inhibitor combination in severe hepatitis C virus-associated mixed cryoglobulinemia vasculitis. *J Hepatol* 2015;62(1):24-30. DOI: 10.1016/j.jhep.2014.08.015
12. Sise ME, Bloom AK, Wisocky J et al. Treatment of hepatitis C virus-associated mixed cryoglobulinemia with direct-acting antiviral agents. *Hepatology* 2016;63(2):408-17. DOI: 10.1002/hep.28297
13. Sollima S, Milazzo L, Vassalini P et al. Recurrence of mixed cryoglobulinemia vasculitis following influenza vaccination despite clearance of hepatitis C virus infection. *Clin Exp Rheumatol* 2018;111(2):161-2. PMID: 29185964.
14. Милованова С.Ю., Козловская (Лысенко) Л.В., Милованова Л.Ю. и др. Терапия препаратами прямого противовирусного действия HCV-ассоциированного криоглобулинемического васкулита. Всегда ли эрадикация вируса ведет к достижению полного клинического и иммунологического ответа? *Доказательная гастроэнтерология*. 2024;13(3):26-33. Milovanova S.Yu., Kozlovskaya (Lysenko) L.V., Milovanova L.Yu. et al. Therapy with drugs of direct antiviral action of HCV-associated cryoglobulinemic vasculitis. Does virus eradication always lead to a complete clinical and immunological response? *Evidence-based gastroenterology*. 2024;13(3):26-33 (in Russian).
15. Мухин Н.А., Козловская Л.В., Милованова Л.Ю. и др. HCV-ассоциированный криоглобулинемический васкулит с тяжелым поражением почек и развитием В-клеточной лимфомы. Современные возможности изменения прогноза с помощью моноклональных антител к CD20 и противовирусной терапии. *Клиническая нефрология*. 2011;2:61-9. Mukhin N.A., Kozlovskaya L.V., Milovanova L.Yu. et al. HCV-associated cryoglobulinemic vasculitis with severe kidney damage and the development of B-cell lymphoma. Modern possibilities of changing the prognosis using monoclonal antibodies to CD20 and antiviral therapy. *Clinical nephrology*. 2011;2:61-9 (in Russian).

## ИНФОРМАЦИЯ ОБ АВТОРАХ

**Асанова Ашиме Шевкетовна** – ординатор каф. терапии, гастроэнтерологии, кардиологии и общей врачебной практики (семейной медицины), ФГАОУ ВО «КФУ им. В.И. Вернадского», СП «Ордена Трудового Красного Знамени Медицинский институт им. С.И. Георгиевского». E-mail: 22\_ashulashul@mail.ru

**Стилиди Елена Игоревна** – канд. мед. наук, ассистент каф. терапии, гастроэнтерологии, кардиологии и общей врачебной практики (семейной медицины), ФГАОУ ВО «КФУ им. В.И. Вернадского», СП «Ордена Трудового Красного Знамени Медицинский институт им. С.И. Георгиевского». E-mail: aleandreeva1@gmail.com

**Ибраимов Руслан Расимович** – студент 2-го медицинского факультета, ФГАОУ ВО «КФУ им. В.И. Вернадского», СП «Ордена Трудового Красного Знамени Медицинский институт им. С.И. Георгиевского». E-mail: ruslanchik1808@gmail.com

**Мережко Георгий Сергеевич** – студент 1-го медицинского факультета, ФГАОУ ВО «КФУ им. В.И. Вернадского», СП «Ордена Трудового Красного Знамени Медицинский институт им. С.И. Георгиевского». E-mail: jora-2002@mail.ru

**Балаковская Валерия Владимировна** – студентка 2-го медицинского факультета, ФГАОУ ВО «КФУ им. В.И. Вернадского», СП «Ордена Трудового Красного Знамени Медицинский институт им. С.И. Георгиевского». E-mail: balakeria@mail.ru

**Айвазян Милена Мирановна** – студентка 1-го медицинского факультета, ФГАОУ ВО «КФУ им. В.И. Вернадского», СП «Ордена Трудового Красного Знамени Медицинский институт им. С.И. Георгиевского». E-mail: aivazyan.meelena@yandex.ru

**Кабиров Булат Васильевич** – студент 6-го курса лечебного факультета, ФГБОУ ВО «Казанский ГМУ». E-mail: bulat292001@gmail.com

**Мутигуллин Рамиль Расимович** – студент 6-го курса лечебного факультета, ФГБОУ ВО «Казанский ГМУ». E-mail: udman523@gmail.com

Поступила в редакцию: 09.01.2025

Поступила после рецензирования: 21.01.2025

Принята к публикации: 23.01.2025

## INFORMATION ABOUT THE AUTHORS

**Ashime Sh. Asanova** – Resident, Vernadsky Crimean Federal University, Georgievsky Order of the Red Banner Medical Institute. E-mail: 22\_ashulashul@mail.ru

**Elena I. Stilidi** – Cand. Sci. (Med.), Assistant, Vernadsky Crimean Federal University, Georgievsky Order of the Red Banner Medical Institute. E-mail: aleandreeva1@gmail.com

**Ruslan R. Ibraimov** – Student, Vernadsky Crimean Federal University, Georgievsky Order of the Red Banner Medical Institute. E-mail: ruslanchik1808@gmail.com

**Georgiy S. Merezko** – Student, Vernadsky Crimean Federal University, Georgievsky Order of the Red Banner Medical Institute. E-mail: jora-2002@mail.ru

**Valeriya V. Balakovskaya** – Student, Vernadsky Crimean Federal University, Georgievsky Order of the Red Banner Medical Institute. E-mail: balakeria@mail.ru

**Milena M. Ayvazyan** – Student, Vernadsky Crimean Federal University, Georgievsky Order of the Red Banner Medical Institute. E-mail: aivazyan.meelena@yandex.ru

**Bulat V. Kabirov** – Student, Kazan State Medical University. E-mail: bulat292001@gmail.com

**Ramil R. Mutigullin** – Student, Kazan State Medical University. E-mail: udman523@gmail.com

Received: 09.01.2025

Revised: 21.01.2025

Accepted: 23.01.2025





Клинический случай

# Опыт лечения острой надпочечниковой недостаточности, развившейся на фоне COVID-19 (коронавирусной инфекции), у пациента с сахарным диабетом

Т.А. Мелешкевич<sup>1,3</sup>, И.А. Курникова<sup>2,3</sup>, Ю.А. Верзина<sup>1,2</sup>, Е.В. Тавлуева<sup>1,4</sup>, М.И. Савеленок<sup>1</sup>,  
М.А. Завалина<sup>2</sup>, А.С. Журавлева<sup>2✉</sup>

<sup>1</sup>ГБУЗ «Городская клиническая больница им. Ф.И. Иноземцева Департамента здравоохранения города Москвы», Москва, Россия;

<sup>2</sup>ФГАОУ ВО «Российский университет дружбы народов им. Патриса Лумумбы», Москва, Россия;

<sup>3</sup>ФГБОУ ДПО «Российская медицинская академия непрерывного профессионального образования» Минздрава России, Москва, Россия;

<sup>4</sup>ФГБУ «Национальный медицинский исследовательский центр терапии и профилактической медицины» Минздрава России, Москва, Россия

✉zhuravlevaas@mail.ru

## Аннотация

**Введение.** Тяжесть состояния пациентов при коронавирусной инфекции в значительной степени зависит от множественности поражения и вовлечения жизненно важных органов, таких, например, как надпочечники – одного из важнейших звеньев в системе адаптации при острых процессах. Литературные данные свидетельствуют о структурных изменениях надпочечников у пациентов с SARS-CoV-2, а гистологическая картина указывает на наличие очагового некроза надпочечников и васкулита мелких вен. Исследования, посвященные оценке функции и повреждения надпочечников при COVID-19, свидетельствуют о развитии в них хронического процесса.

**Цель.** Изучение клинического случая, связанного с развитием у пациента с сахарным диабетом 2-го типа острой надпочечниковой недостаточности на фоне COVID-19.

**Материал и методы.** Источником информации послужила первичная медицинская документация пациента Е. «Медицинская карта пациента, получающего медицинскую помощь в стационарных условиях» (форма 003/у).

**Результаты.** На 2-е сутки госпитализации развились патогномоничные для острой надпочечниковой недостаточности признаки: смутный оттенок кожных покровов, потемнение кожных складок в области кистей рук, гипонатриемия и артериальная гипотония. Диагноз был подтвержден результатами гормонального обследования: адренокортикотропный гормон – 63 пг/мл (0,0–46,0 пг/мл), кортизол крови утром – 68 нмоль/л (185–624 нмоль/л), кортизол в суточной моче – 55 мкг/сут (75–520 мкг/сут).

**Выводы.** Описанный случай характеризует клинико-лабораторные данные острой первичной надпочечниковой недостаточности с полным восстановлением функции надпочечников. Стабилизация гормонального профиля при стационарном лечении до показателей, не требующих поддерживающей терапии гормональными препаратами в дальнейшем, является особенностью данного примера. Приведенный клинический случай свидетельствует о степени поражающего действия вируса, способной вызывать острую (обратимую) первичную надпочечниковую недостаточность. В представленном клиническом случае показано, что не всегда развитие надпочечниковой недостаточности при COVID-19 – это начало хронического процесса, даже у пациентов с высокой коморбидностью (сахарный диабет 2-го типа). А при своевременном начале активной терапии удастся не только сохранить, но и восстановить функцию надпочечников.

**Ключевые слова:** SARS-CoV-2, COVID-19, эндокринопатия, аддисонический криз, острая надпочечниковая недостаточность.

**Для цитирования:** Мелешкевич Т.А., Курникова И.А., Верзина Ю.А., Тавлуева Е.В., Савеленок М.И., Завалина М.А., Журавлева А.С. Опыт лечения острой надпочечниковой недостаточности, развившейся на фоне COVID-19 (коронавирусной инфекции), у пациента с сахарным диабетом. *Клинический разбор в общей медицине*. 2025; 6 (3): 76–81. DOI: 10.47407/kr2025.6.03.00p4511

## Clinical Case

## Experience in the treatment of acute adrenal insufficiency developed on COVID-19 (coronavirus infection) in a patient with diabetes

Tatiana A. Meleshkevich<sup>1,3</sup>, Irina A. Kournikova<sup>2,3</sup>, Iuliia A. Verzina<sup>1,2</sup>, Evgeniya V. Tavluева<sup>1,4</sup>,  
Maxim I. Savelenok<sup>1</sup>, Maria A. Zavalina<sup>2</sup>, Anastasia S. Zhuravleva<sup>2✉</sup>

<sup>1</sup>Inozemtsev City Clinical Hospital, Moscow, Russia;

<sup>2</sup>Patrice Lumumba People's Friendship University of Russia (RUDN University), Moscow, Russia;

<sup>3</sup>Russian Medical Academy of Continuous Professional Education, Moscow, Russia;

<sup>4</sup>National Medical Research Center for Therapy and Preventive Medicine, Moscow, Russia

✉zhuravlevaas@mail.ru

## Abstract

**Introduction.** The severity condition of patients with COVID-19 largely depends on the multiplicity lesions and the involvement of vital organs, such as the adrenals, one of the most important components in the adaptation system in acute processes. Literary data indicate structural changes in the adrenals in patients with SARS-CoV-2, and the histological picture indicates the presence of focal necrosis of the adrenal glands and vasculitis of small veins. Studies on the assessment of adrenal function and damage in Covid-19 indicate the development of a chronic process in them. The objective of this study is to study a clinical case associated with the development of acute adrenal insufficiency in a patient with type 2 diabetes on COVID-19.



**Purpose.** To study a clinical case related to the development of acute adrenal insufficiency in a patient with type 2 diabetes mellitus on the background of COVID-19.

**Material and methods.** The source of the information was the primary medical documentation of patient E. «Medical record of a patient receiving medical care in an inpatient setting» (form 003/y).

**Results.** On the 2nd day of hospitalization, signs pathognomonic for acute adrenal insufficiency appear: a swarthy tint of the skin, darkening of the skin folds on the hands, hyponatremia and arterial hypotension. The diagnosis was confirmed by the hormonal tests: ACTH = 63 PG/ml (0,0–46,0 PG/ml), morning cortisol blood = 68 nmol/l (185–624 nmol/l), daily urine cortisol = 55 µg/day (75–520 mg/day).

**Conclusions.** This case describes clinical and laboratory data of acute primary adrenal insufficiency with complete restoration of adrenal function. Stabilization of the hormonal profile during inpatient treatment to parameters that do not require maintenance therapy with hormonal drugs in the future is a feature of this example. This case indicates the degree of the damaging effect of the virus, which can cause acute (reversible) primary adrenal insufficiency. In the presented clinical case shown that the development of adrenal insufficiency in COVID-19 is not always the beginning of a chronic process, even in patients with high comorbidity (type 2 diabetes). And with the timely start of active therapy, it's possible not only to preserve, but also to restore the function of the adrenal glands.

**Keywords:** SARS-CoV-2, COVID-19, endocrinopathy, addison's crisis, acute adrenal insufficiency.

**For citation:** Meleshkevich T.A., Kurnikova I.A., Verzina Iu.A., Tavlueva E.V., Savelenok M.I., Zavalina M.A., Zhuravleva A.S. Experience in the treatment of acute adrenal insufficiency developed on COVID-19 (coronavirus infection) in a patient with diabetes. *Clinical review for general practice*. 2025; 6 (3): 76–81 (In Russ.). DOI: 10.47407/kr2025.6.03.00p4511

## Введение

С момента регистрации первого случая инфекции COVID-19 прошло почти 5 лет. За это время было проведено множество исследований, опубликовано значительное количество данных об особенностях течения данной патологии, ее диагностики и лечения. Вирус COVID-19 распространился молниеносно, охватив весь мир, неожиданно не только для населения, но и для специалистов. Невозможно сравнивать уровень знаний о коронавирусах до и после появления SARS-CoV-2. Несмотря на проделанную работу, необходимо понимать, что механизмы действия вируса до сих пор не изучены в полном объеме, и это влечет за собой отсутствие единой стратегии ведения этого заболевания.

Известно, что поражаться может не только респираторный тракт, но и другие системы организма. Вирус характеризуется мультисистемностью поражения, в том числе поражением эндокринной системы.

В настоящее время существует огромный спектр эндокринопатий, ассоциированных с SARS-CoV-2. На первом месте сахарный диабет (СД), развившийся впервые на фоне коронавирусной инфекции, но в результате поражающего действия вируса, помимо поджелудочной железы, в процесс вовлекаются и другие эндокринные железы, среди которых надпочечники.

С момента открытия COVID-19 часто стало встречаться такое понятие, как «усталость надпочечников», которое заключается в развитии надпочечниковой недостаточности при длительно существующих стрессорных ситуациях. Но данный синдром признается далеко не всеми научными сообществами, а рекомендуемые способы диагностики данного состояния не позволяют достоверно оценить функцию коры надпочечников [1, 2].

Причинами первичной надпочечниковой недостаточности могут являться аутоиммунные процессы, разрушающие кору надпочечников, туберкулез, грибковые инфекции, опухолевые и метастатические поражения, геморрагический инфаркт надпочечников.

По литературным данным надпочечники у пациентов с SARS-CoV-2 подвергаются структурным изменениям. Гистологические заключения говорят о наличии очагового некроза надпочечников и васкулита мелких вен [3, 4].

В связи со своей агрессивностью, COVID-19 не имеет единого патологического механизма действия, процесс сопровождается множественными поражениями органов и тканей в осуществлении которых задействовано одновременно несколько механизмов. Первичная надпочечниковая недостаточность может развиваться вследствие прямого разрушающего воздействия вируса на кору надпочечников, что доказано большим количеством наблюдений при аутопсии умерших от данного вируса. В результате детального клинко-морфологического анализа нередко обнаруживались явления дегенерации ткани надпочечников и ее некроза [2, 3]. Помимо этого существует риск развития непрямого цитопатического действия в связи с тромбозами, возникающими на фоне гиперкоагуляции, характерной для SARS-CoV-2 [1, 4].

При микроскопическом исследовании надпочечников умерших от COVID-19 пациентов выявлен острый фибриноидный некроз мелких сосудов, преимущественно артериол, в паренхиме надпочечников, капсуле и периадреналовой жировой ткани с субэндотелиальной вакуолизацией и апоптотическим детритом без выраженных признаков воспаления, паренхиматозных инфарктов или тромбоза [5, 6].

Основными клиническими проявлениями первичной надпочечниковой недостаточности являются гипотония, выраженная общая слабость, тошнота, при тяжелых случаях – рвота, потемнение кожных покровов, кожных складок. Лабораторно выявляются такие электролитные нарушения, как гипонатриемия, гиперкалиемия, снижение кортизола крови утром, снижение кортизола в суточной моче, повышение адренокортикотропного гормона (АКТГ).

Гипонатриемия – самое частое нарушение электролитного обмена в клинической практике, с которым связано неблагоприятное течение многих заболеваний. Остро возникающая глубокая гипонатриемия представляет угрозу для жизни из-за возможности развития отека головного мозга [5, 6]. Гипонатриемия распространена примерно у 20–50% госпитализированных пациентов с новой коронавирусной инфекцией, что часто связано с негативными исходами. Сопутствующая гипоксия еще более ухудшает прогноз.

Надпочечниковая недостаточность опасна развитием аддисонических кризов, при которых уровень кортизола не соответствует увеличенной в нем потребности. Эти острые, опасные для жизни состояния имеют два основных проявления – гипотензия и обезвоживание. Также характерны гипонатриемия и гиперкалиемия, вследствие увеличения выведения натрия с мочой, гиперкалиемия и повышение уровня мочевины. Все это обусловлено дефицитом стероидных гормонов, которые синтезируются в надпочечниках. На основании данных различных исследований, лидирующие позиции причин развития кризов занимают гастроэнтерит или респираторные заболевания. Учитывая отношения COVID-19 к последним и высокую частоту встречаемости тяжелого течения заболевания с резким дефицитом как глюко-, так и минералокортикоидов, а также высокий риск летальности при остром гипокортицизме непосредственно, вопрос своевременной адекватной диагностики и лечения данной патологии стоит крайне остро, даже после завершения пандемии.

**Цель** – изучение клинического случая, связанного с развитием у пациента с СД 2-го типа острой надпочечниковой недостаточности на фоне COVID-19.

**Материал и методы.** Источником информации послужила первичная медицинская документация пациента Е. «Медицинская карта пациента, получающего медицинскую помощь в стационарных условиях» (форма 003/у).

## Результаты.

### Описание клинического наблюдения

Пациент Е., 52 года, госпитализирован в отделение реанимации и интенсивной терапии (ОРИТ) ГБУЗ «ГКБ им. Ф.И. Иноземцева» (Москва) 04.12.2022 по экстренным показаниям, с жалобами на повышение температуры тела до 40,5 °С, нарастающую слабость, потемнение кожных покровов. ПЦР-тест на SARS-CoV-2 положительный. Состояние на момент поступления тяжелое, обусловленное дыхательной недостаточностью 1-й степени, выраженной интоксикацией и коморбидным фоном (СД 2-го типа). Со слов пациента, болен первые сутки.

При объективном исследовании на момент госпитализации в ОРИТ: состояние тяжелое, сознание ясное. Проведена оценка по шкале тяжести комы Глазго (The Glasgow Coma Scale, GCS); оценка тяжести состояния у взрослых пациентов по шкале APACHE (Acute physiology age chronic health evaluation); оценка органной недостаточности, риска сепсиса и смерти по шкале SOFA (Sequential Organ Failure Assessment); расчет по калькулятору оценки тяжести состояния пациента с COVID-19 – News. Показатели пациента: шкала комы Глазго – 15 баллов, APACHE II – 25 баллов; вероятность летального исхода – 55%; SOFA – 6 баллов; NEWS2 – 6 баллов. Температура – 39,0 °С. Кожные покровы смуглые, отмечает потемнение кожных складок на руках. Отеков и цианоза не выявлено. Частота дыхательных движений – 20/мин. Сатурация –

90%. Пациент находится на непрерывной оксигенации с потоком 5 л/мин.

Гемодинамика: со склонностью к гипотензии. Систolicкое давление – 80 мм рт. ст. Диastolicкое давление – 50 мм рт. ст., частота сердечных сокращений – 90/мин. Пульс: 90/мин. Живот мягкий, не увеличен, при пальпации безболезненный. Мочеиспускание самостоятельное. Рост – 175 см. Масса тела – 85 кг. Индекс массы тела – 27,8 кг/м<sup>2</sup>.

В анамнезе СД 2-го типа в течение 5 лет, в дебюте заболевания получал только метформин. Однако метформин был отменен в связи с непереносимостью, заменен на глимеипирид. Через два года после выявления СД к терапии добавлен инсулин Гларгин. На момент поступления в стационар принимал глимеипирид 4 мг утром и инсулин длительного действия Гларгин 22 Ед 1 раз в сутки вечером. Самоконтроль гликемии, контроль гликированного гемоглобина не проводил, к эндокринологу не обращался около двух лет.

Артериальное давление (АД) контролировал редко, обычно при измерении показатели находились в пределах значений 130–140/80–90 мм рт. ст. Гипотензивную терапию не принимал.

При лабораторном обследовании на момент поступления в реанимационное отделение отмечалась гипонатриемия (уровень натрия 128,2 ммоль/л, при референсных значениях 136,0–146,0 ммоль/л), гипокалиемия (уровень калия 3,42 ммоль/л, при референсных значениях 3,5–5,1 ммоль/л), гипохлоремия (уровень хлора 97,9 ммоль/л, при референсных значениях 101,0–109,0 ммоль/л).

В общем анализе крови умеренный лейкоцитоз до  $11,4 \times 10^9/\text{л}$  (норма  $4,0\text{--}9,0 \times 10^9/\text{л}$ ) без сдвига влево, абсолютное количество нейтрофилов  $8,1 \times 10^9/\text{л}$  (норма  $2,0\text{--}7,5 \times 10^9/\text{л}$ ), абсолютное количество лимфоцитов  $2,36 \times 10^9/\text{л}$  (норма  $1,20\text{--}3,00 \times 10^9/\text{л}$ ), гемоглобин – 159 г/л.

Уровень ферритина – 563,0 мкг/л (20,0–250,0 мкг/л), С-реактивный белок (СРБ) – 58,20 мг/л (0,00–5,00), прокальцитонин – 7,40 нг/мл (0,00–0,50 нг/мл). Креатинин – 164,5 мкмоль/л (норма 74,0–110,0 мкмоль/л), глюкоза – 10 ммоль/л. D-димер – 1826 нг/мл (0–500 нг/мл).

По результатам обследования с помощью компьютерной томографии (КТ) органов грудной клетки данных, подтверждающих очагово-инфильтративные изменения в легких, не выявлено.

По данным КТ головного мозга: данных, подтверждающих острое нарушение мозгового кровообращения, получено не было.

Ультразвуковое исследование (УЗИ) органов брюшной полости (комплексное), почек, надпочечников от 05.12.2022: Диффузные изменения печени, селезенки. Диффузные изменения почек.

По данным УЗИ вен нижних конечностей – без патологии.

Пациенту установлен основной диагноз U07.1. Коронавирусная инфекция, вызванная вирусом COVID-19. Синдромом интоксикации.

Сопутствующий диагноз: СД 2-го типа. Индивидуальный целевой уровень гликированного гемоглобина ме-

нее 7,0%. Диабетическая дистальная симметричная сенсомоторная полинейропатия. Хроническая болезнь почек. Диабетическая нефропатия. Стадия 3А (скорость клубочковой фильтрации 55 мл/мин/1,73 м<sup>2</sup>).

Пациенту назначена противовирусная терапия, антикоагулянты, с добавлением гастропротекторной и инфузионной терапии для профилактики осложнений и стабилизации состояния.

На вторые сутки госпитализации, 05.12.2022, состояние пациента ухудшилось. Появились жалобы на тошноту, рвоту до 4 раз в день, выраженную общую слабость. Температура тела – 38,5 °С. АД – 80/40 мм рт. ст.

По данным оценки кислотно-щелочного состояния (КЩС) выявлен ацидоз. Показатели от 05.12.2022: pH – 7,120, sBE (стандартный избыток оснований) – 22,9 ммоль/л, РаСО<sub>2</sub> – 11,4 мм рт. ст.

Отмечалось снижение уровня натрия 126,1 ммоль/л (136,0–146,0), нормализация уровня калия 4,34 ммоль/л (3,50–5,10), гипергликемия до 20 ммоль/л.

Повышение прокальцитонина до 23,00 нг/мл (0,00–0,50 нг/мл), повышение уровня СРБ до 449,30 мг/л (0,00–5,00 нг/мл), уровень лейкоцитов: 10,4×10<sup>9</sup>/л. Абсолютное количество нейтрофилов: 9,4×10<sup>9</sup>/л, лимфоциты: 2,4×10<sup>9</sup>/л (1,20–3,00×10<sup>9</sup>/л).

Состояние пациента было расценено как септическое. Ввиду гемодинамической нестабильности, снижения уровня АД до 80/50 мм рт. ст., пациент был переведен на вазопрессорную поддержку норэпинефрином.

К этому моменту у пациента наблюдались патогномичные для острой надпочечниковой недостаточности признаки: смуглый оттенок кожных покровов, потемнение кожных складок в области кистей рук, гипонатриемия и артериальная гипотония, в связи с чем пациент был осмотрен эндокринологом. Установлен диагноз: острая надпочечниковая недостаточность. В ожидании результатов исследования гормонов была рекомендована терапия гидрокортизоном 100 мг внутривенно, с последующим введением 200 мг внутривенно за сутки, инфузионная терапия натрия хлоридом раствором 0,9%. С учетом неудовлетворительной компенсации углеводного обмена пациент был переведен на базис-болюсную инсулинотерапию и назначен инсулин Гларгин 22 Ед вечером, инсулин Аспарт по схеме: 8 Ед перед завтраком, 6 Ед перед обедом и 6 Ед перед ужином.

Результаты гормонального обследования от 05.12.2022: АКТГ – 63 пг/мл (0,0–46,0 пг/мл), кортизол крови утром – 68 нмоль/л (185–624 нмоль/л), кортизол в суточной моче – 55 мкг/сут (75–520 мкг/сут). Все анализы крови – кортизол, АКТГ и анализ суточной мочи на кортизол были взяты до назначения глюкокортикоидной терапии для уточнения диагноза. На основании полученных данных диагноз острой надпочечниковой недостаточности был подтвержден.

Для коррекции ацидоза проводилась непрерывная заместительная почечная терапия в режиме непрерывной вено-венозной гемодиализации (continuous veno-venous hemodiafiltration – CVVHDF) с высокой дозой эффлюента.

На фоне глюкокортикоидной терапии отмечалось улучшение состояния пациента – уровень АД 110/70 мм рт. ст., что позволило на следующий день после назначения гидрокортизона пациенту отменить норадреналин. Тошнота и рвота пациента не беспокоили. В последующие дни проводилась терапия гидрокортизоном 100 мг в сутки внутривенно.

На 5-й день заболевания пациент отмечал значительное улучшение общего состояния. Показатели КЩС от 08.12.2022: pH – 7,323; cLac – 2,7; cGlu – 11,7; sBE – 7,5.

По лабораторным данным от 08.12.2022 отмечалось повышение уровня натрия до 132,3 ммоль/л (136,0–146,0 ммоль/л), калий – 3,8 ммоль/л (3,50–5,10 ммоль/л), уровень СРБ – 24,20 мг/л (0,00–5,00 мг/л), прокальцитонин – 0,5 нг/мл (0,00–0,50 нг/мл). Проявления ацидоза купированы. КЩС от 08.12.2022: pH – 7,323; cLac – 2,7; cGlu – 11,7; sBE – 7,5.

Произведена коррекция терапии – гидрокортизон назначен перорально 20 мг утром, 10 мг днем.

На 10-й день заболевания, 13.12.2022 пациент переведен в терапевтическое отделение, в связи с регрессом органических дисфункций, стабилизацией гемодинамики, снижением уровня провоспалительных маркеров. Проведена коррекция сахароснижающей терапии – отменен инсулин ультракороткого действия, назначен глимеиприд 4 мг утром в сочетании с инсулином Гларгин 22 Ед вечером. Вариабельность гликемии в течение суток в пределах от 6 до 10 ммоль/л.

Показатели электролитов в анализе крови от 15.12.2024: натрий – 137,8 ммоль/л (136,0–146,0 ммоль/л), калий – 3,29 ммоль/л (3,50–5,10 ммоль/л). АД – 120/70 мм рт. ст.

На 16.12.2022 доза гидрокортизона снижена до 10 мг утром. На фоне терапии пациент отмечал значительное улучшение общего состояния, нормализацию АД.

20.12.2022 пациент выписан с рекомендациями по ведению на этапе амбулаторного наблюдения. В итоге достигнут запланированный клинический результат – достигнуты целевые показатели гликемического контроля, устранены клинические (восстановился естественный цвет кожных покровов, нормализовалось АД) и лабораторные проявления острой надпочечниковой недостаточности. Анализ электролитов на 20.12.2022: натрий – 142,5 ммоль/л (132,0–146,0 ммоль/л), калий 5,05 ммоль/л (3,50–5,50 ммоль/л), уровень СРБ – 4,5 мг/л (0,00–5,00 мг/л).

Через месяц после выписки из стационара пациент обратился к эндокринологу по месту жительства. При исследовании уровня электролитов от 19.01.2023: натрий – 145,5 ммоль/л (132,0–146,0 ммоль/л), калий – 4,6 ммоль/л (3,50–5,50 ммоль/л), АКТГ – 14 пг/мл (0,0–46,0 пг/мл), кортизол в суточной моче 320 мкг/сут (75–520 мкг/сут). Гидрокортизон пациенту был отменен. Состояние пациента продолжало оставаться стабильным, самочувствие не ухудшилось, АД – 110–120/70 мм рт. ст.

Контрольные анализы были сделаны через 1,5 мес: натрий – 143,0 ммоль/л (132,0–146,0 ммоль/л), калий – 4,3 ммоль/л (3,50–5,50 ммоль/л), АКТГ – 24 пг/мл (0,0–



46,0 пг/мл), кортизол в суточной моче 280 мкг/сут (75–520 мкг/сут).

В январе 2024 г. (через год после перенесенной новой коронавирусной инфекции) пациенту исследованы уровни гормонов гипофизарно-надпочечниковой системы, электролиты: анализ от 01.01.2024: натрий – 140,0 ммоль/л (132,0–146,0 ммоль/л), калий 4,1 – ммоль/л (3,50–5,50 ммоль/л), АКТГ – 22 пг/мл (0,0–46,0 пг/мл), кортизол в суточной моче – 314 мкг/сут (75–520 мкг/сут). Отсутствие клинико-лабораторных признаков надпочечниковой недостаточности еще раз, уже ретроспективно, подтвердило, что пациент перенес именно острую надпочечниковую недостаточность во время заболевания COVID-19.

## Обсуждение

В литературе имеются описания случаев надпочечниковой недостаточности как проявления COVID-19, при этом не только в критических состояниях, но и при средней и легкой степенях тяжести заболевания [7]. Не так много клинических ситуаций, в которых надпочечниковая недостаточность манифестировала остро на фоне вируса, без ранее существовавших патологий.

Явления гиперпигментации кожных покровов и электролитных нарушений в литературе относятся к острой надпочечниковой недостаточности, развивающейся на фоне первичной. Зачастую этот факт является препятствием к своевременной постановке диагноза.

В литературе описаны примеры поражения этих органов в рамках постковидного синдрома, даже у пациентов со стабильной функцией в период разгара заболевания [8].

Описанный случай характеризуется клинико-лабораторными данными острой первичной надпочечниковой недостаточности с полным восстановлением функции надпочечников.

Стабилизация гормонального профиля на фоне стационарного лечения до показателей, не требующих поддерживающей терапии гормональными препаратами в дальнейшем, является особенностью данного примера. Приведенный клинический случай свидетельствует о степени поражающего действия вируса,

способной вызывать острую (обратимую) первичную надпочечниковую недостаточность. Назначение стандартных доз глюкокортикоидов при тяжелом течении COVID-19 в первых выпусках клинических рекомендаций по лечению коронавирусной инфекции отвергалось клиницистами, в последующих – приветствовалось. В любом случае, в настоящее время проводятся клинические исследования с целью определения безопасности и эффективности применения глюкокортикоидов у пациентов с SARs-CoV-2, и отсутствует единая стратегия.

Данный пример демонстрирует одновременно трудности в дифференциальной диагностике между проявлениями ковида и эндокринных заболеваний, с которыми встречается врач в связи с достаточной редкостью данной патологии и обратимость выявленных нарушений у некоторых пациентов при раннем начале кортикостероидной и минералокортикоидной терапии.

## Выводы

В представленном клиническом случае показано, что не всегда развитие надпочечниковой недостаточности при COVID-19 – это начало хронического процесса, даже у пациентов с высокой коморбидностью (СД 2-го типа). А при своевременном начале активной терапии удастся не только сохранить, но и восстановить функцию надпочечников.

Данный пример позволяет рекомендовать раннее назначение терапии гидрокортизоном у пациентов с новой коронавирусной инфекцией и клинической картиной первичной надпочечниковой недостаточности, так как можно предположить, что данное назначение позволяет восстановить функцию клеток коры надпочечников. В любом случае, требуются клинические исследования с целью определения механизма повреждения клеток коры надпочечников при новой коронавирусной инфекции и оптимальной тактики ведения пациентов.

**Конфликт интересов.** Авторы заявляют об отсутствии конфликта интересов.

**Conflict of interests.** The authors declare that there is not conflict of interests.

**Финансирование.** Исследование не имело спонсорской поддержки.

**Acknowledgments.** The study did not have sponsorship.

## Литература / References

1. Cadegiani FA, Kater CE. Adrenal fatigue does not exist: a systematic review. *BMC Endor Disord* 2016;16(1):48. DOI: 10.1186/12902-016-0128-4
2. Зайратьянц О.В., Самсонова М.В., Михалева Л.В. и др. Патологическая анатомия COVID-19. Атлас. Под общей ред. О.В. Зайратьянца. Москва: Научно-исследовательский институт организации здравоохранения и медицинского менеджмента, 2020. DOI: 10.19048fm340
3. Zairatyants O.V., Samsonova M.V., Mikhaleva L.V. et al. Pathological anatomy of COVID-19: Atlas. Under the general editorship of O.V. Zairatyants. Moscow: Scientific Research Institute of Healthcare Organization and Medical Management, 2020. DOI: 10.19048fm340 (in Russian).
4. Freire Santana M, Borba MGS, Baia-da-Silva DC et al. Case Report: Adrenal Pathology Findings in Severe COVID-19: An Autopsy Study. *Am J Trop Med Hyg* 2020;103(4):1604-7. DOI: 10.4269/ajtmh.20-0787K
5. Галстян Г.М. Коагулопатия при COVID-19. *Пульмонология*. 2020;30(5):645-57. DOI: 10.18093/0869-0189-2020-30-5-645-657
6. Galstyan G.M. Coagulopathy in COVID-19. *Pulmonology*. 2020;30(5):645-57. DOI: 10.18093/0869-0189-2020-30-5-645-657 (in Russian).
7. Щекочихин Д.Ю., Козловская Н.Л., Копылов Ф.Ю. и др. Гипонатриемия: клинический подход. *Терапевтический архив*. 2017;89(8):134-40. DOI: 10.17116/terarkh2017898134-140
8. Shchekochikhin D.Yu., Kozlovskaya N.L., Kopylov F.Yu. et al. Hyponatremia: a clinical approach. *Therapeutic Archive*. 2017;89(8):134-40. DOI: 10.17116/terarkh2017898134-140 (in Russian).
9. Hanley B, Naresh KN, Roufosse C et al. Histopathological findings and viral tropism in UK patients with severe fatal COVID-19: a post-mortem study. *Lancet Microbe* 2020;1(6):e245-e253. DOI: 10.1016/S2666-5247(20)30115-4



7. Elkhoully MMN, Elazzab AA, Moghul SS. Bilateral adrenal hemorrhage in a man with severe COVID-19 pneumonia. *Radiol Case Rep* 2021;16(6):1438-42. DOI: 10.1016/j.radcr.2021.03.032
8. Особенности течения Long-COVID инфекции. Терапевтические и реабилитационные мероприятия. Методические рекомендации (утверждены на XVI Национальном Конгрессе терапевтов 18.11.2021). М., 2021. 216 с. URL: [https://www.rnmot.ru/public/uploads/2022/rnmot/METODICHECKIE\\_REKOMENDACII\\_LONG\\_COVID.pdf](https://www.rnmot.ru/public/uploads/2022/rnmot/METODICHECKIE_REKOMENDACII_LONG_COVID.pdf)

loads/2022/rnmot/METODICHECKIE\_REKOMENDACII\_LONG\_COVID.pdf  
Features of the course of Long-term COVID infection. Therapeutic and rehabilitation measures Methodological recommendations. Approved at the XVI National Congress of Therapists on 11/18/2021. Moscow, 2021. 216 p. (in Russian). URL: [https://www.rnmot.ru/public/uploads/2022/rnmot/METODICHECKIE\\_REKOMENDACII\\_LONG\\_COVID.pdf](https://www.rnmot.ru/public/uploads/2022/rnmot/METODICHECKIE_REKOMENDACII_LONG_COVID.pdf)

## ИНФОРМАЦИЯ ОБ АВТОРАХ

**Мелешкевич Татьяна Антоновна** – канд. мед. наук, доц. каф. госпитальной терапии с курсами эндокринологии, гематологии и клинической лабораторной диагностики МИ РУДН, ГБУЗ «Городская клиническая больница им. Ф.И. Иноземцева», ФГБОУ ДПО РМАНПО. E-mail: [samson2012@yandex.ru](mailto:samson2012@yandex.ru); ORCID: 0000-0003-3229-3357; SPIN: 5839-5281

**Курникова Ирина Алексеевна** – д-р мед. наук, проф. каф. госпитальной терапии с курсами эндокринологии, гематологии и клинической лабораторной диагностики МИ РУДН, ФГБОУ ДПО РМАНПО. E-mail: [curnikova@yandex.ru](mailto:curnikova@yandex.ru); ORCID: 0000-0002-5712-9679; SPIN: 8579-9455

**Верзина Юлия Александровна** – аспирант каф. госпитальной терапии с курсами эндокринологии, гематологии и клинической лабораторной диагностики МИ РУДН, ГБУЗ «Городская клиническая больница им. Ф.И. Иноземцева». E-mail: [yuliy-verzin@yandex.ru](mailto:yuliy-verzin@yandex.ru); ORCID: 0000-0002-8759-8177; SPIN: 1211-9646

**Тавлуева Евгения Валерьевна** – д-р мед. наук, зав. Региональным сосудистым центром ГБУЗ «ГКБ им Ф.И. Иноземцева», врач-кардиолог, ФГБУ «НМИЦ терапии и профилактической медицины». E-mail: [tavlev1@mail.ru](mailto:tavlev1@mail.ru); ORCID: 0000-0002-6796-212X; SPIN: 1936-6580

**Савеленок Максим Игоревич** – и.о. зав. ОПИТ НХП, ГБУЗ «ГКБ им Ф.И. Иноземцева». E-mail: [m.savelenok@yandex.ru](mailto:m.savelenok@yandex.ru); ORCID: 0000-0003-0367-3756

**Завалина Мария Александровна** – ординатор каф. госпитальной терапии с курсами эндокринологии, гематологии и клинической лабораторной диагностики МИ РУДН. E-mail: [M.Zavalina.A@yandex.ru](mailto:M.Zavalina.A@yandex.ru); ORCID: 0009-0001-4010-7625; SPIN: 5479-8190

**Журавлева Анастасия Сергеевна** – канд. мед. наук, доц. каф. госпитальной терапии с курсами эндокринологии, гематологии и клинической лабораторной диагностики МИ РУДН. E-mail: [zhuravlevaas@mail.ru](mailto:zhuravlevaas@mail.ru); ORCID: 0000-0003-0919-3497; SPIN: 4896-2291

Поступила в редакцию: 20.01.2025

Поступила после рецензирования: 21.01.2025

Принята к публикации: 23.01.2025

## INFORMATION ABOUT THE AUTHORS

**Tatiana A. Meleshkevich** – Cand. Sci. (Med.), Patrice Lumumba People's Friendship University of Russia (RUDN University), Inozemtsev City Clinical Hospital, Russian Medical Academy of Continuous Professional Education. E-mail: [samson2012@yandex.ru](mailto:samson2012@yandex.ru); ORCID: 0000-0003-3229-3357; SPIN: 5839-5281

**Irina A. Kournikova** – Dr. Sci. (Med.), Prof. Patrice Lumumba People's Friendship University of Russia (RUDN University), Russian Medical Academy of Continuous Professional Education. E-mail: [curnikova@yandex.ru](mailto:curnikova@yandex.ru); ORCID: 0000-0002-5712-9679; SPIN: 8579-9455

**Iuliia A. Verzina** – Graduate Student, Patrice Lumumba People's Friendship University of Russia (RUDN University), Inozemtsev City Clinical Hospital. E-mail: [yuliy-verzin@yandex.ru](mailto:yuliy-verzin@yandex.ru); ORCID: 0000-0002-8759-8177; SPIN: 1211-9646

**Evgeniya V. Tavluева** – Dr. Sci. (Med.), Cardiologist, Head of the Regional Vascular Center Inozemtsev City Clinical Hospital, National Medical Research Center for Therapy and Preventive Medicine. E-mail: [tavlev1@mail.ru](mailto:tavlev1@mail.ru); ORCID: 0000-0002-6796-212X; SPIN: 1936-6580

**Maxim I. Savelenok** – Acting Head, Intensive Care Unit, Inozemtsev City Clinical Hospital. E-mail: [m.savelenok@yandex.ru](mailto:m.savelenok@yandex.ru); ORCID: 0000-0003-0367-3756

**Maria A. Zavalina** – Resident, Patrice Lumumba People's Friendship University of Russia (RUDN University). E-mail: [M.Zavalina.A@yandex.ru](mailto:M.Zavalina.A@yandex.ru); ORCID: 0009-0001-4010-7625; SPIN: 5479-8190

**Anastasia S. Zhuravleva** – Cand. Sci. (Med.), Patrice Lumumba People's Friendship University of Russia (RUDN University). E-mail: [zhuravlevaas@mail.ru](mailto:zhuravlevaas@mail.ru); ORCID: 0000-0003-0919-3497; SPIN: 4896-2291

Received: 20.01.2025

Revised: 21.01.2025

Accepted: 23.01.2025



Обзор и клинический случай

# Аспергиллез легких в практике фтизиатра: состояние проблемы, дифференциальный диагноз, клинические наблюдения

Е.В. Корж✉

ФГБОУ ВО «Донецкий государственный медицинский университет им. М. Горького» Минздрава России, Донецк, Россия;  
Республиканская туберкулезная больница Минздрава Донецкой Народной Республики, Донецк, Россия  
✉Korzh191061@mail.ru

## Аннотация

В статье приведены литературные данные о патогенезе, классификации, клинике и диагностике аспергиллеза, представлены собственные клинические наблюдения, демонстрирующие особенности развития аспергиллеза легких в зависимости от преморбидного фона пациентов. У ВИЧ-негативных пациентов аспергиллез от туберкулеза отличало отсутствие микобактерий туберкулеза в мокроте при наличии полостных образований и характерная картина на компьютерных томограммах с наличием плотных масс внутри полости. У ВИЧ-инфицированных лиц дифференциальная диагностика аспергиллеза затруднена из-за острого течения, развития легочных диссеминаций, отсутствия грибных масс внутри полостей. В качестве важных диагностических моментов рассматривается развитие микоза при уровне CD4 менее 100 кл/мкл, отсутствие микобактерий туберкулеза в мокроте при наличии полостей, выраженные интерстициальные изменения в легочной ткани, выявляемые на компьютерных томограммах легких.

**Ключевые слова:** аспергиллез, туберкулез, клинические наблюдения.

**Для цитирования:** Корж Е.В. Аспергиллез легких в практике фтизиатра: состояние проблемы, дифференциальный диагноз, клинические наблюдения. *Клинический разбор в общей медицине*. 2025; 6 (3): 82–90. DOI: 10.47407/kr2024.6.3.00584

Review and Clinical Case

## Pulmonary aspergillosis in phthisiatric practice: problem status, differential diagnosis, clinical observations

Elena V. Korzh✉

Gorky Donetsk State Medical University, Donetsk, Russia;  
Republican Clinical Tuberculosis Hospital, Donetsk, Russia  
✉Korzh191061@mail.ru

## Abstract

The article presents literature data on the pathogenesis, classification, clinic and diagnosis of aspergillosis, own clinical observations demonstrating the development of aspergillosis depending on the premorbid background of patients are presented. In HIV-negative patients, aspergillosis differs from tuberculosis in the absence of MBT in sputum despite presence of cavities and a characteristic pattern on CT scans with dense masses inside the cavity. In HIV-infected individuals, the differential diagnosis of aspergillosis is difficult due to its acute course, development of pulmonary dissemination, and the absence of fungal masses inside the cavities. The development of mycosis at CD4 count less than 100 cells/ $\mu$ l, the absence of MBT in sputum despite presence of cavities, pronounced interstitial changes in lung tissue detected with CT are considered as important diagnostic points.

**Keywords:** aspergillosis, tuberculosis, clinical observations.

**For citation:** Korzh E.V. Pulmonary aspergillosis in phthisiatric practice: problem status, differential diagnosis, clinical observations. *Clinical review for general practice*. 2025; 6 (3): 82–90 (In Russ.). DOI: 10.47407/kr2024.6.3.00584

Аспергиллез вызывается плесневыми грибами рода *Aspergillus*, которые широко распространены в окружающей среде и устойчивы к воздействию внешних факторов. Грибки находят в почве, зерне, сене, сырье для производства тканей, комбикормов, некоторых пищевых продуктов. Аспергиллез легких регистрируется во всех регионах мира, составляя до 10% среди больных хроническими бронхолегочными заболеваниями [1–3]. Инфицирование происходит аэрогенным путем, аспергиллы способны проникать в системы кондиционирования воздуха и распространяться внутри помещений, составляя значительную часть среди всех грибов, выявляемых в воздухе бытовых и больничных

помещений. В связи с этим многие клиницисты считают аспергиллез госпитальной инфекцией, рост которой в последнее время наблюдается в хирургических, ожоговых отделениях, отделениях реанимации и интенсивной терапии [2, 4]. В условиях стационарных отделений заболевание характеризуется тяжестью клинических проявлений и высокой летальностью, основным predisposing фактором является длительная терапия антибиотиками и глюкокортикоидами. В настоящее время аспергиллез развивается главным образом у ВИЧ-инфицированных лиц с глубокой иммуносупрессией, у интактного населения развитию микоза способствуют состояния, приводящие к снижению ре-

зистентности организма, контакт с большим объемом зараженного материала, прием глюкокортикоидов и цитостатиков [1, 5, 6].

Попавшие в легкие споры аспергилл прорастают в активные формы и образуют грибной мицелий, что способствует активации комплемента, продукции факторов хемотаксиса, клеточной инфильтрации бронхов. В перибронхиальном пространстве формируются гранулемы, содержащие фокусы некроза с мицелием грибка в центре, многоядерные гигантские клетки, эозинофилы, лимфоциты, нейтрофильные гранулоциты. Результатом тканевой воспалительно-некротической реакции становятся множественные полости, внутри которых разрастается грибной мицелий. В разрезах тканей при прямой микроскопии определяются характерные гифы грибов с членистым строением и дихотомичным ветвлением под углом в  $45^\circ$ . Макроскопически легочная ткань на разрезе имеет мелкоячеистое губчатое строение с наличием множественных, местами сливающихся, гнойных абсцессов зеленоватого или серовато-желтого цвета. Изменения в бронхах характеризуются развитием деформирующего гнойного бронхита с изъязвлениями и бронхоэктазами [7, 8]. Активное кровоснабжение стенки полости часто приводит к легочному кровотечению и кровохарканию, которые наблюдаются у 70% пациентов [9]. Аспергиллы способны прорасти в лимфатические и кровеносные сосуды с развитием тромбозов и геморрагий. При тяжелом угнетении иммунитета, что наблюдается преимущественно у ВИЧ-инфицированных лиц, нередко происходит гематогенное распространение аспергилл с множественным поражением внутренних органов [10].

По степени инвазии грибка и патогенетическим механизмам выделяют неинвазивный аспергиллез легких (единичные или множественные аспергиллемы), инвазивный (некротический аспергиллез бронхов, пневмония, плеврит, грибковая диссеминация) и аллергический аспергиллез с развитием экзогенных аллергических альвеолитов и бронхиальной астмы [3, 11, 12].

В 2002 г. Европейской организацией по исследованию и лечению рака (EORTC) и Исследовательской группой по микозам Национального института аллергии и инфекционных заболеваний (MSG) были определены критерии инвазивных грибковых инфекций, в том числе аспергиллеза, которые предлагалось использовать для клинических и эпидемиологических исследований [6]. Выделяли 3 уровня вероятности инвазивной грибковой инфекции: доказанная, вероятная и возможная. Патология считалась доказанной, если грибок был обнаружен гистологически в образце ткани, взятой из очага поражения. Вероятные и возможные случаи требовали наличия критериев, включающих факторы риска хозяина (продолжительные нейтропении, трансплантация органов, длительный прием кортикостероидов и иммунодепрессантов, иммунодефицитные состояния), клинические признаки и симптомы предполагаемого микоза, доказательства инфекции в виде

культурального и микроскопического определения грибка, тестов, выявляющих антиген возбудителя.

Указанные критерии были пересмотрены EORTC/MSG в 2008 г. [13]. Для более точного отражения связи заболевания с грибковой инфекцией был принят термин «инвазивное грибковое заболевание». Группа экспертов подтвердила, что определения доказанного, вероятного и возможного инвазивного грибкового заболевания будут сохранены, и что критерии должны использоваться только для научных исследований. В качестве обязательного условия диагностики предусматривалось исключение альтернативной этиологии легочного процесса. Таким образом, при отсутствии гистологической верификации к вероятным инвазивным грибковым заболеваниям относили случаи, сочетающие факторы хозяина, клинические и микологические критерии. Случаи, которые включали только факторы хозяина и клинические признаки, но для которых отсутствовало микологическое подтверждение, классифицировали как возможные.

В настоящее время лечение аспергиллеза легких проводят пероральными триазолами, из которых предпочтение отдается вориконазолу, а также амфотерицином В и его липосомальной формой, обладающей менее выраженными нежелательными побочными реакциями [12, 14]. При хорошей переносимости в качестве стартового препарата рекомендуют вориконазол, достаточно эффективным средством зарекомендовал себя итраконазол, который используют для продолжения лечения или в случае отсутствия возможности терапии вориконазолом [15]. Также имеются данные об успешном применении каспофунгина и позаконазола [12, 15].

Для лиц, не инфицированных ВИЧ, основное клиническое значение имеет хронический аспергиллез легких (ХАЛ). Развивается ХАЛ у лиц без выраженных нарушений иммунного статуса, преимущественно в среднем и пожилом возрасте в силу часто встречающейся коморбидности (сахарный диабет, сердечно-сосудистые и системные заболевания, патология почек, желудочно-кишечного тракта и др.) [1, 3, 15]. Заболевание считается трудно диагностируемым, может протекать со скудной клинической симптоматикой и атипичными лучевыми признаками. Предрасполагают к развитию ХАЛ различного генеза структурные изменения легочной ткани, оставляющие после себя полостные образования, куда впоследствии проникают споры аспергилл (туберкулезные каверны, кисты после абсцессов, бронхоэктазы, эмфизематозные буллы, полостной рак и др.), однако основным фактором риска считается туберкулез легких [1, 15, 16]. Замечено, что в странах, эндемичных по туберкулезу, выявляется высокая заболеваемость ХАЛ [3]. Диагностика аспергиллеза на поздних стадиях существенно ухудшает прогноз, а отсутствие специфического противогрибкового лечения в течение 5 лет приводит к летальному исходу 80% больных [1, 9, 12].

В 2016 г. Европейским респираторным обществом совместно с Европейским обществом клинической мик-

робиологии и инфекционных болезней сформулированы диагностические критерии ХАЛ: хроническое, более 3 мес, течение заболевания, стойкие изменения на компьютерных томограммах (КТ) легких в виде одной или нескольких полостей с наличием (реже отсутствием) внутри плотных грибковых масс, прямые доказательства аспергиллезной инфекции путем выявлением специфического иммуноглобулина G или преципитинов к *Aspergillus* в сыворотке крови, мицелия грибка в окрашенных мазках или биопсийном материале, выделение *Aspergillus* при посеве биопсийного материала, бронхоальвеолярного лаважа, мокроты. Обязательным условием являлось исключение альтернативных заболеваний [6]. В настоящее время признается диагностическая ценность определения галактоманнанового антигена, который является главным компонентом клеточных стенок грибов рода *Aspergillus* и высвобождается во время роста мицелия [17].

Согласно предложенным рекомендациям, выделяют следующие клинико-рентгенологические формы ХАЛ: одиночная аспергиллома, узловой аспергиллез, хронический кавернозный аспергиллез и фиброзирующий аспергиллез [3, 12]. Наиболее распространенной формой считается кавернозный, который при отсутствии лечения может трансформироваться в хронический фиброзирующий, к менее частым проявлениям относят аспергиллезные узлы и одиночную аспергиллему. Все перечисленные формы регистрируют у пациентов без выраженных нарушений иммунитета, но с различными заболеваниями легких. По данным [15, 18] аспергиллез чаще развивается в существовавшей ранее полости, однако если заболевание начинается с аспергиллезной пневмонии, то особенностью ее течения является образование множества полостей, которые со временем могут увеличиваться в размерах и заполняться шаровидным мицелием. В других исследованиях изучение данных 60 пациентов, оперированных по поводу ХАЛ, показало, что в структуре клинических форм наибольший удельный вес (46,7%) составлял хронический кавернозный аспергиллез. Одиночная аспергиллема встречалась реже, на КТ имела вид полости с внутриполостным содержимым, отделенным от стенки прослойкой воздуха, что в совокупности формировало характерный симптом полумесяца или симптом «погремушки», при котором грибной шар смещается вместе с изменением положения тела [19].

Клинические проявления ХАЛ неспецифичны, больных беспокоит продуктивный кашель, кровохарканье, субфебрилитет, общая слабость, снижение массы тела. Данные объективного и общелабораторного обследования не информативны, основным инструментальным методом диагностики ХАЛ, необходимым для определения формы заболевания, выбора тактики лечения и его мониторинга является спиральная компьютерная томография (СКТ) [1].

Дифференциальная диагностика аспергиллеза с туберкулезом легких может быть довольно затруднительной, поскольку оба заболевания характеризуются схо-

жими клиническими симптомами и результатами рутинного лабораторного обследования, а гистологическая верификация часто невозможна. За последние 5 лет мы наблюдали троих пациентов, не инфицированных ВИЧ, направленных в Республиканскую клиническую туберкулезную больницу (РКТБ) с предварительным диагнозом туберкулеза легких. После обследования туберкулез был исключен, пациентам выставлен клинический диагноз аспергиллеза легких. Диагноз устанавливали в соответствии с представленными выше критериями, за исключением прямых доказательств аспергиллезной инфекции и микологического обследования. Во всех случаях заболевание протекало более трех месяцев и не сопровождалось картиной тяжелой легочной патологии, все пациенты были пожилого возраста (59, 60 и 78 лет), перед развитием ХАЛ находились на лечении в стационарных условиях (460, 30 и 24 дня), причиной госпитализации были туберкулез, ишемический инсульт, внебольничная пневмония. У двух больных наблюдалось кровохарканье, прекратившееся на фоне приема противогрибковых препаратов. У всех пациентов рентгенологически в легких определялись полостные образования, частично заполненные плотными массами, под влиянием противогрибковых препаратов (вориконазол, итраконазол) наблюдалась умеренно выраженная положительная клинико-рентгенологическая динамика.

Ниже мы приводим два собственных наблюдения хронического легочного аспергиллеза, что позволит расширить клинический опыт и повысить качество диагностики.

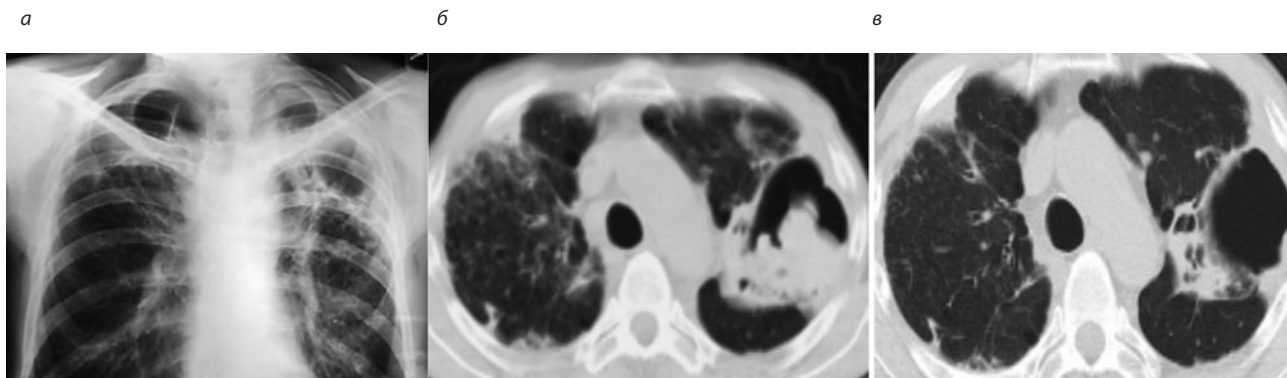
Больной П., 58 лет, разнорабочий, поступил с жалобами на резкую слабость, кашель с небольшим количеством слизисто-гнойной мокроты, кровохарканье, одышку при физической нагрузке. Два года назад заболел туберкулезом легких, лечился в стационарном отделении РКТБ с диагнозом двусторонней казеозной пневмонии. Заболевание протекало тяжело, с длительной фебрильной лихорадкой, тяжелой интоксикацией, одышкой. Рентгенологически в верхних долях легких определялись участки массивной инфильтрации с множественными полостями. В противотуберкулезном стационаре находился 460 дней, в результате лечения улучшилось общее состояние, прекратилось бактериовыделение, определялась положительная рентгенологическая динамика. Больной был выписан, продолжил лечение амбулаторно в течение 75 дней, после чего переведен в III группу диспансерного наблюдения как эффективно излеченный. После завершения лечения в легких сохранялись большие остаточные изменения в виде крупных полостей, в том числе гигантской полости до 12 см в верхней доле левого легкого (рис. 1, а).

Спустя 6 мес состояние ухудшилось: появились кашель с мокротой, кровохарканье, повышение температуры до 37,5 °С. Самостоятельно обратился к фтизиатру, выполнена СКТ, в легких обнаружены признаки очаговой диссеминации, лимфаденопатия средостения, в верхней доле слева определялась большая полость



**Рис. 1. Лучевое исследование ОГК больного П.: а – обзорная рентгенограмма после завершения курса лечения туберкулеза легких; б – КТ при повторном поступлении в РКТБ; в – КТ через 45 дней лечения итраконазолом.**

Fig. 1. Chest radiography of patient P.: A – survey X-ray after the end of the course of pulmonary tuberculosis treatment. B – computed tomography at readmission to the RCTH. B – computed tomography after 45 days of treatment with itraconazole.



с плотными массами внутри, в верхней доле справа – парасептальные буллы (рис. 1, б). С подозрением на рецидив туберкулеза госпитализирован в противотуберкулезное отделение РКТБ. При поступлении состояние удовлетворительное, дефицит массы тела (рост – 178 см, масса тела – 54 кг). Над легкими выслушивалось жестковатое дыхание, в верхних отделах слева – амфорическое. Частота дыхательных движений (ЧДД) – 17/мин, артериальное давление (АД) – 100/70 мм рт. ст. Температура тела – 37,0 °С. Остальные данные без особенностей.

В мокроте методами бактериоскопии, молекулярно-генетическими (GeenXpert MBT/Rif) и посева на питательные среды микобактерии туберкулеза (МБТ) не обнаружены. В крови определялась умеренная нормохромная анемия (Hb – 112 г/л, цветовой показатель – 0,88), количество лейкоцитов и лейкоцитарная формула не изменены, СОЭ – 57 мм/ч. Показатели биохимического состава крови (общий белок, мочевины, креатинин, глюкоза, билирубин, активность трансаминаз) в пределах физиологической нормы. В моче – умеренная протеинурия до 0,14 г/л.

В отделении выставлен предварительный диагноз рецидива туберкулеза легких, с учетом выявленной ранее множественной лекарственной устойчивости МБТ назначено лечение препаратами 2-го ряда (бедаквилин, линезолид, левофлоксацин, циклосерин, пипразинамид, парааминосалициловая кислота). Несмотря на проводимое лечение, состояние больного не улучшалось, сохранялись субфебрильная лихорадка, кровохарканье, появились головокружение и тремор конечностей. Невролог диагностировал острое нарушение мозгового кровообращения.

С учетом отсутствия бактериовыделения при исследовании мокроты всеми методами, упорного кровохарканья, наличия остаточной полости после перенесенного ранее туберкулеза с появлением в ней плотных объемных масс диагноз туберкулеза вызвал сомнение, заподозрен аспергиллез легких. Противотуберкулезные препараты были отменены, проводили лечение неврологических нарушений. Больной консультирован

в ФГБУ «НМИЦ ФПИ» Минздрава России, заключение: фиброзно-кавернозный туберкулез легких, МБТ, рецидив. Инвазивный аспергиллез левого легкого. Рекомендовано назначить лечение итраконазолом с последующим СКТ-контролем через 2 мес.

Больному начато лечение итраконазолом по 200 мг 2 раза в день, в связи с усилением неврологической симптоматики на фоне приема противотуберкулезных препаратов, химиотерапия туберкулеза была прекращена, пациент переведен в группу динамического наблюдения. В результате лечения итраконазолом улучшилось общее состояние, нормализовалась температура тела, прекратилось кровохарканье. Через 45 дней выполнена контрольная СКТ органов грудной клетки (ОГК), отмечена положительная динамика очищения полости, частичного рассасывания очагов в легких (рис. 1, в). Больной выписан из отделения, рекомендовано продлить лечение итраконазолом, наблюдение у фтизиатра по месту жительства.

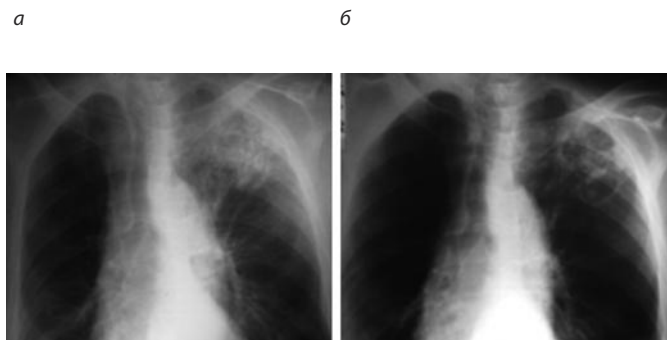
В данном случае можно было говорить об образовании аспергиллемы в результате инвазии грибка в санированную туберкулезную каверну, оставшуюся после излечения туберкулеза легких. Рассасывание инфильтративных изменений и очищение полости на фоне лечения итраконазолом было обусловлено, на наш взгляд, свежестью процесса и своевременной диагностикой.

Успех консервативного лечения легочного аспергиллеза зависит от клинической формы и общей резистентности организма, достигая по данным различных авторов 23–56% [14, 15]. В случае неэффективности терапии, особенно при упорном кровохарканье, возникает необходимость хирургического вмешательства, однако, если последнее по тем или иным причинам невозможно, основным методом становится длительная терапия противогрибковыми препаратами. Примером может служить следующее наблюдение.

Больной К., 78 лет, пенсионер, направлен на консультацию для исключения туберкулеза легких. Предъявлял жалобы на общую слабость, субфебрилитет, кашель со слизисто-гнойной мокротой, кровохарканье.

**Рис. 2. Рентгенограммы больного К.: а – в начале заболевания, б – через 10 дней лечения антибиотиками.**

Fig. 2. Radiography of patient K.: A – at the disease onset, B – after 10 days of antibiotic treatment.



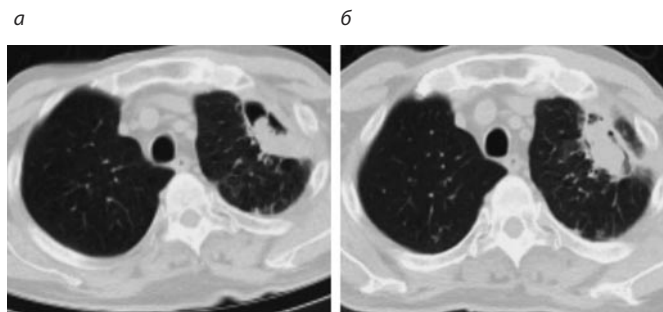
Состоит на учете по поводу ишемической болезни сердца, гипертонической болезни III стадии. Вредных привычек нет.

Пять месяцев назад развился ишемический инсульт в бассейне левой среднемозговой артерии с сенсорно-мнестической и моторной афазией, умеренным правосторонним гемипарезом. В течение месяца лечился в неврологическом отделении местной больницы с положительной динамикой частичного восстановления двигательных функций. Спустя 20 дней после госпитализации в неврологическое отделение поднялась температура тела до 38,0 °С, появились саднящие боли за грудиной и в левой половине грудной клетки, кашель со слизисто-гноющей мокротой. Рентгенологически в верхней доле левого легкого определялось обширное неоднородное затемнение, расцененное как пневмония (рис. 2, а).

Больному проведен курс лечения цефтриаксоном и левофлоксацином в течение 10 дней. Состояние улучшилось, но сохранялись продуктивный кашель и субфебрилитет, на контрольном снимке определялось частичное рассасывание инфильтрации, появление множества тонкостенных воздухосодержащих полостей (рис. 2, б). Для дальнейшей неврологической реабилитации больной был выписан из отделения, рекомендовано продлить лечение пневмонии по месту жительства. В течение месяца амбулаторно проведены два курса антибактериальной терапии, в течение 20 дней парентерально вводили 4–8 мг дексаметазона. На фоне лечения состояние не улучшалось, продолжался продуктивный кашель, сохранялась субфебрильная лихорадка с периодическими подъемами до 38,0–38,5 °С. К концу второго курса лечения появилось обильное кровохарканье, интенсивность которого немного уменьшалась после приема таблетированного этамзилата. Рентгенологически в левом легком сохранялись тонкостенные полости, в одной из которых появился шарообразный секвестр. Больной осмотрен пульмонологом, диагноз пневмонии подтвержден, рекомендовано продлить антибактериальную терапию. Консультирован в Донецком Республиканском онкологическом центре (РОЦ), выполнена СКТ ОГК, выявлено уменьшение верхней доли левого легкого, наличие в ней уча-

**Рис. 3. СКТ ОГК больного К.: а – через 3 мес от начала заболевания; б – контрольная томограмма с интервалом в 32 дня на фоне продолжающейся антибактериальной терапии.**

Fig. 3. Chest spiral CT scans of patient K.: A – 3 months since the disease onset. B – follow-up tomography with an interval of 32 days against the background of ongoing antibiotic therapy.



стков инфильтрации и тонкостенной полости с плотными массами внутри (рис. 3, а).

Диагностическая фибробронхоскопия не сделана из-за выраженных неврологических расстройств. Онкологический диагноз рака легких был исключен. В течение всего периода обследования больной продолжал неспецифическую антибактериальную терапию без клинического улучшения. С предварительным диагнозом фиброзно-кавернозного туберкулеза легких направлен на консультацию фтизиатра.

На момент осмотра состояние средней тяжести из-за неврологических нарушений. Сознание ясное, разговаривает с трудом, жалобы и анамнез собраны преимущественно со слов родственников. При объективном осмотре больной повышенного питания, в легких выслушивалось ослабленное дыхание, слева от медиального края лопатки – единичные сухие хрипы. Сердце расширено влево до среднеключичной линии, тоны глухие, акцент 2 тона над аортой, короткий систолический шум на верхушке. Ритм правильный, частота сердечных сокращений (ЧСС) – 90 уд/мин. АД – 145/70 мм рт. ст. Живот мягкий, при пальпации безболезненный, печень увеличена на 4–5 см. Со стороны неврологического статуса определялись явления перенесенного ишемического инсульта с соответствующей симптоматикой.

В лаборатории РКТБ исследована мокрота, методом микроскопии и GeenXpert MBT/Rif MBT не выявлены, в дальнейшем роста на питательных средах не получено. Для уточнения диагноза проведен анализ рентгенологического архива. Быстрые сроки рассасывания инфильтрации и образования тонкостенных полостей после первого курса антибактериальной терапии в начале заболевания свидетельствовали против туберкулеза. Деструкции являются характерным признаком специфического процесса, однако туберкулезный инфильтрат даже под влиянием этиотропной терапии уменьшается медленно, в течение многих месяцев, при этом полости вначале имеют неравномерно толстые стенки и только после продолжительного лечения становятся тонкостенными. При туберкулезе наличие полостей практически всегда сопровождается бактериовыделением, однако у больного МБТ в мокроте обнаружены не были.

Такие признаки, как пожилой возраст, развитие накануне тяжелой патологии с длительным пребыванием в стационаре, повторные курсы антибиотиков и кортикостероидов, упорное кровохарканье, быстрая рентгенологическая динамика процесса с образованием полостей и заполнением их плотным содержимым, укладывались в картину аспергиллеза легких. С учетом того, что после первой СКТ ОГК прошло более месяца, в течение которого больной продолжал лечение антибиотиками, для уточнения диагноза выполнено повторное исследование, которое показало увеличение полости с практически полным заполнением ее плотными массами овальной формы (рис. 3, б).

Принимая во внимание наличие факторов риска, характерных клинических и лучевых симптомов, динамику процесса с течением времени был вынесен диагноз – хронический аспергиллез легких. Микологическое исследование не проводили ввиду ограниченных технических возможностей на территории ДНР. В данном случае мы считаем, что заболевание началось с аспергиллезной пневмонии, что подтверждает известное мнение о госпитальном характере аспергиллеза. Больному назначена тест-терапия вориконазолом в течение двух недель. За время лечения уменьшилось количество мокроты, стойко прекратилось кровохарканье. Рентгенологически наблюдалось незначительное рассасывание инфильтрации, размеры полости и внутриполостного содержимого не изменились. В связи с отсутствием возможности приобретения вориконазола больному рекомендовано продолжить лечение итраконазолом под наблюдением профильного специалиста.

У ВИЧ-инфицированных лиц аспергиллез развивается на стадии глубокой иммуносупрессии, количество зарегистрированных случаев легочного аспергиллеза у ВИЧ-инфицированных лиц не достигает больших цифр, что, по нашему мнению, является результатом недостаточной осведомленности практических врачей и ограниченных диагностических возможностей. Для ВИЧ-инфицированных пациентов, госпитализированных с предварительным диагнозом туберкулеза легких, большее значение имеет не только подтверждение (исключение) туберкулеза, но и выявление диагностически значимых критериев аспергиллеза, таких как характерная клиничко-лучевая картина, высеивание аспергилл из стерильного в норме биологического материала, гистоморфологические признаки. Считается, что для ВИЧ-инфицированных лиц, имеющих симптомы бронхолегочного поражения и/или инфильтративные изменения в легких, достаточным основанием для назначения противогрибковой терапии является выделение *Aspergillus* из бронхоальвеолярного лаважа. Из 15 ВИЧ-инфицированных больных, у которых диагноз установили подобным образом, аспергиллез гистологически или на аутопсии был подтвержден у 14 [10].

На фоне глубокой иммуносупрессии аспергиллез часто приобретает генерализованный характер с развитием диссеминаций и полостей в легких, плевральных выпотов, внутригрудной лимфаденопатии. Схожесть

клиничко-лучевых проявлений аспергиллеза с туберкулезом, который на последних стадиях ВИЧ-инфекции также характеризуется гематогенной диссеминацией с множественным поражением внутренних органов, диктует необходимость дифференциальной диагностики и проведения дополнительных исследований с целью уточнения диагноза, предупреждения необоснованной полипрагмазии и улучшения прогноза.

За последние годы мы наблюдали трех ВИЧ-инфицированных больных аспергиллезом легких, госпитализированных в РКТБ с предварительным диагнозом диссеминированного туберкулеза. Аспергиллез во всех случаях был верифицирован на аутопсии, макро- и микроскопические признаки активного туберкулеза отсутствовали. Все пациенты были моложе 40 лет (26, 36, 38), в крови всех больных содержание CD4-лимфоцитов не превышало 30 кл/мкл (23, 18, 10). С учетом небольшого количества наблюдений окончательно судить о характере течения патологии в зависимости от ВИЧ-инфицирования не предоставляется возможным, однако было замечено, что по сравнению с интактными лицами аспергиллез на фоне иммуносупрессии протекал остро, начинался с аспергиллезной пневмонии, внутри полостей отсутствовали секвестры, на КТ легких определялись выраженные интерстициальные изменения и участки снижения прозрачности по типу «матового стекла». Последние изменения на КТ являлись наиболее противоречащими туберкулезу, что наряду с быстрой динамикой и отсутствием бактериовыделения при наличии полостей позволяло исключить туберкулез у ВИЧ-инфицированных лиц.

Однако даже своевременное выявление легочных микозов не всегда является залогом эффективности лечения, основными причинами неблагоприятных исходов становятся осложнения, способные развиваться даже на фоне адекватной этиотропной терапии. В качестве примера приводим следующее наблюдение.

Больная С., 38 лет, при поступлении жаловалась на кашель со слизисто-гнойной мокротой, резкую слабость, одышку при незначительной физической нагрузке, повышение температуры тела до 39 °С, снижение массы тела на 2 кг за последние полтора месяца.

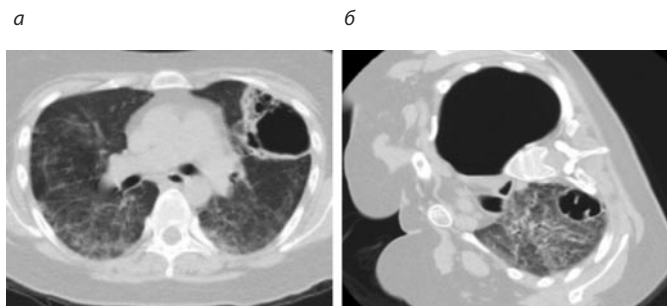
Туберкулезом ранее не болела, последнее флюорографическое обследование проходила 2 года назад, патологии не было. Вредных привычек нет.

Заболела около двух месяцев назад, когда на фоне полного здоровья периодически стала повышаться температура тела до 38,0–38,5 °С. В течение двух недель лечилась самостоятельно (парацетамол, ибупрофен), однако лихорадка сохранялась. При обращении к семейному врачу рентгенологически в легких с двух сторон выявлены множественные участки уплотнения легочной ткани, расцененные как внебольничная полисегментарная пневмония. В терапевтическом стационаре по месту жительства проведено лечение антибиотиками в течение 14 дней, однако общее состояние не улучшилось, при контрольной рентгенографии легких определялось увеличение размеров теней и появление



**Рис. 4. СКТ органов грудной клетки больной С.: а – на момент поступления в отделение, б – при ухудшении состояния.**

Fig. 4. Chest spiral CT scans of patient S.: A – at admission to the department, B – after the condition worsening.



воздухосодержащих полостей. Больная направлена на консультацию к пульмонологу, в ходе дополнительного обследования обнаружены антитела к ВИЧ, назначен повторный курс терапии ровамицином и флуконазолом в течение 10 дней амбулаторно. По окончании лечения в связи с нарастающей одышкой вновь госпитализирована в терапевтический стационар, где сразу была начата антиретровирусная терапия (АРТ) – тенофовир, эмтрицитабин, долутегравир. Одновременно пациентка консультирована фтизиатром, для дальнейшего обследования и лечения переведена в противотуберкулезное отделение РКТБ.

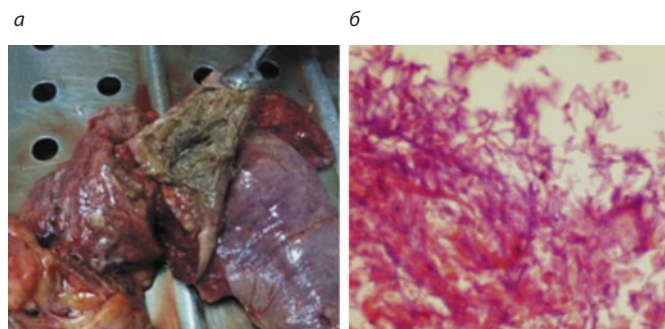
При поступлении общее состояние средней тяжести, выражена астенизация, питание понижено. Температура тела 38,5 °С. Кожа и видимые слизистые чистые, бледные. Пальпируются подвижные, эластичные, безболезненные заднешейные лимфоузлы до 0,5 см в виде цепочки, подмышечные – до 1,0 см. ЧДД – 20 в минуту. Над легкими выслушивается ослабленное дыхание, слева книзу от угла лопатки – нежные мелкопузырчатые хрипы. Сатурация кислорода – 95–96%. Частота сердечных сокращений (ЧСС) – 90 уд/мин, АД – 115/70 мм рт. ст. Остальные данные без особенностей.

В отделении обследована. При СКТ органов грудной клетки (рис. 4, а) в легких определялось выраженное усиление легочного рисунка за счет интерстициального компонента с наличием множественных мелкоочаговых уплотнений легочной ткани и участков «матового стекла», в S3 слева – воздухосодержащая многокамерная полость размерами 72×63×45 мм с толстыми неравномерно инфильтрированными стенками. В средостении – единичные мелкие парааортальные лимфоузлы до 5–6 мм в диаметре.

В мокроте методом микроскопии и GeenXpert MBT/Rif МБТ не обнаружены, в дальнейшем на питательных средах роста культуры МБТ не получено. В крови: эритроциты – 4,5 Т/л, Hb – 143 г/л, цветовой показатель – 0,97, лейкоциты – 9,1 г/л, палочкоядерные нейтрофилы – 1%, сегментоядерные нейтрофилы – 89%, эозинофилы – 1%, лимфоциты – 8%, (абсолютное число – 720 кл/мкл), моноциты – 1%, СОЭ – 17 мм/ч. Биохимические показатели (содержание общего белка, мочевины, креатинина, билирубина, глюкозы, актив-

**Рис. 5. Результаты аутопсии. Аспергиллез легких: а – абсцесс легкого с гнойно-некротическим содержимым грязно-болотного цвета; б – микропрепарат ткани легкого; гематоксилин-эозин, ув. 200. Септированные гифы грибов с дихотомичным делением под острым углом.**

Fig. 5. Autopsy data. Pulmonary aspergillosis. A – Lung abscess with purulent necrotic dirty-swamp-colored contents. B – Lung tissue slide. Hematoxylin and eosin stain. Magnification 200x. Septate hyphae of fungi dichotomously dividing at an acute angle.



ность трансаминаз, тимоловая проба) – в пределах физиологической нормы. Содержание CD4 в крови – 10 кл/мкл (0,98%), вирусная нагрузка – 2730 РНК-копий/мл. В моче – протеинурия до 0,32 г/л, эритроциты – 0-0-1 в поле зрения, лейкоциты – до 30 в поле зрения, единичные гиалиновые цилиндры.

Больной выставлен предварительный диагноз диссеминированного туберкулеза легких, начато лечение препаратами 1-го ряда (изониазид, рифампицин, пиразинамид, этамбутол) на фоне патогенетической терапии и профилактики оппортунистических инфекций (бисептол, флуконазол, азитромицин). Продолжена АРТ по прежней схеме.

На фоне лечения состояние оставалось тяжелым, сохранялись лихорадка, кашель, одышка. На 5-й день пребывания в отделении возникло легочное кровотечение, остановленное консервативно. Через неделю от момента поступления с учетом результатов обследования и анализа клинко-рентгенологической картины наличие активного туберкулеза было подвергнуто сомнению, больной выставлен диагноз грибковой пневмонии, не исключался инвазивный аспергиллез. Противотуберкулезные препараты были отменены, в лечебных дозах назначены бисептол, флуконазол, итраконазол на фоне дезинтоксикационной и патогенетической терапии, продолжена АРТ. В результате через 4 дня нормализовалась температура тела, уменьшились слабость и одышка. Затем состояние резко ухудшилось: после приступа сильного кашля возникла боль в левой половине грудной клетки, стала нарастать одышка, дыхание над левым легким не прослушивалось, сатурация кислорода снизилась до 65%. Диагностирован спонтанный пневмоторакс, выполнена СКТ: левое легкое полностью коллабировано, фиксировано спайками в нижнем отделе, в правом легком – нарастание интерстициальных изменений, появление в S1-2 воздухосодержащей полости до 36 мм в диаметре (рис. 4, б).

Больная переведена в отделение интенсивной терапии, выполнено дренирование левой плевральной по-



лости. Несмотря на проводимое лечение, состояние прогрессивно ухудшалось и при нарастающих явлениях дыхательной недостаточности наступила смерть.

На аутопсии признаков туберкулеза выявлено не было. В верхних долях легких обнаружены множественные полостные образования (абсцессы) с внутренним содержимым грязно-болотного цвета, распад и вскрытие полости абсцесса с развитием бронхоплеврального свища (рис. 5, а).

Гистологически в препарате легочной ткани определялось большое количество характерных септированных гифов с дихотомичным делением под острым углом (рис. 5, б). Полученные данные позволили верифицировать диагноз легочного аспергиллеза.

В представленном случае у ВИЧ-инфицированной пациентки аспергиллез носил генерализованный характер с диффузным поражением легочной ткани. На КТ легких это отражалось усилением интерстициального компонента, наличием множественных узелковых образований и участков снижения прозрачности по типу матового стекла. Течение заболевания отличалось отрицательной клинико-рентгенологической динамикой на фоне противотуберкулезной и антибактериальной терапии, но положительным клиническим эффектом от противогрибковых препаратов, что, однако, не предотвратило развитие спонтанного пневмоторакса, послужившего непосредственной причиной смерти.

Таким образом, у больных, не инфицированных ВИЧ, постановка диагноза аспергиллеза легких не вызывала значительных затруднений и осуществлялась согласно рекомендованным критериям. У данной категории пациентов в качестве важных моментов для дифференциальной диагностики с туберкулезом мы бы выделили

быструю рентгенологическую динамику образования тонкостенных полостей в легких, стойкое отсутствие МБТ в мокроте при наличии полостных образований, характерную картину аспергиллеза на КТ с наличием плотных масс грибного мицелия внутри полости.

У ВИЧ-инфицированных лиц дифференциальная диагностика аспергиллеза была затруднена из-за острого течения, генерализованного характера с развитием синдрома диссеминации, образования полостей без плотного содержимого внутри, что делало заболевание похожим на туберкулез. Отсутствие грибного мицелия в полостях у ВИЧ-инфицированных лиц мы объясняли неблагоприятным течением аспергиллеза с быстрым наступлением летального исхода до момента формирования мицеломы. Важным дифференциально-диагностическим критерием можно считать развитие микоза при глубокой иммуносупрессии (в наших случаях у всех трех больных уровень CD4 был менее 30 кл/мкл), при этом содержание CD4 более 200 кл/мкл не исключает туберкулез, но ставит под сомнение диагноз инвазивного аспергиллеза. Туберкулезному процессу противоречит также отсутствие МБТ в мокроте при наличии полостей, а также выраженные интерстициальные изменения в легочной ткани, выявляемые при СКТ. Для своевременной диагностики аспергиллеза легких необходима микологическая и серологическая верификация возбудителя, проведение которой в условиях ДНР на сегодняшний момент невозможно из-за ограниченных ресурсов. Особую актуальность приобретает своевременное выявление ВИЧ-инфекции и начало АРТ, что позволит предотвратить развитие тяжелых иммунодефицитов и опасных для жизни оппортунистических инфекций.

## Литература / References

1. Николаева Н.Г., Шадривова О.В., Ицкович И.Э., Клишко Н.Н. Хронический аспергиллез легких: обзор литературы и демонстрация собственных наблюдений. *Вестник рентгенологии и радиологии*. 2021; 102(5):317-328. DOI: 10.20862/0042-4676-2021-102-5-317-328 Nikolaeva N.G., Shadrivova O.V., Itskovich I.E., Klimko N.N. Chronic pulmonary aspergillosis: a review of the literature and a demonstration of their own observations. *Bulletin of Radiology and Radiology*. 2021; 102(5):317-328. DOI: 10.20862/0042-4676-2021-102-5-317-328 (in Russian).
2. Смирнова А.С. Аспергиллез легких в гериатрической практике. *Клиническая геронтология*. 2019;(3-4):4-14. DOI: 10.26347/1607-2499201903-04004-009 Smirnova A.S. Aspergillosis of the lungs in geriatric practice. *Clinical gerontology*. 2019;(3-4):4-14. DOI: 10.26347/1607-2499201903-04004-009 (in Russian).
3. Denning DW, Page ID, Chakaya J et al. Case Definition of Chronic Pulmonary Aspergillosis in Resource-Constrained Settings. *Emerg Infect Dis* 2018;24(8):1713-12. DOI: 10.3201/eid2408.171312
4. Dan Li, Liang Chen, Xian Ding et al. Hospital-acquired invasive pulmonary aspergillosis in patients with hepatic failure. 2008; *BMC Gastroenterol* 2008;8(1):32. DOI: 10.1186/1471-230X-8-32
5. Романова Е.И., Красавцев Е.Л., Тарасенко С.В. Генерализованный аспергиллез на фоне IV клинической стадии ВИЧ-инфекции. *Проблемы здоровья и экологии*. 2018;56(2):89-94. Romanova E.I., Krasavtsev E.L., Tarasenko S.V. Generalized aspergillosis in the IV clinical stage of HIV infection. *Health and environmental issues*. 2018;56(2):89-94 (in Russian).
6. Tsitsikas DA, Amelie Morin, Shamzah Araf et al. EORTC/MSG definitions for invasive fungal disease on the rates of diagnosis of invasive aspergillosis. *Medical mycology: official publication of the International Society for Human and Animal Mycology*. Source *PubMed* 2011;50(5):538-42. DOI: 10.3109/13693786.2011.630040
7. Минский О.Б. Пневмомикозы. В кн. *Болезни органов дыхания. Руководство для врачей в 4-х томах*. Под ред. акад. Н.П. Палеева. Т. 2. Частная пульмонология. М.: Медицина, 1989. С. 215-226. Minsker O.B. Pneumomycosis. In: *Respiratory diseases. A guide for doctors in 4 volumes*. Edited by Academician N.R. Paleeva. Vol. 2. Private pulmonology. Moscow: Medicine, 1989. Pp. 215-226 (in Russian).
8. Малиновский В.В. Клинико-морфологические особенности первичного аспергиллеза легких (наблюдение из практики). *Проблемы здоровья и экологии*. 2006;10(4):139-42. Malinovsky V.V. Clinical and morphological features of primary pulmonary aspergillosis (observation from practice). *Health and environmental issues*. 2006;10(4):139-42 (in Russian).
9. Chang Ming Shen, Gao Feng Qiao, Cheng Wang et al. Outcomes of surgery for different types of chronic pulmonary aspergillosis: results from a single-center, retrospective cohort study. *BMC Pulmonary Medicine* 2022;Article number: 40. DOI: 10.1186/s12890-022-01836-z
10. Lortholary O, Meyohas MC, Dupont B et al. Invasive aspergillosis in patients with acquired immunodeficiency syndrome: report of 33 cases. French Cooperative Study Group on Aspergillosis in AIDS. *Am J Med* 1993;95(2):177-87. DOI: 10.1016/0002-9343(93)90258-q
11. Клишко Н.Н., Шадривова О.В., Хостелиди С.Н. и др. Инвазивный аспергиллез: результаты многоцентрового исследования. *Онкогематология*. 2014;(2):13-19. Klimko N.N., Shadrivova O.V., Didi S.N. and others. Invasive aspergillosis: results of a multicenter study. *Oncohematology*. 2014;(2):13-19 (in Russian).

12. Denning DW, Cadranell J, Beigelman-Aubry C et al. European Society for Clinical Microbiology and Infectious Diseases and European Respiratory Society. Chronic pulmonary aspergillosis: rationale and clinical guidelines for diagnosis and management. *Eur Respir J* 2016;47(1):45-68. DOI: 10.1183/13993003.00583-2015. PMID: 26699723.
13. De Pauw B, Walsh TJ, Donnelly JP et al. Revised definitions of invasive fungal disease from the European Organization for Research and Treatment of Cancer/Invasive Fungal Infections Cooperative Group and the National Institute of Allergy and Infectious Diseases Mycoses Study Group (EORTC/MSG) Consensus Group. *Clin Infect Dis* 2008;46(12):1813-1821. DOI: 10.1086/588660
14. Клясова Г.А., Масчан А.А., Веселов А.В. Лечение инвазивного аспергиллеза легких на основании рекомендаций американского общества по инфекционным болезням. *Онкогематология*. 2008;(1-2):47-57. Klyasova G.A., Maschan A.A., Veselov A.V. Treatment of invasive pulmonary aspergillosis based on the recommendations of the American Society for Infectious Diseases. *Oncohematology*. 2008;(1-2):47-57 (in Russian).
15. Митрофанов В.С., Чернопятова Р.М. Аспергиллемы легких. *Проблемы медицинской микологии*. 2000;(4):13-20. Mitrofanov V.S., Chernopyatova R.M. Aspergillomas of the lungs. *Problems of medical mycology*. 2000;(4):13-20 (in Russian).
16. Page ID, Byanyima R, Hosmane S et al. Chronic pulmonary aspergillosis commonly complicates treated pulmonary tuberculosis with residual cavitation. *Eur Respir J* 2019;53(3):1801184. DOI: 10.1183/13993003.01184-2018
17. Pfeiffer CD, Fine JP, Safdar N. Diagnosis of invasive aspergillosis using a galactomannan assay: a meta-analysis. *Clin Infect Dis* 2006;42:1417.
18. Kosmidis C, Denning DW. The clinical spectrum of pulmonary aspergillosis. *Thorax* 2015;70(3):270-7. DOI: 10.1136/thoraxjnl-2014-206291
19. He B, Wan C, Zhou W et al. Clinical profile and surgical outcome for different types of chronic pulmonary aspergillosis. *Am J Transl Res* 2019; 11(6):3671-79. PMID: 31312378; PMCID: PMC6614639.

## ИНФОРМАЦИЯ ОБ АВТОРЕ

**Корж Елена Владимировна** – д-р мед. наук, проф. каф. фтизиатрии и пульмонологии, ФГБОУ ВО «Донецкий государственный медицинский университет им. М. Горького», врач-фтизиатр туберкулезно-легочного отделения для взрослых №1, Республиканская клиническая туберкулезная больница.  
E-mail: Korzh191061@mail.ru; ORCID: 0000-0003-0571-9666

Поступила в редакцию: 03.02.2025

Поступила после рецензирования: 07.02.2025

Принята к публикации: 13.02.2025

## INFORMATION ABOUT THE AUTHOR

**Elena V. Korzh** – Dr. Sci. (Med.), Prof., Gorky Donetsk State Medical University; Phthisiologist, City Tuberculosis Hospital.  
E-mail: Korzh191061@mail.ru; ORCID: 0000-0003-0571-9666

Received: 03.02.2025

Revised: 07.02.2025

Accepted: 13.02.2025



Оригинальная статья

# Оценка изменений менструального цикла у женщин в Шехре-Корд во время пандемии COVID-19

М. Асгари, М. Моэззи, Л. Джафарзадех, С. Баниталеби

Шехре-Кордский университет медицинских наук, Шехре-Корд, Иран

## Аннотация

**Введение и цель.** Охватившая весь земной шар пандемия COVID-19 повлияла на весь мир и стала причиной многочисленных проблем со здоровьем. Настоящее исследование было проведено с целью оценки влияния COVID-19 на изменения менструального цикла.

**Материалы и методы.** В поперечном исследовании приняли участие 314 женщин в возрасте от 18 до 45 лет, проживавшие в городе Шехре-Корд в 2022–2023 гг. Исследователями была разработана специальная анкета, включавшая в себя демографические характеристики, вакцинальный анамнез, сведения о перенесенной инфекции COVID-19 и характеристики менструального цикла, при этом сбор данных осуществляли через социальные сети. Собранные данные вводили в программу SPSS v. 22 и анализировали с использованием описательных и аналитических статистических методов.

**Результаты.** Среди пациенток 62,7% участниц сообщили об отсутствии изменений объема менструальных кровотечений после COVID-19. Для сравнения, только 23% участниц сообщили об увеличении или уменьшении объема кровотечений после перенесенной инфекции. Что касается продолжительности менструации, у 71,3% участниц она не изменилась после перенесенной инфекции COVID-19. Помимо этого имели место значимые различия объема кровотечений ( $p=0,005$ ), продолжительности менструации ( $p=0,006$ ), мажущих выделений ( $p=0,013$ ), интервала между менструациями ( $p=0,0001$ ), менструальной боли ( $p=0,001$ ) и симптомов предменструального синдрома ( $p=0,0001$ ).

**Выводы.** Результаты исследования продемонстрировали значимую связь между тяжестью COVID-19 и изменениями менструального цикла.

**Ключевые слова:** менструация, меноррагия, COVID-19, вакцина, Шехре-Корд.

**Для цитирования:** Асгари М., Моэззи М., Джафарзадех Л., Баниталеби С. Оценка изменений менструального цикла у женщин в Шехре-Корд во время пандемии COVID-19. *Клинический разбор в общей медицине*. 2025; 6 (3): 91–96. DOI: 10.47407/kr2024.6.3.00585

Original Article

## Evaluation of menstrual cycle changes among women in shahrekord during the COVID-19 pandemic

Mozhdeh Asgari, Masoumeh Moezzi, Lobat Jafarzadeh, Soheila Banitalebi

Shahrekord University of Medical Sciences, Shahrekord, Iran

## Abstract

**Background and Aim.** COVID-19, a global pandemic, has impacted the world and caused various health issues. This study was conducted to evaluate the effects of COVID-19 on menstrual cycle changes.

**Materials and methods.** In this cross-sectional study, 314 women aged 18 to 45 who resided in Shahrekord City, Iran, from 2022 to 2023 were enrolled. A researcher-designed questionnaire including demographic information, vaccination history, COVID-19 infection history, and menstrual cycle characteristics was designed, and data was gathered through social media. After data collection, the data were entered into SPSS version 22 and analyzed using descriptive and analytical statistical methods.

**Results.** Among patients, 62.7% of participants reported no change in menstrual bleeding volume after contracting COVID-19. In comparison, only 23% of individuals reported an increase or decrease in their bleeding volume after the infection. Regarding the number of menstrual days, 71.3% of participants had no change in the duration of their period after contracting COVID-19. There was also a significant difference between the amount of menstrual bleeding ( $p=0.005$ ), the number of menstrual days ( $p=0.006$ ), spotting ( $p=0.013$ ), interval between menstrual cycles ( $p=0.0001$ ), menstrual pain ( $p=0.001$ ), and premenstrual symptoms ( $p=0.0001$ ).

**Conclusion.** The findings of the present study show that COVID-19 severity is significantly relationship with alteration in the menstrual cycle.

**Keywords:** menstruation, menorrhagia, COVID-19, vaccine, shahrekord.

**For citation:** Asgari M., Moezzi M., Jafarzadeh L., Banitalebi S. Evaluation of menstrual cycle changes among women in shahrekord during the COVID-19 pandemic. *Clinical review for general practice*. 2025; 6 (3): 91–96. DOI: 10.47407/kr2024.6.3.00585

## Introduction

The COVID-19 pandemic is the result of a virus belonging to the Coronaviridae family, a group of single-stranded RNA viruses. This coronavirus, the seventh known member of its family, typically infects animals such as birds and mammals, often resulting in mild respiratory illnesses like the common cold in humans. However, certain coronaviruses can lead to severe outbreaks in human populations

[1]. COVID-19 symptoms can range from mild to severe and can vary significantly among individuals. Common symptoms include fever, persistent cough, muscle aches (myalgia), tachycardia and headache. Some patients may also experience gastrointestinal issues such as diarrhea, nausea, and vomiting. Respiratory symptoms are prevalent, often manifesting as cough, dyspnea, chest pain, and sputum production. Other symptoms may include sore throat, nasal

congestion, rhinorrhea, and fatigue. Additionally, it resulting in anosmia and ageusia. In more severe cases, it may lead to hemoptysis (coughing up blood), skin rashes, and neurological symptoms, including impaired consciousness and seizures [2, 3]. In addition, COVID-19 imposes heavy health-care (mainly hospital beds/day) costs on the society [4]. Some studies suggest that women who contracted COVID-19 have experienced changes in their menstrual cycles, including a worsening of premenstrual symptoms, higher levels of irregular periods, amenorrhea, and an increase in menorrhagia [5–7]. Moreover, women with COVID-19 have experience more ovarian injury, such as reduction in reproductive endocrine disorder and ovarian reserve [5].

Recently, public concerns have emerged about potential disruptions to menstrual cycles due to COVID-19 vaccines, contributing to issues related to menstrual health, vaccine hesitancy, and anxieties surrounding vaccination's effects on fertility [8, 9]. Some women have reported menstrual irregularities following vaccination, such as menorrhagia, frequent bleeding episodes (metrorrhagia or polymenorrhea), and even postmenopausal bleeding. One possible underlying factor may be vaccine-induced thrombocytopenia [10]. Despite the ongoing publication of new research on COVID-19, the limited studies addressing the relationship between COVID-19 and menstrual health underscores a significant gap in medical research in this area. So, this study was designed to determining menstrual cycle changes in women of Shahrekord city during the COVID-19 pandemic during 2021–2022.

## Material and methods

**Study design and population.** This research was carried out using a cross-sectional study design. The target population included women aged 18 to 45 with natural menstrual cycles, residing in Shahrekord, Iran, from 2022 to 2023.

**Inclusion and exclusion criteria.** The study's inclusion criteria specified that participants needed to be women aged between 18 and 45 who were not currently taking hormonal medications, thyroid drugs, or oral contraceptives. Additionally, if vaccinated, participants must have received at least two doses of the same vaccine. Women with no prior history of hematologic disorders, polyps, or similar health issues were eligible for the study.

On the other hand, the exclusion criteria ruled out pregnant or breastfeeding women, those with a history of corticosteroid use, individuals diagnosed with diabetes, smokers, and women with known mental health disorders.

**Sample size and sampling method.** To estimate a proportion in a cross-sectional study, the sample size can be determined using the following formula:

$$n = \frac{Z^2 \cdot P \cdot (1 - P)}{d^2}$$

Confidence Level (Z): 95%, so Z = 1.96

Estimated Proportion (p): if unknown, use p = 0.5

Margin of Error (d): 5% (0.05)

The final sample size would be approximately 384. However, we slightly higher margin of error or different assumptions for p and a total of 314 participants ultimately included in the study. The sampling method was convenient sampling.

**Data collection method and questionnaire.** A preliminary questionnaire was designed and tested in a pilot study with 50 eligible participants (They excluded from the study). After analyzing the responses, faculty members from obstetrics, social medicine, and infectious diseases revised the questionnaire by removing, modifying, or adding specific questions. The revised questionnaire was then reviewed for face validity by three faculty members and tested for reliability.

The questionnaire's face validity was confirmed by three faculty members. Reliability was assessed using the split-half method (Guttman split-half coefficient). The reliability coefficient was 0.81 and showed very good reliability.

**Study procedure.** Following approval from the Research and Technology Deputy and obtaining the necessary permits, eligible women aged 18 to 45 were recruited according to inclusion criteria. The electronic questionnaire was created on Porsline. To ensure inclusion criteria were met, exclusion criteria were listed within the questionnaire; responses that met any exclusion criteria were excluded during data analysis.

The finalized researcher-designed questionnaire contained 40 questions, covering demographic information, vaccination history, COVID-19 infection history, and menstrual cycle characteristics. It was distributed online via social media platforms such as WhatsApp and Instagram. Prior to participation, individuals received an explanation of the study's purpose and questionnaire content.

During data analysis, 99 participants were excluded due to incomplete responses or meeting exclusion criteria. After collecting all responses, those not meeting inclusion criteria (e.g., those using hormonal or thyroid medications, age outside 18–45, or having certain health histories) were also excluded. The remaining data were entered into SPSS version 26 for descriptive and analytical statistical analysis.

**Data analysis.** The data were analyzed with SPSS software (version 26). Categorical variables were presented as mean±standard deviation, while categorical variables were expressed as frequencies and percentages. Chi-square test were used, with a significance level of P (<0.05).

**Findings.** This study aimed to investigate changes in the menstrual cycles of women in Shahrekord (Southwest Iran) during the COVID-19 pandemic. A total of 314 women participated, with a mean age of 21.32±15.7 years. In this study, 74.8% of participants were married, 22.6% were single, and the rest were divorced or widowed. The majority of participants (52.2%) were housewives and had university education (58.6%). Most of the women (35.7%) used natural methods of contraception, and 35% had no history of pregnancy (table 1).

In this study, 92.7% of the participants had received the COVID-19 vaccine. Regarding COVID-19 infection, 44.6% of the participants had affected the virus before receiving



**Table 1. Distribution of frequency of variables (marital status, occupation, education, contraception method, and pregnancy history) in the studied women**

Variable		Frequency	Percentage
Marital Status	Married	235	74.8
	Single	71	22.6
	Widowed	2	0.6
	Divorced	6	1.9
Occupation	Self-employed	34	10.8
	Housewife	164	52.2
	Employee	75	23.9
	Student	41	13.1
Level of Education	University Education	184	58.6
	High School Diploma	80	25.5
	Below High School	50	15.9
Contraceptive Method	Single/Divorced/Widowed	77	24.5
	IUD	15	4.8
	Natural	112	35.7
	Condom	88	28.0
	Tubal ligation	22	7.0
Number of Pregnancies	0	110	35.0
	1	80	25.5
	2	79	25.2
	3	40	12.7
	4 or more	5	1.6

IUD, Intrauterine device.

**Table 2. Distribution of frequency of variables: receiving the COVID-19 vaccine, contracting COVID-19, frequency of infection, and severity of infection**

Variable		Frequency	Percentage
COVID-19 vaccine received	Yes	291	92.7
	No	23	7.3
COVID-19 Infection	Yes (before vaccination)	140	44.6
	Yes (after vaccination)	81	25.8
	Both (before and after)	93	29.6
Frequency of COVID-19 infection	Once	146	46.5
	Twice	116	36.9
	Three times	25	8.0
	More than three times	27	8.6
Severity of COVID-19 infection	Mild	89	28.3
	Moderate	148	47.1
	Severe (hospitalized)	20	6.4
	Mild and Moderate	48	15.3
	Moderate and Severe	9	2.9

the vaccine, 25.8% after receiving the vaccine, and 29.6% had been infected in both cases. Concerning the frequency of COVID-19 infection, the majority of participants had affected the virus only once (46.5%), while the rest had been infected twice or more. The infection severity among participants was categorized as mild in 28.3%, moderate in 47.1%, severe in 6.4%, a combination of mild and moderate in 15.3%, and a combination of moderate and severe in 2.9% (table 2).

Based on the findings in table 3, 62.7% of participants reported no change in menstrual bleeding volume after con-

tracting COVID-19, while only 23% of individuals reported an increase or decrease in their bleeding volume after the infection. Regarding the number of menstrual days, 71.3% of participants had no change in the duration of their period after contracting COVID-19. Spotting after COVID-19 infection was reported by only 12.4% of participants. In this study, 66.9% of individuals had no change in the menstrual cycle interval after contracting COVID-19, while 16.9% reported a variation in the cycle length. Menstrual pain after COVID-19 infection remained unchanged for 65.3% of participants, whereas 20.1% reported an increase in pain.

**Table 3: Distribution of frequency of variables related to menstrual disorders after contracting COVID-19**

Variable		Count	%	COVID-19 severity (%) count					P-value*
				Mild	Severe	Mild and moderate	Moderate and Severe	Moderate	
Amount of menstrual bleeding after COVID-19 infection	No Change	197	62.7	(34.5)68	(6.1)12	(13.2)26	(0.5)1	(45.7)90	0.005
	Increased	36	11.5	(16.7)6	(13.9)5	(22.2)8	(5.6)2	(41.7)15	
	Decreased	36	11.5	(13.9)5	(5.6)2	(11.1)4	(8.3)3	(61.1)22	
	Variable	45	14.3	(22.2)10	(2.2)1	(22.2)10	(6.7)3	(46.7)21	
Number of menstrual days after COVID-19 infection	No Change	224	71.3	(34.4)77	(5.8)13	(13.8)31	(1.3)3	(44.6)100	0.006
	Increased	21	6.7	(14.3)3	(14.3)3	(9.5)2	(9.5)2	(52.4)11	
	Decreased	34	10.8	(8.8)3	(8.8)3	(14.7)5	(5.9)2	(61.8)21	
	Variable	35	11.1	(17.1)6	(2.9)1	(28.6)10	(5.7)2	(45.7)16	
Spotting after COVID-19 infection	Yes	39	12.4	(5.1)2	(10.3)4	(23.1)9	(2.6)1	(59)23	0.013
	No	275	87.6	(31.6)87	(5.8)16	(14.2)39	(2.9)8	(45.5)125	
Interval between menstrual cycles after COVID-19 infection	No Change	210	66.9	(37.1)78	(4.3)9	(13.3)28	(1.9)4	(43.3)91	0.0001
	Increased	29	9.2	(10.3)3	(20.7)6	(10.3)3	(3.4)1	(55.2)16	
	Decreased	22	7.0	(9.1)2	(13.6)3	(18.2)4	0	(59.1)13	
	Variable	53	16.9	(11.3)6	(3.8)2	(24.5)13	(7.5)4	(52.8)28	
Pain during menstruation after COVID-19 infection	No Change	205	65.3	(36.1)74	(5.9)12	(12.2)25	(1.5)3	(44.4)91	0.001
	Increased	63	20.1	(9.5)6	(9.5)6	(23.8)15	(7.9)5	(49.2)31	
	Decreased	8	2.5	(37.5)3	(12.5)1	0	0	(50)4	
	Variable	38	12.1	(15.8)6	(2.6)1	(21.1)8	(2.6)1	(57.9)22	
Premenstrual symptoms after COVID-19 infection	No Change	183	58.3	(41)75	(6)11	(11.5)21	(2.2)4	(39.3)72	0.0001
	Increased	90	28.6	(10)9	(5.6)5	(16.7)15	(4.4)4	(63.3)57	
	Decreased	5	1.6	(20)1	(20)1	0	0	(60)3	
	Variable	36	11.5	(11.1)4	(8.3)3	(33.3)12	(2.8)1	(44.4)16	
The time of menstrual changes	After COVID-19 infection	73	23.2	(19.2)14	(6.8)5	(15.1)11	(1.4)1	(57.5)42	0.000
	After vaccination	22	7.0	(36.4)8	(4.5)1	(13.6)3	0	(45.5)10	
	Both	97	30.9	(10.3)10	(6.2)6	(22.7)22	(8.2)8	(52.6)51	
	No changes experienced	122	38.9	(37.1)78	(4.3)9	(13.3)28	(1.9)4	(43.3)91	
Occurrence of menstrual side effects after COVID-19 infections	No side effects	144	45.8	(45.1)65	(6.3)9	(10.4)15	0	(38.2)55	0.000
	Menstrual side effects after first COVID-19 infection	149	47.5	(16.1)24	(6)9	(16.8)25	(4.7)4	(56.4)84	
	Menstrual side effects after second COVID-19 infection	21	6.7	0	(9.5)2	(38.1)8	(9.5)2	(42.9)9	

\* Chi-Square Test.

Symptoms before menstruation were unchanged for 58.3% of participants, while 28.6% reported an increase in premenstrual symptoms. Regarding menstrual changes, 30.9% of participants experienced changes in their menstrual cycle after contracting COVID-19 and receiving the vaccine. Regarding menstrual complications, 47.5% of participants stated that they developed menstrual issues after their first COVID-19 infection. In this study, 31.2% of participants believed that the severity of COVID-19 infection was related to changes in the menstrual cycle.

Regarding the relationship between menstrual disorders and the severity of COVID-19, as shown in Table 3, there is a significant difference in various menstrual characteristics post-COVID-19 infection based on the severity of the dis-

ease. These include the amount of menstrual bleeding ( $p=0.005$ ), the number of menstrual days ( $p=0.006$ ), spotting ( $p=0.013$ ), interval between menstrual cycles ( $p=0.0001$ ), menstrual pain ( $p=0.001$ ), and premenstrual symptoms ( $p=0.0001$ ).

## Discussion

This study was designed to determining menstrual cycle changes in women of Shahrekord city during the COVID-19 pandemic during 2021–2022. COVID-19 infection was associated with significant changes in menstrual characteristics, including bleeding volume, the number of menstrual days, incidence of spotting, interval between cycles, menstrual pain, and premenstrual symptoms. In this regard, the

study by Taskaldıran et al. showed that out of 241 women with COVID-19, 86 (35.7%) reported experiencing various changes in their menstrual patterns during the first three cycles following the infection. They also indicated various menstrual irregularities within their study population, which differed among women. Some women reported shortened or delayed menstrual cycles, while others experienced heavier or lighter bleeding [11]. The study by Phelan et al. reported changes in women's menstrual cycles, such as increased menstrual bleeding, more painful periods compared to pre-pandemic levels, and missed cycles that had not occurred before the infection [12]. In the study by Muharam et al., following the infection, delayed cycles were reported in 19.6% of patients, and shortened cycles in 15.2% of patients. Additionally, 33% of patients experienced heavier bleeding, and 11.4% reported longer menstrual durations [13]. The occurrence and nature of the changes in our study align with recent studies. Various mechanisms may contribute to menstrual changes following COVID-19 infection, with stress being one of the underlying mechanisms. It has been shown that COVID-19 is a significant source of stress, anxiety, and depression [14, 15]. Studies have shown that the changes in the female hormone levels are associated with health behaviors, obesity, and stress [16, 17]. Stress can cause menstrual irregularities by disrupting the hypothalamic-pituitary-gonadal (HPG) axis, which may lead to impaired ovulation and hormonal imbalances [18]. Additionally, prior research has demonstrated that stress can interfere with the LH surge that typically occurs prior to ovulation, which disrupts the normal ovulatory process and contributes to menstrual irregularities. This disruption in hormonal regulation can lead to a range of reproductive health issues, further highlighting the impact of stress on the menstrual cycle [19]. Moreover, one potential cause of menstrual irregularities is the direct impact of the virus itself. The coronavirus gains entry into cells by binding to the Angiotensin-converting enzyme 2 (ACE2) receptor, which was initially believed to be present solely in the respiratory system. However, subsequent research has revealed that the virus also affects the ovaries and endometrium. The ACE2 receptors in the ovaries are essential for the proper maturation of follicles and the process of ovulation, suggesting that viral interference with these receptors could disrupt normal reproductive function and contribute to menstrual disturbances [20]. Evidence have demonstrated that cytokines such as interleukin-6, interleukin-8, and tumor necrosis factor-alpha (TNF- $\alpha$ ), which are pivotal mediators of the inflammatory response in COVID-19, can induce a procoagulant state. This dysregulated coagulation cascade may contribute to alterations in menstrual patterns, including changes in bleeding volume, subsequent to infection [21]. Moreover, ovarian damage, such as reduced ovarian reserve and reproductive hormonal imbalances, has been observed in women with COVID-19. However, there

were no significant differences in menstrual timing, menstrual bleeding volume, menstrual cycle phases, or history of dysmenorrhea between women with severe and non-severe COVID-19 [5]. A systematic review revealed that Alterations in menstrual volume and cycle length have been observed as consequences of COVID-19 infection, with the latter being the most commonly reported menstrual irregularity in the studies reviewed. Women primarily reported reduced menstrual volume and longer cycle durations. The results also suggest that the severity of COVID-19 does not impact changes in the menstrual cycle [6]. In this study, 92.7% of the participants had received the COVID-19 vaccine. Regarding menstrual changes, 30.9% of participants experienced changes in their menstrual cycle after contracting COVID-19 and receiving the vaccine. Changes in the menstrual cycle following COVID-19 vaccination have been reported to exceed these levels. For example, in the study by Taskaldıran et al., 15% of participants experienced changes in their menstrual patterns after vaccination, with this figure rising to 43.3% after the second dose. Various changes were reported, with the most common being menstrual delay (late periods) [11]. Menstrual changes following COVID-19 vaccination may also be attributed to immune processes [13, 22].

The lack of examination of the long-term effects of COVID-19 and vaccination on the menstrual cycle, as well as the failure to examine confounding factors such as mood and metabolic problems, were limitations of this study.

## Conclusion

The results of this study indicate that the severity of COVID-19 infection was associated with significant changes in menstrual characteristics, including bleeding volume, the number of menstrual days, incidence of spotting, interval between cycles, menstrual pain, and premenstrual symptoms. These findings highlight the importance of recognizing the broader social and psychological effects of the pandemic on women's health, underscoring the need for attention and intervention in this area.

**Конфликт интересов.** Авторы заявляют об отсутствии конфликта интересов.

**Conflict of interests.** The authors declare that there is not conflict of interests.

**Acknowledgment.** The authors would like to thank the Clinical Research Development Unit, Hajar Hospital, Shahrekord University of Medical Sciences, Shahrekord, Iran for their support, cooperation and assistance throughout the period of study.

**Ethical Approval.** This study was conducted after obtaining an ethics code from the Shahrekord University of Medical Sciences with ID: IR.SKUMS.MED.REC.1401.030. No interventions were performed, and specific ethical considerations were observed.

**Author contributions.** All authors reviewed and approved the final version of the manuscript.

**Data availability statement.** All data presented in this study will available free of charge for any researcher upon reasonable request from the corresponding author.

**Funding.** The author (s) reported there is funding associated with the work featured in this article Grant number: 6323. Shahrekord University of Medical Sciences.

## Литература / References

1. Ahmed SF, Quadeer AA, McKay MR. Preliminary identification of potential vaccine targets for the COVID-19 coronavirus (SARS-CoV-2) based on SARS-CoV immunological studies. *Viruses*. 2020;12(3):254.
2. Wang Y, Wang Y, Chen Y, Qin Q. Unique epidemiological and clinical features of the emerging 2019 novel coronavirus pneumonia (COVID-19) implicate special control measures. *Journal of Medical Virology*. 2020;92(6):568-76.
3. Hassan SA, Sheikh FN, Jamal S, Ezeh JK, Akhtar A. Coronavirus (COVID-19): a review of clinical features, diagnosis, and treatment. *Cureus*. 2020;12(3).
4. Gholipour K, Behpaie S, Iezadi S, Ghiasi A, Tabrizi JS. Costs of inpatient care and out-of-pocket payments for COVID-19 patients: A systematic review. *PloS one*. 2023;18(9):e0283651.
5. Ding T, Wang T, Zhang J et al. Analysis of Ovarian Injury Associated With COVID-19 Disease in Reproductive-Aged Women in Wuhan, China: An Observational Study. *Frontiers in Medicine*. 2021;8:635255.
6. Lebar V, Laganà AS, Chiantera V, Kunič T, Lukanović D. The Effect of COVID-19 on the Menstrual Cycle: A Systematic Review. *Journal of clinical medicine*. 2022;11(13).
7. Sharp GC, Fraser A, Sawyer G et al. The COVID-19 pandemic and the menstrual cycle: research gaps and opportunities. *International journal of epidemiology*. 2022;51(3):691-700.
8. Payne LA, Wise LA, Wesselink AK et al. Association between COVID-19 vaccination and menstruation: a state of the science review. *BMJ sexual & reproductive health*. 2024;50(3):212-25.
9. Sualeh M, Uddin MR, Junaid N et al. Impact of COVID-19 Vaccination on Menstrual Cycle: A Cross-Sectional Study From Karachi, Pakistan. *Cureus*. 2022;14(8):e28630.
10. Merchant H. COVID-19 post-vaccine menorrhagia, metrorrhagia or postmenopausal bleeding and potential risk of vaccine-induced thrombocytopenia in women. *The BMJ*. 2021;bmj. n958/rr-2.
11. Tabkaldýran I, Vuralođlu E, Bozkuş Y et al. Menstrual Changes after COVID-19 Infection and COVID-19 Vaccination. *International Journal of Clinical Practice*. 2022;2022:3199758.
12. Phelan N, Behan LA, Owens L. The Impact of the COVID-19 Pandemic on Women's Reproductive Health. *Frontiers in Endocrinology*. 2021;12:642755.
13. Muharam R, Agiananda F, Budiman YF et al. Menstrual cycle changes and mental health states of women hospitalized due to COVID-19. *PloS one*. 2022;17(6):e0270658.
14. Czepczor-Bernat K, Swami V, Modrzejewska A, Modrzejewska J. COVID-19-Related Stress and Anxiety, Body Mass Index, Eating Disorder Symptomatology, and Body Image in Women from Poland: A Cluster Analysis Approach. *Nutrients*. 2021;13(4).
15. Khan SM, Shilen A, Heslin KM et al. SARS-CoV-2 infection and subsequent changes in the menstrual cycle among participants in the Arizona CoVHORT study. *American Journal of Obstetrics and Gynecology*. 2022;226(2):270-3.
16. Mazza E, Troiano E, Ferro Y et al. Obesity, Dietary Patterns, and Hormonal Balance Modulation: Gender-Specific Impacts. *Nutrients*. 2024;16(11).
17. Kundakovic M, Rocks D. Sex hormone fluctuation and increased female risk for depression and anxiety disorders: From clinical evidence to molecular mechanisms. *Frontiers in Neuroendocrinology*. 2022;66:101010.
18. Vigil P, Meléndez J, Soto H et al. Chronic Stress and Ovulatory Dysfunction: Implications in Times of COVID-19. *Frontiers in Global Women's Health*. 2022;3:866104.
19. Kalantaridou SN, Makriganakis A, Zoumakis E, Chrousos GP. Stress and the female reproductive system. *Journal of Reproductive Immunology*. 2004;62(1-2):61-8.
20. Stanley KE, Thomas E, Leaver M, Wells D. Coronavirus disease-19 and fertility: viral host entry protein expression in male and female reproductive tissues. *Fertility and Sterility*. 2020;114(1):33-43.
21. Madaan S, Talwar D, Jaiswal A et al. Post-COVID-19 menstrual abnormalities and infertility: Repercussions of the pandemic. *Journal of Education and Health Promotion*. 2022;11:170.
22. Muhaidat N, Alshrouf MA, Azzam MI et al. Menstrual Symptoms After COVID-19 Vaccine: A Cross-Sectional Investigation in the MENA Region. *International Journal of Women's Health*. 2022;14:395-404.

## ИНФОРМАЦИЯ ОБ АВТОРАХ

**Мождех Асгари** – отделение акушерства и гинекологии, Отдел клинических исследований и разработок, Больница Хаджар, Шахрекордский университет медицинских наук

**Масуме Моэззи** – отделение общественной медицины, Медицинский факультет, Центр социального здоровья, Шахрекордский университет медицинских наук

**Лобат Джафарзаде** – доцент каф. акушерства и гинекологии, Отдел клинических исследований, Больница Хаджар, Шахрекордский университет медицинских наук

**Соheyла Баниталеби** – специалист по клиническим исследованиям, больница Хаджар, Шахрекордский университет медицинских наук

Поступила в редакцию: 09.02.2025

Поступила после рецензирования: 18.02.2025

Принята к публикации: 20.02.2025

## INFORMATION ABOUT THE AUTHORS

**Mozhdeh Asgari** – Department of Obstetrics and Gynecology, Clinical Research Development Unit, Hajar Hospital, Shahrekord University of Medical Sciences

**Masoumeh Moezzi** – Department of Community Medicine, School of Medicine, Social Health Determinate, Shahrekord University of Medical Sciences

**Lobat Jafarzadeh** – Assoc. Prof., Department of Obstetrics and Gynecology, Clinical Research Development Unit, Hajar Hospital, Shahrekord University of Medical Sciences

**Soheila Banitalebi** – Clinical Research Development Unit, Hajar Hospital, Shahrekord University of Medical Sciences

Received: 09.02.2025

Revised: 18.02.2025

Accepted: 20.02.2025





Клинический случай

# Клинический случай гранулематоза Вегенера

А.В. Сerezькина<sup>1</sup>, Ю.Е. Савельева<sup>1</sup>✉, Н.С. Разинькова<sup>1</sup>, Т.А. Миненкова<sup>1</sup>, Е.А. Сентищева<sup>2</sup>, И.Г. Хмелевская<sup>1</sup>

<sup>1</sup>ФГБОУ ВО «Курский государственный медицинский университет» Минздрава России, Курск, Россия;

<sup>2</sup>ФГБОУ ВО «Юго-Западный государственный университет», Курск, Россия

✉yulia200204@mail.ru

## Аннотация

В статье представлен клинический случай гранулематоза Вегенера у 4-летнего ребенка. Описаны проведенные анализы, методы диагностики и терапия. Этот случай может послужить полезным ориентиром для специалистов в диагностике данной патологии, выборе методов лечения и ведения пациента.

**Ключевые слова:** гранулематоз Вегенера, системный васкулит, дети, клиника, диагностика, лечение.

**Для цитирования:** Сerezькина А.В., Савельева Ю.Е., Разинькова Н.С., Миненкова Т.А., Сентищева Е.А., Хмелевская И.Г. Клинический случай гранулематоза Вегенера. *Клинический разбор в общей медицине*. 2025; 6 (3): 97–101. DOI: 10.47407/kr2024.6.3.00586

## Clinical Case

# A clinical case of Wegener's granulomatosis

Aleksandra V. Serezhkina<sup>1</sup>, Yulia E. Savelyeva<sup>1</sup>✉, Natalia S. Razinkova<sup>1</sup>, Tatiana A. Minenkova<sup>1</sup>, Elena A. Sentishcheva<sup>2</sup>, Irina G. Khmelevskaya<sup>1</sup>

<sup>1</sup>Kursk State Medical University, Kursk, Russia;

<sup>2</sup>Southwest State University, Kursk, Russia

✉yulia200204@mail.ru

## Abstract

The article presents a clinical case of Wegener's granulomatosis in a 4-year-old child. The conducted analyses, diagnostic methods and therapy are described. This case can serve as a useful guideline for specialists in the diagnosis of this pathology, the choice of treatment methods and patient management.

**Keywords:** Wegener's granulomatosis, systemic vasculitis, children, clinic, diagnosis, treatment.

**For citation:** Serezhkina A.V., Savelyeva Yu.E., Razinkova N.S., Minenkova T.A., Sentishcheva E.A., Khmelevskaya I.G. A clinical case of Wegener's granulomatosis. *Clinical review for general practice*. 2025; 6 (3): 97–101 (In Russ.). DOI: 10.47407/kr2024.6.3.00586

Термин «системный васкулит» охватывает разнородную группу заболеваний, характеризующихся развитием воспалительного процесса кровеносных сосудов, возникающим *de novo* (например, узелковый полиартериит) или как вторичный признак таких заболеваний, как ревматоидный артрит и системная красная волчанка. Исход заболевания во многом зависит от диаметра пораженных сосудов, и из-за сходства симптомов используют общее собирательное понятие «системный некротизирующий артериит» [1]. Эта группа заболеваний, включая гранулематоз Вегенера (ГВ), несколько десятилетий назад обычно приводила к летальному исходу, однако и в наши дни в данной категории заболеваний отмечается наибольшая частота расхождений в постановке диагноза, так часто происходит на этапе дебюта патологии по причине синдромального сходства, появления неспецифических признаков и маскировки под другие заболевания. Это усложняет алгоритм диагностики и задерживает начало патогенетической терапии, что в дальнейшем может стать причиной развития осложнений [2].

Н. Klinger, будучи студентом-медиком, впервые дал характеристику новому заболеванию в 1931 г. В это

время он описал два клинических случая, в которых сообщил об умерших от сепсиса пациентах, которые страдали генерализованным воспалением сосудов. Через 5 лет F. Wegener наблюдал аналогичную картину у трех пациентов, у которых обнаружил некротизирующие гранулемы, поражающие дыхательные пути. Вегенер описал заболевание как совокупность нескольких проявлений, среди которых некротическое гранулематозное воспаление дыхательных путей, некротический гломерулонефрит и системный васкулит мелких артерий и вен [3].

Этиология данного заболевания неясна, однако в качестве возможных факторов, запускающих аутоиммунный васкулит на фоне генетической предрасположенности, рассматриваются вирусные и бактериальные инфекции. Определены следующие генотипические ассоциации, связанные с ГВ: наличие дефектного аллеля гена альфа-1 антитрипсина; полиморфизм гена CTLA-4, который играет роль в активации Т-лимфоцитов; аллель RTPN22\*620W, ассоциирующийся с положительным статусом ANCA и способствующий активации Т-лимфоцитов; аллель DPB1\*0401; а также определенные формы рецептора Fcγ IIIb на поверхности нейтро-

филов и макрофагов. Исследования показывают значимость микробов и вирусов в патогенезе ГВ. Например, установлено, что носительство золотистого стафилококка связано с частыми рецидивами ГВ, и профилактическая терапия против него может значительно уменьшить риск повторения. К факторам риска также относят жизнь в северных регионах, занятие сельским хозяйством, применение определенных медикаментов, а также загрязнение окружающей среды и контакт с растворителями и кремнеземом [4].

Истинный механизм патогенеза до сих пор остается предметом для исследований, однако известны его ключевые особенности. Воспаленные или некротизированные сосуды организуются в полиморфные гранулемы, содержащие лейкоциты, лимфоциты и гигантские клетки. Известно, что васкулит поражает преимущественно сосуды малого и среднего размера, а также капилляры. В зависимости от стадии заболевания преобладают гранулемы и васкулитных элементов может меняться. Часто на ранней стадии заболевания преобладают гранулемы, на поздней – более выражен васкулит.

Вовлечение верхних дыхательных путей и легких в гранулематозное воспаление позволяет предположить, что ГВ может быть вызван аномальным клеточно-опосредованным иммунным ответом на экзогенный или даже эндогенный антиген, который проникает в дыхательные пути или находится в них. Кроме того, развитие ГВ тесно связано с аутоантителами, которые распознают специфические цитоплазматические белки нейтрофилов, что позволяет предположить, что аномалии гуморального иммунитета также играют роль в патогенезе.

Т-клеточный опосредованный иммунитет отвечает за выработку и высвобождение провоспалительных цитокинов, таких как фактор некроза опухоли- $\alpha$  и интерферон- $\gamma$ , которые стимулируют поверхностную экспрессию антигенов на активированных нейтрофилах. Среди этих антигенов есть протеиназа 3 (PR3) и миелопероксидаза, которые являются мишенями для с (цитоплазматических) и р (перинуклеарных) ANCA (антинуклеарных цитоплазматических антител) соответственно. PR3-ANCA – это преобладающее аутоантитело, обнаруживаемое у пациентов с ГВ, которое присутствует более чем у 90% пациентов с активной формой заболевания [5]. Таким образом, взаимодействие ANCA с их антигенами вызывает дегрануляцию нейтрофилов и образование токсичных продуктов, что приводит к повреждению тканей и сосудов [6].

ВГ может развиваться в любом возрасте. Примерно 15% пациентов моложе 19 лет, лишь в редких случаях заболевание проявляется до подросткового возраста; средний возраст начала заболевания составляет примерно 40 лет. ВГ в равной степени поражает мужчин и женщин. Отмечаются сезонные колебания заболеваемости, при этом чаще всего болезнь проявляется в зимние месяцы.

Большинство пациентов обращаются за медицинской помощью из-за симптомов со стороны верхних и ниж-

них дыхательных путей (90%), которые часто сопровождаются общими симптомами: усталостью, лихорадкой или болью в суставах (артралгия). У пациентов часто наблюдаются серьезные нарушения со стороны верхних дыхательных путей, такие как боль и выделения из околоносовых пазух, а также гнойные или кровянистые выделения из носа с изъязвлением слизистой оболочки носа. Может произойти перфорация носовой перегородки, а также эрозия носового хряща, что приводит к деформации носа.

Поражение легких наблюдается в 85–90% случаев и проявляется клинически в виде кашля, кровохарканья (гемоптизиса), одышки (диспноэ) и дискомфорта в груди. При первичном обследовании только у 12–18% пациентов наблюдается гломерулонефрит, однако в конечном итоге он развивается примерно в 80% случаев. Гломерулонефрит часто прогрессирует быстро и, если его не лечить, в большинстве случаев приводит к необратимой почечной недостаточности. Помимо дыхательных путей и почек, ВГ может поражать практически любую систему органов [5].

ГВ обычно подозревают только в том случае, если у пациента в течение длительного времени наблюдаются характерные симптомы. Лабораторное определение ANCA может помочь в постановке диагноза, однако положительный результат не является определяющим в постановке диагноза, а отрицательный не позволяет исключить заболевание. PR3-ANCA – высокоспецифичный признак ГВ.

Если у пациента почечная недостаточность или кожный васкулит, то наиболее логичным местом для взятия биопсии являются эти органы. В редких случаях требуется торакоскопическая биопсия легких. При гистопатологическом исследовании биопсии обнаруживаются лейкоцитокластические васкулиты с некротическими изменениями и гранулематозным воспалением (скоплениями типично расположенных лейкоцитов) при микроскопическом исследовании. Гранулемы являются основной причиной, по которой заболевание называют «гранулематозом Вегенера», хотя это не является обязательным признаком. К сожалению, многие биопсии могут быть неспецифическими, и в 50% случаев они дают слишком мало информации для постановки диагноза [7].

Дифференциальная диагностика обширна. Антитела к ядерным антигенам могут быть положительными после приема некоторых препаратов, а другие формы васкулита могут проявляться очень похожими симптомами. Деформация носа также наблюдается при рецидивирующем полихондрите, злоупотреблении кокаином и врожденном сифилисе.

В 1990 г. Американский колледж ревматологии принял классификационные критерии ГВ. Эти критерии предназначались не для диагностики, а для включения в рандомизированные контролируемые исследования. Два или более положительных критерия имеют чувствительность 88,2% и специфичность 92,0% при описании ГВ:

- воспаление носа или полости рта: язвы во рту или гнойные, кровянистые выделения из носа;
- легкие: аномальная рентгенография грудной клетки с узелками, инфильтратами или полостями;
- почки: осадок мочи с микрогематурией;
- биопсия: гранулематозное воспаление в стенке артерии или в периваскулярной области.

Согласно Консенсусной конференции в Чепел-Хилл (Chapel Hill Consensus Conference – CHCC) по номенклатуре системных васкулитов (1992 г.) для постановки диагноза ГВ необходимо наличие гранулематозного воспаления, затрагивающего дыхательные пути, и васкулита мелких и средних сосудов [1].

Цель исследования – изучение клинического течения и лечения клинического случая ГВ у ребенка.

### Клинический случай

Девочка, 4 года, находилась на плановой госпитализации в отделении дерматовенерологии РДКБ с 15.09.2024 по 15.09.2024. В связи с положительным результатом ПЦР-диагностики на SARS-CoV-2 госпитализирована в отделение РДКБ для детей с новой коронавирусной инфекцией, не нуждающихся в искусственной вентиляции легких. Раннее физическое развитие: с отставанием роста и массы. Раннее нервно-психическое развитие: с задержкой психо-речевого.

Жалобы при поступлении на язвенные высыпания на коже (рис. 1), выраженные моторные нарушения, неуверенность походки, редкий влажный кашель, бледность, задержку психо-речевого развития, периодически – повышение температуры тела.

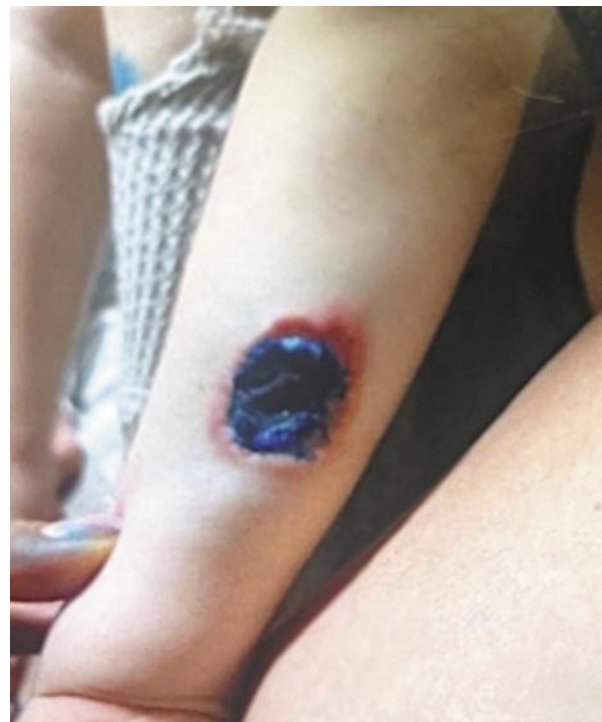Впервые высыпания в области голени появились в возрасте 6–7 мес. Осмотрена дерматологом в Кожно-венерологическом диспансере, диагноз выставлен не был, высыпания в течение нескольких месяцев прошли самостоятельно. На фоне терапии ингаляционными глюкокортикоидами отмечалась положительная динамика, но нестойкая.

Второй эпизод высыпаний – в 1,5–1,7 года (длится по настоящее время). Получено направление на прием к педиатру. Девочка неоднократно консультирована различными специалистами: иммунологами, дерматологами, гематологами. Обследована амбулаторно: были положительны результаты анализов на антитела к цитомегаловирусу и капсидный белок вируса Эпштейна–Барр. Показатели биохимического анализа крови были следующими: повышение трансаминаз, лактатдегидрогеназы, С-реактивного белка до 32 мг/л. Рекомендована консультация иммунолога с целью исключения иммунодефицита. Показатели представлены не в полном объеме: IgA – 0,27 Ед/мл, IgM – 1,92 Ед/мл, IgG – 8,10 Ед/мл. Со слов мамы, находилась на стационарном лечении с диагнозом: правосторонняя пневмония. От дальнейшего лечения в стационаре мама отказалась, получала амбулаторно Беродуал и Пульмикорт.

В 2024 г., аллерголог на приеме услышал хрипы в легких, направил в стационар. 18.01.2024, направлена в инфекционную больницу (ОКИБ), где находилась с

**Рис. 1. Пациент – 4 года. Патологический кожный процесс на верхней конечности.**

*Fig. 1. Patient aged 4 years. Skin lesion of the upper limb.*



18.01.2024 по 09.02.2024 с диагнозом: инфекция Эпштейна–Барр; вирус простого герпеса человека б типа; острый назофарингит; афтозный стоматит; реактивный гепатит; двусторонняя полисегментарная внебольничная пневмония, средней степени тяжести, острое течение ДНО ст.; синдром ВИД. Выписана с незначительной положительной динамикой на амбулаторное лечение, так как мать ребенка отказалась от дальнейшего лечения в стационаре. На рентгене грудной клетки от 09.02.2024 – признаки двухсторонней полисегментарной пневмонии, более выраженной справа с ателектатическим компонентом, с некоторой положительной динамикой, за счет уменьшения интенсивности инфильтрации легочной ткани. Ребенок консультирован в ДКДЦ аллергологом-иммунологом 12.02.2024. Направлен в 4-е отделение КОДКБ для лечения пневмонии. В стационаре впервые выставлен диагноз: лихорадочный нейтрофильный дерматоз Свита.

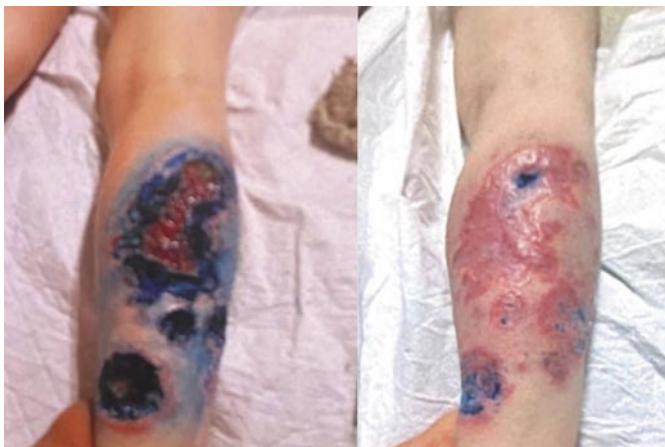Первая госпитализация в РДКБ – апрель 2024 г. – после осмотра выставлен предварительный диагноз дерматоза Свита и ребенок переведен в отделение РПХ для проведения биопсии кожи. По результатам биопсии диагноз был изменен на гранулематозный дерматит в пределах первичного иммунодефицита.

Вторая госпитализация в РДКБ – июнь 2024 г. Ребенок поступил с выраженным обострением кожного и легочного процесса, интоксикацией. Проведенное обследование и терапия привели к улучшению состояния ребенка. Решение консилиума от 08.07.2024: на основании клинико-anamnestических данных, у ребенка



**Рис. 2. Патологический кожный процесс на нижней конечности в динамике.**

*Fig. 2. Skin lesion of the lower limb, dynamic changes.*



с интерстициальным гранулематозным дерматитом необходимо исключить врожденную аномалию иммунной системы – аутовоспалительный синдром или первичный иммунодефицит. С целью дообследования необходимо проведение:

- иммунофенотипирования лимфоцитов (с определением Т- и В-клеток памяти);
- секвенирование экзема.

В плане терапии рекомендовано:

- 1) продолжение терапии внутривенными иммуноглобулинами (ВВИГ) в дозе 0,4 г/кг 1 раз в 7 дней №3–4;
- 2) смена антибактериальной терапии на основании данных бактериологического исследования: меропенем 100 мг/кг/сут в два введения внутривенно капельно + ЦС в дозировке 30 мг/кг/сут в два приема перорально;
- 3) продолжить терапию дапсоном в дозировке 1,5 мг/кг/сут в два приема;
- 4) при недостаточном эффекте – добавить к проводимой терапии тофацитиниб в дозировке 5 мг/сут в два приема перорально;
- 5) при нарастании признаков аутовоспаления – генно-инженерная биологическая терапия ингибиторами интерлейкина 1 (анакинрой).

Третья госпитализация – в июле 2024 г. – ребенок госпитализирован для проведения второго этапа терапии – введения ВВИГ. Процедуру перенесла хорошо, отмечается положительная динамика по кожному и соматическому состоянию.

Четвертая госпитализация – в июле 2024 г. – сдана кровь на секвенирование экзема. Учитывая недостаточный клинический эффект от проводимой терапии и некоторое ухудшение кожного процесса, к проводимой терапии добавлен тофацитиниб в дозировке 5 мг/сут.

Пятая госпитализация – в июле 2024 г., шестая в августе 2024 г. – ребенок госпитализирован для введения ВВИГ. Процедуру перенесла хорошо, отмечается положительная динамика по кожному и соматическому состоянию.

Поступает в отделение дерматологии повторно для продолжения обследования и коррекции терапии.

Во время осмотра выявлены единичные сухие свистящие хрипы, влажные мелкопузырчатые хрипы справа в области верхней доли, аускультативно дыхание жесткое, проводится неравномерно, отмечается незначительное ослабление справа спереди, наблюдается бронхиальное дыхание справа сзади. Притупление перкуторного звука в области верхней доли справа. Задержка психо-речевого развития, рефлексы заторможенные. Отмечаются постоянные хореяподобные моторные гиперкинезы, затрагивающие голову, руки, туловище, ноги. Походка неуверенная. Визуальный контакт поддерживается с трудом – невозможность длительной фиксации взора, вербальный контакт невозможен – задержка речевого развития.

Патологический кожный процесс подостровоспалительного характера, распространенный, симметричный, локализован на коже ягодиц, верхних и нижних конечностей. Представлен множественными узлами и бляшками размерами 0,5–2 см ярко-розового цвета с ровными четкими краями, плотной консистенции. На поверхности отдельных бляшек – корки и эрозии. Также на коже голеней и предплечий отмечаются язвенные высыпания на разных стадиях эпителизации. Язвы с ровными гладкими краями, дно покрыто грануляциями и скудным серозно-гнойным отделяемым (рис. 2). На коже лица (щеках преимущественно) отмечаются единичные линейные телеангиэктазии. Вне очагов кожа повсеместно истончена, сухая, эластичность снижена. Ногти и волосы истончены.

Назначено – стол г/а, антибактериальная терапия: азитромици 10 мг/кг/доза 3 раза в неделю, ВВИГ 0,4 г/кг/доза №1 – 5500 мг инфузионно, тофацитиниб 2,5 мг 2 раза в день, урсодезоксихолевая кислота 200 мг 1 раз в день, ингаляции через небулайзер: будесонид 250 мкг 2 раз в день, Беродуал 10 капель 2 раза в день, амброксол 1,0 мл 2 раза в день; физиологический раствор 3,0 мл 2 раза в день. На фоне проводимой терапии отмечена положительная динамика.

Было рекомендовано исключить из рациона ребенка цельное молоко (при необходимости заменить на безлактозную смесь), ограничить употребление газообразующих продуктов, шоколада, консервированных, копченых и маринованных продуктов, питаться не реже 5 раз в день, после еды не принимать горизонтальное положение минимум 30 мин; обязательное обследование всех членов семьи (мама, папа, сиблинги) на носительство мутации в гене АТМ, соблюдать строго охранительный режим, кожу не травмировать, не ходить в открытой одежде, полностью исключить контакт ребенка с животными, почвой, открытыми водоемами; наблюдение специалистами по месту жительства: педиатр – 1 раз в 7 дней, пульмонолог – 1 раз в 14 дней, гастроэнтеролог – 1 раз в 30 дней. Учитывая тяжесть заболевания, нарушающего качество жизни ребенка, а также торпидность к проводимой терапии, рекомендовано в амбулаторных условиях продолжить терапию тофацитинибом в дозировке 2,5 мг 2 раза в день до следующей госпитализации.



зации. Весь период терапии контролировать основные показатели крови. Сопроводительная медикаментозная терапия: азитромицин 10 мг/кг/доза (130 мг) – три раза в неделю, при недостаточной эффективности и ухудшении состояния легких – рассмотреть вопрос о назначении ципрофлоксацина, дапсон 12,5 мг 2 раза в день, холекальциферол по 1000 МЕ 1 раз в день, урсодезоксихолевая кислота 250 мг 1 раз в день, аминокислотная смесь по 125 мг 3 раза в день – до следующей госпитализации. Ингаляционная терапия – до следующей госпитализации: будесонид (Пульмикорт или Буденокорт), ипратропия бромид, фенотерол (Беродуал). Необходимо обрабатывать кожу ежедневно водным раствором 1% метиленовой синьки, порошком Банеоцин, затем нанести атравматическую сетку (на выбор): Атрауман, Атрауман Ag/Atrauman, Бранолинд Н,

Васкопан, ФиброТюль, закрыть кожу трубчатым бинтом Tubifast.

## Вывод

Таким образом, приведенный клинический пример продемонстрировал определенные особенности ГВ у детей. Этот случай может послужить полезным ориентиром для специалистов в диагностике данной патологии, выборе методов лечения и ведения пациента. Этиология данного заболевания остается в значительной степени неясной, однако такие клинические примеры облегчают процесс диагностирования и терапии схожих состояний у детского населения.

**Конфликт интересов.** Авторы заявляют об отсутствии конфликта интересов.

**Conflict of interests.** The authors declare that there is not conflict of interests.

## Литература / References

1. Systemic Vasculitis. *International Journal of Dermatology* 1985;24(1):667-7. DOI: 10.1111/j.1365-4362.1985.tb05613.x
2. Сигитова О.Н., Бикмухамметова Э.И., Богданова А.Р. Гранулематоз Вегенера (клинический случай из практики). *Вестник современной клинической медицины*. 2010;(3). Sigitova O.N., Bikmukhametova E.I., Bogdanova A.R. Wegener's granulomatosis (a clinical case from practice). *Bulletin of modern Clinical Medicine*. 2010;(3) (in Russian).
3. Olivencia-Simmons I. Wegener's granulomatosis: Symptoms, diagnosis, and treatment. *Journal of the American Academy of Nurse Practitioners* 2007;19(6):315-20. DOI: 10.1111/j.1745-7599.2007.00231.x
4. Серебрякова Е.Н., Волосников Д.К., Пищальников А.Ю. и др. Гранулематоз Вегенера (гранулематоз с полиангиитом). *Трудный пациент*. 2021;(4).
5. Sarraf P, Sneller MC. Pathogenesis of Wegener's granulomatosis: current concepts. *Expert Reviews in Molecular Medicine* 2005;7(08). DOI: 10.1017/s146239940500921x
6. Marzano AV, Balice Y, Papini M et al. Localized Wegener's granulomatosis. *Journal of the European Academy of Dermatology and Venereology* 2011;25(12):1466-70. DOI: 10.1111/j.1468-3083.2010.03970.x
7. Gaby Alez. Wegener's Granulomatosis: Everything You Need to Know about the Disease Including Signs and Symptoms. Diagnosis, Treatment and More. Publisher: Webster's Digital Services 2012. P. 156.

## ИНФОРМАЦИЯ ОБ АВТОРАХ

**Серезкина Александра Владимировна** – ассистент каф. педиатрии, ФГБОУ ВО КГМУ. E-mail: aleksandra.ykv@gmail.com; ORCID: 0000-0002-0283-2498

**Савельева Юлия Евгеньевна** – студентка 5-го курса лечебного факультета, ФГБОУ ВО КГМУ. E-mail: yulia200204@mail.ru; ORCID: 0009-0009-0747-0404

**Разинькова Наталья Сергеевна** – канд. мед. наук, доц. каф. педиатрии, ФГБОУ ВО КГМУ. E-mail: nrazin79@ya.ru; ORCID: 0000-0001-7711-8865

**Миненкова Татьяна Александровна** – канд. мед. наук, ассистент каф. педиатрии, ФГБОУ ВО КГМУ. E-mail: minenkovata@mail.ru; ORCID: 0000-0001-5099-4734

**Сентисцева Елена Александровна** – канд. психол. наук, ст. преподаватель каф. международных отношений и государственного управления, ФГБОУ ВО «Юго-Западный государственный университет». E-mail: elenasentischeva@yandex.ru; ORCID: 0000-0003-3769-0490

**Хмелевская Ирина Григорьевна** – д-р мед. наук, проф., зав. каф. педиатрии, ФГБОУ ВО КГМУ. E-mail: KhmIG@ya.ru; ORCID: 0000-0003-2621-0180

Поступила в редакцию: 22.01.2025

Поступила после рецензирования: 23.01.2025

Принята к публикации: 30.01.2025

## INFORMATION ABOUT THE AUTHORS

**Aleksandra V. Serezhkina** – Assistant, Kursk State Medical University. E-mail: aleksandra.ykv@gmail.com; ORCID: 0000-0002-0283-2498

**Yulia E. Savelyeva** – 5th year student, Kursk State Medical University. E-mail: yulia200204@mail.ru; ORCID: 0009-0009-0747-0404

**Natalia S. Razinkova** – Cand. Sci. (Med.), Assoc. Prof., Kursk State Medical University. E-mail: nrazin79@ya.ru; ORCID: 0000-0001-7711-8865

**Tatiana A. Minenkova** – Cand. Sci. (Med.), Assistant, Kursk State Medical University. E-mail: minenkovata@mail.ru; ORCID: 0000-0001-5099-4734

**Elena A. Sentishcheva** – Dr. Sci. (Psychol.), Senior Lecturer, Southwest State University. E-mail: elenasentischeva@yandex.ru; ORCID: 0000-0003-3769-0490

**Irina G. Khmelevskaya** – Dr. Sci. (Med.), Full Prof., Kursk State Medical University. E-mail: KhmIG@ya.ru; ORCID: 0000-0003-2621-0180

Received: 22.01.2025

Revised: 23.01.2025

Accepted: 30.01.2025

## Правила подготовки рукописей для авторов

Составлены с учетом «Единых требований к рукописям, предоставляемым в биомедицинские журналы», разработанных Международным комитетом редакторов медицинских журналов

В журнале «Клинический разбор в общей медицине» публикуются клинические разборы, в том числе диагностически сложных случаев. Наряду с клиническими разборами публикуются оригинальные статьи, лекции и обзоры по наиболее актуальным проблемам современной медицины, а также интервью с экспертами в различных областях медицины. Общими критериями работ, принимаемых для публикации, являются актуальность, новизна материала и его ценность в теоретическом и/или практическом аспектах.

Все представляемые материалы рецензируются и обсуждаются редакционной коллегией. На основании рецензии и заключения редколлегии рукопись принимается к печати, отклоняется или высылается автору (авторам) на доработку. Редакция оставляет за собой право публиковать принятые к печати статьи в том виде и в той последовательности, которые представляются оптимальными для журнала.

### Общие требования к оформлению рукописи

Все материалы следует предоставлять по электронной почте (id@con-med.ru).

### Объем статьи

- Объем клинических случаев должен составлять от 15 000 до 20 000 знаков (включая пробелы).
- Объем оригинальной статьи должен составлять от 20 000 до 25 000 знаков (включая пробелы).
- Для обзоров, обзоров с клиническими случаями и лекций допустим объем от 20 000 до 35 000 знаков (включая пробелы).

### Требования к оригинальным статьям

1. Титульный лист должен содержать:
  - название статьи;
  - фамилии, полные имена и отчества, места работы и должности всех авторов;
  - полное название учреждения и отдела, в котором выполнена работа;
  - фамилию, имя, отчество, полный почтовый адрес и e-mail, номер телефона автора, ответственного за контакты с редакцией и читателями.
2. Статья должна быть завизирована научным руководителем на 1-й странице и иметь сопроводительное письмо на имя главного редактора журнала.
3. На последней странице статьи должны находиться подписи всех авторов. Подпись автора означает его согласие на научное и литературное редактирование статьи и уступку редакции журнала прав на статью в отредактированном виде.

### Требования к структурированию и оформлению статей

1. Название статьи должно быть информативным (Web of Science это требование рассматривает в экспертной системе как одно из основных). Допускается использование только общепринятых сокращений, при переводе на английский язык не должно быть транслитераций с русского языка, кроме непереводаемых названий собственных имен, приборов и других объектов; также недопустимо использование непереводаемого сленга, известного только русскоговорящим специалистам; недопустимо использование в названии торговых наименований лекарственных препаратов. Это также касается авторских резюме (аннотаций) и ключевых слов.

- 2.1. ФИО авторов должны быть приведены на русском и английском языках.
- 2.2. Полное название учреждения, а также полный адрес должны быть приведены на русском и английском языках.
3. Полные сведения об авторах размещаются в конце статьи и должны содержать фамилии, полные имена и отчества, место работы и должности всех авторов, ученые степени, ORCID (при наличии), Scopus Author ID (при наличии), Researcher ID (при наличии).

4. Резюме и ключевые слова должны быть приведены на русском и английском языках.

Структура резюме:

- цель исследования;
- материалы и методы;
- результаты;
- заключение.

Объем резюме — 100–250 слов. Под резюме помещаются «Ключевые слова» (от 5 до 10), способствующие индексированию статьи в информационно-поисковых системах.

5. Текст оригинальных исследований должен содержать следующие разделы:

5.1. Введение, в котором формулируют цель и необходимость проведения исследования, кратко освещают состояние вопроса со ссылками на наиболее значимые публикации.

5.2. Материалы и методы. Приводятся количественные и качественные характеристики больных (обследованных), а также упоминаются все методы исследований, применявшихся в работе, включая методы статистической обработки данных. При упоминании аппаратуры и новых лекарств в скобках указывают их производителя и страну, где они находятся.

5.3. Результаты. Их следует представлять в логической последовательности в тексте, таблицах и на рисунках. В тексте не следует повторять все данные из таблиц и рисунков, следует упоминать только наиболее важные из них. На рисунках не следует дублировать данные, приведенные в таблицах.

Величины измерений должны соответствовать Международной системе единиц (СИ), за исключением размерности величин, традиционно измеряемых в других системах. Цитаты, химические формулы, таблицы, дозы препаратов должны быть тщательно выверены автором.

Необходимо указывать источник цитат в сносах либо в списке литературы.

5.4. Обсуждение. Необходимо выделять новые и важные аспекты результатов своего исследования и по возможности сопоставлять их с данными других исследователей. Не следует повторять сведения, уже приведенные во «Введении», и подробные данные из раздела «Результаты».

5.5. Заключение. Можно включить обоснованные рекомендации и краткие выводы.

6. Библиография. Каждый источник литературы — с новой строки под порядковым номером. В списке все работы должны перечисляться в порядке цитирования (соответственно ссылкам на них в тексте), а не по алфавиту фамилий первых авторов. При упоминании отдельных фамилий авторов в тексте им должны предшествовать инициалы (фамилии иностранных авторов приводят в оригинальной транскрипции).

В тексте статьи библиографические ссылки даются арабскими цифрами в квадратных скобках. В список литературы не рекомендуется включать диссертационные работы, поскольку ознакомление с ними затруднительно.

Библиографическое описание книги или журнальной статьи включает:

- автора(ов);
- название;
- выходные данные.

При авторском коллективе до 4 человек упоминают всех авторов (инициалы после фамилий). Если авторский коллектив более 4 человек, упоминают трех первых авторов и добавляют «и др.» (в иностранном источнике — «et al.»).

Пример: Garber JR, Cobin RH, Gharib H et al.

В некоторых случаях в качестве авторов книг выступают их редакторы или составители. После фамилии последнего из них в скобках следует ставить «ред.» (в иностранных ссылках «ed.»).

Выходные данные (место издания, название издательства, год издания, страницы) оформляют следующим образом.

Журнал: Eur Thyroid J 2013;(2):215–28.

Книга: М.: ГЭОТАР-Медиа, 2009; с. 97–116.

При ссылке на главу из книги сначала упоминают авторов и название главы, после точки с заглавной буквы ставят «В:» («In:»), а затем указывают название книги и ее выходные данные.

7. Оформление таблиц. Каждая таблица должна иметь название и порядковый номер соответственно первому упоминанию ее в тексте. Каждый столбец в таблице должен иметь краткий заголовок (можно использовать аббревиатуры). Все разъяснения, включая расшифровку аббревиатур, следует размещать в подтабличных сносах. Указывайте статистические методы, использованные для представления вариабельности данных и достоверности различий.

8. Оформление иллюстраций. Подписи к иллюстрациям состоят из названия и «легенды» (объяснения частей рисунка, символов, стрелок и других его деталей). В подписях к микрофотографиям необходимо указывать степень увеличения.

9. Использование аббревиатур допускается только после указания полного названия.

10. Названия препаратов. В заголовке работы необходимо указать международное название препарата, в тексте можно использовать торговое.

11. Специальные термины следует приводить в русском переводе и использовать только общепринятые в научной литературе слова. Ни в коем случае не применять иностранные слова в русском варианте в «собственной» транскрипции.

# НАУЧНО-ПРАКТИЧЕСКАЯ КОНФЕРЕНЦИЯ

## «РЕГУЛЯТОРНАЯ ПРАКТИКА И РЕГИСТРАЦИЯ

## ЛЕКАРСТВЕННЫХ СРЕДСТВ» —

### «РЕГЛЕК 2025»

ОТЕЛЬ «ХАЯТТ РИДЖЕНСИ МОСКВА ПЕТРОВСКИЙ ПАРК»

2–4 июня  
2025 г.,  
Москва

### В ПРОГРАММЕ КОНФЕРЕНЦИИ

#### 2 июня Сессия 1

##### Пленарное заседание

##### Секционные заседания

- Досье под углом зрения эксперта соотношения польза–риск: требования и трактовки
- Взаимодействие государственных при замечаниях к регистрационному досье лекарственного препарата: сколько глаз у пяти «нянек»?
- Фармакопия Евразийского экономического союза: сложные вопросы интеграции и пути их преодоления
- Регуляторная практика антимонопольного регулирования на фармацевтическом рынке
- Международная секция

#### 3 июня Сессия 2

##### Секционные заседания

- Полгода до общего рынка лекарственных средств ЕАЭС: приведение в соответствие в России. Предварительные итоги, прогнозы
- Внесение значимых изменений типа II (качество)
- Высокотехнологичные лекарственные препараты — передний край медицинской науки и «головная боль» регулятора. Когда регулирование догонит потребности отрасли?
- Орфанные препараты — «сироты» в Союзе?
- Контроль качества лекарственного средства на всех этапах его жизненного цикла: от исследований до применения

#### 4 июня Сессия 3

##### Секционные заседания

- Параллельные изменения регистрационного досье — безграничные возможности или ловушка? Разбор особенностей процедуры в зависимости от выбора заявителя России в качестве референтного государства или государства признания
- Новые направления деятельности Экспертного учреждения: новые возможности для фармацевтической отрасли
- Проблемы GMP при регистрации лекарственных препаратов: когда неявное становится явным
- Регуляторные тренды в сфере обращения лекарственных средств: итоги 2024 г. и перспективы 2025 г.
- Сложные вопросы экспертизы популярных лекарств

##### Круглый стол

- Актуальные вопросы экспертизы и регистрации лекарственных средств

Обращаем Ваше внимание, что Оргкомитет конференции оставляет за собой право вносить изменения в программу и состав докладчиков



РегЛек

Дополнительная информация на сайте [www.fru.ru](http://www.fru.ru)  
и по тел.: (495) 359-06-42, e-mail: [fru@fru.ru](mailto:fru@fru.ru)



# Каждый 5-й пациент перенесет повторный инфаркт миокарда в течение года после первого события<sup>1</sup>.

Достижение целевого уровня ХС ЛНП — ключ к улучшению прогноза пациента. Пациент не узнает об этом без **вашей рекомендации**.



**<1,4 ммоль/л**  
и снижение **≥50%**  
от исходного

Достижение целевого уровня ХС ЛНП



**8 (±4) недель**

Контроль липидного профиля – через 8 (±4) недель после начала терапии и интенсификация терапии при недостижении целевого уровня ХС ЛНП

Если у пациента, перенесшего ИМ, при использовании максимально переносимой дозы статина в сочетании с эзетимибом концентрация ХС ЛНП в крови остаётся выше целевого уровня, **рекомендуется добавить инклизиран или ингибитор PCSK9** для дополнительного снижения уровня ХС ЛНП в крови и риска ишемических событий<sup>2,3</sup>.



Больше полезных материалов для врачей — в канале «Кардиогид». Подписывайтесь!

ХС ЛНП — холестерин липопротеинов низкой плотности; ИМ — инфаркт миокарда.

1. Jernberg T et al. Eur Heart J 2015; 36: 1163–70. 2. Клинические рекомендации «Острый инфаркт миокарда с подъемом сегмента ST электрокардиограммы». Одобрено Научно-практическим советом Минздрава РФ [Электронный ресурс] // [https://cr.minzdrav.gov.ru/view-cr/157\\_5](https://cr.minzdrav.gov.ru/view-cr/157_5) (дата доступа: 20.12.2024). 3. Клинические рекомендации «Острый коронарный синдром без подъема сегмента ST электрокардиограммы». Одобрено Научно-практическим советом Минздрава РФ [Электронный ресурс] // [https://cr.minzdrav.gov.ru/view-cr/154\\_4](https://cr.minzdrav.gov.ru/view-cr/154_4) (дата доступа: 20.12.2024).

ИНФОРМАЦИЯ ПРЕДНАЗНАЧЕНА ДЛЯ РАБОТНИКОВ ЗДРАВООХРАНЕНИЯ  
ООО «Новартис Фарма», Россия, 125315, г. Москва, Ленинградский проспект, дом 70, тел.: +7 (495) 967-12-70.

11399934/MED/MODUL/0425/0