

# Разбор ТИПИЧНЫХ КЛИНИЧЕСКИХ СЛУЧАЕВ



## Клинический случай 1



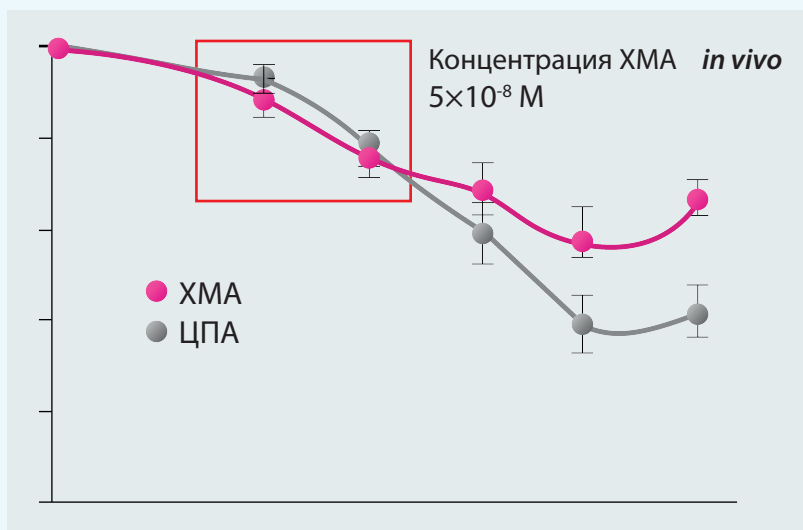
• **Пациентка А.Г., 22 года.** Обратилась с жалобами на нерегулярный менструальный цикл с менархе. Беременность не планирует.

- Из анамнеза: менархе в 16 лет, с задержками менструации до 60–90 дней.
- Наследственная предрасположенность: сахарный диабет 2-го типа у бабушки.
- При осмотре: повышенный рост стержневых волос на молочных железах, по передней линии живота.
- По данным ультразвукового исследования (УЗИ): М-эхо – 4 мм, объем правого яичника – 16 см<sup>3</sup>, левого яичника – 14 см<sup>3</sup>, в каждом яичнике более 10 фолликулов диаметром 5–6 мм.
- По данным гормонального обследования: фолликулостимулирующий гормон (ФСГ) – 5,2 МЕ/мл, лютеинизирующий гормон (ЛГ) – 8,8 МЕ/мл, эстрадиол – 11 пмоль/мл, пролактин в норме, тиреотропный гормон (ТТГ) в норме, тестостерон, ДГЭА-сульфат, 17-ОН-прогестерон в норме.
- Фенотип без особенностей, индекс массы тела (ИМТ) в норме.

**Выставлен диагноз.** Синдром поликистозных яичников (олиго/ановуляция, гирсутизм, поликистозная морфология).

- Рекомендовано исключение инсулинорезистентности (глюкозотолерантный тест).
- Рекомендовано использование КОК-препаратов с антиандрогенным эффектом вплоть до планирования беременности.

В качестве контрацептива был предложен препарат Белара, содержащий этинилэстрадиол 30 мкг и хлормадинона ацетат 2 мг. Выбор контрацептива обусловлен низким риском гиперкоагуляционных нарушений (один из самых безопасных контрацептивов по рискам венозных тромбоэмболических осложнений – ВТЭО) и высокой терапевтической эффективностью. Так, было показано, что хлормадинона ацетат и ципротерон ацетат обладают одинаковой антиандрогенной активностью в диапазоне терапевтических доз (Terouanne B. и соавт., 2002).



Также крайне важна метаболическая нейтральность Белары. Так, Р. Урас и соавт. в ходе исследования, в котором приняли участие 48 пациенток, показали, что на фоне применения хлормадинона ацетата не было зафиксировано негативного влияния контрацептива с хлормадинона ацетатом на показатели инсулина и глюкозы. Контрацептивы, обладающие отсутствием негативного влияния на углеводный обмен, низким риском ВТЭО и высокой антиандрогенной активностью, являются препаратами выбора для пациенток с синдромом поликистозных яичников.

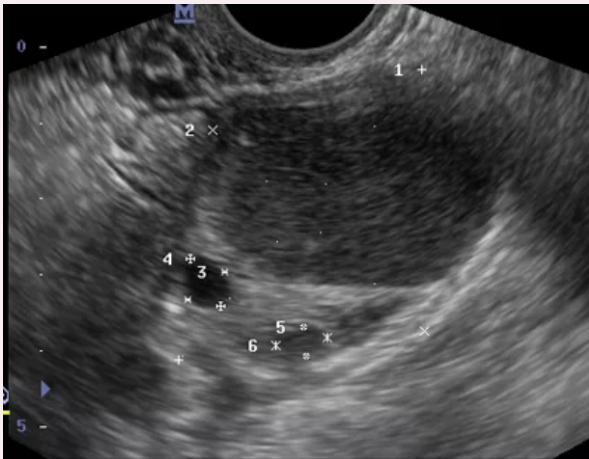
- При планировании беременности рекомендуется отмена комбинированного орального контрацептива (КОК), оценка овуляторности цикла, при необходимости – индукция овуляции.

## Клинический случай 2



• **Пациентка В.С., 36 лет.** Обратилась с жалобами на отсутствие наступления беременности в течение 2 лет, обильные болезненные менструации, укорочение цикла до 20–23 дней в последние 6 мес.

- Из анамнеза: двусторонняя резекция яичников по поводу эндометриoidных кист 1 год назад.
- По данным УЗИ-мониторинга: аденомиоз, толщина М-эхо соответствует дню цикла, в правом яичнике визуализируются 2 фолликула и эндометр



• Антимюллеров гормон (АМГ) – 0,42 нг/мл, ФСГ – 12 МЕ/мл, ЛГ – 6,7 МЕ/л, пролактин, ТТГ в норме, индекс ROMA в норме.

• Спермограмма супруга в норме.

**Выставлен диагноз.** Бесплодие I. Эндометриоз-ассоциированное. Неэффективность оперативного лечения. Состояние после двусторонней резекции яичников по поводу эндометриoidных кист. Снижение овариального резерва. Аденомиоз. Поздний репродуктивный возраст.

• Учитывая неэффективность оперативного лечения, поздний репродуктивный возраст, снижение овариального резерва рекомендовано лечение бесплодия с

использованием вспомогательных репродуктивных технологий (ВРТ). Согласно клиническим рекомендациям по эндометриозу (2013 г.) и клиническим рекомендациям по ВРТ (2019 г.), возможно проведение программы ВРТ при рецидиве эндометриoidной кисты диаметром менее 3 см.

• Проведена программа ВРТ. После двойной стимуляции получено 3 ооцита после стимуляции в фолликулярной фазе цикла и 6 ооцитов после стимуляции в лютеиновой фазе. Всего получено 4 blastocysts, перед криоконсервацией проведена биопсия трофэктодермы, по данным преимплантационного генетического тестирования получено 2 эуплоидных эмбрионов.

• Проведена подготовка диеногестом в течение 3 мес. При контрольном УЗИ размеры кисты уменьшились до 10 мм. Был проведен переносом размороженного эуплоидного эмбриона, наступила беременность, прогрессирует.

Выбор диеногеста обусловлен выраженным положительным влиянием на очаги эндометриоза за счет атрофии эпителия эндометрия, подавления рецидивирующего роста эндометриoidных гетеротопий и снижения уровня эндогенных эстрогенов и простагландинов-медиаторов воспаления. Также, согласно последним проспективным исследованиям (L. Muzzi, 2020), использование диеногеста может сопровождаться уменьшением размеров эндометриoidных кист при отсутствии влияния на уровень АМГ.

## Клинический случай 3



• **Пациентка Л.М., 28 лет.** Обратилась с жалобами на отсутствие менструаций в течение последних 4 мес. До этого менструация регулярная.

• Из анамнеза: в последний год увлекается спортом, регулярные тренировки, соблюдает диету, похудела на 9 кг. ИМТ – 16,8 кг/м<sup>2</sup>.

• По данным гормонального обследования: ЛГ – 2,5 МЕ/л, ФСГ – 3,2 МЕ/л, эстрадиол – 25 пг/мл, пролактин, ТТГ в норме.

• По данным магнитно-резонансной томографии головного мозга, патологии не выявлено.

**Выставлен диагноз.** Вторичная аменорея. Гипогонадотропный гипогонадизм. Функциональная гипоталамическая аменорея.

- Рекомендовано снижение интенсивности физических нагрузок, увеличение массы тела, консультация психолога с последующей оценкой эффективности лечения.
- На фоне восстановления массы тела рекомендован прием препаратов менопаузальной гормональной терапии.
- При планировании беременности у таких пациенток при восстановлении массы тела и уровня эстрогенов возможно проведение индукции овуляции кломифена цитратом, при неэффективности – использование гонадотропинов с ФСГ и ЛГ-активностью.

#### Клинический случай 4



- **Пациентка Л.М., 25 лет.** Обратилась с жалобами на нерегулярный менструальный цикл, высыпания на лице (акне).
- ИМТ 19 кг/м<sup>2</sup>.

- Беременность пока не планирует.
- По результатам гормонального обследования: 17-ОН-прогестерон – 8,2 нмоль/л, остальные гормоны в норме.
- По УЗИ – мультифолликулярные яичники, цикл овуляторный.
- Нуждается в контрацепции.

Для проведения дифференциальной диагностики между СПКЯ и врожденной дисфункцией коры надпочечников (ВДКН) рекомендовано обследование на мутации 21-гидроксилазы. По результатам генетического тестирования подтверждены мутации 21-гидроксилазы.

#### Проанализирован ген:

– CYP21ОНВ (мутация сайта сплайсинга во 2-м интроне (ivs2-13), делеция гена в 3-м аксоне, P30L, I172N, I235N/V236E/M238K, V281L, Q318X, R356W, P453S) – ген 21-гидроксилазы.

Результаты ДНК-анализа Номер [012856453](#)

Карта [9776/2015](#)

ДНК	Фамилия, И.О.	ivs2-13	Val281Leu	SNP-анализ
6371	(Обратившийся)	N/mut	N/mut	Гетерозиготное состояние

В ходе проведенного молекулярно-генетического исследования образцов ДНК на девять наиболее частых мутаций в гене CYP21ОНВ **обнаружены:** мутация сайта сплайсинга во 2-м интроне (ivs2-13) и Val281L в компаунд-гетерозиготном состоянии.

*Адреногенитальный синдром подтвержден молекулярно-генетическим методом.*

#### Выставлен диагноз: Врожденная дисфункция коры надпочечников, неклассическая форма.

- Рекомендован прием КОК с антиандрогенным эффектом. Рекомендован прием Белары, которая обладает выраженным антиандрогенным эффектом и хорошим косметическим эффектом в отношении акне. Выбор контрацептивов в качестве терапии первой линии обусловлен клиническими рекомендациями Российской ассоциации эндокринологов по ВДКН 2016 г. и рекомендациям Эндокринного общества по дефициту 21-гидроксилазы 2018 г., согласно которым «у женщин с умеренной гиперандрогенией и дисфункцией яичников вне планирования беременности возможно применение вместо глюкокортикоидов симптоматической терапии: КОК и/или антиандрогенов». В рекомендациях Российской ассоциации эндокринологов препарат Белара отнесен к препаратам выбора при ВДКН.
- При планировании беременности у таких пациенток рекомендован прием глюкокортикоидов, а при наступлении беременности прием глюкокортикоидов продолжают за исключением дексаметазона.